Федеральное государственное бюджетное учреждение
«Национальный медицинский исследовательский центр
сердечно-сосудистой хирургии им А.Н. Бакулева» Минздрава России

На правах рукописи

Дарий Ольга Юрьевна

«РЕНТГЕНОВСКАЯ КОМПЬЮТЕРНАЯ И МАГНИТНО-РЕЗОНАНСНАЯ ТОМОГРАФИЯ В АЛГОРИТМЕ ПРЕДОПЕРАЦИОННОЙ ДИАГНОСТИКИ У ПАЦИЕНТОВ С ГИПЕРТРОФИЧЕСКОЙ КАРДИОМИОПАТИЕЙ»

14.01.13 – лучевая диагностика и лучевая терапия

диссертация на соискание учёной степени кандидата медицинских наук

Научный руководитель:
доктор медицинских наук, профессор
Владимир Николаевич Макаренко
Научный консультант:
доктор медицинских наук, профессор,
академик РАН
Лео Антонович Бокерия

Москва 2020

ОГЛАВЛЕНИЕ

СПИСОК СОКРАЩЕНИЙ…….4

ВВЕДЕНИЕ …….……..……..……..6

Актуальность проблемы…….…6

Цель и задачи научного исследования……..7

Научная новизна и практическая значимость……..8

ГЛАВА 1. ОБЗОР ЛИТЕРАТУРЫ

1.1. История. От сердечной недостаточности к кардиомиопатиям……...12

1.2. Эпидемиология ГКМП……..…….....13

1.3. Этиология и патофизиология ГКМП…….....14

1.4. Генетика……...…….……...……...….22

1.5. Диагностика……...…….…….23

1.6. Внезапная сердечная смертность……...31

1.7. Хирургическое лечение……..….....34

1.8. Резюме…….....39

ГЛАВА 2. МАТЕРИАЛ И МЕТОДЫ ИССЛЕДОВАНИЯ

2.1. Общая характеристика клинического материала…..…….....40

2.2. Дизайн работы……..... 42

2.2.1. Фенотипы ГКМП…….....…..43

2.2.2. Критерии отбора для хирургической коррекции ГКМП.....….47

2.2.3. МР-предикторы жизнеугрожающих факторов риска…….....…49

2.3.Методы исследования…….....49

2.3.1. Методика проведения МРТ сердца…….....50

2.3.2. Методика проведения МСКТ-АГ сердца…….....….58

2.4. Статистический анализ данных…….....61

ГЛАВА 3. РЕЗУЛЬТАТЫ ИССЛЕДОВАНИЯ.

3.1. Результаты разработки протоколов сканирования пациентов с ГКМП……..63

3.1.1. Протокол сканирования сердца пациентов с ГКМП на мультиспиральном компьютерном томографе …….....……..63

3.1.2. Протокол сканирования сердца пациентов с ГКМП на магнитно-резонансном томографе ……..…….....70

3.1.3. Сравнительная характеристика полученных данных методами мультиспиральной компьютерной и магнитно-резонансной томографий…….....84

3.2. Определение диагностических критериев отбора пациентов с ГКМП для хирургического лечения методами визуализации МСКТ-АГ и МРТ…….....88

3.3.Изучение взаимосвязи МР-параметров сердца у пациентов с ГКМП, ассоциированной с жизнеугрожающими факторами риска, такими как нарушения ритма сердца.…….....103

3.4. Отдаленные послеоперационные результаты исследований пациентов с ГКМП методом МРТ …….....109

ГЛАВА 4. ОБСУЖДЕНИЕ…….....……...114

ЗАКЛЮЧЕНИЕ.....119

ВЫВОДЫ ….……..…….....125

ПРАКТИЧЕСКИЕ РЕКОМЕНДАЦИИ…….…….....…126

СПИСОК ЛИТЕРАТУРЫ ……..…..…….....128

СПИСОК СОКРАЩЕНИЙ

«НМИЦ ССХ им. А.Н. Бакулева» – Национальный медицинский исследовательский центр сердечно-сосудистой хирургии им. А.Н. Бакулева

AUC –площадь под кривой

BSA – площадь поверхности тела

HU – единицы Хаунсфилда

MAPSE – систолическая экскурсия митрального кольца

MOLLI – modified look-locker inversion-recovery (программа для Т1-картирования)

LGE – late gadalinium enchancement, отсроченное контрастирование миокарда

P – значение статистической достоверности различия

ROC – receiver operating characteristics, статистический анализ

SAM –передне-систолическое движение

TAPSE – систолическая экскурсия трикуспидального кольца

АВБ–атриовентрникулярная блокада

АК- аортальный клапан

ВОЛЖ – выводной отдел левого желудочка

ВОПЖ – выводной отдел правого желудочка

ВСС – внезапная сердечная смерть

ГКМП–гипертрофическая кардиомиопатия

ЖЭ – желудочковые экстрасистолии

ЗМС – задняя митральная створка

ЗМ-ПМ – задне-медиальная папиллярная мышца

ЗСтЛЖ – задняя стенка левого желудочка

ИБС – ишемическая болезнь сердца

ИММ – индекс массы миокарда

ИКД – имплантация кардиовертера-дефибриллятора

ИОТ – индекс относительной толщины

КДР – конечно-диастолический размер

КСР – конечно-систолический размер

КДО – конечно-диастолический объем

КСО – конечно-систолический объем

КУ – контрастное усиление

КП- контрастный препарат

ЛП – левое предсердие

ЛЖ – левый желудочек

ЛКА – левая коронарная артерия

МЖП – межжелудочковая перегородка

МСКТ – мультиспиральная компьютерная томография

МК – митральный клапан

МН – митральная недостаточность

МПП- межпредсердная перегородка

МРТ – магнитно-резонансная томография

МЭ - миэктомия

НРС – нарушение ритма сердца

ПЖ – правый желудочек

ПКА – правая коронарная артерия

ПМЖВ – передняя межжелудочковая ветвь

ПМ – папиллярные мышцы

ПМС – передняя митральная створка

ПЛ-ПМ – передне-латеральная папиллярная мышца

ПП – правое предсердие

СН – сердечная недостаточность

ТК – трикуспидальный клапан

УО – ударный объем

ФВ – фракция выброса

ФК – фиброзное кольцо

ФП – фибрилляция предсердий

ЭКГ – электрокардиография

ЭКС – электрокардиостимулятор

Эхо-КГ – эхокардиография

ВВЕДЕНИЕ

Актуальность проблемы. Кардиомиопатии по-прежнему остаются одними из наименее изученных кардиологических заболеваний и являются объектом активного изучения в современной развивающейся медицине. Гипертрофическая кардиомиопатия (ГКМП)- это распространенное генетически детерминированное заболевание, являющейся частой причиной внезапной сердечной смерти (ВСС) среди людей трудоспособного возраста [116]. Патогенез ГКМП достаточно сложен и включает увеличение толщины стенок желудочков и межжелудочковой перегородки (МЖП), динамическую обструкцию выводного отдела левого желудочка (ВОЛЖ), систолическое движение передней створки митрального клапана (ПМС), диастолическую дисфункцию, ишемию миокарда, нарушения ритма и проводимости [10]. Согласно Концепции развития здравоохранения Российской Федерации до 2020 г., вторичная профилактика кардиомиопатии, как и тяжелых неинфекционных заболеваний и их привозможности наиболее раннее обнаружение являются одним из приоритетов национальной системы здравоохранения России (рабочая группа по диагностике и лечению ГКМП Европейского общества кардиолога 2014г) [10,11].

За последние два десятилетия в литературе накопилось значительное количество работ, посвященных изучению клинического течения и лечения ГКМП, а кроме того, вопросам генетики и морфологии этого заболевания.

Стратегия ведения и тактика лечения пациентов с ГКМП зависит от формы болезни и других патофизиологических изменений, включая аритмии и эпизоды остановки кровообращения в анамнезе [98]. В настоящее время «золотым стандартом» лечения обструктивной формы ГКМП, устойчивой к медикаментозной терапии, считается хирургическая коррекция, выполненная в ведущих центрах, имеющих достаточный опыт хирургического лечения этого заболевания [6].

Проблема ранней диагностики ГКМП и дифференцирования ее с другими видами гипертрофии миокарда особенно актуальна вследствие высокого риска

развития жизнеугрожающих состояний именно у больных с ГКМП. Клинические проявления и инструментальные методы диагностики ГКМП ранее были подробно проанализированы известными отечественными клиницистами [3]. Алгоритм обследования пациентов включал различные методы лучевой диагностики, используемые в кардиологии. Сегодня мультиспиральная компьютерная томография (МСКТ) и магнитно-резонансная томография (МРТ) сердца с высоким пространственным разрешением и возможностями полипозиционного изображения позволяют дать точную оценку и характеристику разнообразной фенотипической экспрессии этого сложного заболевания.

Усовершенствование методов визуализации пациентов с ГКМП с помощью высокотехнологичных арсеналов диагностической аппаратуры расширяют возможности кардиохирургов и, тем самым, улучшают предоперационную диагностику пациентов. Осведомленность хирурга об особенностях строения левого желудочка (ЛЖ) и митрального клапана (МК) помогает заранее определить возможность сохранения МК (а именно, выполнение пластической операции) или подготовится к протезированию клапана с целью устранения обструкции ВОЛЖ.

Учитывая тенденцию к увеличению хирургических пособий у пациентов с ГКМП и исходную тяжесть клинического состояния пациентов, выработка критериев стандартной диагностики является своевременной и актуальной темой исследования.

Цель научного исследования: разработать диагностический алгоритм обследования пациентов с ГКМП методами рентгеновской компьютерной и магнитно-резонансной томографии в предоперационном периоде.

Для достижения этой цели были поставлены следующие **задачи исследования**:

1. Разработать протокол сканирования на компьютерном томографе с последующей обработкой полученных данных для определения детальной анатомии, функциональных параметров желудочков сердца и состояние коронарного русла у пациентов с ГКМП.

2. Разработать протокол сканирования на магнитно-резонансном томографе с последующей обработкой полученных данных для оценки анатомии левого желудочка, определения морфологического типа гипертрофической кардиомиопатии, изменений миокарда на тканевом уровне и внутрисердечной гемодинамики ЛЖ.

3. Выявить характерные предикторы у пациентов с гипертрофической кардиомиопатией, асоциированной с жизнеугрожающими факторами риска, такими, как нарушения ритма сердца методом магнитно-резонансной томографии.

4. Определить диагностические критерии отбора пациентов с гипертрофической кардиомиопатией для хирургического лечения современными методами визуализации.

5. Оценить роль магнитно-резонансной томографии в динамическом наблюдении пациентов с ГКМП.

Научная новизна и практическая значимость: сегодня одной из основных целей медицинских исследований является определение биомаркеров патологических процессов. Нами был впервые применен мультипараметрический подход в визуализации пациентов с ГКМП. В настоящей работе проведен анализ результатов диагностики современными методами визуализации, позволяющий с большой вероятностью определить методику и способ хирургической коррекции ГКМП, осложненной обструкцией ВОЛЖ и митральной недостаточностью (МН). Описаны фенотипы ГКМП и проведен их анализ согласно методам коррекции ГКМП.

В научной работе описаны возможности интерпретации анатомии подклапанных структур МК методами МСКТ и МРТ в зависимости от анатомической особенности ВОЛЖ и фенотипа ГКМП. Выявлены типы морфологического строения хордального аппарата папиллярных мышц (ПМ) и проведена интерпретация ПМ в зависимости от метода хирургической коррекции.

Выполнена оценка эффективности применения МСКТ ангиографии (МСКТ-АГ) сердца, как альтернативного метода МРТ сердца, для изучения анатомии и

геометрии ЛЖ, ВОЛЖ, определения линейных и объемных параметров левых отделов сердца.

Описаны возможности метода МРТ в интерпретации морфологических вариантов патологии практически до уровня коллагеновых волокон с помощью новых методик картирования миокарда. Были изучены изменения структуры миокарда ЛЖ на клеточном уровне, а кроме того, контрактильная функция миокарда ЛЖ.

Изучены МР-паттерны у пациентов с ГКМП, ассоциированной с нарушениями ритма и проводимости сердца (НРС). Указана необходимость количественной оценки фиброзно-измененного миокарда, как предиктора риска ВСС.

Основные положения, выносимые на защиту:

1. МСКТ-АГ сердца является высокоинформативным методом позволяющий за одно исследование получить равновесное контрастирование полостей обоих желудочков, изучить анатомию камер сердца, клапанного аппарата и коронарного русла у пациентов с ГКМП.
2. МРТ сердца с использованием модифицированного протокола сканирования позволяет произвести детальную оценку морфометрии органов средостения, анатомических особенностей ЛЖ и МК, морфологии заболевания до уровня коллагеновых волокон.
3. Современные методы визуализации сердца предоставляют кардиохирургу подробную информацию о фенотипах ГКМП, дают возможность оценить функциональные последствия заболевания, выявить причину и непосредственно место возникновения гипотетической динамической обструкции, а кроме того, определить характерные паттерны, включая детальный анализ фиброзно-измененного сегмента миокарда до и после хирургической коррекции.

Внедрение результатов в работу: в Федеральном государственном бюджетном учреждении «Национальный медицинский исследовательский центр сердечно сосудистой хирургии им А. Н. Бакулева” Минздрава России (ФГБУ «НМИЦ ССХ» им. А.Н. Бакулева) накоплен многолетний опыт хирургического

лечения ГКМП, который представлен многообразием оперативных техник с применением миэктомий (МЭ) различных доступов в сочетании с коррекцией МН [3]. Отделение компьютерной и магнитно-резонансной томографии в составе рентгенодиагностического отдела ФГБУ «НМИЦ ССХ им А.Н. Бакулева» было создано в 1998 году. С самых первых дней сотрудники отделения разрабатывали алгоритмы диагностики кардиологических патологий. Первый пациент с ГКМП был обследован в феврале 1999 года. На сегодняшний день отделение располагает наибольшим в нашей стране опытом диагностики пациентов с ГКМП. Результаты диссертационной работы внедрены в практику рентгенодиагностического отдела ФГБУ «НМИЦ ССХ им. А.Н. Бакулева», в учебный процесс кафедры сердечно-сосудистой хирургии с курсом аритмологии и клинической электрофизиологии.

Личный вклад автора в проведенном исследовании: заключается в непосредственном участии на всех этапах выполнения диссертационной работы: от постановки задач, их теоретической и практической реализации до обсуждения результатов в научных публикациях и внедрения их в практику. Автор самостоятельно провела аналитический обзор литературы по изучаемой патологии, определила дизайн научной работы. Кроме того, автор проводила обследование пациентов методами МСКТ-АГ и МРТ, осуществляла пост-процессорную обработку полученных изображений. Посещала операции некоторых пациентов. Автором был проведен статистический анализ полученных данных. Личное участие автора в получении научных результатов, приведённых в диссертации, подтверждается соавторством в публикациях по теме диссертации.

Апробация и публикации по теме исследования: по теме диссертации опубликовано двадцать одна печатные работы, из них шесть статей в рецензируемых российских журналах, рекомендуемых ВАК, и четырнадцать тезисных докладов, напечатанных в материалах научных конференций и конгрессов (Ежегодных сессиях «Национального медицинского исследовательского центра сердечно-сосудистой хирургии им. А.Н. Бакулева» с Всероссийской конференцией молодых ученых 2017, 2019 годов; конгрессе Российского общества рентгенологов и радиологов 2016, 2017 и 2018 годов,

конгрессах Европейского общества рентгенологов (ESR, ESCR) 2016, 2017 и 2019 годов, международного конгресса «Невский радиологический форум» 2017г).

Объем и структура диссертации: работа состоит из введения, 4-х глав, заключения, выводов, практических рекомендаций и списка литературы. Диссертация изложена на 145 страницах машинописного текста. Указатель литературы содержит 17 отечественных и 145 зарубежных источников. Работа иллюстрирована 40 таблицами и 41 рисунком.

Соответствие диссертации паспорту научной специальности

В соответствии с формулой специальности 14.01.13 – «Лучевая диагностика, лучевая терапия (медицинские науки)» диссертационная работа является прикладным исследованием оценки возможности методов лучевой диагностики в предоперационной диагностике пациентов с гипертрофической кардиомиопатией.

ГЛАВА I. ОБЗОР ЛИТЕРАТУРЫ

Философы и историки изложили мнение о том, что открытия сами по себе часто бывают случайными; логика приходит в игру, доказывая, что находка является добросовестным открытием или культивированием новой парадигмы открытия.

J Am Coil CardioI1990; 16:821-6

1.1. История. От сердечной недостаточности к Кардиомиопатиям.

В 1621 году Лондонский врач William Harvey в своей классической монографии “De *Motu Cordis”(“Движение Сердца”)* дал подробное описание нормальной физиологии кровообращения человека [64]. Однако в течение 4-х десятилетий ученые не могли установить связь между клинической манифестацией сердечной недостаточности (СН) и структурными изменениями в сердце. Ученый в своих очерках установил, что у пациентов с СН отмечалось увеличение полостей сердца. Еще в 1891 Krehl в своих публикациях описывал идиопатические заболевания сердечной мышцы, [82] а уже в 1901 Josserand и Galvardin ввели в медицинскую практику термин “первичное миокардиальное заболевание” [76].

Появление новых диагностических методик в кардиологической практике привело к выявлению большего числа пациентов с необъяснимой сердечной недостаточностью. Переломным моментом можно считать 1957 год, когда Wallace Brigden (лондонский кардиолог) опубликовал статью под названием: «Необычные миокардиальные болезни: некоронарогенные кардиомиопатии» и заявил, что «термин *кардиомиопатия* используется здесь для обозначения изолированного некоронарогенного заболевания миокарда» [32]. Термин «кардиомиопатия» получил широкое распространение и вскоре стало очевидно, что вышеописанные изменения были не редкостью.

Сердечно-сосудистая медицина развивается стремительно, иногда с «ослепительной скоростью», создавая новые и важные инициативы лечения

заболеваний, ранее считавшихся некурабельными. Данная тема затронута в диссертации о природе научных открытий, опубликованной в 1977 году Г. и А. Адельманы, которые изложили предположение о том, что логика присуща самому процессу обнаружения ив качестве основного примера привели случаи гипертрофической кардиомиопатии [21].

1.2. Эпидемиология ГКМП.

ГКМП, пожалуй, самое известное среди всех генетических заболеваний сердца, представляющее собой болезнь, характеризующуюся значительной гетерогенностью. Несмотря на это, ГКМП одинаково часто выявляется во многих когортах населения различных стран и континентов [80]. Многочисленные популяционные исследования выявили практически схожие результаты распространенности заболевания в различных регионах планеты. Одним из наиболее крупных эпидемиологических исследований, посвященных кардиомиопатиям, является исследование CARDIA, которое было опубликовано в 1995г. Данная научная работа была основана на изучении выборки, состоявшей из 4111 субъектов (население 4 крупных городов США), и позволила определить распространенность ГКМП. Ее частота составила 2:1 000 (два случая заболевания ГКМП на 1 тыс. населения) [109]. В пересчете на численность населения Российской Федерации около 285000 - 300000 человек имеют различную степень выраженности ГКМП[11].

Важное практическое значение представляет когортное исследование большой популяции пациентов с ГКМП, выполненное учеными BJ Maron и E Braunwald, в котором они обозначили взаимосвязь между градиентом на ВОЛЖ и риском сердечно-сосудистых событий, а именно, прямую корреляционную связь между пиковым градиентом на ВОЛЖ более 30 мм.рт.ст. и частотой негативных сердечно-сосудистых событий [93].

Несмотря на достигнутый прогресс в изучении этой патологии, необходимо дальнейшее детальное изучения этиологии и патогенеза, что обусловлено разнообразной клинической картиной болезни, не укладывающейся в единую

концепцию, из-за терапевтических и диагностических трудностей. Для того, чтобы достичь современного понимания патогенеза, морфологии, клинического развития и способов лечения заболевания, в первой половине двадцатого века был пройден тяжелый скалистый и непредсказуемый путь [110]. На этом пути было преодолено множество препятствий, прошло много спорных дебатов, поставлены под сомнение литературные данные, до этого казавшиеся бесспорными. Некоторое время даже предполагалось, что ГКМП не является отдельным заболеванием [69].

1.3. Этиология и патофизиология ГКМП

Во второй половине XX века понимание ГКМП существенно изменилось, что можно проследить на примере вариации номенклатуры данного заболевания по мере его изучения. Наименование менялось с функционального аортального стеноза на идиопатический гипертрофический субаортальный стеноз и, наконец, научное сообщество остановилось на ГКМП [59]. Последнее название, в настоящее время, является более предпочтительным для описания широкого спектра и неоднородности проявлений этого заболевания, а также для того, чтобы подчеркнуть тот факт, что обструкция ВОЛЖ, хотя достаточно распространённое явление, но все же не считается патогномоничным признаком [113].

Уже в XVII и XVIII веках такие ученные, как: Т. Бонет, Д. Батист Морганьи, У. Харви и Д. Ланцизи по-разному описывали случаи увеличения сердца с утолщением сердечной мышцы и обструкцией кровотока из ЛЖ, а также дегенеративными изменениями и фиброзом миокарда [43]. Просмотрев эти очерки, можно смело утверждать, что, даже несмотря на то, что первые упоминания о ГКМП были еще в XVII веке, данная патология и по сей день остаётся объектом изучения и активно развивающейся областью современной кардиологии. Оценить точное количество публикаций по этой проблеме затруднительно, что связано с путаницей нозологии в литературе[111].Впервые заболевание было описано в 1868 году французским врачом A. Vulpian [154]. В 1869 году два французских патологоанатома, Hallopeau и Liouville, описали

классический вид асимметричной гипертрофии межжелудочковой перегородки (МЖП) [61; 90]. Просто невероятно, что задолго (больше 8 десятилетий) до того, как давление в ЛЖ можно будет измерить инструментальными методами, этот врач-патологоанатом Liouville точно описал ключевую особенность гипертрофии ЛЖ и установил, что она вызывает внутрижелудочковую обструкцию. В 1907г. немецкий патолог Schminke A. предположил, что гипертрофия МЖП приводит к мышечной обструкции, которая провоцирует еще большую гипертрофию [144]. В 1944 г. Levy RL. и vonGlahn WC. опубликовали статью под названием «Сердечная гипертрофия, вызванная неизвестной причиной», где описали клинические случаи ГКМП на примере 10 пациентов [88]. В 1949 году Evans сообщил, что идиопатическая желудочковая гипертрофия может в некоторых случаях быть семейной [51].В своей научной работе Dr Paul Wood из Национального института сердца в 1956г. описал состояние, обусловленное грубой гипертрофией ВОЛЖ, которое он назвал «функциональным мышечным подклапанным стенозом аорты». Интересен тот факт, что ученые пришли к этому выводу, не используя в исследовании ни инвазивных методов визуализации, ни консультаций хирурга, ни даже данных патологоанатомического исследования. Автор предположил патогенез данного заболевания, основываясь исключительно на результатах клинического обследования. Даже в те времена способность Dr Paul Wood поставить диагноз, основываясь лишь на клиническом обследовании, считалась фантастической, не говоря уже о текущей эре с учетом развития параклинических методов диагностики [159].

В последующей публикации, вышедшей в печать в 1957 году, группой авторов во главе с профессором R. Brock была описана функциональная картина ГКМП [33]. Он описал случаи трёх пациентов с подаортальной обструкцией ВОЛЖ при концентрической гипертрофии миокарда ЛЖ и сообщил о неэффективности хирургической коррекции до появления искусственного кровообращения в кардиохирургической практике. Выводы R Brock подтвердили ранее сформированную концепцию о том, что обструкция ВОЛЖ возникает вторично, вследствие первичной гипертрофии желудочков. Автор отмечает

важность разделения стеноза аорты и обструкции на подклапанном уровне на разные нозологические единицы.

Год спустя, в 1958г. ряд авторов во главе с ученным D Teare подробно описали асимметрию ЛЖ при ГКМП и осветили септальную форму гипертрофии ЛЖ, а кроме того, составили первую морфологическую классификацию с включением в нее асимметрической гипертрофии МЖП [152]. Таким образом, концептуальный подход Teare и коллег отличался от ранее опубликованных работ и взглядов его современников. Данный подход к описанию заболевания может считаться уникальным и позволяет сформировать правильное осознание и понять принцип развития ГКМП. В своей исследовательской работе автор так же представил большинство кардинальных особенностей болезни, в частности, в статье описаны характерные изменения на электрокардиограмме (ЭКГ) в виде инверсии Т-зубца и патологических Q-волнах. Но самым значительным вкладом в изучении ГКМП явилось описание патологического субстрата ГКМП, который заключается в неясной гипертрофии миокарда ЛЖ, иногда с вовлечением в патологический процесс миокарда правого желудочка (ПЖ) и дезорганизации мышечных волокон с частичным их замещением соединительной тканью. С удивительной проницательностью Teare высказал предположение о не ишемическом генезе фиброза, выявляемого при ГКМП.

Однако, доказано, что ишемия кардиомиоцитов признана центральным звеном в патогенезе ГКМП и является ключевой причиной характерной боли в груди и вероятным триггером для аритмии, особенно на фоне дезорганизации кардиомиоцитов и сформировавшегося фиброза в миокарде[158], (рис.1).

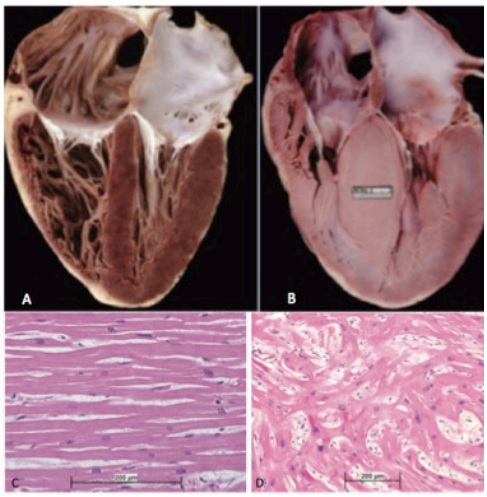

А) макропрепарат нормального сердца: 4-х камерная позиция. В) макропрепарат сердца больного ГКМП 4-х камерная позиция, отмечается асимметричная гипертрофия межжелудочковой перегородки в базальных и средних отделах. С) на гистологическом изображении миокарда показаны нормальные сердечные миоциты (окрашивание гематоксилин-эозином). D) на гистологическом изображении миокарда показана дезорганизация гипертрофированных миоцитов (окрашивание гематоксилин-эозином)

Рисунок 1-Изображение макропрепаратов и микропрепаратов нормального сердца (A,C) и у больного ГКМП (B,D) [158]

В 1958 г. Morrow AG и Braunwald E описали случай персистирующего градиента давления в ВОЛЖ с субаортальной гипертрофией. В качестве предварительного диагноза было выставлено наличие дискретной подклапанной мембраны. Однако, на операции доктор Morrow AG отметил отсутствие мембраны и наличие гипертрофированного ВОЛЖ. Интраоперационно было отмечено, что обструкция и высокие значения градиента давления между ЛЖ и аортой сохранялись. Это привело к выводу, что эти высокие градиенты до и после операции объясняются исключительно наличием субаортальной мышечной гипертрофии [120]. После ранее опубликованных научных работ в 1964 году Braunwald с коллегами дали заболеванию следующее название: «идиопатический гипертрофический субаортальный стеноз» [31]. До этого использовалось другое название, предложенное Wigle ED в 1963 году - «мышечный субаортальный стеноз» [158]. Существование такого множества названий одной и той же патологии объясняется отсутствием единой концепции этиологии и развития заболевания и представляет собой попытку каждого ученого объяснить данную патологию через призму своих знаний и понимания.

Формирование градиента давления на уровне выводного отдела ПЖ (ВОПЖ) обусловлено гипертрофией МЖП с последующим созданием обструкции на ВОПЖ. Утолщение трабекул ПЖ является характерным анатомическим признаком ГКМП [21].

Признание диастолической дисфункции, аутосомно-доминантной передачи и существования различных форм гипертрофии свидетельствует о постепенном изучении клинической картины и гемодинамических особенностей данного заболевания. Однако, по-прежнему отсутствует единая концепция этиологии данной патологии [101]. Что касается номенклатуры данного заболевания, то на сегодняшний день официально используются два термина: «идиопатическая кардиомиопатия» и «ГКМП». Причиной последнего изменения номенклатуры заболевания явилось появление и широкое применение эхокардиографии (Эхо-КГ) в медицинской практике, что, в свою очередь, позволило в дополнение к обструктивным формам заболевания выявить также необструктивные формы болезни.

В 2003 году был создан Международный Комитет, объединивший американских и европейских ученных, специализирующихся по ГКМП, который опубликовал основные положения заболевания, включая стратегию лечебных мероприятий [93]. В конце 2011 года члены рабочей группы ACCF/AHA (Американская Ассоциация Сердца) опубликовали новые рекомендации по вопросам номенклатуры, эпидемиологии, этиологии, патофизиологии, диагностики, вариантов течения и лечения ГКМП, основанных на детальном анализе результатов многоцентровых исследований [58]. В августе 2014г. были изданы последние клинические рекомендации Европейского Общества Кардиологов (ESC) [25].

Прогресс в изучении ГКМП происходил параллельно с развитием диагностических методик, что привело к постепенной ассимиляции клинических, патологических и физиологических особенностей в единую теорию когерентных болезней. Фенотипическая экспрессия ГКМП с утолщением стенок ЛЖ обычно встречается в подростковом возрасте.

Чаще всего гипертрофия асимметрична и затрагивает преимущественно МЖП. Данная особенность подробно описана Abbassi AS в своем исследовании, опубликованном в 1972 г. автор продемонстрировал ассиметричную гипертрофию миокарда и определил соотношение МЖП к задней стенке ЛЖ

(ЗСтЛЖ), после чего пришел к выводу, что при ГКМП оно должно быть не менее 2,0[19]. Maron BJ в 1977–1978 гг проведя ретроспективный анализ 721 пациента, выявил, что пороговым значением для постановки диагноза ГКМП, соотношением МЖП к ЗСтЛЖ следует считать 1,3 [68]. Falicov в 1977 году диагностировал гипертрофию МЖП в средней трети, которая в дальнейшем получила название среднежелудочковой формы [52]. Позже были описаны и другие фенотипические формы ГКМП [66], наличие различных форм заболевания, привело к созданию классификации ГКМП соответственно фенотипам заболевания в 2015 году (рис.2).

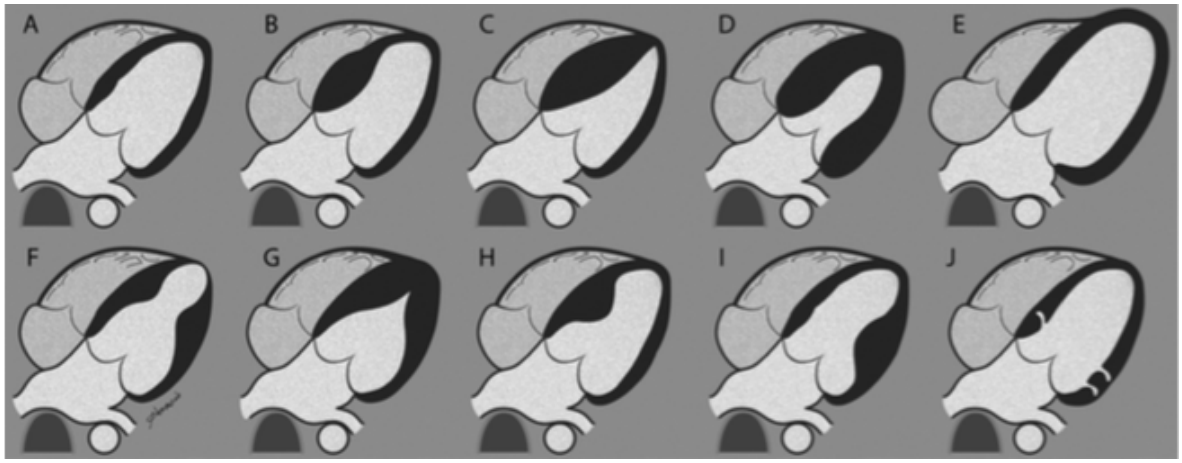

Рисунок 2 - Схематическое изображения фенотипов ГКМП [66].

где, (A) изображения нормального сердца или фенотип-негативного-ГКМП;(B) фокально-базального фенотипа ГКМП; (C) диффузно-септального фенотипаГКМП;(D) концентрического фенотипа ГКМП;(E) конечной стадии ГКМП;(F) среднежелудочкового фенотипа ГКМП;(G) апикального фенотипа ГКМП;(H) среднесептального фенотипа ГКМП;(I) локальной гипертрофии боковой стенки и (J) – формирование "крипт" при генотип-негативной и фенотип –позитивной форме ГКМП.

Не следует забывать что, кроме описанных форм существует также отдельный фенотип ГКМП с вовлечением ПЖ.

Основные изменения структуры миокарда включают в себя: *1)* дезорганизацию миофибрилл (клетки миокарда расположены хаотично) [72]; *2)* дисфункцию коронарной микроциркуляции с утолщением стенки сосуда, ведущую к сужению просвета, ишемии и локальной травме миокарда

(микроинфаркт) с формированием фиброза [36]; 3) интенсивное увеличение содержания соединительной ткани в интерстиции. Заместительный фиброз может быть перицеллюлярным, пятнистым или обширным, и, чаще всего, локализованным в межжелудочковой перегородке [39].

Кроме вышеописанных особенностей стоит отметить частую патологию МК, в том числе наличие аберрантных ПМ, аномальное крепление к ПМС, а также увеличение и удлинение одной из створок МК. Данные особенности МК при ГКМП также отвечают за создание патологического динамического градиента в ВОЛЖ [24;157]. В 1959–1965 гг. ученные Braunwald E и Wigle ED проводили новый этап в исследовании патофизиологии динамической обструкции ГКМП, выполняя провокационные пробы (проба Вальсальвы). Было доказано, что проба Вальсальвы, нитроглицерин, изопротеренол способствуют увеличению градиента в ВОЛЖ [34]. Учитывая гемодинамические эффекты адреномиметиков, ученые предположили, что адреноблокаторы могут устранить или уменьшить выраженность обструкции. Это создало предпосылку к медикаментозной терапии ГКМП.

В 1964 году произошла в буквальном смысле слова “революция” в изучении патофизиологии ГКМП, когда Fix и его коллеги из Стокгольма и Бостона при проведении ангиографии сердца выявили наличие движения ПМС к МЖП во время систолы ЛЖ [55]. В 1971 г P. Shah и его коллеги по данным Эхо-КГ подтвердили наличие симптома передне-систолического движения митральной створки (SAM- англ: systolic anterior motion) у 6 пациентов с ГКМП и отметили, что митрально-септальный контакт составлял 60% периода изгнания за счет края ПМС (крайне редко, за счет задней створки (ЗМС)) [143]. В 1973г Henry WL и коллеги опубликовали работу, подтверждающую результаты Shah [67;68], а немного позже в этом же году Clark CE провел комплексное обследование родственников больного с ГКМП и предположил генетическую обусловленность и наследственность изучаемого заболевания [42]. Стоит отметить, что в 2011 году в нашем Центре авторами был описан индекс обструкции (соотношение между продолжительностью митрально-септального контакта и средней митрально-

септальной дистанцией), который обладал высокой степенью корреляции градиентом в ВОЛЖ измеренным инвазивно [9].

В 1980-х гг. Murgo JP и соавторы опубликовали противоречивую работу с данными о среднесистолическом снижении антеградного кровотока как у пациентов с субаортальным градиентом давления, так и без него. Это привело к обострению противоречий относительно клинической значимости градиентов в ВОЛЖ, что ставило под сомнение необходимость и эффективность оперативного лечения данной патологии. Авторы предположили, что градиенты в ВОЛЖ у пациентов с ГКМП были лишь случайной находкой. Однако, выдвигаемая ученными гипотеза не дала ответ на фундаментальный клинический вопрос: если субаортальные градиенты не обусловлены ГКМП, то как объяснить положительный клинический эффект МЭ [121].

Что касается патофизиологии заболевания, то по мере прогрессирования ГКМП на первый план выходят нарушение диастолической функции ЛЖ. Дезорганизация кардиомиоцитов и увеличение внеклеточного фиброза способствуют снижению подвижности камер сердца, а увеличение гипертрофии приводит к изменению формы ЛЖ, что дополнительно затрудняет диастолическое наполнение[133].Данные нарушения диастолической функции характерны для большинства пациентов и зачастую могут быть обнаружены прежде, чем будет выявлена значимая гипертрофия стенки миокарда или какие-либо другие признаки ГКМП[25]. В отношение систолической функции ЛЖ можно сказать, что изначально она длительное время остается нормальной или даже усиленной, с высокой фракцией выброса (ФВ) желудочка. Однако, в позднем периоде заболевания фиброз миокарда приводит к нарушению систолической функции как ЛЖ, так и ПЖ. Это так называемая конечная стадия ГКМП или фаза «сгорания», характеризующаяся прогрессирующим истончением стенок ЛЖ, увеличением конечно-систолических (КСО) размеров ЛЖ и уменьшением или исчезновением градиента на ВОЛЖ с одновременным снижением ФВ ЛЖ менее чем 50%. Конечная стадия наблюдается у 4,9% пациентов с ГКМП. Для данного фенотипа характерно ежегодное повышение риска летального исхода примерно на 11%, не

только от СН, но и от тромбоэмболических осложнений [105]. Единственным методом лечения таких пациентов остается трансплантация сердца [28;151].

Этиология развития ГКМП остается по-прежнему спорной, и до сих пор не выработано единой концепции. По данным исследовательской работы опубликованной в 1995 году, выдвинуто предположение, что развитие обструктивной формы связанно с первичными структурными нарушениями аппарата МК, а именно, смещением кпереди ПМ[156]. Данная особенность приводит к SAM за счет трех механизмов: а) путем уменьшения опоры ПМ на МК; б) путем сближения створок МК с ВОЛЖ и в) путем подтягивания задней створки вверх таким образом, что она смещает ПМС в средней части и оставляет ее дистальный отдел без поддержки. Это приводит и к неполному смыканию створок МК, что, в свою очередь, приводит к МН. Исследования Bonow и Wigle показали высокую корреляционную связь между величиной градиента давления в ВОЛЖ и степенью МН, однако, в 20% случаев МН не связанна с SAM-симптомом и обусловлена одной из следующих причин: пролапсом ПМС, аномальными хордами, большой площадью ПМС, фиброзом ПМС, врожденными аномалиями МК, кальцинозом фиброзного кольца (ФК) или ревматической болезнью МК. Высокая частота МН при ГКМП усложнила коррекцию данной патологии, потребовав разработки и внедрения новых концепций хирургического лечения [29; 156].

1.4. Генетика.

За последние 25 лет значительные успехи в изучении генетических и молекулярных аномалий, ответственных за ГКМП, позволили выявить саркомерные мутации гена, связанные с этой патологией, характеризующиеся значительной генетической гетерогенностью. ГКМП стала первой сердечной болезнью, где был выявлен молекулярно-генетический механизм. Несмотря на то, что семейный характер данной патологии был описан еще в 1949 году ученным Evans, об аутосомно-доминантном типе наследования стали говорить намного позже. Подтвердить аутосомно-доминантный тип наследования генетически

обусловленной ГКМП удалось лишь в 1995 году за счет появления и внедрения генетического скрининга. На данный момент общепризнанной считается концепция, что большинство (не менее 60%) больных с ГКМП имеют аутосомно-доминантный тип наследования мутаций в генах, кодирующих саркомерные белки миокарда [30].

Сейчас хорошо известно, что ГКМП вызвана мутацией в группе родственных генов, которые ответственны за формирование сердечного саркомера. Учитывая тип наследования ГКМП, с переменной экспрессией и пенетрантностью, то человек, несущий мутацию, с 50% вероятностью передаст заболевание своим детям. В связи с этим широкое распространение получил термин «семейная ГКМП» [71]. Однако, кроме наследственной формы существует и форма ГКМП со случайными и/или неустановленными мутациями denovo (впервые возникшие)- спорадическая форма [100]. Причем мутации могут возникнуть в любом из 11 белковых компонентов. Наиболее часто, примерно в 65-85% случаев, эти мутации затрагивают бета-миозин тяжелой цепи, тропонин-Т и альфа-тропомиозин [73]. В настоящее время выявлено более 1500 индивидуальных мутаций, сопряженных с ГКМП. Большинство мутаций носят так называемый "частный" характер для отдельных семей [46;73]. Дальнейшие исследования населения выявили корреляцию между гипертрофией ЛЖ и возрастом, с пенетрантностью 55% в возрасте 10-29 лет против 95% старше 50 лет. Кроме того, было выявлено, что фенотипическое проявление ГКМП из-за саркомерных мутаций очень редко встречается у детей до полового созревания. Кроме прочего, с ростом доступности генетического анализа резко увеличилось количество бессимптомных генотип-позитивных, но фенотип-отрицательных людей, которым рекомендовано динамическое наблюдение с оценкой клинического состояния [138].

1.5. Диагностика

Эхо-КГ считается«золотым стандартом» скрининга для выявления ГКМП, поскольку метод широко доступен, относительно дешевый и не требует инвазии.

Эхо-КГ позволяет провести оценку морфологических и функциональных изменений, характерных для ГКМП и оценить результаты лечения в динамике. Критериями диагностики ГКМП по Эхо-КГ являются: утолщение стенки ЛЖ более чем 15мм в диастолу и отношение толщины МЖП к толщине боковой стенки ЛЖ ≥1,3 при отсутствии другой патологии, объясняющей гипертрофию [137]. Несмотря на широкую доступность, Эхо-КГ имеет и некоторые ограничения: узкое «акустическое окно»; плохая визуализация некоторых областей – переднебоковых сегментов ЛЖ, базальных отделов сердца и ПЖ.

Сегодня одной из основных задач медицинских исследований является определение биомаркеров патологических процессов. Все большее значение в диагностике ГКМП приобретают МСКТ-АГ и МРТ сердца. Отличное трехмерное пространственное разрешение и высокий контраст ткани позволяют за одно исследование сердца дать оценку морфологии органов средостения, определить фенотип заболевания до уровня коллагеновых волокон, оценить сердечную деятельность и физиологию сердца с помощью паттернов. МРТ считается оптимальным методом мониторинга пациентов с ГКМП, поскольку методика точно определяет как локализацию, так и величину гипертрофии, а кроме того, оценивает функцию желудочков. Используя 17-сегментную модель анатомических ориентиров, опубликованных Американской кардиологической Ассоциацией(AHA), метод позволяет достоверно верифицировать локализацию патологического процесса и особенно хорошо подходит для характеристики фенотипической экспрессии ГКМП. На сегодняшний день МРТ является наиболее достоверным методом верификации и дифференциации ГКМП, идентифицируя области гипертрофии, трудно визуализируемые при Эхо-КГ, и обеспечивает более точное измерение толщины стенки, позволяет провести дифференциацию ГКМП с другими патологиями, приводящими к гипертрофии ЛЖ [130]. Данный метод позволяет определить механизм обструкции ВОЛЖ, выявить аномалии и рассчитать градиент давления между ВОЛЖ и аортой. Главным преимуществом метода считается возможность выявления фиброзных изменений в миокарде ЛЖ [112]. Техника МРТ с отсроченным контрастированием обладает высокой

чувствительностью в визуализации рубцового поражения в миокарде, что коррелирует с гистологическими данными [13;14;26]. Стоит отметить, что фиброз миокарда ЛЖ более распространен у генотип-положительных пациентов с ГКМП, а степень фиброза прямо пропорциональна риску вероятности будущих неблагоприятных сердечно-сосудистых событий [97]. К таким событиям стоит отнести прогрессирование СН, развитие и прогрессирование стенокардии, появление желудочковых аритмий [125] и риск ВСС [37;97] , (рис. 3).

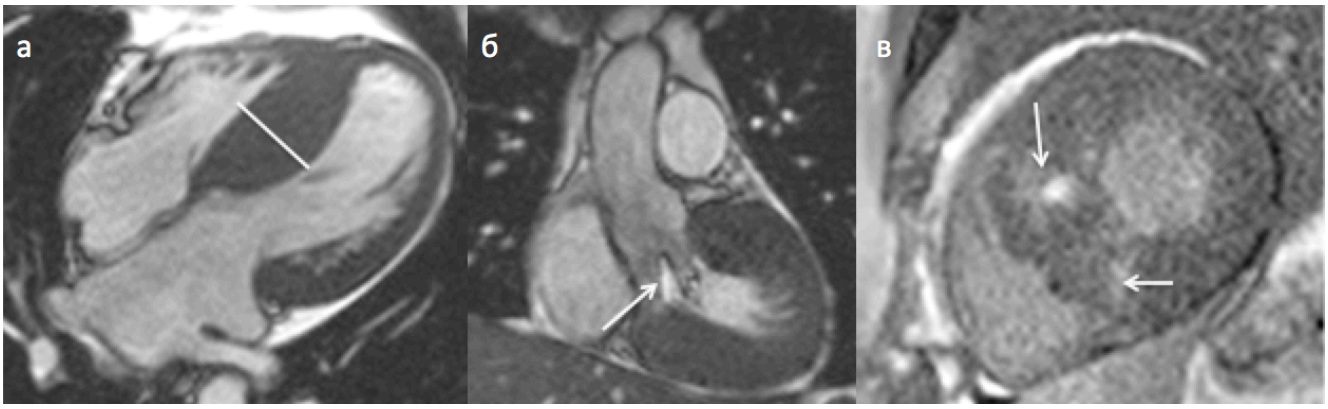

Рисунок 3- Диффузно-септальный фенотип ГКМП с асимметричным утолщением МЖП у 39-летнего мужчины (в анамнезе обмороки и эпизоды желудочковой тахикардии).
(*а) Кино-режим, МР-изображения по 4-х камерной проекции - выраженная гипертрофия межжелудочковой перегородкидо4см (стрелка, а); б)выводной отдел левого желудочка- отмечается высокоскоростной турбулентный поток (признак наличия градиента), (стрелка, б) изображение в отсроченную фазу контрастирования (инверсия-восстановления) по короткой оси (в), стрелками указаны участки очагового фиброза в перегородке. При подсчете функциональных параметров- фракция выброса ЛЖ-снижена до 51%.*

Известно, что аритмии возникают из-за дезорганизации мышечных волокон миокарда, микрососудистых повреждений и формирования фиброза в измененном участке миокарда. И именно МРТ сердца играет ключевую роль в определении анатомического субстрата аритмий, так как позволяет точно определить количество фиброзно-измененного миокарда, величина которого более 15% считается одним из факторов риска ВСС [128]. Предпосылкой этому послужило исследование Olivotto и соавторов, которые сообщили о прямой взаимосвязи

между массой миокарда, определенной по данным МРТ и ВСС у пациентов с ГКМП [130].

Кроме всех вышеописанных преимуществ, метод отлично демонстрирует морфологические аномалии МК и ПМ, которые являются важными факторами риска развития субаортальных градиентов обструкции [109]. Во многих предыдущих исследованиях упоминались сопутствующие факторы, влияющие на динамическую обструкцию ВОЛЖ, в частности изменение ПМС и подклапанных структур [79;125]. У некоторых пациентов с обструкцией ВОЛЖ было выявлено изменение морфологии ПМ, включая переднее апикальное смещение и “расщепление” папиллярных мышц [132]. Так же существуют публикации, где авторы продемонстрировали, что аномалия ПМ напрямую влияла на обструкцию ВОЛЖ, независимо от толщины базальных сегментов МЖП [60].

Несмотря на столь широкие возможности метода МРТ в диагностике, в литературе продолжают появляться новые перспективы использования данного метода с целью понимания причин развития, изучения патофизиологических механизмов течения различных заболеваний, и в особенности ГКМП. Одним из таких перспективных подходов в изучении региональной сократимости миокарда ЛЖ является применение новой МР-программы - «мечение» (англ. «tagging») для стратификации рисков и точного определения показателей и характеристик деформации миокарда. Так у некоторых пациентов с ГКМП, при относительно сохранной ФВ ЛЖ, использование данной методики позволило выявить региональное изменение структуры волокон, а именно, их скрученность [119;146;153]. MishiroY et al изучая сокращение миокарда у 20 пациентов с асимметричной гипертрофией МЖП, при проведения МР-исследования использовали программу SPAMM и обнаружили, что нарушение региональной контрактильной функции происходит как в гипертрофированных сегментах, так и в не гипертрофированных [119;123]. Геометрия полости камер сердца при ГКМП выраженно модифицирована. Изменения структуры и функции ЛЖ приводят к трансформации потоков в его полости. С помощью новых методик 4D фазово-контрастной МРТ можно провести оценку изменений гемодинамики ЛЖ у

пациентов с ГКМП [91]. Типичное для каждой формой ГКМП ремоделирование стенки ЛЖ может быть связано с характерным ремоделированием кровотока в его полости. Инновации в технологии кардиовизуализации дают новый стимул для изучения геометрии кровотока. Появилось сразу несколько доступных неинвазивных методов: цветная Допплер Эхо-КГ с картированием векторов скорости, контрастная Эхо-КГ и фазово-контрастная МРТ [160]. Важным преимуществом МРТ является возможность полноценного 3-х мерного измерения векторов скорости движения жидкости в объеме исследования, покрывающем все сердце и магистральные сосуды [91]. Это позволяет ретроспективно выбирать любую плоскость для анализа потока в пределах сканируемой области.

На сегодняшний день с помощью МРТ можно оценить как грубые макроскопические аномалии миокарда ЛЖ, такие как увеличение толщины сегментов и заместительный фиброз в отсроченные фазы контрастирования, так и изменения миокарда на гистологическом уровне, а именно, нарушения клеточного и внеклеточного пространства миокарда путем проведении картирования миокарда и оценки времени Т1-релаксации и фракции внеклеточного объема (ECV) [56]. В результате гистологического анализа миокарда у пациентов с ГКМП было выявлено наличие очаговых/рубцовых изменений и одновременно диффузное увеличение осаждения волокон коллагена [58]. Диффузный интерстициальный фиброз является следствием прогрессирующего увеличения синтеза коллагена миофибробластами. Благодаря инновационным МР-методикам картирования, которые увеличивают чувствительность и специфичность диагностики патологических процессов, появилась возможность определить биомаркеры патологического процесса [116]. На основании измерения времен Т1,Т2 релаксации миокарда и фракции внеклеточного объёма (ECV) на пиксельной карте, стало возможным даже количественное определение структурных изменении миокарда [62].

По данным Noureldin et al., МРТ с введением контрастного вещества позволяет выявить зоны нарушения перфузии миокарда в областях максимальной гипертрофии, которые соответствуют областям фокального фиброза [125]. Таким

образом, авторы сделали заключение, что развитию миокардиального фиброза предшествуют нарушения микрососудистой системы. Кроме прочего эти нарушения перфузии являются ранним маркером заболевания МРТ сердца и играют важную роль в выявлении трансмуральных рубцов и аневризм. Отметим, что аневризмы ЛЖ встречаются приблизительно в 10% случаев [141].

Одной из важных особенностей методов МРТ и МСКТ-АГ является то, что методики позволяют выявить наличие «крипт», которые считаются одним из ранних патологических изменений миокарда, в конечном итоге переходящих в ГКМП [115]. Srichai и др. описали результаты МСКТ-АГ у 15 пациентов со случайно найденными «криптами» ЛЖ [149]. По данным ряда авторов, встречаемость миокардиальных крипт при проведении МРТ/МСКТ сердца составляет от 2,2% до 6,7% [23;35;115]. Выявление «крипт» очень важно в предоперационном планировании МЭ и в количественной оценке некротической ткани после септальнойаблации. Таким образом, данные методы могут быть полезными инструментами скрининга у пациентов с нормальной толщиной миокарда ЛЖ, которые имеют симптомы ГКМП, или у бессимптомных носителей мутаций ГКМП. Как говорилось ранее, МР-данные считаются более достоверными по сравнению с данными Эхо-КГ, особенно это касается таких аспектов, как изменение функциональных и линейных параметров сердца [141]. Учитывая все вышеописанные возможности метода, МРТ стала рутинным методом определения диагностических критериев и прогноза столь грозного заболевания, как ГКМП [26;58;72]. Несмотря на все свои преимущества, МРТ имеет ряд абсолютных и относительных противопоказаний. Абсолютными противопоказаниями являются: наличие у пациента МР-несовместимого кардиостимулятора, ИКД, мозговых клипс, кохлеарных имплантатов и других металлсодержащих устройств и имплантатов [124]. В настоящее время исследование может быть проведено у пациентов с МР-совместимыми кардиостимуляторами. Относительными противопоказаниями (ограничениями) МРТ являются: нефрогенный системный фиброз (риск связан с использованием

гадолиния у пациентов с хронической почечной недостаточностью 4 и 5 стадии) и гепаторенальный синдром [87].

Кроме того, стоит отметить, что, несмотря на увеличение доступности метода МРТ, проведение исследования сердца возможно далеко не в каждом медицинском центре. Альтернативой может служить применение МСКТ-АГ сердца, которая тоже обеспечивает точное измерение толщины сердечной стенки, объема желудочков, ФВ, массы ЛЖ, лишь незначительно уступая результатам МРТ исследования. Важно отметить, что МСКТ-АГ позволяет оценивать проходимость коронарных артерий и изучать анатомические особенности сердечных клапанов. В клинических рекомендациях ГКМП в разделе диагностики и лечения рекомендовано проведение МСКТ-АГ исследования пациентам с «плохим акустическим окном» и при наличии противопоказаний к МРТ (класс IIa) [58,123]. МСКТ-АГ сердца может использоваться для оценки диаметров ВОЛЖ, ВОПЖ и определения наличия SAM-синдрома. Следует подчеркнуть, что практически 2/3 пациентов с необструктивной формой ГКМП имеют латентную (скрытую) степень обструкции на ВОЛЖ, поэтому отсутствие феномена SAM на изображениях МСКТ-АГ/МРТ сердца не следует сразу интерпретировать как отсутствие или незначительную обструкцию на ВОЛЖ. Кроме прочего, МСКТ-АГ имеет преимущество перед МРТ в оценки геометрии ЛЖ, особенно, при среднежелудочковом фенотипе ГКМП (выявление изменения формы и конфигурации полости ЛЖ по типу «гантели» с выраженным систолическим сужением в средней трети). У пациентов со среднежелудочковым фенотипом ГКМП отмечается частое наличие аневризм в области верхушки ЛЖ, обусловленное резким повышением систолического давления в верхушке из-за обструкции средней трети ЛЖ [27]. Особенность этого фенотипа ГКМП заключается в его частой ассоциации с желудочковой аритмией, некрозом миокарда и системной эмболией. Несмотря на ряд преимуществ перед Эхо-КГ,– МСКТ-АГ очень редко используется как первичный метод диагностики пациентов с ГКМП [141].

После публикации исследования о возможности определения фиброза миокарда у пациентов с острым инфарктом миокарда с помощью МСКТ-АГ, данная методика отсроченного контрастирования по определению участков фиброзно-измененного миокарда начала применяться и у пациентов с ГКМП [147]. Сравнительное исследование показало высокую точность метода МСКТ-АГ, сопоставимую с результатами метода МРТ сердца [50;147]. По сравнению с МРТ, минусом МСКТ-АГ является более низкое временное разрешение и более низкое контрастирование мягких тканей [147]. Еще одним недостатком метода МСКТ-АГ является высокое радиационное излучение (радиационное излучение от 64-канального компьютерного томографа на одно исследование составляет порядка 6,7 ± 2,07 мЗв) [58].Альтернативой и перспективой является разработка новых методов исследования и создание сканеров с низкими дозами облучения, что создаст более безопасные условия для исследования степени распространённости фиброза миокарда у пациентов с ГКМП [147].

Основные клинически применения метода МСКТ-АГ у пациентов с ГКМП представлены в таблице [123], (Таблица 1).

Таблица1 -Клиническое применения мультиспиральной компьютерной томографии сердца с контрастным усилением при ГКМП [123]

Показатель	**Параметры**	**Практическая значимость**
Желудочки	Диаметр, объем, толщина стенок	Применяется для дифференциальной диагностики
	Систолическая функция, диастолическая функция	Не применяется
Предсердия	Объем, функция, передне-систолическое движение митральной створки	Применяется для дифференциальной диагностики
Клапаны	Митральная регургитация	Не применяется, только определение линейных параметров
Фармакологические тесты	Ишемия/ дефект перфузии	Может быть применено в комплексе с изучением анатомии коронарного русла
Коронарные артерии	Стенозы/окклюзии	Применяется
Давление/скоростные потоки	Градиент давления	Не применяется

Показатель	Параметры	Практическая значимость
Фиброз миокарда	Отсроченное контрастирование	Применяется в случае противопоказаний к магнитно-резонансной томографии

1.6. Внезапная сердечная смертность

Большинство пациентов с ГКМП не имеют или имеют только незначительные симптомы заболевания. Степень гипертрофии ЛЖ оказывает значительное влияние на диапазон клинических симптомов ГКМП. У пациентов могут развиваться одно или несколько из следующих структурных и функциональных нарушений: обструкция ВОЛЖ, диастолическая дисфункция, систолическая дисфункция (так называемая «конечная» фаза ГКМП), ишемия миокарда и МН. Эти изменения могут привести к широкому спектру симптомов, с которыми сталкиваются пациенты, и могут быть разделены на 3 основные группы, связанные с СН, загрудинными болями и аритмией [20]. По данным авторов, в последних публикациях отмечено, что при амбулаторном мониторировании ЭКГ выявляется высокая частота эпизодов наджелудочковых и желудочковых НРС [20;117]. Эпизоды неустойчивой желудочковой тахикардии (ЖТ) обычно случаются у пожилых пациентов и во время повышенного тонуса блуждающего нерва [127;128]. В настоящее время ГКМП характеризуется как заболевание с относительно благоприятным течением [70]. Неблагоприятное течение свойственно пациентам с обструктивной формой при наличии высоких градиентов на ВОЛЖ или при сочетании ГКМП с другой тяжелой сопутствующей патологией. Значимое снижение заболеваемости и смертности у больных с ГКМП в течение последних нескольких десятилетий, вероятно, связано с осознанием патогенеза заболевания, совершенствованием хирургического лечения и определением показаний с выбором оптимального метода коррекции [80;81].

На современном этапе развития медицины годовая смертность от ГКМП составляет 0,54-1% [99;118]. По данным других авторов, ежегодная частота ВСС от ГКМП составляет около 0,7% -1% [95]. Maron BJ и коллеги утверждают что, ежегодная смертность больных ГКМП составляет 0,55%, при этом более 60%

выживших сообщают о хорошей переносимости нормальной физической нагрузки (I класс по NYHA) [101;102;103].

Сегодня одной из основных причин снижения смертности считается появление современных как внешних, так и имплантируемых кардиовертер-дефибрилляторов (ИКД) [104]. Выделяют три главные причины смертельного исхода у пациентов с ГКМП. В 51% случаев это ВСС, в 36% случаев – это СНи в 13% случаев- инсульты [131].

ВСС представляет собой неожиданное прекращение сердечной деятельности с развитием гемодинамического коллапса и наступлением смерти в течение 1 часа с момента появления первых симптомов у человека без каких-либо ранее жизнеугрожающих состояний в анамнезе [97;131]. Стратификацию риска ВСС следует проводить у всех пациентов с ГКМП, независимо от наличия симптомов и степени их выраженности, гемодинамического статуса или степени гипертрофии. Учитывая тот факт, что клинические проявления заболевания могут манифестировать в любое время, всем пациентам, с установленным либо предварительным диагнозом – ГКМП, рекомендовано проходить динамическое обследование каждые 12-24 месяцев. Особенно это касается пациентов - потенциальных кандидатов на имплантацию ИКД [12;20;25]. В рекомендациях ACCF/AHA от 2011г. описаны основные клинические признаки, ассоциированные с повышенным риском ВСС [58;127]. Частота пароксизмальных суправентрикулярных аритмий у больных ГКМП, зарегистрированная при проведении ЭКГ мониторинга в амбулаторных условиях, составила 38%, а частота устойчивой ЖТ составила 88%. Из общего количества желудочковых тахикардий 15-31% случаев приходятся на неустойчивые формы ЖТ [93]. В 2013 году O'Mahony и др. на основе своего исследования предложили новую модель для пациентов с ГКМП – так называемый «калькулятор стратификации риска ВСС»[45;127], (рис. 4). В результате проведенной научной работы группы авторов Elliott, Gimeno и другие, пятилетний риск ВСС < 4% был классифицирован - как низкий без необходимости ИКД. Если риск составлял от 4 до 6%, то рассматривалась необходимость имплантации ИКД. Наконец, риск более 6%

считался высоким и требовал первоочередной ИКД. Пациенты, которые не достигли конечной точки ВСС, имели средний рассчитанный 5-летний риск около 3,7% [127].

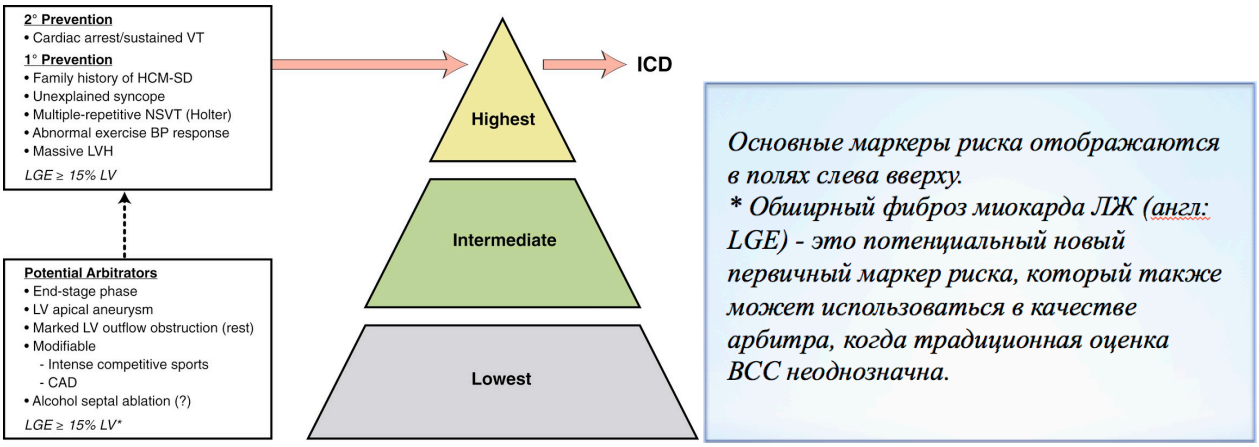

Рисунок 4 - Пирамида модели стратификации риска, используемая в настоящее время для определения пациентов с наибольшим риском внезапной смерти, которые могут быть кандидатами для имплантации кардиовертер-дефибрилляторов [127].

Модель показала, что на каждые 16 имплантации ИКД, один пациент будет спасен от ВСС через 5 лет [49;127]. Данный калькулятор в 2014 был включен в рекомендации ESC по диагностике и лечению ГКМП. При этом, список факторов риска ВСС был дополнен утверждениями некоторых исследователей, где сказано, что вероятность ВСС повышается при наличии у больного фибрилляции предсердий (ФП) и выраженной ишемии миокарда [45]. Доказано, что ФП встречается у 20–30% пациентов с ГКМП и чаще наблюдается у лиц старшего возраста и с увеличением полости левого предсердия (ЛП), а непосредственно связанные с ней неблагоприятные события, прежде всего ишемический инсульт и тромбоэмболические осложнения, – у 32% пациентов [107]. Кроме того, у пациентов с ФП наряду с увеличением объемов ЛП отмечается укорочение амплитуды движения плоскости митрального кольца (MAPSE), что свидетельствует о структурном ремоделировании ЛЖ [106]. Наряду с вышеперечисленными факторами риска в данный калькулятор ВСС был включен

- молодой возраст (<14 лет) пациентов и максимальный градиент давления в ВОЛЖ (PGmax) [41]. Но несмотря на все свои плюсы, у калькулятора риска ВСС много ограничений, и в первую очередь – это отсутствие расчета абсолютных рисков. Еще одним недостатком является отсутствие влияния индивидуальных факторов риска на конечный результат. Не эффективен данный расчет и для пациентов, которым ИКД выполняется с целью вторичной профилактики [127].

Считается, что фиброз миокарда является основным патологическим признаком неблагоприятных исходов [65]. Понимание процессов, происходящих на тканевом уровне в миокарде, в частности формирования фиброза, может обеспечить новый маркер для прогнозирования результатов сердечной недостаточности [139]. Возможности и точность метода МРТ оправдывает его расширенную роль в обычной клинической оценке пациентов с ГКМП [65]. Согласно данным МРТ, увеличение 5-летнего риска ВСС у взрослых было оценено в 1,6 [139]. O'Hanlon и соавторы обнаружили, что наличие и количество фиброза были значимыми предикторами СН. Наличие фиброза связано с повышением риска серьезных осложнений в 3,4 раза, причем этот риск пропорционален увеличению количества фиброза, выявленного с помощью МРТ с контрастным усилением [126]. По полученными авторами результатам, рекомендовано проведение тщательного мониторинга пациентов с ГКМП.

1.7. Хирургическое лечение

По мере изучения патофизиологии ГКМП основной задачей хирургического лечения стала разработка методик устранения обструкции ВОЛЖ и сопутствующих симптомов. Консервативная терапия остается первичным и основным методом лечения пациентов с симптоматической ГКМП с обструкцией ВОЛЖ, однако, она не всегда эффективна, что требует изменения стратегии на хирургическую коррекцию патологии [1;81]. Сегодня «золотым стандартом» при ГКМП, невосприимчивой к медикаментозной терапии, остается хирургическая МЭ [3;58;142]. Показаниями для МЭ считаются персистенция симптомов ГКМП, невосприимчивых к лечению в сочетании с тяжелой обструкцией ВОЛЖ с

градиентом в состоянии покоя более 30 мм.рт.ст [7]. В последнее время показания к хирургическому лечению расширились, в результате чего в данную группу коррекции вошли симптоматические пациенты с низким градиентом в покое на ВОЛЖ и пациенты с латентной формой обструкции [2].

МЭ не является единственным хирургическим методом коррекции ГКМП [142]. В 1971 году D Cooley предложил хирургическое лечение некоторым пациентам с ГКМП методом протезирования МК [44]. В 1984 году хирург Fighali провел анализ хирургических работ трех групп пациентов [54]. Первую группу составили пациенты, которым в качестве коррекции ГКМП была выполнена изолированная МЭ. В данной группе отмечалось снижение градиента в послеоперационном периоде на уровне ВОЛЖ до 35 мм. рт. ст. ($p < 0,05$). Во вторую группу вошли пациенты, которым в сочетании к МЭ было выполнено протезирование МК. В этой группе градиент давления снизился до 3,8 мм. рт. ст. ($p < 0,001$). Третью группу состояли пациенты, которым было выполнено изолированное протезирование МК, градиент давления у этих пациентов снизился до 3 мм. рт. ст. ($p < 0,001$) [54].

В результате проведенных исследований, протезирование МК стало альтернативным методом хирургического лечения обструктивной ГКМП. Хирургические методы, которые сочетают обширную МЭ с хирургией МК или без нее, развивались с течением времени с превосходными результатами. Однако, несмотря на хорошие результаты устранения обструкции на ВОЛЖ, методика протезирования МК имеет ряд недостатков: уменьшение полости ЛЖ, необходимость постоянного приема антикоагулянтной терапии с риском кровотечений и/или тромбоэмболий, дисфункция протеза [44].

В НМИЦ ССХ им. А.Н. Бакулева академиком РАН Л.А. Бокерия с коллегами в 1998 г. был разработан и внедрен в клиническую практику оригинальный способ хирургической коррекции среднежелудочкового фенотипа ГКМП, суть которого заключается в иссечении зоны асимметричной гипертрофии правой стороны МЖП, совпадающей по уровню с зоной обструкции ВОЛЖ, доступом из конусного отдела ПЖ [4;5]. Метод обеспечивает оптимальное

устранение анатомического субстрата обструкции ВОЛЖ без проникновения в его полость и под прямым контролем зрения. Данный метод особенно ценен при хирургической коррекции обструктивной формы ГКМП у детей и при наличии обструкции выводных отделов обоих желудочков [162]. В отечественной литературе все чаще публикуются успешные результаты хирургической коррекции пациентов с семейным анамнезом, выраженной наследственностью и высоким риском ВСС. Описаны успешные случаи хирургического лечения пациентов, которые ранее считались неоперабельными [8].

Еще одним методом в качестве альтернативы хирургической МЭ является чрескожная катетерная алкогольная абляция МЖП с индицированием локального инфаркта перегородки [86]. Оригинальная техника заключается в введении 3 мл 96% этанола в первую септальную ветвь передней межжелудочковой коронарной артерии (ПМЖВ) и последующей миомаляции базальной зоны МЖП вследствие окклюзии артерии [83]. Данный метод приводит к уменьшению/устранению градиента на ВОЛЖ и уменьшению СН. Кроме прочего, процедуру алкогольной абляции нецелесообразно выполнять у молодых пациентов (возраст менее 21 года), имеющих выраженную гипертрофию или наоборот, относительно тонкую толщину перегородки и очень высокий градиент давления на ВОЛЖ [58]. Тем не менее, отдаленные послеоперационные результаты лучше у пациентов перенесших МЭ [22]. Основными преимуществами МЭ над абляцией являются быстрое снижение градиента давления в ВОЛЖ и редкое появление ЖТ [96;129]. Следует отметить, что в случае необходимости возможно проведение МЭ после неудачной алкогольной абляции - данная ситуация почти всегда сопровождается имплантацией электрокардиостимулятора (ЭКС). Это обусловлено возникновением блокады правой ножки пучка Гиса за счет проведения алкогольной абляции и левой ножки пучка Гиса за счет септальной миоэктомии [48;96].

Что касается лечения апикального и среднежелудочкового фенотипов ГКМП, то оно остается наиболее трудным и пока характеризуется плохими отдаленными результатами. Единственной альтернативой невозможности

выполнения МЭ или ее неэффективности остается трансплантация сердца. Для данного фенотипа характерно наличие зоны максимальной гипертрофии ниже уровня крепления головки передне-латеральной папиллярной мышцы (ПЛ-ПМ), поэтому у этих пациентов, как правило, отсутствует SAM-феномен, а максимальный градиент определяется в средней трети ЛЖ, в области утолщения ПМ (внутрижелудочковый градиент). Доступом для выполнения резекции среднежелудочковой обструкции обычно является изолированный трансапикальный разрез или комбинированный трансаортальный с трансапикальным доступом [143].

Развитие аритмии является вторичным процессом, обусловленным длительной элевацией конечно-диастолического давления (КДО) в ЛЖ и ЛП, что приводит к дилатации полости ЛП. Относительно лечения аритмий: в настоящее время нет достаточно убедительных доказательств, подтверждающих эффективность одноэтапного сочетания процедуры Cox-maze («лабиринт») и септальной МЭ, но работы в этом направлении продолжаются, и идет активное накопление опыта [1;2]. При выраженной дилатации полости ЛП предпочтительно проведение операции «лабиринт» в модификации III или IV (би-предсердные манипуляции с техникой «вырезать и вшить») [40]. Исходя из вышеописанного, на дооперационном этапе важно уточнение анатомии не только ЛЖ но и определение размеров ЛП, что помогает выбрать оптимальный алгоритм хирургической коррекции ГКМП. Необходимо точное определение линейных и объемных параметров ЛП, уточнение анатомии ушка ЛП и получение данных о топографии устьев легочных вен, с чем блестяще справляются методы МСКТ-АГ и МРТ сердца. Таким образом, появление высокоразрешающих методов визуализации внесло громадный вклад в развитие хирургии и способствовало появлению новых методик хирургических коррекций. Одной из таких методик считается технология resection-plication-release (RPR), предложенная в 2000 году Daniel Swistel, которая заключается в одномоментном проведении расширенной МЭ в сочетании с пликацией ПМС и мобилизацией ПМ [78;150]. Новой методикой с целью профилактики SAM-синдрома явилась операция,

предложенная Ferrazzi с коллегами, которая заключалась в резекции вторичных хорд ПМС. В качестве подтверждения эффективности метода в своем исследовании авторы опубликовали результаты успешного лечения пациентов [53]. При аномалиях ПМ суть коррекции ГКМП заключается в разделении прикрепленных структур подклапанного аппарата от МЖП или свободной стенки ЛЖ с максимальным сохранением хорд к ПМС с целью предотвращения недостаточности МК [136;161]. Использование МСКТ-АГ и МРТ в диагностике позволяет получить важную информацию об анатомии камер сердца, МК и подклапанных структур: аномальное крепление ПМ к телу ПМС или ФК МК, прямое крепление головки ПЛ-ПМ к базальной части МЖП (рис. 5) или к свободной стенке ЛЖ, наличие дополнительных «ложных» хорд [108;153].

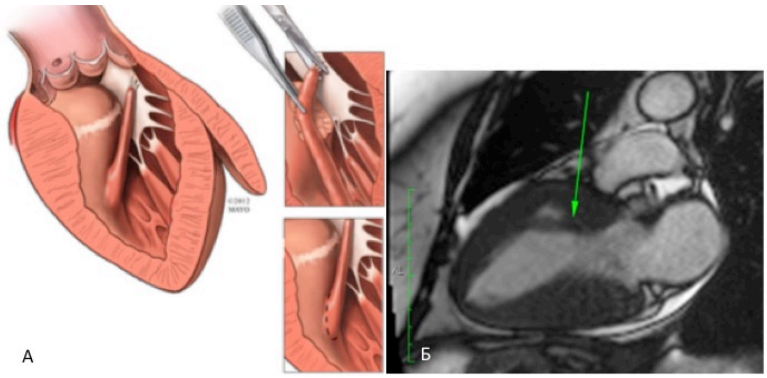

Рисунок 5–Пример крепление аномальной папиллярной мышцы к перегородочному сегменту на базальном уровне левого желудочка

где, А) схематическое изображение крепления папиллярной мышцы [153]; Б) магнитно-резонансное изображение в 2-х камерной проекции сердца пациента с ГКМП (стрелкой указано крепление аномальной мышцы к перегородочному сегменту).

Данные особенности необходимо учитывать, так как аномалии подклапанного аппарата МК у некоторых пациентов с ГКМП могут приводить к сохранению стойкой обструкции ВОЛЖ даже после адекватной септальной МЭ[16]. Осведомленность хирурга об особенностях строения МК помогает заранее определить возможность сохранения МК, либо подготовится к протезированию клапана с целью обеспечения полного устранения градиента на ВОЛЖ [81;102].

1.8. Резюме

Современные кардиохирургические тенденции требуют индивидуального подхода для каждого пациента с ГКМП. Это касается как диагностики, так и лечения. Появление новых методов визуализации позволяют выработать основные критерии диагностики патологии, морфометрические и гемодинамические особенности различных фенотипов ГКМП. Сегодня методики сканирования МРТ сердца позволяют детально оценить особенности строения камер сердца и сосудов, исследовать внутрисердечную гемодинамику, перфузию миокарда и функциональные показатели работы сердца [74;85,155].

В ФГБУ «НМИЦ ССХ им. А.Н. Бакулева» Минздрава России накоплен многолетний опыт хирургического лечения ГКМП, который представлен многообразием оперативных техник с применением МЭ из ПЖ, МЭ из левых отделов, бивентрикулярной МЭ и МЭ в сочетании с коррекцией МН [3]. Детальное изучение геометрии ЛЖ на дооперационном этапе позволит оптимизировать алгоритм инструментальных исследований, уменьшить время и количество диагностических процедур в предоперационный период. На сегодняшний день с помощью новейших технологий пост-процессорной обработки изображений, полученных на МСКТ, кардиохирург имеет возможность построить поэтапный 3D план коррекции ГКМП и соответственно, определить оптимальный подход хирургических манипуляций. Учитывая тенденцию к увеличению хирургических пособий у пациентов с ГКМП и исходную тяжесть клинического состояния пациентов, выработка критериев стандартной диагностики является своевременной и актуальной задачей.

В заключение хотелось бы отметить, что к настоящему времени отсутствует четкий алгоритм диагностики больных ГКМП с помощью высокотехнологичных методик МСКТ-АГ и МРТ в зависимости от фенотипа заболевания и предполагаемого метода хирургической коррекции патологии. Изучение этих вопросов и является одной из основных задач данной научной работы.

Глава II. МАТЕРИАЛ И МЕТОДЫ ИССЛЕДОВАНИЯ

2.1. Общая характеристика клинического материала

В Федеральном государственном бюджетном учреждении «Национальном медицинском исследовательском центре сердечно-сосудистой хирургии им. А.Н. Бакулева» Минздрава России (директор академик РАН Л.А. Бокерия) накоплен многолетний опыт хирургического лечения ГКМП, который представлен многообразием оперативных техник в сочетании с коррекцией нарушений ритма сердца [3]. Для решения задач данной работы в отделении компьютерной и магнитно-резонансной томографии(руководитель профессор В.Н. Макаренко) был проведен анализ историй болезней и обследовано 130 пациентов с ГКМП, которым выполнена хирургическая, интервенционная и/или медикаментозная коррекция. Набор пациентов выполнялся проспективно и ретроспективно. Проанализировав данные пациентов, мы установили следующие критерии включения и исключения:

Критерии включения пациентов в исследование были:

- Возраст пациентов от 14 до 68 лет включительно
- Постановка диагноза ГКМП в соответствии с общепринятыми опубликованными клиническими рекомендациями [11;19].

Критериями исключения для всех пациентов считалось:

- наличие противопоказаний к проведению МРТ и МСКТ исследований с контрастированием (а именно: беременность, отягощенный аллерго анамнез на контрастные вещества и выраженная почечная недостаточность (скорость клубочковой фильтрации < 30 мл/мин/м2), клаустрофобия)
- возраст пациентов младше 14 лет и старше 68 лет
- экстренное хирургическое лечение (включая реваскуляризацию коронарных артерий)

Всем пациентам необходимо было добровольно подписать согласие на проведение исследования МРТ сердца с внутривенным контрастным усилением МСКТ-АГ. Согласно критериям включения и исключения, в группе пациентов, отобранных для исследования, в общей сложности было выполнено

93исследований МСКТ-АГ сердца и 130 исследований МРТ сердца с внутривенным контрастным усилением. Информационная справка возрастных и антропометрических данных пациентов представлена (Таблица 2). Большинство пациентов было мужского пола (52,3%; n=68).

Таблица 2 - Распределение пациентов с ГКМП (n = 130).

Параметр	**Среднее значение**	**Стандартное отклонение**
Возраст, лет	44,14	14,92
Вес, кг	75,4	15,3
Рост, см	168,11	10,05
BSA, $см^3$	1,89	0,33

В обязательное клинико-инструментальное обследование были включены следующие методы: ЭКГ-покоя в 12 стандартных отведениях; суточное мониторирование ЭКГ по Холтеру, Эхо-КГ с тканевой допплерографией, селективная коронарография, МСКТ-АГ и МРТ сердца с внутривенным контрастным усилением.

Период наблюдения составил с января 2012 г. по октябрь 2018 г. Были сформированы 3 этапа исследования. Распределение методов исследования согласно сформированным этапам показано (Таблица 3).

Таблица 3. Распределение методов диагностики согласно этапам исследования пациентов с ГКМП (n=130)

Методы	**Этапы исследования**		
	1 период	2 период	3 период
ЭКГ	+	+	+
Эхо-КГ	+	+	+
Холтер ЭКГ	+	+	-
коронарография	+	-	-
МСКТ-АГ	+	-	-
МРТ	+	-	+
где, ЭКГ- электрокардиография; Эхо-КГ- эхокардиография; МСКТ-АГ – мультиспиральная компьютерная ангиография сердца; МРТ- магнитно-резонансная томография сердца.			

1. предоперационный этап - включал в себя предоперационную диагностику пациентов методами компьютерной и магнитно-резонансной томографии, определение соответствия критериям включения в данное исследование;
2. ранний постоперационный период - включал в себя диагностику непосредственно после хирургической коррекции и до выписки пациента из стационара;
3. отдаленный постоперационный период - включал в себя диагностику спустя 2 и более лет после хирургической коррекции ГКМП.

2.2. Дизайн научного исследования.

Согласно выборки пациентов и задачам исследования сформирована блок схема (рис.6)

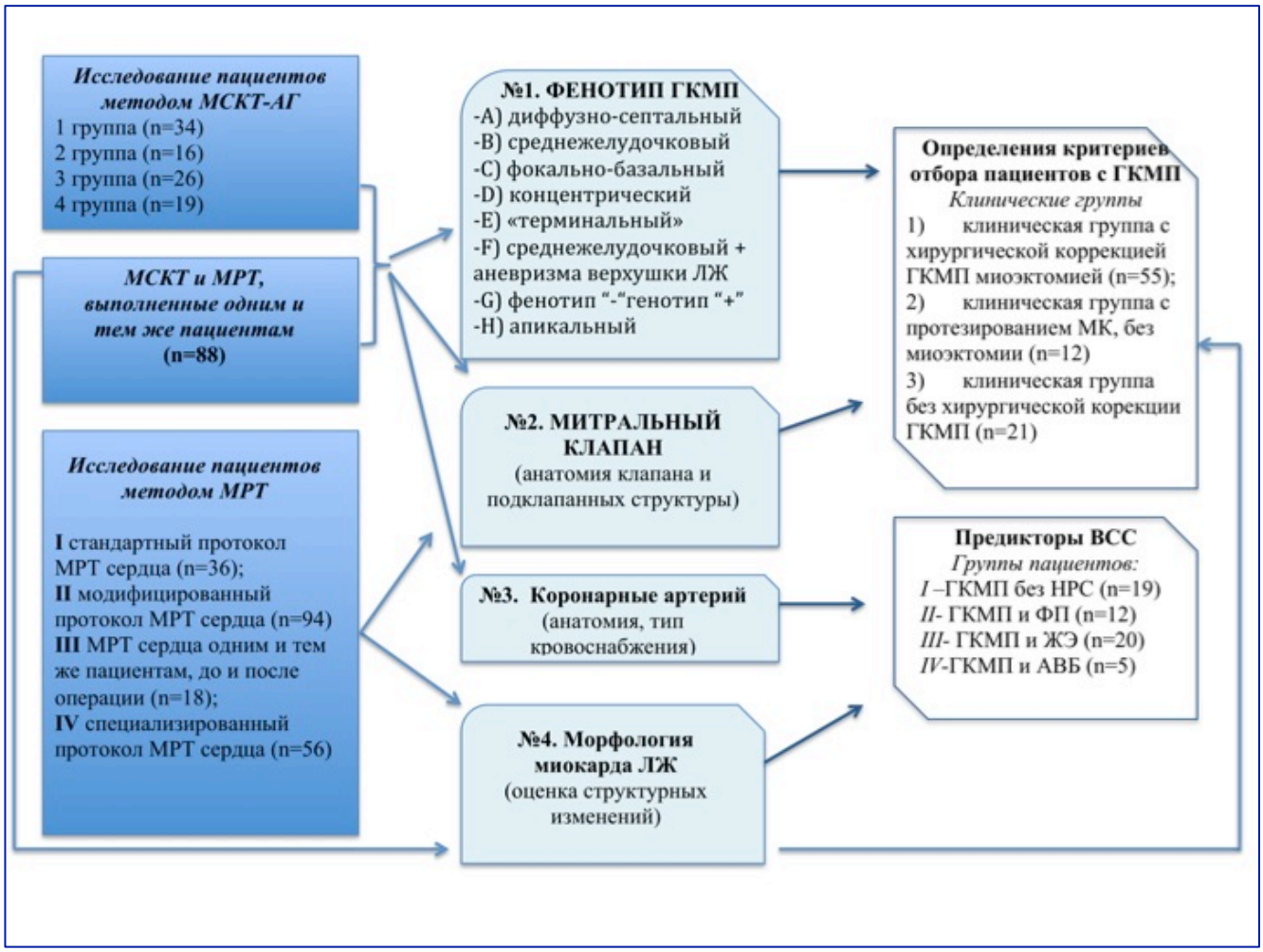

Рисунок 6 – Дизайн проект диссертационной работы.

2.2.1.Фенотипы ГКМП:

Распределение выборки рассчитывалось в соответствии с поставленными задачами. Согласно локализации гипертрофии миокарда ЛЖ были сформированы 8 морфологических вариантов ГКМП (рис.7).

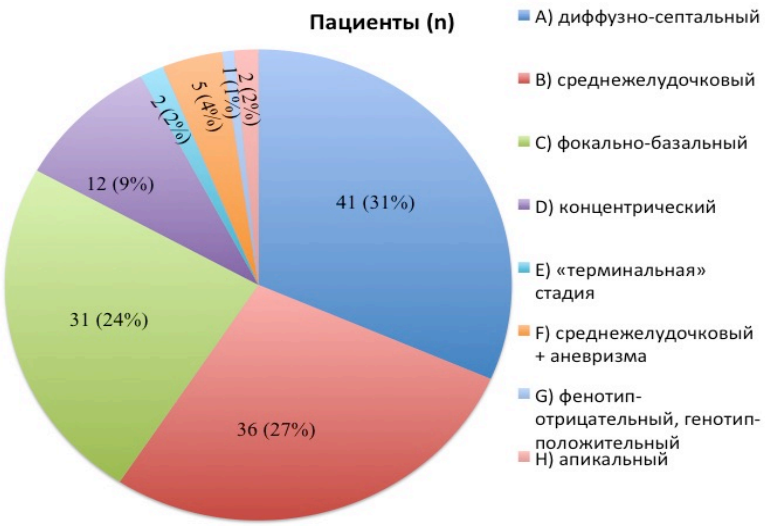

Рисунок 7 - Распределение пациентов с ГКМП по фенотипам (n= 130).

А – соответствует диффузно-септальному фенотипу (n=41), характеризующемуся гипертрофией МЖП. В данном фенотипе ГКМП часто встречается комбинированный тип обструкции, как на уровне ВОЛЖ, так и внутри желудочковой локализации [132], в 2-3% случаях, сопровождающийся выраженным некомпактным слоем боковой стенки ЛЖ [85], (рис. 8).

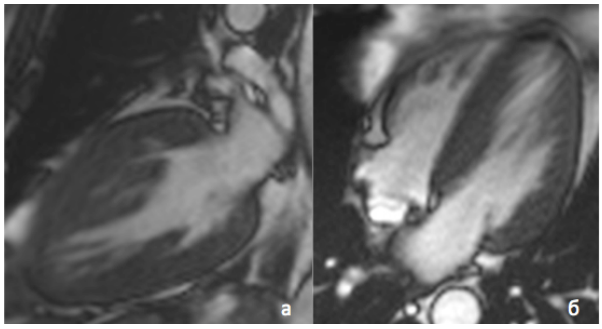

Рисунок 8 - Пример магнитно-резонансного изображения пациента с диффузно-септальным фенотипом ГКМП

где, а) 4-х камерная проекция сердца, б) 2-х камерная проекция.

В – фенотип, соответствует среднежелудочковому (n=36) и F-среднежелудочковому фенотипу с апикальным выпячиванием/аневризмы ЛЖ (n=5), характеризующийся гипертрофией среднего отдела ЛЖ, которая вызывает локальное сужение и, в тяжелых случаях, апикальную дилатацию. Примерно у 10% пациентов может иметь место апикальная аневризма. Доказано, что качество диагностики и визуализации апикальной аневризмы выше с помощью МРТ, чем при Эхо-КГ, так как в 15% случаев данные особенности не определяются методом Эхо- КГ [155], (рис. 9).

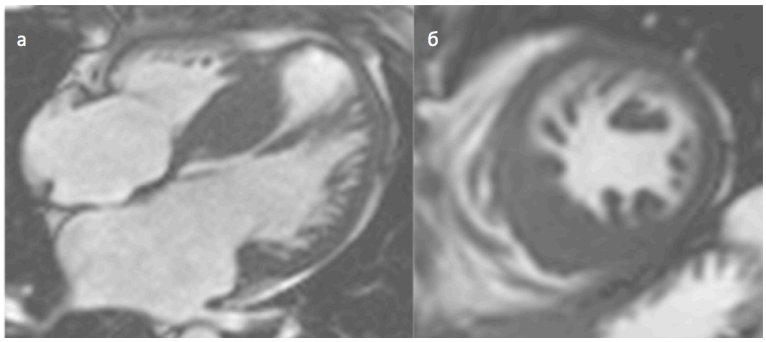

Рисунок 9 - Пример магнитно-резонансного изображения пациента с среднежелудочковым фенотипом ГКМП
где, а) - 4-х камерная проекция сердца; б) – короткая ось левого желудочка.

С - соответствует фокально-базальному фенотипу (n=31). Это асимметричный вариант с S-образной/«сигмовидной» МЖП, характеризующееся гипертрофией миокарда перегородочных сегментов на базальном уровне вблизи ВОЛЖ [157]. Этот вариант может вызывать субаортальную обструкцию и регургитацию на МК(рис. 10).

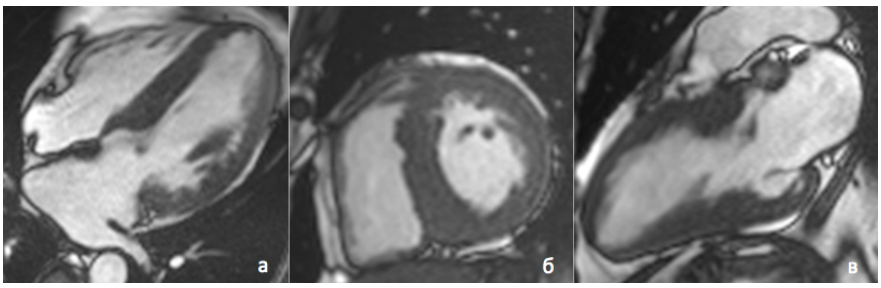

Рисунок 10- Пример магнитно-резонансного изображения фокально-базального фенотипа ГКМП
где, а) 4-х камерная проекция сердца; б) – короткая ось левого желудочка; в) 2-х камерная проекция левого желудочка.

D- соответствует концентрическому фенотипу (n=12), характеризуется симметричной гипертрофией стенок ЛЖ с уменьшением полости (рис. 11). Этот вариант также может присутствовать при других заболеваниях, включая амилоидоз, саркоидоз и болезнь Фабри [125].

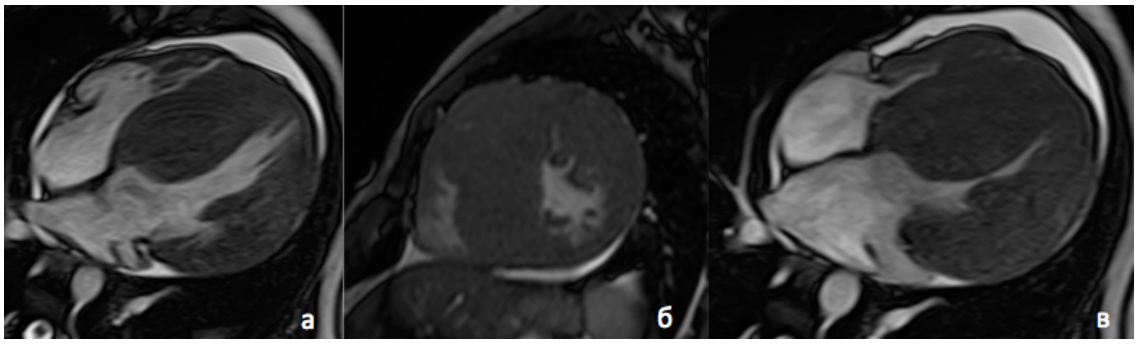

Рисунок 11- Пример магнитно-резонансного изображения концентрического фенотипа ГКМП

где, а) 4-х камерная проекция сердца (фаза диастолы); б) – короткая ось левого желудочка; в) 4-х камерная проекция сердца (фаза систолы).

E - соответствует фенотипу «терминальной» стадии (n=2), данный фенотип описан в первой главе [43].

G - соответствует «фенотип +, генотип – » ГКМП (n=1). Этот фенотип относится в основном к родственниками индивидов, генетически предположенных к ГКМП, или к тем, кому следует следить за риском развития любого другого варианта в течение жизни [51], (рис. 12).

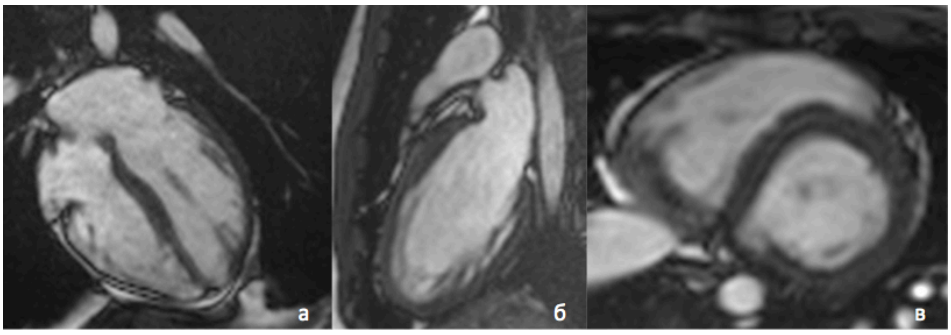

Рисунок 12 - Пример магнитно-резонансного изображения «фенотип +, генотип – » фенотипа ГКМП

где, а) 4-х камерная проекция сердца; б) – 2-х камерная проекция левого желудочка; в) короткая ось левого желудочка.

Чаще всего ассоциируется с наличием миокардиальных «крипт», аномальной трабекулярностью и удлинением ПМС [35].

H– соответствует апикальному фенотипу (n=2), характеризуется полной или частичной облитерацией полости ЛЖ в верхушечных сегментах с толщиной апикальной стенки более 15мм или соотношением величины апикальной гипертрофии к базальным сегментам ЛЖ более 1,3-1,5см. Считается, что этот фенотип имеет лучший прогноз, чем другие варианты, хотя он в большей степени связан с ишемией и апикальным инфарктом миокарда ЛЖ [41;57], (рис 13).

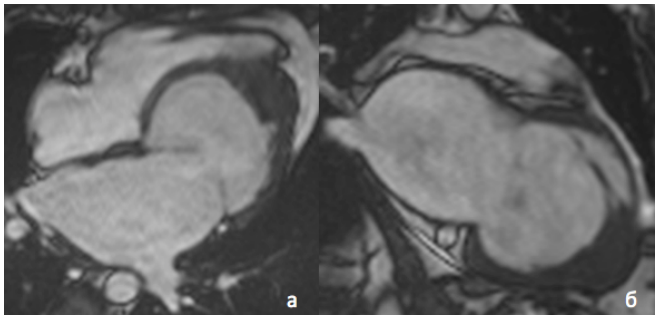

Рисунок 13 - Пример магнитно-резонансного изображения апикального фенотипа ГКМП

где, а) 4-х камерная проекция сердца; б) 2-х камерная проекция левого желудочка.

Информационная справка возрастных и антропометрических данных пациентов согласно фенотипам ГКМП представлена (Таблица 4).

Таблица 4 - Данные пациентов с ГКМП по фенотипам (n = 130).

Параметр	**Фенотип ГКМП**							
	A	B	C	D	E	F	G	H
Возраст, лет	42,8± 13,3	38,8± 14,9	51,5± 12,7	46,5± 14,7	45,5± 7,7	32,8± 21,8	64± 0	53,5± 14,8
Вес, кг	76,5± 15,1	75,6± 13,8	74,2± 15,0	79± 19,8	60,5± 17,6	69,8± 1,7	68± 0	75± 11,1
Рост,мм	167,9± 10,6	170,8± 8,1	163± 10,2	171,5± 12,2	171± 12,7	170,2± 13,1	172± 0	164,5± 17,6
Муж,n (%)	23(56)	23(64)	10(32)	7(58)	2(100)	2(40)	1(100)	1(50)
BSA, см^3	1,8± 0,2	1,9± 0,2	1,8± 0,2	1,9± 0,3	1,7± 0,3	1,8±0,08	1,8± 0	1,8± 0,5
где A- диффузно-септальный; B- среднежелудочковый; C- фокально-базальный; D- концентрический; E- «терминальная» стадия; F- среднежелудочковый + аневризма левого желудочка; G- «фенотип +, генотип – »; H- апикальный фенотипы.								

***2.2.2**. Критерии отбора для хирургической коррекции ГКМП:*

В соответствии с задачами работы, вторым этапом было определение диагностических критериев отбора методами МСКТ-АГ и МРТ сердца пациентов с ГКМП для хирургического лечения, а именно, изучение детальной анатомии и функциональных параметров желудочков сердца, включая состояние коронарнорного русла методом МСКТ-АГ и изменений миокарда на тканевом уровне, внутрисердечной гемодинамики ЛЖ методом МРТ.В нашем исследовании 88пациентам было выполнено обследование двумя методами визуализации сердца. Для сравнительного анализа методов визуализации данной когорты пациентов, были сформированы 3 клинические группы (Таблица 5).

Таблица 5 - Распределение пациентов клинических групп.

Параметр	**Пациенты (n=88)**		
	1-я (n=55)	2-я (n=12)	3-я (n=21)
Возраст, полных лет	41,0 ± 15	51 ± 11	47 ± 16
Пол, муж, %	32 (58%)	7 (58%)	7 (33%)
Семейная форма, %	12 (21%)	1 (8%)	6 (28%)

- 1-ая клиническая группа составила 55 пациентов с хирургической коррекцией ГКМП методом МЭ. Согласно протоколу хирургических манипуляций, мы выделили 3 подгруппы в группе: подгруппа 1а-19 пациентов с МЭ без реконструкций или протезированием МК, подгруппа 1б-36 пациентов с МЭ в сочетании с реконструкций или протезированием МК и подгруппа 1в-7 пациентов с МЭ в сочетании с реконструкций или протезированием МК и с воздействием на ПМ МК. Учитывая факт о различных способах МЭ, а кроме того, использование различных доступов в ходе хирургической коррекции ГКМП для одного и того же пациента, был проведён анализ пациентов согласно протоколу МЭ (Таблица 6).
- 2-я клиническая группа - 12 пациентов с изолированным протезированием МК, без МЭ. В данной группе пациентов выделены подгруппы: 2а) – 9 пациентов с воздействием на подклапанные структуры МК в дополнении к протезированию и 2б) - 3 пациента без воздействия.

- 3-я клиническая группа - 21 пациент без хирургической коррекции ГКМП, где мы выделили 2 подгруппы, согласно значению пикового градиента давления на ВОЛЖ в условиях покоя: подгруппа 3а) - 10 пациентов с латентной обструкцией ВОЛЖ и без хирургической коррекции ГКМП и подгруппа 3б) - 11 пациентов без обструкции ВОЛЖ и без хирургической коррекции ГКМП.

Таблица 6 - Распределение пациентов по способу миэктомии (n=55).

Подгруппы пациентов (n)	Способы хирургической коррекции ГКМП путем миэктомии			
	«Миэктомия по Бокерия» n (%)	«Миэктомия по Morrow» n (%)	Трансатриальный способ n (%)	Расширенная миэктомия n (%)
1а (36)	16 (84)	8 (42)	4 (21)	1 (5)
1б (33)	13 (36)	18 (50)	13 (36)	5 (14)
1в (15)	1 (6)	9 (56)	4 (25)	3 (18)

Распределение фенотипов ГКМП согласно выборке пациентов трех клинических групп показано (Таблица 7).

Таблица 7 - Распределение фенотипов ГКМП согласно выборке клинических групп пациентов (n=88)

Фенотип ГКМП	1-я группа n=55	2-я группа n=12	3-я группа n=21
A	19 (35%)	3 (26%)	9 (42%)
B	16 (29%)	1 (8%)	1 (5%)
C	11 (20%)	7 (58%)	8 (38%)
D	5 (9%)	1 (8%)	1 (5%)
E	1 (2%)	0 (0%)	1 (5%)
F	3 (5%)	0 (0%)	0 (0%)
G	0 (0%)	0 (0%)	0 (0%)
H	0 (0%)	0 (0%)	1 (5%)
где A- диффузно-септальный; B- среднежелудочковый; C- фокально-базальный; D- концентрический; E- «терминальная» стадия; F- среднежелудочковый + аневризма левого желудочка; G- «фенотип +, генотип – »; H- апикальный фенотипы ГКМП.			

Для решения вопроса и определения роли МРТ в динамическом наблюдении пациентов с ГКМП, в позднем послеоперационном периоде мы повторно провели диагностическое исследование сердца методом МРТ18

пациентам после хирургической коррекции ГКМП. Период наблюдения составил от 1 года до 4х лет.

***2.2.3**. МР-предикторы жизнеугрожающих факторов риска:*

Для выявления характерных МР-предикторов с учетом ассоциированности с жизнеугрожающими факторами риска, такими как НРС, мы проанализировали 56 пациентов. Исследование пациентов проведено по специализированному МР-протоколу. Были сформированы 4 группы пациентов: I группа– 19 (33,9%) пациентов с ГКМП без НРС, II группа- 12 (16,6%) пациентов с ГКМП ассоциированной с фибрилляцией предсердий (ФП), III группа - 20 (35,7%) пациентов с ГКМП, ассоциированной с желудочковой экстрасистолией (ЖЭ) и IV группа - 5 (8,9%) пациентов с ГКМП, ассоциированной с атриовентрикулярной блокадой (АВБ). Общие характеристики всех пациентов с ГКМП представлены (Таблице 8).

Таблица 8- Характеристика пациентов с ГКМП (n=56).

Определения	**Значения**
Возраст, (лет)	45±12
Вес, (кг)	76,2±11,6
Рост, (см)	169,3±7,7
Мужчин, n (%)	32 (57)
Индекс массы тела (BSA)	76,05±0,15

2.3. Методы исследования

ЭКГ проводилась в стандартных отведениях. Расшифровка суточной записи ЭКГ велась в автоматическом режиме с помощью специального программного обеспечения. Трансторакальное Эхо-КГ исследование осуществлялось на ультразвуковой системе «Acuson», а кроме того, на высокотехнологичных ультразвуковых системах «iE33» и «EpiQ-7» производства «PHILIPS Medical System» «Philips» iE33в стандартных позициях. Классификация МН и SAM-феномена по данным Эхо-КГ проводилась согласно рекомендациям

ESC/EACTS 2012 года. Выполнен количественный подсчет градиента обструкции на ВОЛЖ на всех этапах исследования методами ангиографии и зондирования полостей сердца на аппарате «PhilipsAlluraXper».

2.3.1 Методика проведения МРТ сердца

Разработка методики сканирования 130 пациентов с ГКМП методом МРТ проводилось на аппаратах Achieva 3T и Avanto 1.5T в кардиопрограмме с ЭКГ-синхронизацией до и после контрастирования гадолиний содержащим контрастным препаратом в дозировке 0,35 ммоль/кг. Стандартный протокол сканирования сердца включал следующие последовательности: кино в SSFP (TrueFISP) -для оценки функциональных параметров сердца, на задержке дыхания, в 4-х, 2-х камерной плоскостях ЛЖ и ПЖ, в плоскости выводных отделов обоих желудочков и по короткой оси сердца. Кино-последовательности коротких осей были проведены с использованием следующих параметров: толщина срезов 8мм, TR 44,5мс TE=1,1-1,2 мс, α-800, что включало 26 фаз сердечного цикла; FOV read 340 мм x FOV phase от 78%, матрица изображения 192 x 156. Выполнено 14 срезов по короткой оси; при получении стека сканирование осуществлялось от базального уровня до верхушки сердца, включая все сегменты ЛЖ. Кино-последовательности по длинной оси сердца были проведены с использованием следующих параметров: толщина срезов 4-6мм, TR 44,5мс TE=1,1-1,2 мс, α-800. FOV read 250-320 мм x FOV phase от 78%,матрица изображения 192 x 156. Продолжительность задержки дыхания составляла от 10 до 15 с. в зависимости от частоты сердечных сокращений.

Пост процессорный анализ включал подсчет линейных и объемных параметров обоих желудочков, ФВ ЛЖ и ПЖ, а так же массу миокарда ЛЖ. Анализ изменения геометрической формы и морфологии миокарда ЛЖ (ремоделирование полости) был проведен с использованием функциональных последовательностей. Были рассчитаны относительная толщина стенки ЛЖ и индекс относительной толщины ЛЖ в конце диастолы или систолы, которые представляют собой чувствительный индикатор геометрической модели при гипертрофии (ИОТд, ИОТс),и индекс массы миокарда (ИММ) ЛЖ [122]. Для

дополнительной оценки и изучения геометрии ЛЖ мы проанализировали индекс сферичности, который представляет собой отношение коротких осей ЛЖ на различных уровнях к длинной оси ЛЖ.

Визуализация структурных изменений миокарда и выявление очагов фиброза выполнялась в позднюю отсроченную фазу усиления гадолиния (LGE). Сканирование проводилось спустя 15минут после внутривенного введения гадолиний содержащего контрастного вещества. С помощью последовательности быстрой фазово-чувствительной инверсии – восстановления (Turbo-Flash phase sensitive inversion recovery – PSIR) были получены 10 срезов по короткой оси от основания до верхушки сердца на одной задержке дыхания, по 4-х камерной плоскости сердца и 2-х камерной плоскости ЛЖ, с прицелом на область интереса; сбор данных осуществлялся в середину диастолы ЛЖ. На изображениях LGE по коротким осям была определена топика фиброзно-измененного миокарда ЛЖ в соответствии с 17-сегментарной моделью AHA и проведен количественный подсчет фиброза (в %) на рабочей станции Medis (Q-mass), (рис.14).

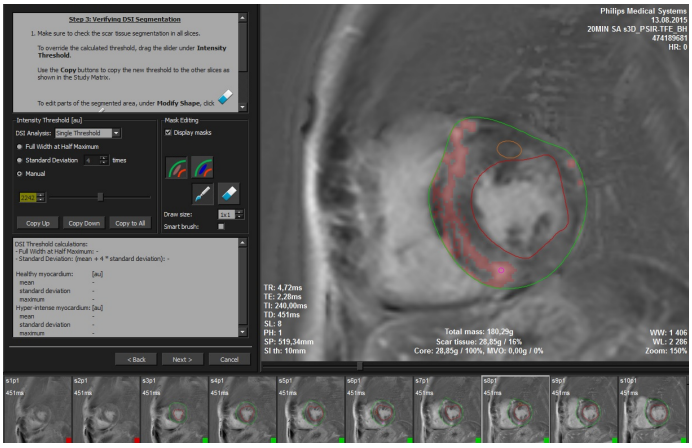

Рисунок 14 - Пример пост процессорной обработке пациента с ГКМП на рабочей станции Medis Cardiac MR QMass.

Для оценки оптимальности протокола МРТ сердца в отношение визуализации и выявления аномалий аппарата МК, который считается одним из фенотипических проявлений ГКМП [80], мы разделили пациентов, обследованных методом МРТ на две группы. Выборка пациентов представлена преимущественно мужчинами (Таблица 9).

Таблица 9 -Распределение пациентов с ГКМП обследованных методом МРТ по половому признаку в группах (n=130)

Параметр	**Стандартный протокол**	**Модифицированный протокол**	**Всего пациентов**
Объем выборки (n)	36	94	130
мужчин	47% (17/36)	55% (52/94)	53% (69/130)
женщин	53% (19/34)	45% (42/15)	47% (61/130)
p-value	0,2578		-

В первую группу мы определили 36 пациентов, обследованных по стандартному протоколу МРТ сердца. Вторую группу составили 94 пациента, обследованных по модифицированному стандартному протоколу МРТ сердца, куда включили дополнительную кино последовательность: преобразованную 2-х камерную проекцию ЛЖ по короткой оси перпендикулярно головкам ПМ в количестве 3-х срезов и толщиной 4мм. Данная последовательность была выполнена с целью оценки морфологии подклапанных структур МК, в особенности, место прикрепления аномальных ПМ и/или дополнительных трабекул, а кроме того, смещения/»расщепления» головок ПМ. Оценка изображений по баллам проведена по следующим критериям качества МР-изображений.

- истинная 4-х камерная проекция сердца на кино-последовательностях;
- кино-последовательности коротких осей;
- адекватная дозировка контрастного препарата;
- правильный выбор времени инверсии (TI);
- оценка МК и морфологии подклапанных структур МК.

Нами были проанализированы линейные параметры ФК МК, длина створок МК, головок ПМ, смещение и «расщепление» головок ПМ, наличие дополнительных аномальных ПМ и трабекул (рис. 15).

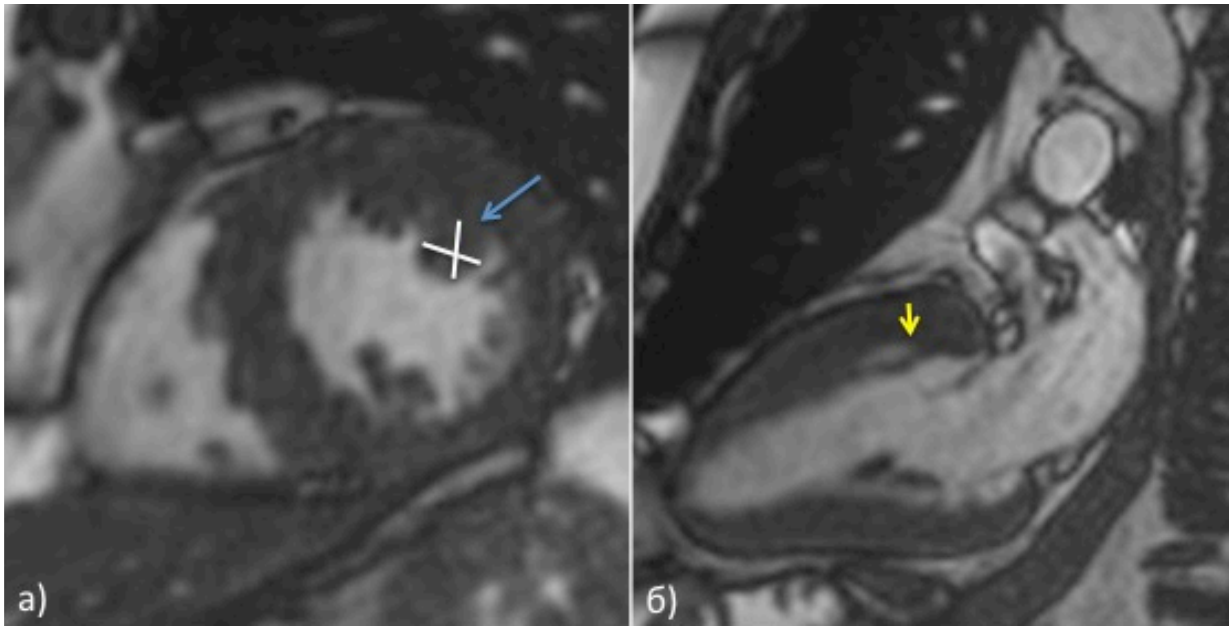

Рисунок 15 - Пример демонстрации измерения численности и линейных размеров головок папиллярных мышц на магнитно-резонансном изображении сердца

где, а) изображение МРТ сердца по короткой оси - пример подсчета линейных размером папиллярных мышц (голубая стрелка); б) изображение МРТ сердца в 2-х камерной проекции - пример прикрепления аномальной папиллярной мышцы к передне-перегородочному сегменту на уровне базальной трети (жёлтая стрелка).

Линейные параметры ВОЛЖ были подсчитаны по 3-х камерной проекции сердца в фазы средней систолы и диастолы ЛЖ, а кроме того, в плоскости поперечного сечения тракта. Получены кино-изображения (True FISP) по короткой оси толщиной срезов 4мм и расстоянием между срезами (dist. factor, slice gap) составило 5% (рис.16).

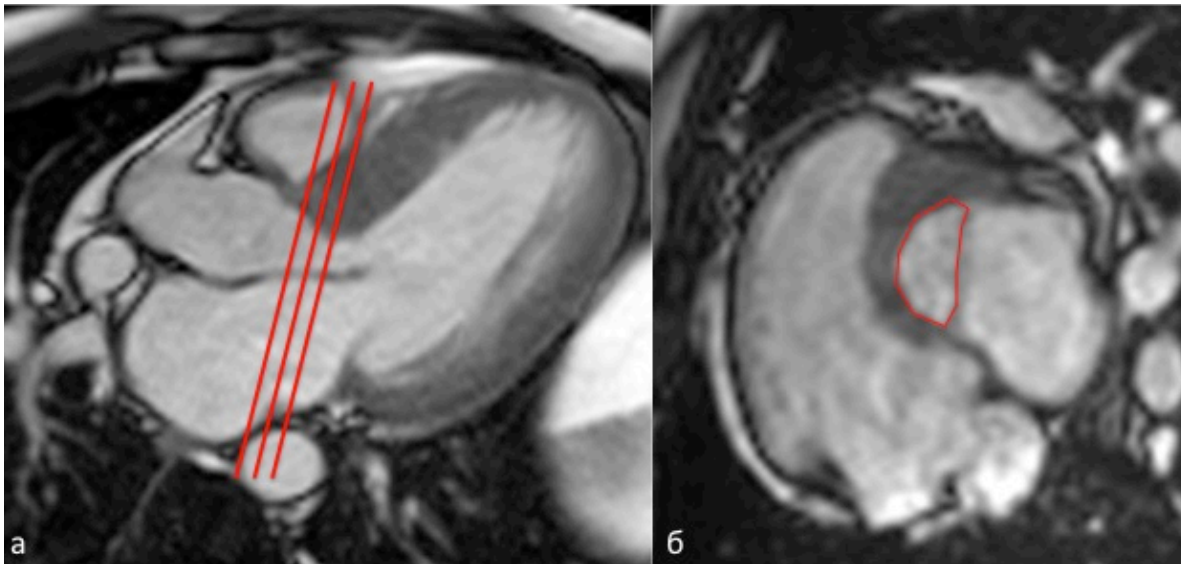

Рисунок 16 - Пример планирования МР-изображения: (а) плоскость сканирования перпендикулярно межжелудочковой перегородке и передней створке митрального клапана, с включением в область интереса всего выводного отдела; (б) изображение по короткой оси, позволяющее интерпретировать площадь выводного отдела.

Для определения МР-предикторов у пациентов с ГКМП, ассоциированной с жизнеугрожающими факторами риска, мы обследовали пациентов по специализированному протоколу МРТ сердца (Таблица10).

Таблица 10 - МР-последовательности, использованные в специализированном протоколе сканирования сердца

МР - паттерн	**МР - последовательности**
-гипертрофия миокарда ЛЖ	«градиент-эхо» (кино-МРТ) - TE (time echo)=1,1–1,2 мс; - TR (time repeat) зависело от ЧСС, - α – 80° - 4мм толщина среза/5мм gap; - 9-12 изображений по короткой оси ЛЖ (включая весь ЛЖ и ПЖ).
-отёк миокарда ЛЖ	T2-STIR-BB T2 взвешенная последовательность с тройной инверсией восстановления – 2 инвертирующих импульса для подавления сигнала от крови и 1 инвертирующий импульс для подавления сигнала от жировой ткани T2- картирование миокарда по короткой оси: турбо-спин-эхо с темной кровью (англ: dark-

МР - паттерн	МР - последовательности
	blood turbo spin-echo (TSE)), включает в себя два этапа: модуль подготовки T2 и последовательность с быстрым градиентом эха. Карта T2 генерируется двумя параметрами, определяемой как S (t) = A exp (-t / T2), где S обозначает интенсивность сигнала,A,коэффициент масштабирования, и t, время подготовки T2.
-гиперемия миокарда ЛЖ	T1-TSE-BB -при использовании короткого времени TE (timeecho)и TR (timerepeat), до и после в/в контрастирования.
-интрамиокардиальный фиброз	PSIR - 5мм толщина срезов по 4-х, 2-х камерных проекциях и по короткой оси ЛЖ толщиной среза 8мм; интервалом между срезами 25% от толщины среза; TR 850мс, TE=1,2мс, α-450 (время TI подбирали, ориентируясь на интенсивность МР-сигнала от миокарда, равного 0, с последующим изменением в течение времени отсроченного контрастирования (TI = 250–330 мс), поле изображения 340 мм x 78% (FOV read x FOV phase); изображения 256 x 200 и размер воксела 1,4 - 1,4 × 8 мм). - T1-картирование : MOLLI (modified look-locker inversion-recovery):последовательность импульсов с построением карт для определения времени T1 релаксации миокарда в зоне интереса. (размер вокселя - 1.8 × 1.8 × 8 mm, толщина срезов 10мм, фазовое кодирование n = 166), 11 изображений 3х инверсий (3 + 3 + 5).

Мы проанализировали толщину миокарда в диастолу и систолу ЛЖ в соответствии с 17-сегментарной моделью AHA [38].

T1 картирование было проведено с помощью последовательностей MOLLI (modified look-locker inversion-recovery) у 40/56 пациентов с ГКМП. Последовательность MOLLI собирала 8 изображений в течение последовательных сердечных циклов, за которыми следовали 3 интервала сердцебиения. Все изображения были получены в конце диастолы по данным ЭКГ синхронизации.

Все исходные изображения имели одинаковые размеры вокселя и фазу сердечного цикла. Эти 8 изображений объединились для получения одной последней параметрической карты Т1, по которой и проводили анализ времени Т1 релаксации в миокарде ЛЖ. Сканирование проводили по горизонтальной оси сердца (истинная 4-х камерная проекция с высокой дифференцировкой межпредсердной перегородки (МПП)) и на трёх уровнях миокарда ЛЖ по короткой оси сердца. Продолжительность сканирования варьировала от 15,5 до 18,9 секунд. На полученных параметрических картах Т1 зоны интереса обводили в 4-х камерной плоскости по МПП (рис. 17) и по короткой оси ЛЖ согласно 17-ти сегментарной модели.

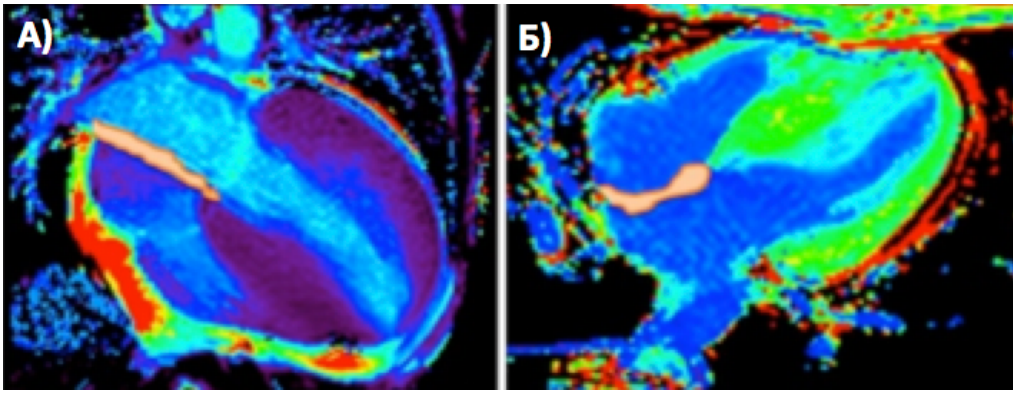

Рисунок 17- Пример измерения времени Т1-релаксации миокарда межпредсердной перегородки на параметрических Т1-картах у пациента с ГКМП, 4-камерная проекция сердца

где, по межпредсердной перегородке обведена зона интереса на параметрических картах Т1 (а) до введения контрастного препарата и (б) после введения контрастного препарата (оранжевый контур).

Был проведен анализ региональной сократимости миокарда ЛЖ, согласно сегментарной модели, принятой AHA [38]. С помощью приложений рабочей станции CVI42 на последовательностях по короткой оси через базальный, средний и апикальный сегменты, а так же по 2-х камерной оси для визуализации верхушки ЛЖ, был проведен расчет показателей деформации в каждом сегменте миокарда: циркулярной деформации (Ecc-FT) и радиальной деформации (Err-FT) миокарда ЛЖ (рис. 18).

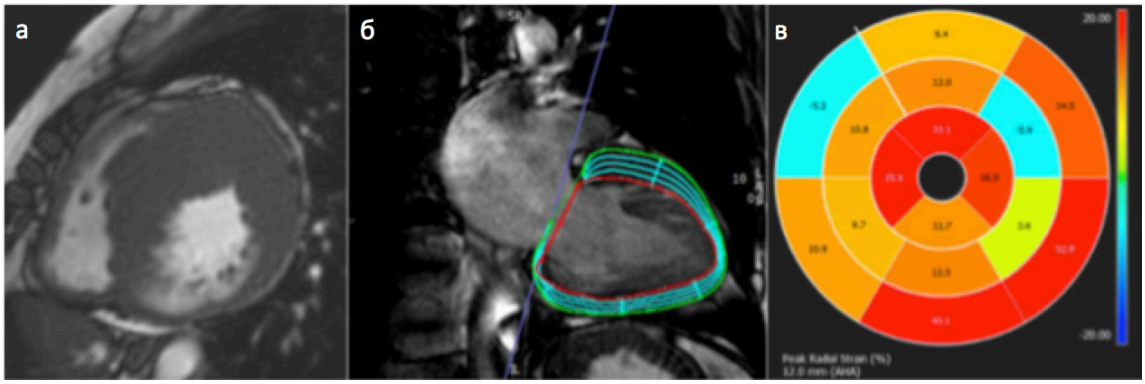

Рисунок 18- Пример пост процессорной обработки пациентов с ГКМП на рабочей станции CVI42.

где, а)- Т2-ВИ изображения по короткой оси на базальном уровне ЛЖ; б)- Т2-ВИ изображения по 2-х камерной позиции ЛЖ с подсчетом параметров Err-FT и в)- числовые значения показателей Err-FT сегментов миокарда ЛЖ согласно модели АНА.

Кроме того, был проведен анализ систолической экскурсии митрального и трикуспидального колец (ТК). Подсчет систолической экскурсии митрального кольца (MAPSE – mitral annular plane systolic excursion) и систолической экскурсии трикуспидального кольца (TAPSE – tricuspid annular plane systolic excursion) проводили на кино-изображениях, используя 4-хкамерную плоскость сердца. В две фазы сердечного цикла (конечную систолу и конечную диастолу ЛЖ) рассчитали расстояния между ФК МК (уровень прикрепления септальной створки МК), ФК ТК (уровень прикрепления передней створки ТК) и референтной точки (вне полости сердца- внутренняя поверхность передней стенки грудной клетки), (рис.19).

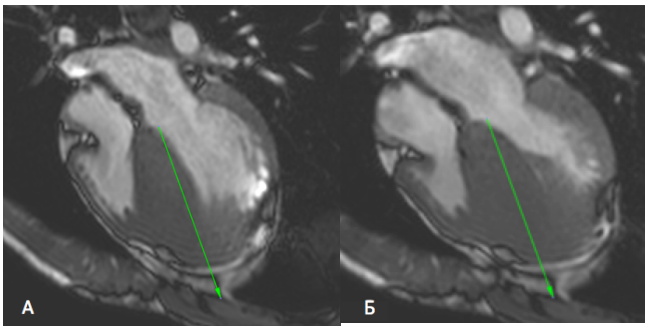

Рисунок 19. - Пример подсчета MAPSE, 4-камерная проекция сердца

где, показательMAPSE рассчитывается как разница между расстоянием от основания передней створки митрального клапана до референтной точки (внутренней поверхности передней стенки грудной клетки) в диастолу ЛЖ (а) и в систолу ЛЖ (б) (указано стрелками).

Для анализа возможностей метода МРТ сердца в оценке анатомии коронарных артерий, 10/130 пациентам с патологией коронарных артерий, а именно с интрамиокардиальным ходом («мышечным мостиком») передней межжелудочковой ветви левой коронарной артерии (ПМЖВ ЛКА), выявленной методом селективной коронарографии, в методику сканирования сердца после ведения контрастного вещества была включена программа трехмерного сканирования сердца – коронарная МР-ангиография (3D Whole-heart FLASH на аппарате фирмы *Siemens*). Зона сканирования выбрана от восходящего отдела грудной аорты на уровне ствола легочной артерии до диафрагмальной поверхности сердца в аксиальной плоскости. Окно сбора данных составило (~ 50-55 мс.) в середине диастолы и адаптировано к различной частоте сердечных сокращений. Параметры сканирования: величина поля изображения около 300 мм3, кодирующее поле обзора (FOV phase) было от 75% до 100%, угол отклонения (импульса) 115°, размер вокселя 0,6 х 0,6 х 1 мм, время повторения (TR) = 3,1 мс., время эха (TE) = 1,56 мс. Сканирование проводили с проспективной ЭКГ-синхронизацией и синхронизацией по дыханию.

2.3.2 Методика проведения МСКТ-АГ сердца

Разработка протокола сканирования 93пациентов методом МСКТ-АГ сердца проводилась на аппаратах “Somatom Definition Flash” фирмы *Siemens* и “Brilliance iCT 256” фирмы *Philips*. Диапазон исследований охватывал всю область сердца от уровня дуги аорты. Сканирование выполнялось с задержкой дыхания на фазе вдоха и с синхронизацией с сердечным ритмом. Стоит отметить, что сканирование 86 пациентов проводили с ретроспективной ЭКГ синхронизацией для сравнительной характеристики функциональных параметров ЛЖ и выявления особенностей коронарного русла сердца. Движение стола осуществлялось в каудально-краниальном (снизу вверх) направлении.

Оценка геометрии сердца на дооперационном этапе позволяет оптимизировать протокол хирургических манипуляций у пациентов с ГКМП, именно поэтому важно получить изображения высокого качества за одно

введение контрастного вещества с одновременной визуализацией всех полостей сердца, иначе говоря, адекватную равновесную фазу контрастирования, что наиболее безопасно для пациента согласно лучевой нагрузке. В связи с этим, для разработки и оценки оптимальности протокола сканирования было решено применить несколько методик проведения автоматического мониторинга и разную величину порогового значения программы автоматического отслеживания болюса. Итого, было сформировано четыре группы пациентов (Таблица 11).

Таблица 11- Распределение групп пациентов согласно тактике лечения (n=93)

Пациенты, n	**Хирургическая коррекция**	**Консервативное лечение**
1-я группа (n=34)	28 (83%)	6 (17%)
2-я группа (n=15)	13 (87%)	2 (13%)
3-я группа (n=25)	17 (68%)	8 (32%)
4-я группа (n=19)	12 (64%)	7 (36%)

Выборка пациентов преимущественно представлена женщинами (таблица 12).

Таблица №12. Распределение пациентов с ГКМП по половому признаку в группах (n=93)

Параметр	**1-я группа**	**2-я группа**	**3-я группа**	**4-группа**	**всего**
Объем выборки (n)	34	15	25	19	93
мужчин	65% (22/34)	40% (6/15)	44% (11/25)	37% (7/19)	49% (46/93)
женщин	35% (12/34)	60% (9/15)	56% (14/25)	63% (12/19)	51% (47/93)

В первую группу вошли 34 пациента с пороговым значение программы автоматического отслеживания болюса («болюс-трекинг») 90HU (единиц Хаунсфилда), которая планировалось на ЛП (рис. 20,б). Далее были проведены 15 исследований пациентов второй группы с изменением величины порогового значения программы автоматического отслеживания болюса до 150HU (по сравнению с уровнем в первой группы 90HU) на ЛП. Затем была выделена третья группа, включившая 25 исследований пациентов, в которых пороговое значение

«болюс-трекинга» было до 180HU и планировалось на полость ПЖ (рис. 20,а). Последнюю, четвертую группу составили 19 исследований пациентов, в которых пороговое значение «болюс-трекинга» было увеличено до 250HU (по сравнению с уровнем в третьей группы 180HU) на полость ПЖ.

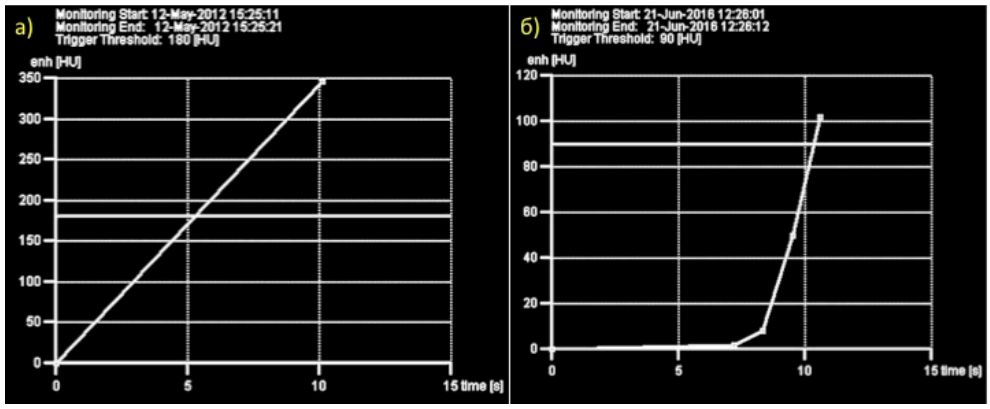

Рисунок 20 - График величины порогового значения программы автоматического отслеживания болюса.

где, а) пример графика мониторинга пациента из 3-й группы с пороговым значением «болюс-трекинга» 180HU на полости правого желудочка; б) пример графика мониторинга пациента из 1-й группы с пороговым значением «болюс-трекинга» 90HU на полости левого предсердия.

Введение неионных контрастных препаратов осуществляли в два этапа из расчета не более 2 мл/кг массы тела с использованием автоматического инжектора фирмы Ulrich. Первое введение включало приблизительно 80% запланированного контраста со скоростью 6 мл/с, далее, без задержки, вводили оставшиеся 20% контрастного вещества и физиологического раствора со скоростью 3 мл/с. Толщина реконструируемых изображений составила 0,9-1мм.

Реконструкция изображений проводили в две сердечные фазы, в систолу и диастолу ЛЖ. Пост-процессорная обработка данных проводилась на рабочих станциях Syngo.via (*Siemens)* и Ziosoft (*QiImaging)*. Была проведена оценка линейных и объемных параметров ЛЖ, ВОЛЖ и МК, включая подклапанные структуры, а кроме того, анатомии коронарных артерий, типа коронарного кровоснабжения, и наличия «мышечных мостиков».

2.4. Статистический анализ данных

Для систематизации и анализа результатов исследований пациентов с ГКМП была разработана база данных в среде «MicrosoftExcel», в которую были занесены результаты МСКТ-АГ, МРТ сердца и вся необходимая общая характеристика клинического материала. Статистическая обработка данных была проведена с помощью программ Statisticaver. 13 (TIBCO Software Inc. (2017); http://statistica.io) и MedCalc ver. 19.0.7 (https://www.medcalc.org).

Описание выборочных данных и их распределение. Количественные данные представлены в виде среднего (Mean или M) и стандартного отклонения (Standard Deviation или SD) – форма записи (M±SD); в некоторых случаях была использована запись в виде медианы (Median) и квартилей (Q_{25}и Q_{75}). Качественные данные представлены в виде относительных (в %) и абсолютных частот (пример записи – 50% (50/10)). Тестирование количественных данных проводили с помощью критерия Шапиро-Уилка (Shapiro-Wilk Wtest) – анализируемые в работе данные имели распределение отличное от нормального ($p \leq 0,05$).

Сравнительный анализ. Для сравнения количественных показателей были использованы непараметрические критерии. В случае сравнения двух зависимых выборок – критерий Вилкоксона (Wilcoxon matched pairs test), двух независимых выборок – критерий Манна-Уитни (Mann-Whitney test). В случае множественного сравнения зависимых выборок – критерий Фридмана (Friedman ANOVA&Kendall; sconcordance), независимых выборок – критерий Краскела-Уоллиса (Kruskal-Wallis ANOVA by Ranks). Для сравнения качественных показателей был использован критерий $\chi 2$ (Chi-square) с поправкой Йетса (Yates corrected Chi-square) и построение таблиц сопряженности (или кросс-табуляция). За статистически значимое различие принимали $p \leq 0,05$.

Корреляционный анализ. Корреляцию количественных данных оценивали по коэффициенту Спирмена (Spearmanrank R). Данный коэффициент принимает значения в пределах [-1; 1]. Положительное значение свидетельствует о прямой связи, а отрицательное –об обратной. Величина коэффициента корреляции

отражает силу связи (Таблица 13). При описании результатов были учтены только статистически значимые($p<0,05$) корреляционные связи средней, высокой и очень высокой силы.

Таблица 13 - Шкала Чеддока для оценки силы связи количественных данных по величине коэффициента корреляции

Значение коэффициента*	Интерпретация
[0; 0,3]	очень слабая
(0,3; 0,5]	слабая
(0,5; 0,7]	средняя
(0,7; 0,9]	высокая
(0,9; 1]	очень высокая
Примечание – * – значения коэффициента по модулю	

Корреляцию бинарных данных, которые имеют только две градации (обычно обозначается как 0 и 1), изучали с помощью таблиц сопряженности (2×2 Table). В качестве коэффициента корреляции, отражающего не только наличие связи, но и её силу, был использован «фи-коэффициент сопряженности» (Phi-square). Данный коэффициент эквивалентен коэффициенту Спирмена (R) и имеет подобную интерпретацию.

Оценка качества бинарной классификации была проведена с помощью ROC-анализа, который включал построение ROC-кривой и получение таких расчётных показателей как AUC (или area under ROC curve), включая стандартную ошибку (Standard Error), уровень значимости p (Significance level P), чувствительность (Sensitivity), специфичность (Specificity) и критерий классификации (Associated criterion).

В соответствии с ориентировочными нормами радиационной безопасности людей квартальная доза составляет 30 мЗв, или 3,4 Р, годовая доза – 50 мЗв, или 5,7 Р [17]. При проведении КТ средняя поглощенная доза составила 15,4 ± 0,8 мГр, что соответствует эквивалентной дозе, равной 15,4 ± 0,8 мЗв, и не превышает нормы радиационной безопасности.

Глава III. РЕЗУЛЬТАТЫ

3.1.Результаты разработки протоколов сканирования сердца пациентов с ГКМП.

Для решения поставленной задачи, в отделении компьютерной и магнитно-резонансной томографии пациентам с ГКМП было выполнено 93исследования МСКТ-АГ сердца и 130исследований МРТ сердца с внутривенным контрастным усилением. По результатам данных МСКТ-АГ у 19 (20%) обследованных пациентов, не удалось получить адекватное изображение полости ЛЖ и высокую дифференцировку МЖП. Поэтому данным пациентам не проводился подсчет линейных и функциональных параметров ЛЖ.В результате проведения МРТ у всех пациентов удалось получить изображения высокого качества, оценить линейные и функциональные параметры сердца.

3.1.1. Протокол сканирования сердца пациентов с ГКМП на мультиспиральном компьютерном томографе.

Для оценки оптимальности протокола МСКТ-АГ сканирования сердца ретроспективно мы проанализировали 4 группы пациентов. Средний возраст пациентов в первых трех группах достоверно не различался ($p>0,05$), в 4-й группе пациентов средний возраст составил меньшее значение, чем в остальных группах ($p<0,05$), (Таблица14).

Таблица 14 - Антропометрические характеристики пациентов с ГКМП в исследуемых группах (n=93)

Параметр	**1-я группа**	**2-я группа**	**3-я группа**	**4-группа**	**P-value**
Объем выборки	34	15	25	19	
Возраст, полных лет	47±14	47±15	45±15	41±17	**0,0038**
Рост, см	170,5± 10,0	165,0± 7,3	168,0± 10,3	163,5± 21,0	0,2217
Вес, кг	80,8 ± 13,5	68,3 ± 11,3	74,6 ± 13,9	63,7 ± 20,5	0,5823

Оценка метода МСКТ-АГ сердца проведена с помощью определения величины порогового значения программы автоматического отслеживания

болюса и методики проведения автоматического мониторинга. В результате был проведён подсчет плотностей контрастирования полостей ЛЖ и ПЖ.

При сравнительном анализе плотности крови в полости ЛЖ и плотности крови в полости ПЖ выявлены статистически значимые различия (r = 0,482; p = 0,631).Для наглядного представления контрастирования крови в ЛЖ и ПЖ относительно методики проведения автоматического мониторинга и величины порогового значения программы автоматического отслеживания болюса(«болюс-трекинг») построены соответствующие графики (рис. 22).

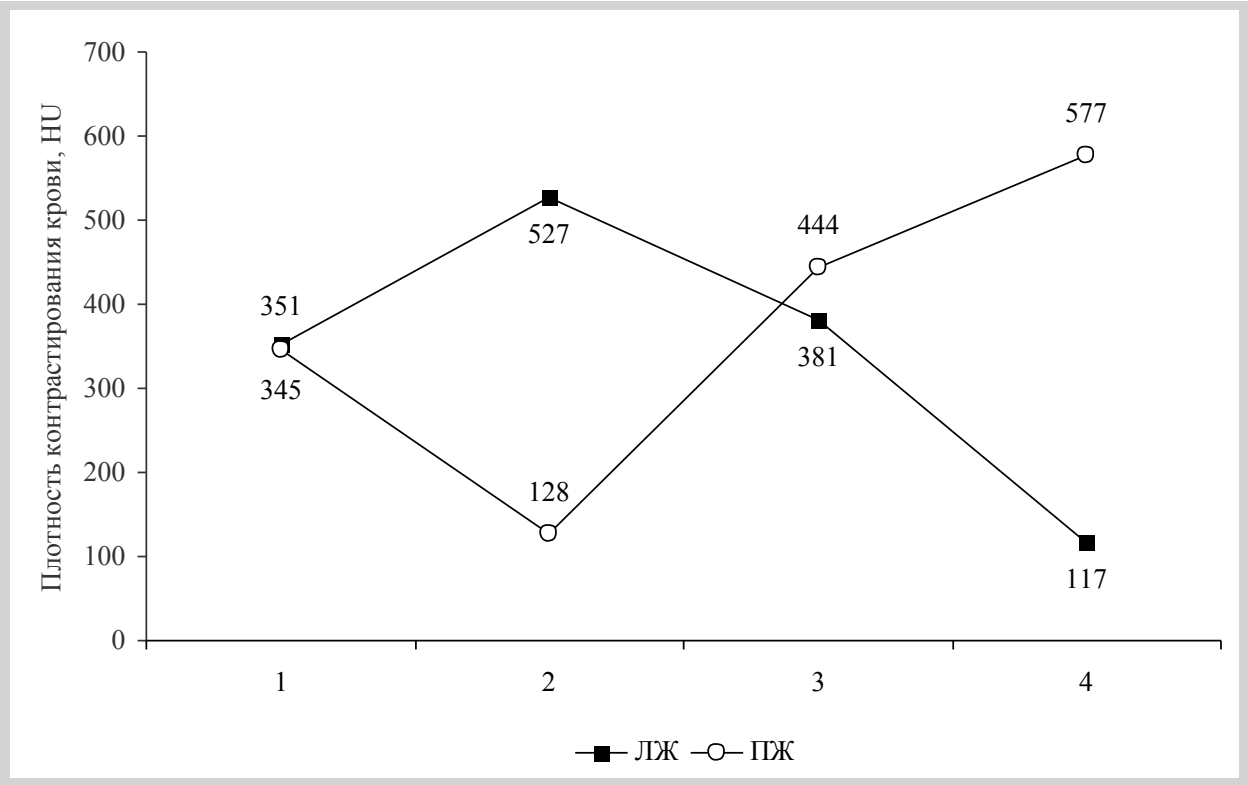

Рисунок 22 - Распределение плотности контрастирования крови в левом и правом желудочках относительно методики и величины «болюс-трекинга»: где ЛЖ- левый желудочек; ПЖ- правый желудочек.

Средние значения плотностей контрастирования крови в ЛЖ и ПЖ в 1-й группе составили 351,38 ± 52,38 HU и 345,38 ± 80,49 HUсоответственно (p= 0,31), во 2-й группе – 526,75 ± 91,75 HU и 127,87 ± 44,45 HU (p=0,0006), в 3-й – 380,57 ± 74,20 HU и 443,73 ± 85 HU (p=0,0002), и в 4-й 116,68 ± 10,50

HU и 577,10 ± 97,45 HU (p= 0,0001).Все группы различались по показателям плотности ЛЖ и ПЖ (p<0,01). Внутри групп присутствовали статистически значимые различия (p<0,01), за исключением 1-й группы.

Оценка качества изображений была проведена согласно шкале балов, где 0-баллов соответствовал высокому качеству интерпретации анатомических структур ЛЖ и ПЖ, морфологии МК и подклапанных структур (включая головки ПМ и хорды), высокой дифференцировке МЖП, качественной визуализация коронарного русла (коронарные артерии от уровня устьев до дистальных сегментов); 1 – балл соответствовал удовлетворительному качеству интерпретации анатомических структур ЛЖ и ПЖ, морфологии МК и подклапанных структур (включая головки ПМ и хорды), удовлетворительной дифференцировке МЖП, удовлетворительной визуализации коронарного русла; 2-балла соответствовало неудовлетворительному качеству интерпретации анатомических структур ЛЖ и ПЖ, морфологии МК и подклапанных структур (включая головки ПМ и хорды), неудовлетворительной дифференцировке МЖП и неудовлетворительной визуализации коронарного русла (Таблица 15).

Таблица 15 - Распределение баллов согласно сформированным группам пациентов с ГКМП (n=93)

Группы пациентов n(%)	0-баллов	1- бал	2-балла	p-value
1-я группа 34 (36)	97% (33/34)	3% (1/34)	0% (0/34)	**0,0000**
2-я группа 15 (17)	0% (0/15)	67% (10/15)	33% (5/15)	**0,0000**
3-я группа 25 (27)	84% (21/25)	16% (4/25)	0% (0/25)	**0,0000**
4-я группа 19 (20)	0% (0/19)	0% (0/19)	100% (19/19)	**0,0000**

По результатам анализа качества изображений по системе баллов, установлено максимальное количество 0-баллов в первой группе пациентов, где в каждом исследовании получено высокое качество изображений анатомических структур, как ЛЖ, так и ПЖ, отличное равновесное контрастирование полостей,

что позволило оценить морфологию МК и подклапанных структур (рис. 23). Только у одного пациента из 1-й группы были получены изображения с удовлетворительной оценкой коронарного русла из-за артефактов от нарушения ритма сердца во время проведения МСКТ-АГ и данное исследование было оценено в 1-балл.

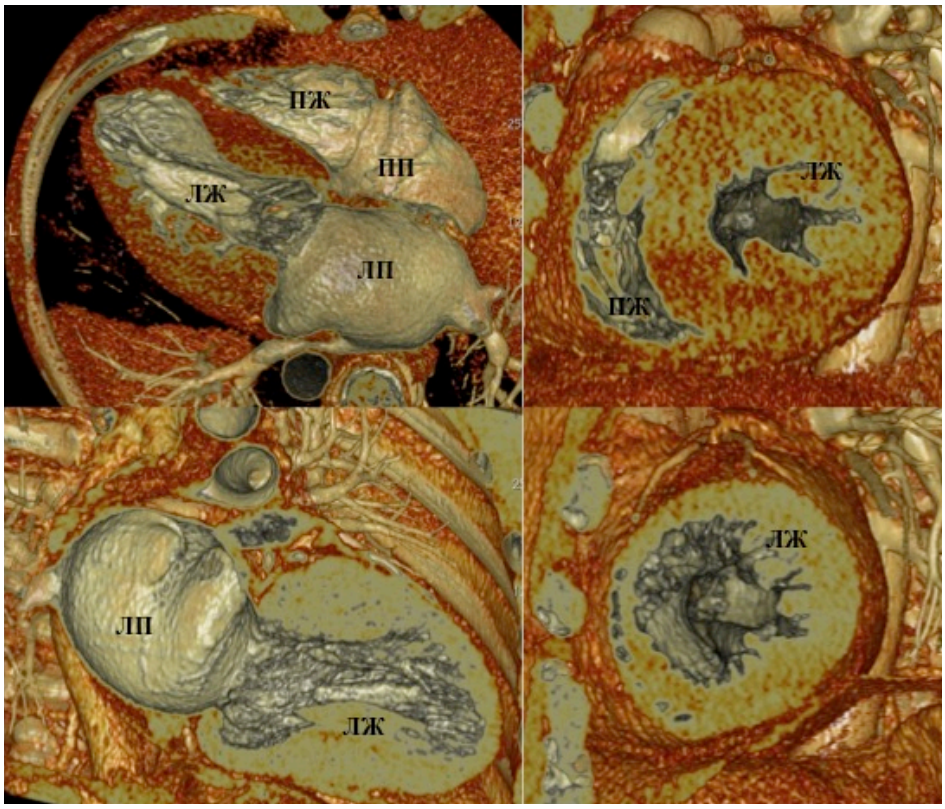

Рисунок23 - МСКТ-АГ. 3D-реконструкции. Визуализация полостей сердца и головок папиллярных мышц в первой группе пациентов.

Максимально высокое качество интерпретации коронарных артерий было получено у пациентов второй группы. Напомним, что во вторую группу мы отбирали пациентов с патологией коронарных артерий, а именно с интрамиокардиальным ходом («мышечным мостиком») ПМЖВ ЛКА по данным селективной коронарографии. Ранее описано, что в первом периоде наблюдения, который мы описывали во второй главе, всем пациентам перед проведением МСКТ-АГ была выполнена селективная коронарография.

В результате мы смогли определить интрамиокардиальный ход ПМЖВ ЛКА у 10/15 (63%) пациентов. Важно уточнить, что в 9/10 (90%) случаев «мышечные

мостики»ПМЖВ ЛКА были диагностированы в дистальной трети артерии и в 1/10 (10%) случае в средней трети артерии.

Во всех случаях получения изображения МСКТ-АГ была проведена оценка анатомии устьев коронарных артерий (значения которых не указаны в протоколе селективной коронарографии), типа коронарного кровоснабжения и значимого сужения артерии. Среднее значение диаметра устья ЛКА составило 3,7 ± 2,3 мм, а среднее значение диаметра правой коронарной артерии (ПКА) составило 2,6±1,8 мм. Учитывая невозможность интерпретации коронарных артерий в 4й группе, мы включили в сравнительный анализ методов МСКТ-АГ и селективной коронарографии, лишь показатели первых трех групп (n=76), (Таблица 16). Значимых различий параметров нами не установлена (p>0,05).

Таблица 16 - Сравнительный анализ анатомии и патологии коронарных артерий методами МСКТ-АГ и селективной коронарографии у пациентов с ГКМП (n=76)

Параметр		**МСКТ-АГ**	**Коронарография**	**p**
аномалия устьев		7% (5/76)	7% (5/76)	1,0000
тип кровоснабжения	правый	68% (52/76)	72% (55/76)	0,5371
	левый	20% (15/76)	20% (15/76)	1,0000
	сбалансированный	12% (9/76)	8% (6/76)	0,3458
атеросклероз и кальциноз коронарных артерий		21% (16/76)	25% (19/76)	0,5015

В 3-й группе пациентов большинство изображений МСКТ-АГ (n=21/25, 80%) были получены в равновесную фазу контрастирования и имели высокое качество изображений анатомических структур как ЛЖ, так и ПЖ. Что касается 4-й группы, то тут мы получили самый низкий результат. Нам не удалось в 100% случаев получить равновесное контрастирование полостей сердца, и оценить левые отделы сердца, включая анатомию коронарного русла.

Учитывая тот факт, что изображения пациентов 1-й и 3-й группах имели максимальное количество 0 баллов, мы провели сравнительный анализ линейных и объемных только показателей внутри этих групп (Таблица17).

Таблица 17 - Сравнительный анализ данных МСКТ-АГ 1-й и 3-й групп пациентов с ГКМП (n=60)

Параметры	1-я группа 34 (n=56)	3-я группа 26 (n=44)	p- value
Левое предсердие			
переднезадний размер, мм	50,9 ± 7,6	49,8 ± 6,5	0,4804
медиолатеральный размер, мм	63,2 ± 10,3	58,6 ± 9,4	0,0751
Левое желудочек			
КДР, мл	41,14 ± 4,6	40,0 ± 7,2	0,3454
КСР, мл	20,4 ± 5,2	18,4 ± 6,8	0,0612
КДО, мл	114,9 ± 47,1	105,6 ± 27,1	0,1194
КСО, мл	28,8 ± 14,0	25,0 ± 10,2	**0,0469**
УО, мл	85,7 ±38,0	79,7 ± 22,4	0,2112
ФВ, %	67,5 ± 22,0	75,4 ± 6,1	0,2345
толщина задней стенки, мм	13,5 ± 5,7	13,5 ± 4,9	0,6398
ВОЛЖ, мм	24,7 ± 2,8	24,3 ± 2,2	0,7765
Площадь ВОЛЖ, см2	3,2 ± 0,6	2,9 ± 0,5	0,2786
Правое предсердие			
переднезадний размер, мм	40,14 ± 7,0	41,3 ± 8	0,9510
медиолатеральный размер, мм	46,6 ± 7,2	45,3 ± 9,7	0,3262
Правый желудочек			
КДР	32,3 ± 6,3	32,4 ± 6,8	1,0000
КСР	15,9 ± 4,1	16,4 ± 8,4	0,8180
ВОПЖ, мм	23,4 ± 2,4	21,6 ± 3,2	**0,0197**
толщина миокарда латеральной стенки ВОПЖ	4,2 ± 1,6	5,0 ± 1,6	0,0830
Межжелудочковая перегородка			
толщина мм	18,32 ± 5,6	18,9 ± 5,2	
Аорта и легочная артерии			
Ао восходящая, мм	30,0 ± 7,0	28,6 ± 3,5	0,0857
Ао нисходящая, мм	19,5 ± 4,8	19,2 ± 3,7	0,4031
Ствол ЛА	23,7 ± 4,8	25,1 ± 2,9	0,0930
где: *КСР – конечный систолический размер, КДР - конечный диастолический размер, КДО- конечный диастолический объем, КСО - конечный систолический объем, УО- ударный объем, ФВ- фракция выброса, ВОЛЖ- выводной отдел ЛЖ, ВОПЖ- выводной отдел ПЖ; Ао-аорта, ЛА- легочная артерия*			

Нами выявлены статистические различия показателя КСО ЛЖ между группами пациентов ($p<0,05$), а кроме того, значимые различия показателя линейного параметра ВОПЖ ($p<0,02$).

Достоверного различия соотношения толщины миокарда МЖП к задней стенке ЛЖ (ЗСтЛЖ) вы исследуемых группах пациентов с ГКМП нами не получено (p> 0,05), (Таблица 18), (рис. 25).

Таблица 18 - Сравнительный анализ соотношения толщины межжелудочковой перегородки к задней стенки миокарда левого желудочка по группам пациентов с ГКМП (n=93)

Группы пациентов (n,%)	Соотношение толщины стенок	p- value
1-я группа 34 (36)	1,86±0,62	0,1504
2-я группа 15 (17)	1,60±0,53	0,1512
3-я группа 25 (27)	1,77±0,46	0,1500
4-я группа 19 (20)	2,00±0,61	0,1512

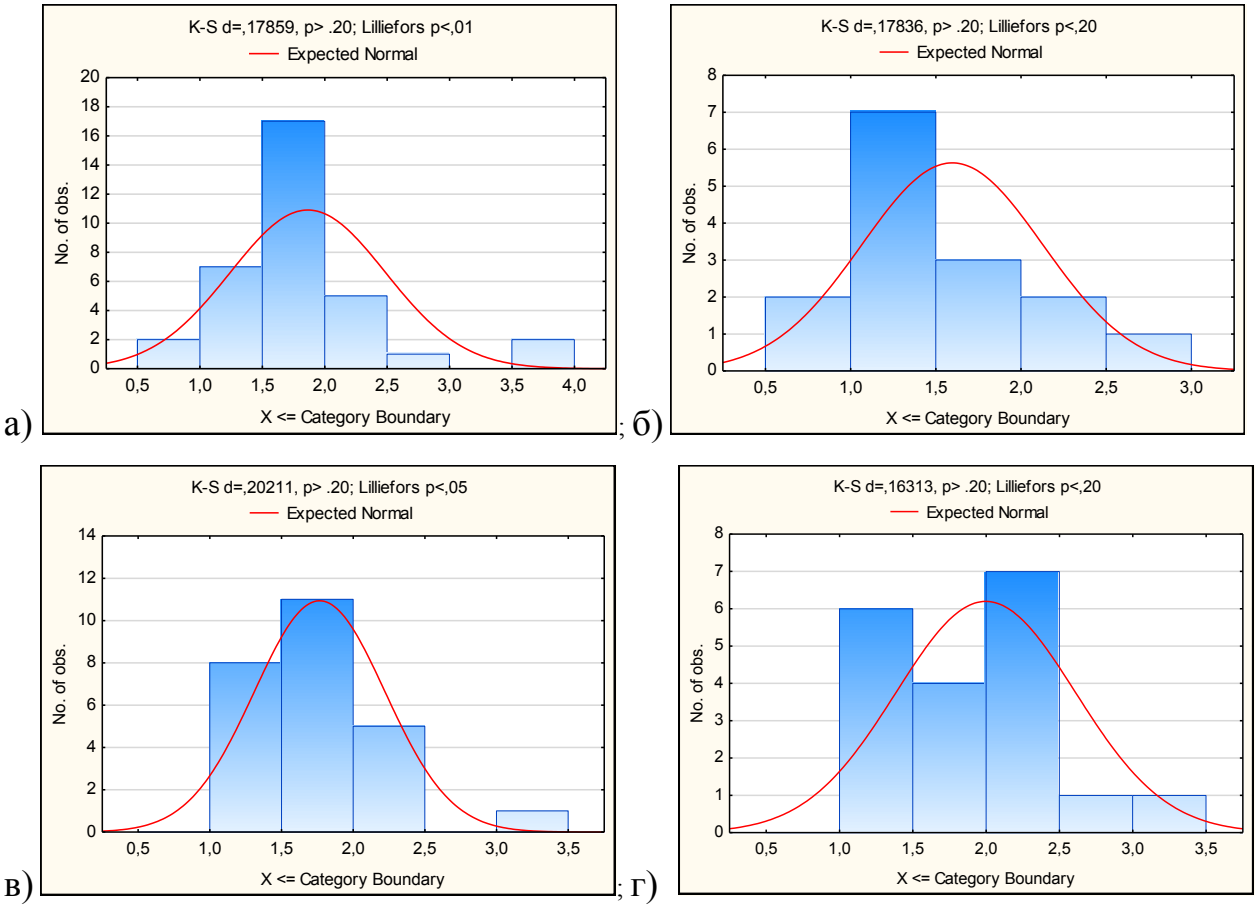

Рисунок 25 -Распределение в группах по показателю соотношение МЖП к ЗСтЛЖ по данным МСКТ-АГ сердца

где а) 1-я группа пациентов; б) 2-я группа пациентов; в) 3-я группа пациентов; г) 4-я группа пациентов. По вертикали – указано количество пациентов с ГКМП, по горизонтали – диапазон изменений показателя.

Попарное сравнение групп по показателю соотношение МЖП к ЗСтЛЖ представлено в таблице с внесением значений статистической достоверности различия (Таблица 19).

Таблица 19 - Попарное сравнение групп пациентов (n=93)

	1	2	3	4
1	-	0,0651	0,5445	0,4359
2	-	-	0,1314	0,0587
3	-	-	-	0,2917
4	-	-	-	-

3.1.2. Протокол сканирования сердца пациентов с ГКМП на магнитно-резонансном томографе.

Для разработки протокола МРТ сканирования сердца были обследованы 130 пациентов с ГКМП. Из них 36/130 (27%) пациентов были обследованы по стандартному протоколу МРТ сердца и составили первую группу пациентов в разработке протокола МРТ. Вторую группу пациентов составили 94/130 (73%) пациента, которые были обследованы по модифицированному стандартному протоколу описанному во второй главе научной работы. Средний возраст пациентов в группах достоверно не различался и был равен 46±16 полных лет в 1-й и 44±14полных лет во 2-й группах (p = 0,72). Статистически значимых различий по полу не выявлено (p = 0,33). Стоит отметить, что семейная форма ГКМП была выявлена у 8/36 (22%) и 19/94 (20%) групп пациентов соответственно, однако, статистически значимых различий по частоте встречаемости нами не установлено(p = 0,72).

Качественная оценка МР-изображений, аналогично изображениям МСКТ-АГ, была проведена по шкале балов, где 0-балл соответствовал отличному качеству, 1 балл- удовлетворительному и 2-балла- неудовлетворительному. Были

включены следующие критерии МР-изображений в анализ интерпретации качества изображений (Таблица 20).

- истинная 4-х камерная проекция сердца на кино-последовательностях;
- кино-последовательности коротких осей;
- адекватная дозировка контрастного препарата;
- правильный выбор времени инверсии (TI);
- оценка МК и морфологии подклапанных структур МК.

Таблица 20 - Качественная оценка всех полученных МР-изображений по шкале баллов у пациентов с ГКМП (n=130)

Критерий	Шкала качества МР- изображений		
	0-балл (%(n))	**1-балл** (%(n))	**2-балла** (%(n))
	отлично	*удовлетворительно*	*неудовлетворительно*
Истинная 4-х камерная проекция сердца на кино-последовательностях	91% (119/130)	8% (10/130)	1%(1/130)
Кино-последовательности коротких осей	84%(109/130)	13%(17/130)	3%(4/130)
Адекватная дозировка контрастного вещества	94%(122/130)	2%(3/130)	4%(5/130)
Правильный выбор времени инверсии (TI)	94%(122/130)	6%(8/130)	0%(0/130)
Оценка митрального клапана и морфологии подклапанных структур	73%(94/130)	8%(11/130)	19%(25/130)

Распределение полученных данных по критериям оценки качества МР-изображения представлено на диаграмме (рис.26).

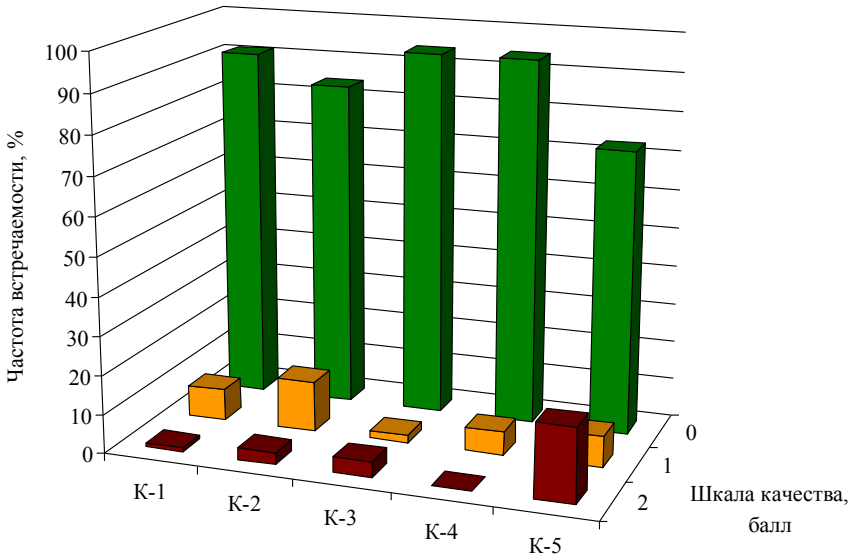

Рисунок 26 - Распределение полученных МР-изображений по критериям оценки их качества.

где: К-1 – истинная 4-х камерная проекция сердца на кино-последовательностях; К-2 – кино-последовательности коротких осей; К-3 – адекватная дозировка контрастного препарата; К-4 – правильный выбор времени инверсии; К-5 – оценка МК и морфологии подклапанных структур.

➢ В большинстве случаев – 119/130 (91%) пациентов, удалось получить истинную 4-х камерную последовательность сердца (рис. 27), по которой проводился линейный подсчет параметров.

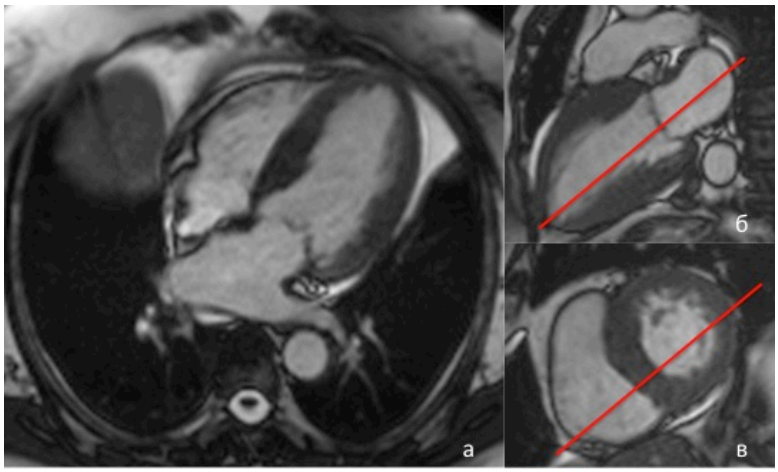

Рисунок 27 - Пример планирования МР-изображения в 4-х камерной проекции сердца, оценённого в 0-баллов.

где: изображение (а) перпендикулярно фиброзному кольцу митрального клапана и верхушки левого желудочка по 2-х камерной проекции левого желудочка (б) и параллельно линии от верхушки правого желудочка и передне-латеральной папиллярной мышцы(в).

- У большинства 109/130 (84%) пациентов были получены правильные МР-последовательности коротких осей сердца, а именно от уровня фиброзного кольца МК до апикальных отделов, включая все сегменты ЛЖ, согласно 17-ти сегментарной модели АНА, что позволило провести адекватный подсчёт функциональных параметров ЛЖ и ПЖ, а кроме того, измерить толщину миокарда ЛЖ в обе фазы сердечного цикла (Таблица 21).

Таблица 21 - Результаты анализа линейных и объёмных параметров сердца по данным МРТ у групп пациентов с ГКМП (n=130).

МР-параметр	Стандартный протокол (n=36)	Модифицированный протокол (n= 94)	p-value
ЛП-переднезадний размер, мм	51,6 ± 10,2	49,8 ± 6,5	0,4367
ЛП - медиолатеральный размер, мм	59,2 ± 12,4	58,6 ± 9,4	0,5104
КДР ЛЖ, мл	39,1 ± 5,6	40,0 ± 7,2	**0,0019**
КСР ЛЖ, мл	18,1 ± 5,6	18,4 ± 6,8	**0,0435**
КДО ЛЖ, мл	117,8 ± 30,6	121,9 ± 9,4	0,6849
Индексированный показатель КДО, мл/м2	62,2 ± 15,0	65,7 ± 16,6	0,2156
КСО ЛЖ, мл	29,3 ± 15,3	25,4 ± 9,7	0,2667
Индексированный показатель КСО, мл/м2	15,4 ± 8,1	13,8 ± 6,1	0,3437
УО ЛЖ, мл	88,5 ± 23,6	96,3 ± 26,8	0,2215
Масса миокарда ЛЖ, г	194,7 ± 56,9	212,5 ± 73,9	0,2325
Индексированный показатель массы миокарда ЛЖ,г/м2	103,6 ± 33,8	114,5 ± 39,9	0,1466
ФВ ЛЖ, %	75,4 ± 9,1	78,3 ± 7,1	0,0865
ПП-переднезадний размер, мм	39,7 ± 6,9	38,0 ± 6,3	0,1210
ПП-медиолатеральный размер, мм	46,1 ± 9,2	44,1 ± 8,4	0,2600
КДР ПЖ, мм	30,1 ± 5,8	32,4 ± 6,1	**0,0369**
КСР ПЖ, мм	14,4 ± 4,2	16,3 ± 5,6	0,1294
КДО ПЖ, мл	83,2±24,8	91,7±25,3	0,3206
КСО ПЖ, мл	27,3±7,5	32,9±14,4	0,2603

МР-параметр	Стандартный протокол (n=36)	Модифицированный протокол (n= 94)	p-value
ФВ ПЖ, %	66,0 ± 6,6	61,7 ± 12,3	0,0614
ВОЛЖ, мм	23,4 ± 4,9	23,3 ± 3,0	0,2955
ВОЛЖ, по 3-х камерной проекции, в фазу средней систолы ЛЖ, мм	5,0 ± 1,8	5,6 ± 2,0	0,4623
Площадь ВОЛЖ, см2	2,9 ± 0,73	2,9 ± 0,6	0,9219
ВОПЖ, мм	22,7 ± 3,1	22,2 ± 2,7	0,3530

По результатам сравнительного анализа полученных данных в группах пациентов, статистически значимые различия выявлены лишь в отношении линейных параметров ЛЖ и ПЖ ($p<0,05$). Достоверных различий среди остальных МР-параметров не получено ($p>0,05$).

У всех пациентов удалось оценить толщину миокарда ЛЖ по 17-ти сегментарной модели АНА (рис. 28). При сравнительном анализе величины гипертрофии выявлены достоверные различия по боковым сегментам ЛЖ на среднем уровне ($p=0,02$) в систолу ЛЖ и по перегородочным сегментам ЛЖ на среднем уровне ($p=0,04$) в диастолу ЛЖ.

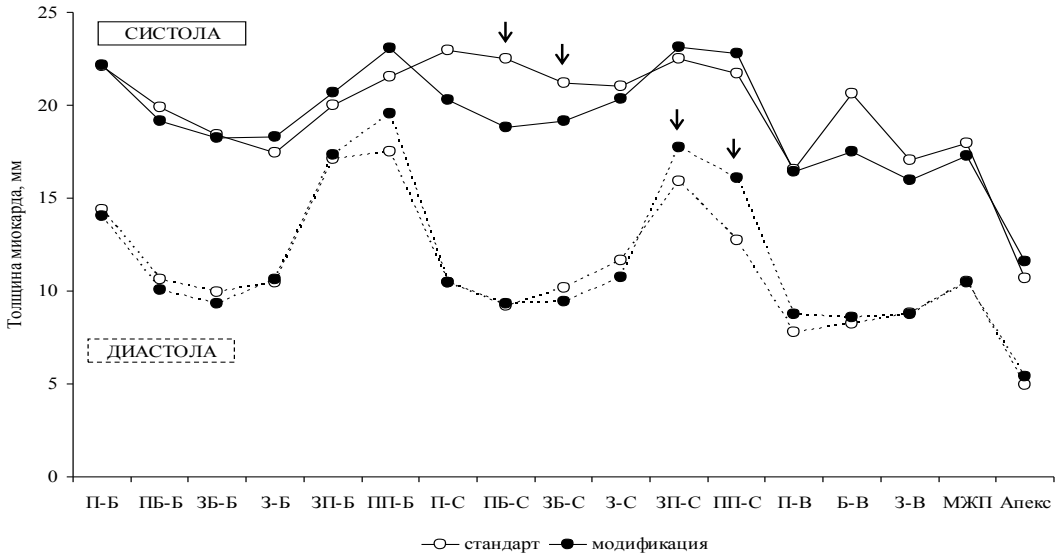

Рисунок 28.Посегментная толщина миокарда левого желудочка в фазу сердечного цикла диастолы и систолы по группам.

где: стрелками обозначены статистически значимые различия толщины гипертрофии между группами пациентов с ГКМП (p<0,05)

Максимальные значения гипертрофии миокарда были получены по передне-перегородочному и задне-перегородочному сегментам ЛЖ на базальном и среднем уровнях ЛЖ (>18мм, в диастолу ЛЖ). Минимальные значения толщины миокарда ЛЖ были получены по задней и боковой стенкам ЛЖ на верхушечном уровне (<8мм, в диастолу ЛЖ). Достоверного различия величины гипертрофии миокарда ЛЖ в обоих группах пациентов не выявлено ($p<0,05$).В отношение миокарда ПЖ достоверного различия толщины миокарда тоже не получено. Среднее значение толщины миокарда ПЖ в фазу сердечного цикла диастолы составило4,1 ± 1,0 мм в 1й группе и 3,7 ± 0,9 мм во 2-й группе пациентов ($p = 0,11$), и в фазу систолы: 6,9 ± 1,5 мм и 6,6 ± 1,6 соответственно ($p = 0,34$).

- Подсчет количества контрастного препарата (КП) описан во второй главе работы. Нами была проведена оценка адекватной дозировке КП, необходимого для детального анализа морфологии миокарда на последовательностях отсроченного контрастирования. Для этого 5/130 (4%) пациентам мы вводили гадолиний содержащий КП в дозировке 0,15 ммоль/кг и проводили сканирование последовательности LGE спустя 10 минут, далее мы дополнительно вводили остаточный объем необходимого количества КП, учитывая массу тела данных пациентов, и повторно сканировали последовательности LGE (рис. 29).

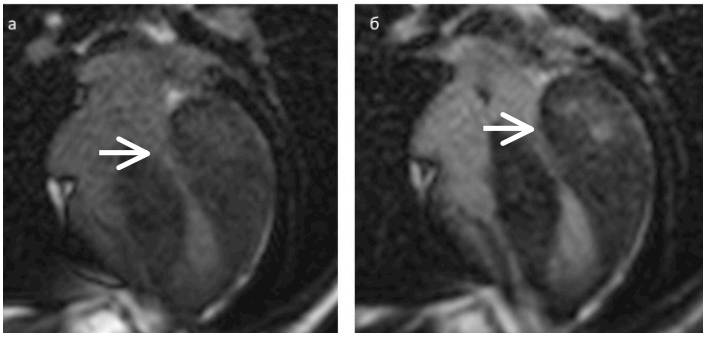

Рисунок 29 - Пример МР-изображения по 4-х камерной проекции в позднюю отсроченную фазу контрастирования

где: а) у пациента с введением неправильно рассчитанного количества контрастного препарата и б) тот же пациент с адекватной дозировкой контрастного препарата (стрелками указаны участки фиброзной трансформации миокарда).

Данным способом введения препарата мы подчеркнули необходимость адекватной дозировки КП в визуальной и количественной оценке фиброзно-изменённого миокарда ЛЖ.

В обоих группах исследования был проведен визуальный анализ последовательностей МР-перфузии миокарда ЛЖ. При введении КП нарушения перфузии (снижения сигнала) субэндокардиальной и/или интрамиокардиальной локализации выявлено у 9/36 (25%) пациентов в 1-й и у 24/94 (25%) во 2-й группах. Частота встречаемости дефектов перфузии в группах одинакова (p=1,000). Существуют статистические различия между величиной фиброзно-измененного миокарда ЛЖ и нарушением перфузии в миокарде ЛЖ (p<0,03) между группами исследования (Таблица 22). В случае отсутствия нарушения перфузии миокарда ЛЖ величина фиброза была меньше на 40-45% в сравнении со случаями, когда нарушение перфузии имело место.

Таблица 22 - Анализ величины фиброза и дефекта перфузии у пациентов с ГКМП по данным МРТ сердца

Группа	Снижение перфузии		P-value
	присутствует	отсутствует	
Фиброз (%) миокарда ЛЖ в 1-й группе (n=36)	14,7±7,0	9,7±6,2	**0,0341**
Фиброз (%) миокарда ЛЖ во 2-й группе (n=94)	15,8±5,9	9,4±5,8	**0,0000**
p-value	0,4546	0,7414	

➢ Согласно анализу визуализации изображений отсроченного контрастирования, у 122 (94%) пациентов на последовательностях TI-Scout мы достоверно смогли определить время инверсии (TI)индивидуально для каждого пациента. Среднее значение TI составило 275,2 ± 29,8мс. У8/130 (6%) пациентов качество подбораTIбыло оценено в 2-балл.

У всех пациентов был проведен количественный анализ фиброза миокарда, данные были получены в процентном соотношении к не изменённым участкам миокарда ЛЖ. Достоверного различия количества фиброзно-измененного миокарда ЛЖ в двух группах пациентов нами не получено ($p<0,05$). При проведении сравнительного анализа величины гипертрофии с фокальным фиброзом миокарда ЛЖ достоверные различия аналогично не получены ($p<0,05$). Среднее количество фиброза в миокарде ЛЖ в группах пациентов составило 10,9 ± 6,7 % и 10,9 ± 6,4 % соответственно($p = 0,98$).Максимальные фиброзные изменения были выявлены по передне-перегородочному сегменту на базальном уровне и по задне-перегородочному сегменту на среднем уровне ЛЖ в двух группах пациентов. В результате у большинства пациентов в исследуемых группах выявлено около четырех пораженных сегмента миокарда ЛЖ очаговым фиброзом согласно сегментарной модели AHA: у 16/36 (44%) пациентов в 1-й группе и у 35/94 (37%) пациентов во 2-й группе (рис. 30).

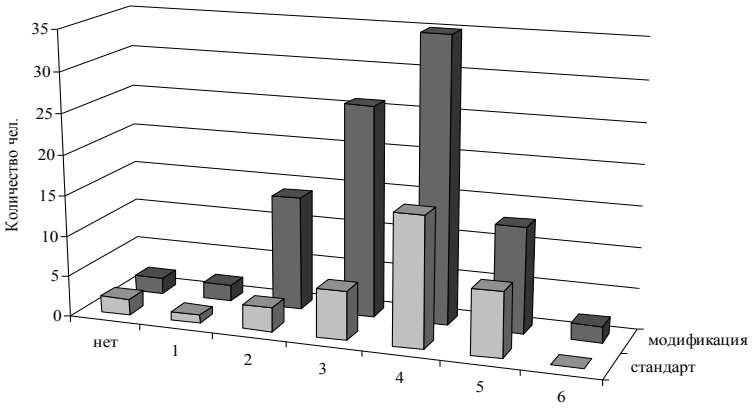

Рисунок 30 - Распределение по числу сегментов фиброзно-измененного миокарда левого желудочка.

где: по вертикале указано количество пациентов, по горизонтали указано количество фиброзно-изменённых сегментов миокарда ЛЖ.

Напомним, что Т1-картирование миокарда было проведено лишь у 30/94 (32%) пациентов 2-й группы. Нами установлено удлинение показателей времени Т1-релаксации у группы пациентов с ГКМП по сравнению с данными опубликованными мульти-центровым анализом на нормальном миокарде

ЛЖ($p<0,05$) [116]. Время релаксации Т1-сердечной мышцы до контрастного усиления у пациентов с ГКМП составило 1300±44мс, на нормальном миокарде - 1093±23,7мс [116]. Аналогичное увеличение значений выявлено и в отношении показателя ECV миокарда: у больных ГКМП ECV 29,6±3,2%, при этом, на нормальном миокарде - 24,8±1,9%, ($p<0,05$). Начальный статистический анализ полученных данных позволил определить наличие значимой прямой связи между временем релаксации Т1 сердечной мышцы до контрастного усиления и величиной гипертрофии миокарда в задне-перегородочном сегменте ЛЖ ($r=0,6$, $p<0,05$). Так же в этом сегменте миокарда ЛЖ нами выявлена слабая корреляционная зависимость между толщиной миокарда ЛЖ и показателем ECV ($r=0,2$, $p<0,05$).

При сравнительном анализе показателей деформации миокарда и толщины миокарда ЛЖ достоверная взаимосвязь показателя радиальной деформации (Err-FT) выявлена в трех сегментах ЛЖ ($p<0,05$): на базальном уровне по переднему сегменту и на среднем уровне по передне-перегородочному и задне-перегородочному сегментам ($p=0,003$). Обнаружена достоверные различия между показателем циркулярной деформации (Ecc-FT) и толщиной миокарда ЛЖ в четырех сегментах ($p<0,05$): на базальном уровне - по переднему и передне-перегородочному сегментам, и на среднем уровне - по передне-перегородочному и задне-перегородочному сегментам. При мультивариабельном сравнительном анализе параметров деформации и толщины миокарда ЛЖ посегментно нами выявлена средняя положительная корреляция между величиной гипертрофии ЛЖ и показателем Ecc-FT ($r=0,52$,$p<0,01$), (рис. 31).

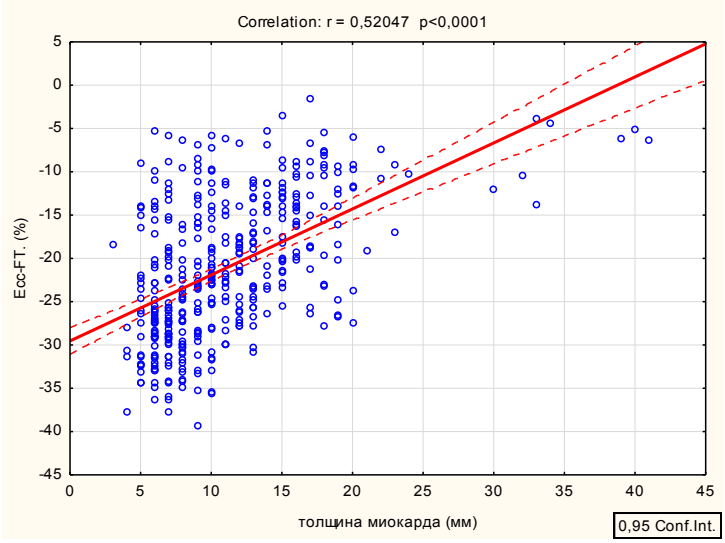

Рисунок 31 - Корреляция между циркулярной деформацией (Ecc-FT) и толщиной миокарда ЛЖ.

Получена обратная корреляция между показателем Err-FT и величиной гипертрофии ЛЖ (r=-0,5, p<0,01). Статистически значимой корреляции между фокальным фиброзным поражением миокарда ЛЖ и показателями деформации миокарда ЛЖ нами не выявлено (p=0,78). В связи с этим, для определения наиболее ценной предсказательной модели в отношение деформации миокарда и очагового фиброза миокарда был выполнен ROC-анализ параметров. С помощью ROC-анализа получена хорошая модель для выявления фиброза миокарда ЛЖ: показатель AUC=0,696±0,029, как прогностический критерий. Мы определили точку «cut off» показателя Err-FT равную 21,8 %. Соответственно, мы можем предположить, что фокусы очагового фиброза могут нарушать контрактильную функцию миокарда при увеличении показателя радиальной деформации миокарда ЛЖ > 22%.

По результатам анализа следующего критерия оценки МР-изображений морфологии МК мы не выявили значимых различий параметров (p>0,05), (Таблица 23). Данных за статистически значимое различие размеров ФК и длины створок МК по группам, не получено (p>0,05). Площадь МК около 8,9 ± 1,6 см^2 в 1-й и 8,7 ± 1,5 см^2 во 2-й группах идентична (p = 0,68).

Таблица 23 - Оценка морфологии митрального клапана у групп пациентов с ГКМП по данным МРТ сердца (n=130)

Показатель	1-я группа (36/28%)	2-я группа (94/72%)	P-value
ФК МК по 4-х камерной, мм	36,2 ± 4,6	36,7 ± 3,5мм	p = 0,27
ФК МК по 2-х камерной, мм	36,9 ± 4,2	37,3 ± 3,4	p = 0,31
ПМС, мм	27,3 ± 4,6	26,8 ± 4,2	p = 0,60
ЗМС, мм	18,6 ± 3,7	18,9 ± 3,8	p = 0,69
Площадь открытия МК,см2	8,9 ± 1,6	8,7 ± 1,5	p = 0,68

На полученных изображениях короткой оси, 2-х, 3-х и 4-х камерных кино-последовательностях был проведен визуальный анализ морфологического типа строения хордального аппарата ПМ. К первому типу строения мы отнесли неразделенные ПМ, где четко визуализировалась хорда, соединяющая вентрикулярую поверхность и свободный край створок МК с головкой ПМ. Второй тип - так называемый «разделенный» тип ПМ, когда визуализировались 2 головки ПМ, одна из которых была прикреплена к ЗМС, а другая головка связана с комиссуральной областью ПМС. Третий тип строения характеризовался делением ПМ на множественное количество головок, с атипичным прямым креплением одной из головок к комиссуре МК, тогда как остальные головки соединялись с хордами, которые прикреплялись к ПМС и ЗПС (рис. 32).

а) 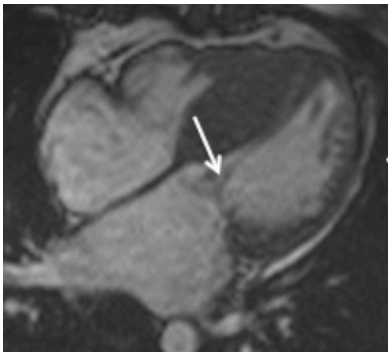 б)

Рисунок 32 - Пример III типа морфологического строения хордального аппарата митрального клапана (стрелка: атипичное крепление мышцы).
где а) 4-х камерная проеция сердца; б) 2-х камерная проекция ЛЖ.

Четвертый тип строения представлял собой комплекс ПМ, характеризующийся делением и поэтапным расхождением головок на изображениях по короткой оси сердца (рис. 33).

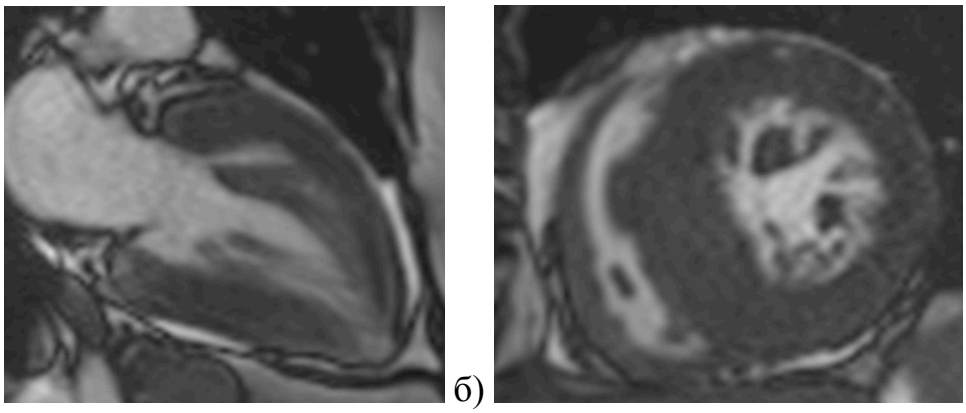

Рисунок 33 - Пример IV типа морфологического строения хордального аппарата митрального клапана.
где а) 4-х камерная проеция сердца; б) короткая ось сердца.

Используя 3-х и 4-х камерные изображения, мы классифицировали расположение ПМ в полости ЛЖ: измерили расстояние от МК до верхушки ЛЖ (длина L1) и разделили полость ЛЖ на 3 части: базальную, среднюю и апикальную трети. Далее измерили расстояние от головок ПМ (длина L2) до верхушке ЛЖ. Впоследствии мы рассчитали соотношение показателей (длины L2) на (длину L1) и классифицировали местоположение ПМ в полости ЛЖ следующим образом: 1) базальное расположение, если соотношение составило < 0,33; 2) среднее, если соотношение было от 0,33 до 0,66; 3) апикальное, если соотношение было > 0,66.

В результате достоверного различия по количеству головок ПМ нами не получено ($p>0,05$). Учитывая, что у некоторых пациентов с ГКМП имеется гипермобильность сосочковых мышц, которая влияет на динамическую обструкцию ВОЛЖ, нами был проведен подсчет угла мобильности ПЛ-ПМ. Мы выявили значимые различия по группам в отношении гипермобильности ПЛ-ПМ ($p=0,04$), (Таблице 23).

Таблица 23 - Результаты измерения подклапанных структур митрального клапана по данным МРТ сердца у пациентов с ГКМП (n=130)

Параметр	**1-я группа (n=36)**	**2-я группа (n=94)**	**P- value**
Количество головок папиллярных мышц:			
ПЛ-ПМ	3±1	3±2	0,3791
ЗМ-ПМ	3±1	3±1	0,2892
Угол подвижности ПЛ-ПМ,°	11±3	12±2	**0,0449**
Среднее значение толщины головок ПЛ-ПМ			
Ширина	13±3	13±3	0,8765
Высота	12±3	12±3	0,5180
Среднее значение толщины головок ЗМ-ПМ			
Ширина	9±4	9±3	0,4259
Высота	9±3	9±3	0,5923
Морфологический тип хордального аппарата ПМ-ПМ			
1	12% (3/24)	10% (9/94)	0,6513
2	29% (7/24)	33% (31/94)	0,5408
3	42% (10/24)	42% (40/94)	1,0000
4	17% (4/24)	15% (14/94)	0,6997
Тип расположения ПМ			
Базальный	4% (1/23)	4% (4/94)	1,0000
Средний	35% (8/23)	35% (33/94)	1,0000
Апикальный	61% (14/23)	61% (57/94)	1,0000

Определить морфологический тип хордального аппарата ПМ и тип расположения ПМ в первой группе удалось лишь у 24/36 (67%) и 23/36 (64%) пациентов соответственно, тогда как во второй группе - у всех 94/94 (100%) пациентов удалось определить параметры. Распределение пациентов в группах по морфологическому типу хордального аппарата и типу расположения ПМ – идентичны (p>0,05). Важно отметить, что визуализация подклапанных структур во второй группе лучше, так как в 80% случаев можно оценить угол подвижности ПЛ-ПМ (p<0,01) и в 99% случаев - параметры ПМ (p<0,02). Тогда как в 1-й группе лишь в 53% и 82% случаев, соответственно. Тип хордального аппарата во 2-й группе определяется в 100% случаев против 75% в первой (p<0,01). Тип расположения ПМ во 2-й группе определяется в 100% случаев против 74% в 1-йгруппе пациентов (p<0,01), (Таблица 24).

Таблица 24 – Результаты сравнительного анализа папиллярных мышц по группам пациентов с ГКМП (n=130)

Группа	**Есть**	**Нет**
	Возможность оценки параметров папиллярных мышц	
1- группа (n=36)	92% (33/36)	8% (3/36)
2- группа (n=94)	99% (93/94)	1% (1/94)
p-value	**0,0170**	
	Возможность оценки угла подвижности ПЛ-ПМ	
1- группа (n=36)	53% (19/36)	47% (17/36)
2- группа (n=94)	80% (75/94)	20% (19/94)
p-value	**0,0001**	
	Возможность определения морфологического типа	
1- группа (n=36)	75% (24/36)	35% (12/36)
2- группа (n=94)	100% (94/94)	0% (0/94)
p-value	**0,0000**	
	Возможность определения типа расположения ПМ	
1- группа (n=36)	74% (23/36)	36% (13/36)
2- группа (n=94)	100% (94/94)	0% (0/94)
p-value	**0,0000**	

Нами был проведён корреляционный анализ аномальных ПМ и дополнительных трабекул с местом их прикрепления в полости ЛЖ (Таблица 25).

Таблица 25 - Корреляционные связи между наличием аномальной мышцы или дополнительной трабекулы и местом их крепления

-	Аномальная мышца	Дополнительная трабекула	к МЖП	к ФК МК	к ПМС
Стандартный протокол МРТ (n=36)					
Аномальная мышца		0,15	0,42	-	-
Дополнительная трабекула			нет	0,21	-
Модифицированный протокол МРТ (n=94)					
Аномальная мышца		0,06	0,27	0,18	0,05
Дополнительная трабекула			0,31	0,10	0,13
Примечание – в таблице указаны значения коэффициентов корреляции между показателями, которые имеют статистически значимую связь (p<0,05)					

Дополнительный корреляционный анализ показал, что, несмотря на факт наличия статистически значимой связи ($p<0,05$) между показателями, сила этой связи – слабая. По полученным данным можно предположить, что при выявлении аномальной ПМ в 1-й группе пациентов, чаще всего место прикрепления мышцы будет локализовано в базальной части МЖП (Phi-square=0,42; $p=0,0005$), однако, об этом можно утверждать лишь в случае наличия сильной связи. В нашей ситуации выявленные связи имеют слабую силу, что не дает нам возможности интерпретировать результат таким образом. Частота встречаемости аномальной мышцы в группах одинакова ($p>0,05$). Во 2-й группе дополнительная трабекула встречается чаще на 22% ($p=0,02$). В 1-й группе с одинаковой частотой встречается как аномальная мышца, так и дополнительная трабекула ($p=0,6701$). Чаще всего аномальная мышца крепится к МЖП (в 25% случаев в 1-й группе и в 48% – во 2-й). Причем во 2-й группе частота встречаемости такого крепления статистически значимо выше ($p<0,01$). Частота встречаемости крепления к ФК МК в группах одинакова ($p>0,05$). Частота встречаемости крепления к основанию ПМС статистически значимо выше во 2-й группе ($p<0,01$): практически в 7 раз чаще присутствует такое крепление по сравнению с 1-й группой. В 1-й группе чаще всего выявляется крепление дополнительной трабекулы к ФК МК, в то время как во 2-й группе к МЖП. Частота встречаемости крепления к МЖП статистически значимо выше во 2-й группе ($p<0,01$): практически в 3,5 раза чаще (или на 42% больше) присутствует такое крепление по сравнению с 1-й группой. Частота встречаемости крепления к ФК в группах одинакова ($p>0,05$). Частота встречаемости крепления к основанию ПМС также статистически значимо выше во 2-й группе ($p<0,01$): в 3,75 раза чаще (или на 22% больше) присутствует такое крепление по сравнению с 1-й группой.

3.1.3. Сравнительная характеристика результатов полученных данных методами мультиспиральной компьютерной и магнитно-резонансной томографии.

В результате полученных данных линейных параметров толщины и локализации гипертрофии миокарда ЛЖ двумя методами визуализации, как МКСТ-АГ, так и МРТ, были сформированы фенотипы ГКМП. Достоверного различия морфологического типа ГКМП между методами не получено (p>0,05). Варианты фенотипов ГКМП подробно описаны во второй главе диссертационной работы.

Статистически значимых различий показателей величины гипертрофии стенок ЛЖ, линейных параметров сердца и объемных параметров ЛЖ не выявлено (p >0,05). Оба метода исследования позволяют оценить анатомию ВОЛЖ, определить его размер и площадь. Однако, учитывая пространственное разрешение метода МСКТ-АГ, на полученных изображениях, помимо определения анатомии ВОЛЖ, нам удалось оценить анатомию АК, что важно при планировании МЭ у пациентов с ГКМП. В результате, среднее значение размера ФК АК составило 29,1±3,4мм. Нами была получена слабая корреляционная зависимость размера ВОЛЖ от размера ФК АК (r=0,2, p>0,05).

Достоверных различий между методами в анализе анатомии ВОПЖ не получено (p >0,05). Оба метода позволяют оценить линейный параметр выводного отдела, толщину латеральной стенки и степень гипертрофии МЖП (рис. 32).

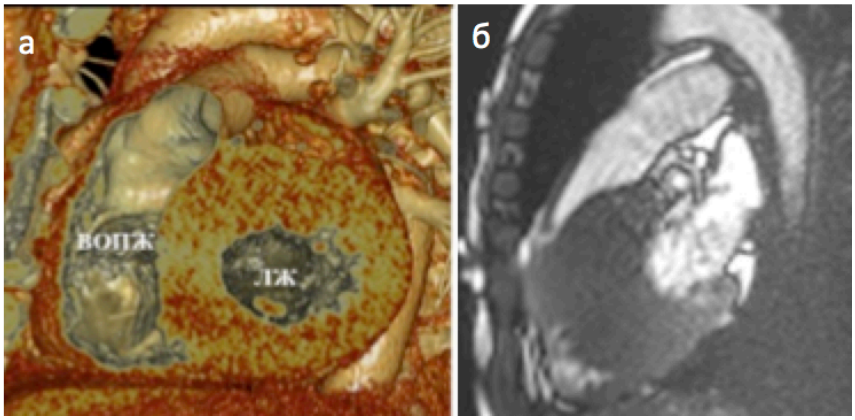

Рисунок 32 - Пример изображения выводного отдела правого желудочка методами а) МСКТ-АГ (3D-реконструкция: где *ВОПЖ- выводной отдел правого желудочка; ЛЖ- левый желудочек*) и б) МРТ сердца (кино-последовательность).

По полученным данным, у 60/130 (46%) пациентов, обследованных методом МРТ сердца, и у 51/93 (53%) пациентов обследованных методом МСКТ-АГ, обнаружены признаки обструкции ВОПЖ, из-за гипертрофии МЖП и утолщения трабекул ПЖ (p>0,05).

Важно отметить, что по данным МСКТ-АГ у 25/93 (27%) пациентов выявлено наличие «крипт», при этом, по данным МРТ дифференцировка «крипт» была возможна лишь у 22/130 (17%) пациентов (p=0,06). В обоих методах исследования был проведен анализ «крипт». В большинстве случаев «крипты» встречались в количестве четырех (n=10, 40%) и расположены по передне-перегородочному сегменту ЛЖ на базальном и среднем уровнях ЛЖ (рис. 33).

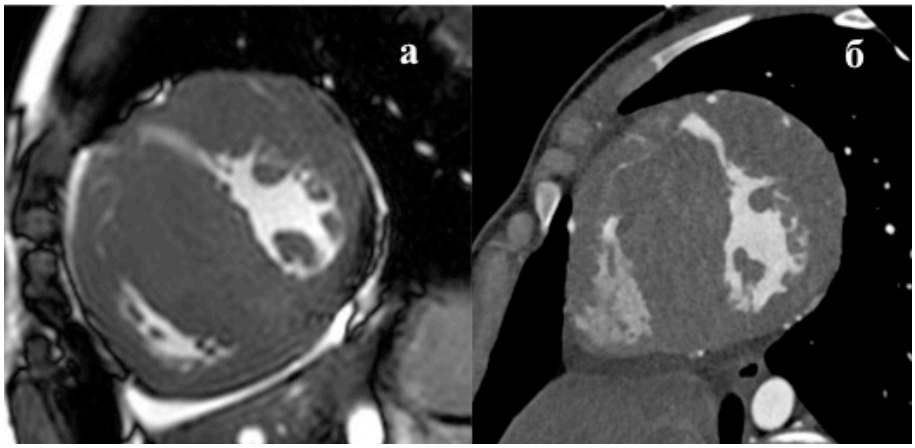

Рисунок 33 - Пример интерпретации «крипт» методами МРТ сердца (а, кино-короткая ось) и МСКТ-АГ (б, короткая ось)

Присутствуют статистически значимые различия среднего числа визуализируемых «крипт» 4±1,9 по данным МСКТ-АГ и 3,2±1 по МРТ (p=0,039). Однако, в определении протяженности/глубины распространения «крипт» в компактный слой миокарда ЛЖ статистически значимых различий нами не обнаружено: 6,4±4,7 против 7,7±5,4 (p=0,55).В отношение определения повышения трабекулярности в полости ЛЖ значимых различий не установлено (p>0,05). Оба метода позволяют хорошо дифференцировать некомпактный слой миокарда ЛЖ.

При обработке результатов МРТ сердца интармиокардиальный ход ПМЖВ ЛКА выявлен у одного (n=1/10, 10%) пациента (рис. 34), тогда как по данным МСКТ-АГ, интрамиокардиальный ход ПМЖВ ЛКА выявлен у 10/93 (11%) пациентов (p=0,001).

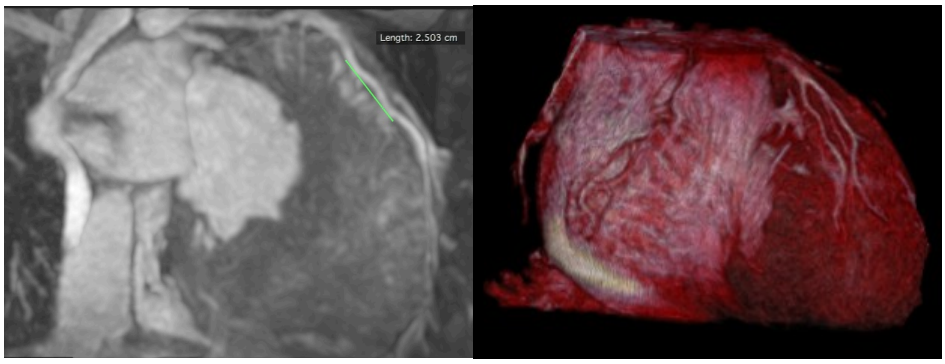

Рисунок 34 - Пример интерпретации интрамиокардиального хода передней межжелудочковой артерии левой коронарной артерии методом МРТ сердца. Протяженность «мышечного мостика» 25мм (зеленая линия).

В отношение анализа анатомии МК нами не получены статистически значимы различия данных между методами исследования пациентов с ГКМП (p>0,05), (Таблица 27).

Таблица 27 - Сравнительная характеристика линейных параметров митрального клапана двумя методами визуализации

Параметр	МСКТ-АГ	МРТ	p-value
ФК МК по 4-х камерной оси, мм	36,8 ± 6,6	36,3 ± 4,7	p=0,99
ФК МК по 2-х камерной оси, мм	37,6 ± 6,5	36,9 ± 4,8	p=0,58
Площадь открытия ФК МК, см2	8,8 ± 2,9	8,7 ± 1,7	p=0,39

Оба метода позволяют оценить подклапанные структуры МК. Достоверных различий в отношении количества и толщины головок ПМ не получено (p>0,05). Оба метода визуализации позволили диагностировать апикальное смещение ПМ, прямое крепление головки ПЛ-ПМ к ПМС и наличие аномальных ПМ, которые расположены от апикальных отделов ЛЖ и крепятся к средней или базальной

частях МЖП. Выявлены различия в отношение определения количества аномальных ПМ. По данным МРТ визуализируются 63 (48%) аномальные ПМ, что значительно меньше по отношению к данным МСКТ-АГ- 95 (54%). Распределение по количеству аномальных мышц в группах не соответствует нормальному (Shapiro-Wilk W test; МРТ W=0,88 p=0,0000; МСКТ W=0,79 p=0,0000), в связи с этим был проведен статистический анализ через медиану и квартили (Таблица 28).

Таблица 28 - Статический анализ папиллярных мышц

Методы	Количество аномальных мышц
МРТ сердца	3 (2; 3)
МСКТ-АГ сердца	2 (1; 3)
P-value	**0,0013**

По данным МКСТ-АГ в среднем на человека визуализируется больше аномальных мышц (p<0,01). На полученных изображениях МСКТ-АГ нам удалось оценить протяженность аномальных ПМ от уровня апикальных сегментов ЛЖ до места крепления к МЖП. Средняя длина аномальной ПМ составила 46,5 ± 21,7 мм. Стоит отметить, что нами выявлены достоверные статистические различия в отношение интерпретации хорд МК. По данным МСКТ-АГ у 66 (70%) удалось оценить анатомию хорд МК и лишь у 23 (18%) пациентов по данным МРТ (p<0,01). При этом достоверных различий в определении морфологического типа хордального аппарата МК нами не получено (p>0,05).

3.2. Определение диагностических критериев отбора пациентов с ГКМП для хирургического лечения методами визуализации МСКТ-АГ и МРТ.

Исходно в обследованной группе пациентов хирургическое лечение ГКМП было проведено 102/130 (78,4%) пациентам, из них 7/102 (6%) пациентам сочетанные ритм-конвертирующие операции («Лабиринт») – MAZE III и MAZE IV с использованием радиочастной (“AtriCure”) и криоабляции (“Cardioblate Cryo

Flex”), и 6/102 (5,8%) - пациентам интервенционные манипуляции, радиочастотная катетерная абляция (РЧА). В том числе выполнено 75/102 (72,8%) МЭ: из них n=31/75 (41,3%) МЭ по Morrow, n= 18/75 (24%) трансатриальные (трансмитральные) МЭ, n=9/75 (12%) расширенные МЭ и n=41/75 (54,7%) МЭ по методу Л. А. Бокерия. Стоит отметить, что МЭ с пластикой МК и подклапанных структур выполнена 13/75 (17,3%) пациентам, из них 9/13 (69%) пациентам проведена пластика ТК. При этом 27/75 (36%) были прооперированы МЭ с протезированием МК. Коррекция подклапанных структур МК проведена у 11/75 (14,6%) пациентов в виде иссечения вторичных хорд/дополнительных трабекул/аномальных папиллярных мышц и иссечения головок гипертрофированных папиллярных мышц. Отдельно следует отметить, что 6/75 (5%) пациентам в дополнении к МЭ выполнено иссечение подаортальной «мембраны». Изолированное протезирование МК выполнено 29/102 (28%) пациентам, при этом 20/29 (69%) пациентам из этой группы в дополнение проведена сочетанная коррекция подклапанных структур МК.

В раннем постоперационном периоде у 27/102 (26%) пациентов были выявлены осложнения (Таблица 29). Наиболее частым не летальным осложнением было НРС (n=20/27, 74%). В 9/20 (45%) случаях потребовалась имплантация ЭКС. Нами выявлено, что частота встречаемости осложнений у пациентов после хирургического лечения способом МЭ и пластикой МК выше, чем у пациентов после изолированного протезирования МК на 22% ($p=0,002$). Частота встречаемости СН после операции изолированного протезирования МК выше, чем после МЭ ($p=0,02$). Что касается частоты встречаемости осложнения в виде экссудативного перикардита, то стоит отметить, что у пациентов после МЭ встречаемость выше, чем при операции изолированного протезирования МК ($p\leq0,01$). Частота встречаемости госпитальной смерти выше в группах МЭ и МЭ в сочетании с пластикой МК, по сравнению с прочими методами хирургической коррекции ($p<0,02$). Среди остальных осложнений достоверных различий между методами хирургической коррекции получено не было ($p>0,05$).

Таблица 29- Статистический анализ осложнений в ранний постоперационный период пациентов с ГКМП по методам хирургической коррекции (n=27/102)

Характеристика	МЭ (19/27)	МЭ + платика МК (13/27)	МЭ+ протез МК (15/27)	Протезирование МК (10/27)	P-value
НРС	22%(4/19)	15%(2/13)	33% (5/15)	30%(3/10)	>0,05
НРС+ЭКС	16% (3/19)	15%(2/13)	26% (4/15)	10%(1/10)	>0,05
СН	5% (1/19) *	7% (1/13)	7% (1/15)	20%(2/10)*	<0,02 *
Экссудативный перикардит	10% (2/19) *	-	7% (1/15)	10%(1/10) *	≤0,01 *
Коронарная-правожелудочковая фистула	-	-	7% (1/15)	-	>0,05
ДМЖП	5% (1/19)	-	-	-	>0,05
Госпитальная летальность	21%(4/19) *	23%(3/13) *	7% (1/15)	10%(1/10)	<0,02 *
Прочее	21% (4/19)	40%(5/13)	13% (2/15)	20%(2/10)	<0,01

НРС- нарушение ритма сердца; ЭКС- электрокардиостимулятор; СН- сердечная недостаточность; ДМЖП- дефект межжелудочковой перегородки

Учитывая широкий спектр хирургического лечения пациентов с ГКМП, мы выделили 88 пациентов, которые были обследованы двумя методами визуализации. В зависимости от тактики ведения данной когорты пациентов, было решено сформировать 3 клинические группы. К 1-й клинической группе мы отнесли 55/88 (62,5%) пациентов с МЭ. Во второй главе подробно описаны методики МЭ, применимые к данной когорте пациентов (таблица №5). В результате, с учетом применения сочетанных операций, вмешательств на МК и подклапанных структур, мы выявили 3 подгруппы: 1а) подгруппу составили 19/55 (34,5%) пациентов с МЭ, без реконструкций или протезированием МК; 1б) подгруппу составили 36/55 (65,5%) пациентов с МЭ в сочетании с

реконструкцией МК (14//36 (39%)) и протезированием МК (22/36(61%)); 1в) подгруппу составили 7/55(12,7%) пациентов, которым в дополнение к сочетанной МЭ выполнили коррекцию подклапанных структур МК, из них 5/7 (71%) пациентов с протезированием МК в дополнении к МЭ и 2/7 (29%) пациента с клапан сохраняющей коррекцией, в дополнении к МЭ.

Во 2-ю клиническую группу вошли 12/88 (13,7%) пациентов, которым выполнили изолированное протезирование МК без МЭ. Учитывая наличие коррекции подклапанных структур МК в виде иссечения вторичных хорд/дополнительных трабекул/аномальных ПМ и иссечение головок гипертрофированных ПМ в дополнении к протезированию МК, мы выделили 9/12(75%) пациентов с инвазией/коррекцией подклапанных структур МК в 2а-подгруппу.

В 3-ю клиническую группу вошли 21/88 (23,8%) пациентов, которым не было выполнено хирургическое лечение ГКМП. Были сформированы две подгруппы: 3а) подгруппа из 10/21 (47,6%) пациентов с латентной обструкцией ВОЛЖ по данным зондирования сердца (градиент давления при провокации не более 50 мм.рт.ст.); 3б) подгруппа 11/21(52,4%) пациентов без признаков обструкции на ВОЛЖ (градиент давления на ВОЛЖ в состоянии покоя и при провокации менее 30 мм.рт.ст.).

Статистически значимых различий по возрасту ($p=0,05$), росту ($p=0,59$) и весу ($p=0,68$) у всех групп пациентов не выявлено ($p>0,05$).

Все пациенты первых двух клинических групп имели обструктивную форму ГКМП (n=67, 100%).

Первый этап статистического анализа включал обработку результатов селективной коронарографии и Эхо-КГ пациентов с хирургической коррекцией ГКМП (Таблица 30). По данным ЭКГ, синусовый ритм был зарегистрирован у 96,3% (53/55) 1-й и у 75% (9/12) 2-й клинической группы ($p=0,314$). По данным селективной коронарографии, частота встречаемости коронарного атеросклероза и «мышечного мостика» ПМЖВ ЛКА выше во 2-й группе пациентов ($p<0,01$). Это может быть связано с небольшим объёмом выборки пациентов (12 против 55).

Таблица 30 - Сравнительная характеристика полученных результатов селективной коронарографии и Эхо-КГ первых двух клинических групп пациентов ГКМП (n=67)

Параметр		1-я (n=55)	2-я (n=12)	p-value
Коронарный атеросклероз	есть	20% (11/55)	**42% (5/12)**	**0,0013**
	нет	80% (44/55)	58% (7/12)	> 0,05
Интрамиокардиальный ход ПМЖВ ЛКА	есть	4% (2/55)	**17% (2/12)**	**0,0056**
	нет	96% (53/55)	83% (10/12)	>0,05
Градиент на ВОЛЖ,ммрт.ст.		106,3±34,2 (n=53/55)	113,4±40,5 (n=12/12)	0,6299
Градиент на среднем уровне левого желудочка,ммрт.ст		119,2±43,7 (n=14/55)	115±49,7 (n=1/12)	1,0000
Градиент после пробы Вальсальвы, мм рт.ст.		129,6±36,3 (n=24/55)	149,7±34,4 (n=3/12)	0,5120
Градиент после операции на ВОЛЖ,ммрт.ст.		32,2±19,3 (n=54/55)	27,3±13,5 (n=12/12)	0,5719
Митральная недостаточность				
I степень		нет	нет	1,0000
II степень		33% (18/55)	нет	**0,0001**
III степень		64% (35/55)	100%(12/12)	**0,0001**
IV степень		3% (2/55)	нет	0,2447
SAM -синдром				
I степень		15% (8/55)	8% (1/12)	0,1836
II степень		**65% (36/55)**	34% (4/12)	**0,0001**
III степень		20% (11/55)	**58% (7/12)**	**0,0001**

Согласно результатам методов Эхо-КГ и МРТ сердца в группах оперированных пациентов, SAM–синдром наблюдался в 100% случаях (67/67). При сравнении наличия SAM-синдрома в 1-й и 2-й группах пациентов методами Эхо-КГ и МРТ сердца мы не определили достоверных различий (p>0,05), (Таблица 31).

Таблица 31 -Распределение пациентов в зависимости от степени митральной недостаточности внутри групп по данным МРТ сердца

	1-я группа	1а подгруппа	1б подгруппа	1в подгруппа
I степень	11% (6/55)	21% (4/19) (p>0,05)	7% (2/29) (p◆>0,05)	-
II степень	**74% (41/55)**	**74% (14/19)** (p>0,05)	**72% (21/29)** (p◆>0,05)	**86% (6/7)** (p*>0,05)
III степень	13% (7/55)	5% (1/19) (p>0,05)	17% (5/29) (p◆>0,05)	14% (1/7) (p*>0,05)
IV степень	2% (1/55)	-	4% (1/29) (p>0,05)	-
	2-я группа	2а подгруппа	2б подгруппа	
I степень	-	-	-	
II степень	**58% (7/12)**	**67% (6/9)** (p>0,05)	33% (1/3) (p*>0,05)	
III степень	33% (4/12)	33% (3/9) (p>0,05)	33% (1/3) (p*>0,05)	
IV степень	9% (1/12)	нет	33% (1/3) (p>0,05)	

По данным Эхо-КГ, распределение пациентов в группах с МН II-III степенями достоверно различались (p<0,05). Большинство пациентов имели III степень МН: 35 (64%)пациентов 1-й и 12 (100%) пациентов 2-й клинических групп (p=0,001). По данным МРТ сердца, большинство пациентов имели II степень МН: 41/55 (74%)пациентов 1-й и 7/12 (58%)пациентов 2-й группы (p=0,02). При определении точности Эхо-КГ относительно МРТ сердца в оценки степени МН выявлено, что чувствительность составила 37% в 1-й группе и 33% во 2-й группе пациентов (то есть только каждый третий случай определения степени МН с помощью Эхо-КГ совпадает с аналогичным результатом МРТ сердца). Степень и фракции МН в группах пациентов по данным МРТ сердца в достоверно различалась (p=0,02). Однако, при проведении дополнительного сравнительного анализа показателей по подгруппам, достоверных различий не наблюдалось (p>0,05).

Различий показателей морфологии МК между группами (p=0,44) и подгруппами оперированных пациентов нами не установлено (p=0,46). У пациентов 1-й клинической группы среднее значение площади открытия ФК МК составило 8,5 ± 1,9 см2, средний размера ФК МК по 4х- камерной около 35,7 ±

6,2мм и по 2-х камерной проекциях - 36,6 ± 6,2мм, а у 2-й клинической группы 8,1 ± 2,0 см2; 37,1 ± 8,4мм и 37,5 ± 8,4мм соответственно. Все корреляционные связи прямые - т.е. увеличение одного показателя приводит к увеличению другого. Статистически значимых различий между длиной ПМС и степенью МН не выявлено (p>0,05).

Для определения наиболее ценной предсказательной модели анатомии ФК МК у пациентов с ГКМП в отношении развития МН тяжелой степени был выполнен ROC-анализ морфологии МК. С помощью ROC-анализа получена хорошая модель в отношении размеров ФК МК по 4-х камерной проекции у пациентов с ГКМП - AUC=0,567±0,09, «cut-off» 36мм (p=0,56), (чувствительность 63%, специфичность 58%); по 2-х камерной проекции ЛЖ - AUC=0,580±0,09 и точка «cut-off» равна 39мм (p=0,39), (чувствительность 90% и специфичность 30%) и площади открытия ФК МК AUC=0,567±0,010 и точка «cut-off» равна 7,8см2 (p=0,47), (чувствительность 53% и специфичность 71%). Согласно полученным данным, мы можем предположить, что линейный размер ФК МК по 4-х камерной и 2-х камерной проекции (более чем на 36мм и 39мм соответственно) и площади открытия ФК МК (более чем на 7,8см2) могут считаться предикторами возникновения тяжелой степени МН у пациентов с ГКМП (рис. 35).

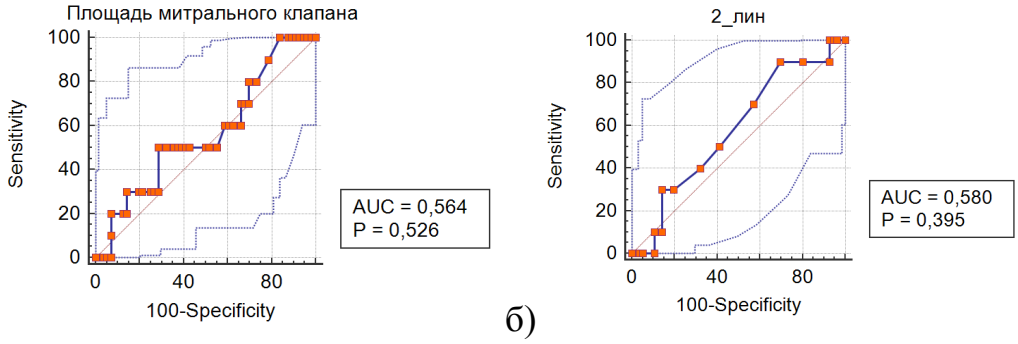

а) б)

Рисунок 35 - ROC- анализ анатомии МК: а) площадь МК; б) линейный размер ФК по 2-х камерной проекции левого желудочка.

Достоверных различий длины ПМС и ЗМС между группами и подгруппами пациентов нами не получено (p>0,05), (Таблица 32).

Таблица 32 - Анализ створок митрального клапана в группах оперированных пациентов (n=67)

Параметр	*1-я группа (55)*	*1а (19)*	*1б (36)*	*1в (7)*	**P -value**
ПМС, мм	28,9±3,1	28,9±3,1	28,8±3,5	28,3±2,2	0,83
	2-я группа (12)	2а (9)	2б (3)		
ПМС, мм	28,9±2,9	28,7±3,3	29,7±1,2		p=0,30
P -value	p=0,96				
	1-я группа (55)	*1а (19)*	*1б (36)*	*1в (7)*	
ЗМС, мм	20,8±3,4	19,6±2,9	21,3±3,6	20,3±2,1	p=0,18
	2-я группа (12)	*2а (9)*	*2б (3)*		
ЗМС, мм	21,0±4,1	20,9±4,5	21,3±3,8		p=0,70
P -value	p=0,90				

Градиент давления в ВОЛЖ составил 106,3±34,2 мм.рт.ст. в 1-й и 113± 40,5 мм.рт.ст. во 2-й группе (p=0,62). Согласно рекомендациям по хирургическому лечению пациентов с обструктивной ГКМП ACCF/AHA [58], мы определили тип обструкции ЛЖ непосредственно от места обструкции. В результате большинство пациентов имели обструкцию ВОЛЖ: 31/55 (56%)в 1-й и 10/12 (83%)во 2-й группах (p=0,01). Изолированный среднежелудочковый тип обструкции встречался только у пациентов 1-й клинической группы (n=7/55, 13%), (p=0,006). Оба типа обструкции выявлены у 16/55 (29%) пациентов 1-й и 2/12 (16%) пациентов 2-й групп (p=0,06). Частота встречаемости обструкции на уровне ВОЛЖ отличается от метода хирургической коррекции ГКМП пациентов с МЭ и без МЭ МЖП (p=0,02). Это справедливо и в отношении частоты встречаемости изолированной «среднежелудочковой» обструкции (p=0,012). На полученных изображениях МСКТ-АГ и МРТ сердца нам удалось проанализировать ВОЛЖ у всех пациентов.

При распределении пациентов на группы были посчитаны значения диаметра ВОЛЖ по 3-х камерной проекции сердца и в плоскости выводного отдела ЛЖ. Максимальные значения диаметра в плоскости ВОЛЖ выявлены у пациентов 2б) подгруппы: 23,7±2,3мм и минимальные в 1в) подгруппе пациентов:

22,1±2,2мм (p=0,82). Максимальное значение диаметра ВОЛЖ по 3-х камерной плоскости ЛЖ в среднюю диастолу выявлено в 2а) подгруппе пациентов - 17,9±2,4мм, а минимальное в 1а) подгруппе- 17,3±2,5мм (p=0,99), а в среднюю систолу ЛЖ - 5,3±1,1мм у пациентов 2а) подгруппы и 4,0±0,6мм у пациентов 1в) подгруппы соответственно (p=0,12). Максимальные значения площади ВОЛЖ получены в 2б) подгруппе пациентов- 5,6±0,5мм^2, а минимальные у пациентов 1в) подгруппы - 5,1±0,4см^2 (p=0,68). В результате достоверные различия показателей между группами и подгруппами оперированных пациентов получены лишь в отношение показателя диаметра ВОЛЖ в среднюю систолу ЛЖ (p=0,04).

Для определения наиболее ценной предсказательной модели анатомии ВОЛЖ у пациентов с ГКМП в отношении развития обструкции ВОЛЖ был выполнен ROC-анализ. С помощью ROC-анализа получена хорошая модель в отношении площади ВОЛЖ у пациентов с ГКМП - AUC=0,58±0,07, «cut-off» 2,6 см^2 (p=0,22), (чувствительность 35%, специфичность 89%) и длины ПМСAUC=0,90±0,10, «cut-off» 27 мм (p=0,01), (чувствительность 90%, специфичность 100%), (рис. 36). Согласно полученным данным, мы можем предположить, что уменьшение показателей площади ВОЛЖ (менее чем на 2,6 см^2) и увеличение дины ПМС (более чем на 27мм) могут считаться предикторами возникновения обструкции ВОЛЖ у пациентов с ГКМП.

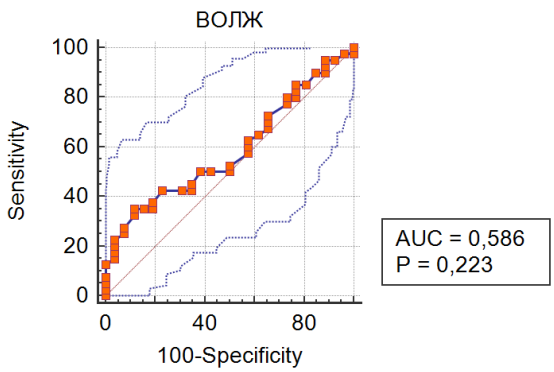

а)

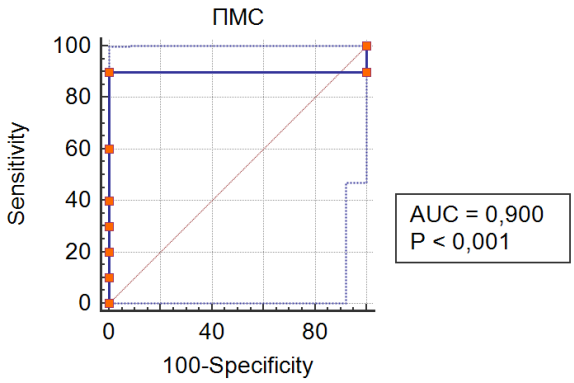

б)

Рисунок 36 - ROC- анализ анатомии выводного отдела левого желудочка (ВОЛЖ): а) площадь ВОЛЖ; б) длина передней митральной створки (ПМС).

При независимом анализе показателей возраста пациентов, толщины МЖП в диастолу ЛЖ, длины ПМС и наличия аномальной ПМ мы выявили достоверные различия параметров и обструкции ВОЛЖ (p<0,05). По результатам сравнительного анализа диаметра ВОПЖ и обструкции ВОПЖ по группам, получена значимая связь в 1-й клинической группе (p=0,001). Во 2-й клинической группе нами не получены достоверные различия в отношении диаметра ВОПЖ и обструкции ВОПЖ (p>0,05).

Для анализа данных третьей клинической группы мы объединили пациентов первых двух клинических групп в единую группу оперированных пациентов. По данным селективной коронарографии у 4/21 (19%) пациентов из 3-й клинической группы выявлено поражение коронарных артерий: из них у 1/4 (25%) пациента - атеросклероз коронарных артерий, а у 3/4 (75%) пациентов - интрамиокардиальный ход ПМЖВ ЛКА. Получены значимые различия данных лишь в отношении атеросклероза коронарных артерий (p=0,001). По данным Эхо-КГ, градиент давления в ВОЛЖ в группе не оперированных пациентов составил 34,6±17,2мм.рт.ст. и статистически отличался от группы пациентов с хирургической коррекцией ГКМП (107,6 ± 35,2 мм.рт.ст), (p=0,001). SAM-синдром наблюдался у 18/21 (86%) пациентов 3-й клинической группы, у 13/18 (72%) из них - I степени и 5/18 (28%) - II степени. Сравнительный анализ показал наличие статистически значимые различия показателя между группами оперированных и не опированных пациентов (p=0,003). Нами не выявлены различия в отношении анализа линейных и объемных параметров ЛЖ, и ЛП по данным МРТ сердца, между группами пациентов (p<0,05), (Таблица 33).

Таблица 33 - Анализ данных МРТ сердца в группах пациентов (n=88)

Параметр	**Группа оперированных пациентов (n = 72)**	**Группа не оперированных пациентов (n = 21)**	**p-value**
КДР ЛЖ	41,0±6,5	42,7±4,0	0,2362
КСР ЛЖ	19,4±5,8	18,0±5,3	0,4278
ЛП пер-зад	52,7±8,2	49,6±8,8	0,1106

Параметр	**Группа оперированных пациентов (n = 72)**	**Группа не оперированных пациентов (n = 21)**	**p-value**
ЛП мед-лат	60,7±10,9	55,9±12,1	0,1001
КДО ЛЖ	122,4±33,2	115,2±26,4	0,4658
Индекс КДО	65,7±17,0	62,0±19,7	0,4054
КСО ЛЖ	28,0±13,2	23,0±8,6	0,1161
Индекс КСО	15,0±7,1	12,4±6,1	0,0602
УО ЛЖ	94,3±28,5	91,3±24,5	0,7245
ФВ ЛЖ	76,6±8,6	80,0±6,8	0,1031
Масса миокарда	212,3±77,1	181,8±46,8	0,1342

Среднее количество гипертрофированных сегментов миокарда ЛЖ в диастолу в группе не оперированных пациентов составило 4±2 и в группе оперированных пациентов 5±3 (p=0,18). Среднее количество фиброзно-измененных сегментов миокарда ЛЖ в группе не оперированных пациентов составило 3±1 и в группе оперированных пациентов 4±1 (p=0,06), объем фиброза был равен 9,1±5,6% и 11,4±6,8% соответственно (p=0,24).

По результатам анализа данных МК нами были установлены значимые различия в площади ФК МК и толщине ПМ между группами пациентов (p<0,05), (Таблица 34).

Таблица 34 - Сравнительный анализ морфологии МК между группами оперированных и не оперированных пациентов (n=88*)*

Параметр	**Группа оперированных пациентов (21)**	**Группа не оперированных пациентов (72)**	**p-value**
Площадь МК, см2	8,5±1,9	9,6±1,1	**0,0044**
Размер МК по 4-х камерной проекции	36,2±6,0	37,1±2,7	0,4397
Размер МК по 2-х камерной проекции левого желудочка	36,9±6,0	37,7±2,3	0,8475

Параметр	**Группа оперированных пациентов (21)**	**Группа не оперированных пациентов (72)**	**p-value**
Количество головок ПЛ-ПМ	2±1	3±1	0,4495
Толщина ПЛ-ПМ, длина, мм	12,3±4,0	10,1±3,2	**0,0026**
Толщина ПЛ-ПМ, ширина, мм	12,0±4,0	9,9±2,7	**0,0018**
Толщина ЗМ-ПМ, длина, мм	9,6±3,4	7,2±2,9	**0,0008**
Толщина ЗМ-ПМ, ширина, мм	9,4±3,5	7,5±2,8	**0,0036**
Количество головок ЗМ-ПМ	3±1	3±1	0,6327

По результатам распределения гипертрофии миокарда ЛЖ нами были определены 8 морфологических типов ГКМП (таблица 35).

Таблица 35 - Распределение фенотипов ГКМП по группам и подгруппам.

Группы	A	B	C	D	E	F	H
Первая	**34,5% (19/55)**	29% (16/55)	20% (11/55)	9% (5/55)	2% (1/55)	5,5% (3/55)	нет
1-а	21% (4/19)	**32% (6/19)**	**32% (6/19)**	5% (1/19)	нет	10% (2/19)	нет
1-б	**44% (16/36)**	25% (9/36)	14% (5/36)	11% (4/36)	5% (1/36)	3% (1/36)	нет
1-в	**43% (3/7)**	14% (1/7)	14% (1/7)	29% (2/7)	нет	нет	нет
Вторая	25% (3/12)	8,5% (1/12)	**58% (7/12)**	8,5% (1/12)	нет	нет	нет
2-а	22% (2/9)	11% (1/9)	**56% (5/9)**	11% (1/9)	нет	нет	нет
2-б	33% (1/3)	нет	**67% (2/3)**	нет	нет	нет	нет
Третья	**42% (9/21)**	5% (1/21)	38% (8/21)	5% (1/21)	5% (1/21)	нет	5% (1/21)
3-а	**40% (4/10)**	10% (1/10)	20% (2/10)	10% (1/10)	10% (1/10)	нет	10% (1/10)

где A- диффузно-септальный; B- среднежелудочковый; C- фокально-базальный; D- концентрический; E- «терминальная» стадия; F- среднежелудочковый + аневризма левого желудочка; G- «фенотип +, генотип – »; H- апикальный фенотипы.

Итак, в 1-й клинической группе большинство пациентов были диффузно-септального (n=19/55, 34,5%) фенотипа ГКМП, меньшинство среднежелудочкового, с формированием апикальной аневризмы (n=3/55, 5,5%) и у одного (n= 1/55, 2%) пациента была выявлена «терминальная» стадия ГКМП. Во 2-й клинической группе большинство пациентов имели фокально-базальный фенотип ГКМП (n=7/12, 58%) и меньшинство (n=1/12, 8,5%) среднежелудочковый фенотип (рис. 37).

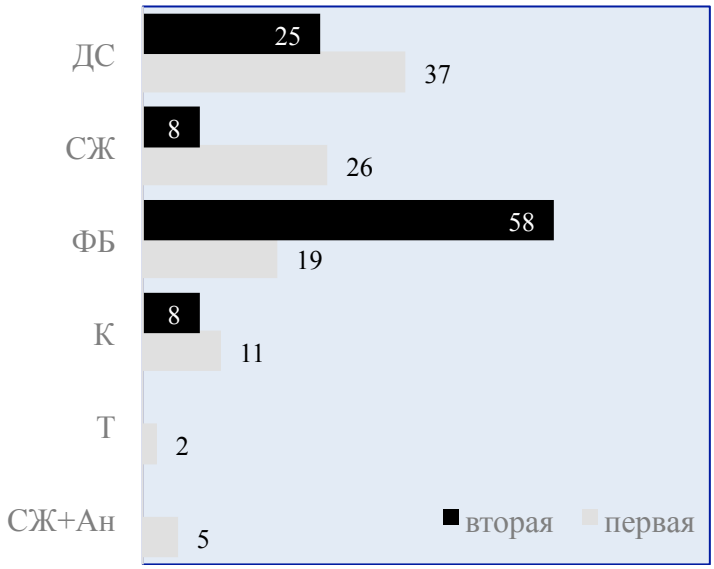

Рисунок 37 -Распределение фенотипов ГКМП среди групп оперированных пациентов.

В 3-й клинической группе, аналогично 1-й группе, большинство пациентов были диффузно-септального (n=9/21, 42%) фенотипа ГКМП, меньшинство - среднежелудочкового, с формированием апикальной аневризмы(n=1/21, 5%) и (n= 1/21, 5%) «терминальной» стадии ГКМП.

Нами был проведен анализ фенотипов групп оперированных пациентов в зависимости от места обструкции ГКМП. Установлено, что в 1-й клинической группе преобладал диффузно-септальный фенотип ГКМП, при этом у 13/19 наблюдалась обструкция на уровне ВОЛЖ, что составило 68%. Среди пациентов ссреднежелудочковым фенотипом обструкция отмечалась преимущественно на уровне «средней трети ЛЖ», либо сочетанная обструкции: 58% и 44% соответственно. Для пациентов 2-й клинической группы был характерен преимущественно фокально-базальный фенотип ГКМП и в 70% место обструкции было на уровне ВОЛЖ.

Учитывая высокую частоту встречаемости диффузно-септального фенотипа в 1-й клинической группе и фокально-базального фенотипа во 2-й клинической группе, мы провели сравнительный анализ результатов полученных двумя методами визуализации (Таблица 36). Достоверных различий полученных результатов нами не выявлено (p>0,05).

Таблица 36 - Анализ результатов МРТ и МСКТ-АГ фенотипов ГКМП между группами оперированных пациентов (n)

Параметр	Диффузно-септальный фенотип пациентов с МЭ (n=19/55)	Фокально-базальный фенотип пациентов без МЭ (n=7/12)	p-value
Толщина МЖП,мм	17,2±4,9	15,1±3,0	0,2575
Митральная регургитация, мл	35,1±9,3	44,3±12,1	0,0681
Площадь фиброзного кольца МК, см2	8,1±1,2	8,3±1,1	0,7065
Фиброз ЛЖ, %	12,3±7,1	6,3±6,2	0,0596
Площадь ВОЛЖ, см2	2,8±0,4	2,8±0,6	0,7068
наличие аномальной ПМ	27,9±2,4	29,3±3,6	0,2668
Толщина ПЛ-ПМ	12,1±4,1	10,9±2,5	0,1157
Угол подвижности ПЛ-ПМ,°	12,6±1,4	13,1±0,9	0,5855
длина ПМС, мм	27,9±2,4	29,3±3,6	0,2668

Дополнительно был проведен многофакторный анализ фенотипов ГКМП и потенциальных предикторов обструкции ВОЛЖ по всем трем клиническим группам пациентов (Таблица 37).

Таблица 37 - Сравнительный анализ фенотипов ГКМП и потенциальных предикторов обструкции на ВОЛЖ в клинических группах (n=88)

Фенотипы	**возраст**	**толщина МЖП,мм**	**длина ПМС,мм**	**угол подвижности ПЛ-ПМ**	**аномальная ПМ**	
					есть	**нет**
1-я клиническая группа						
A	42±12	17,2±4,9	27,9±2,4	12,6±1,4	**63% (12/19)**	37% (7/19)
B	36±15	20,5±4,8	29,3±2,6	12,5±0,8	**75% (12/16)**	25% (4/16)
C	48±17	12,6±2,0	29,9±2,6	12,3±1,8	**55% (6/11)**	45% (5/11)
D	51±8	24,6±6,8	30,8±5,4	11,8±5,4	40% (2/5)	**60% (3/5)**
E	51	23	21	13	**100% (1/1)**	-
F	19±8	21,7±4,0	28,7±0,6	12,7±0,9	**67% (2/3)**	33% (1/3)
P-value	1,0000	1,0000	1,0000	1,0000	-	-

Фенотипы	возраст	толщина МЖП,мм	длина ПМС,мм	угол подвижности ПЛ-ПМ	аномальная ПМ	
					есть	нет
2-я клиническая группа						
A	52±15	13,3±3,5	29,0±2,0	13,1±1,3	**67% (2/3)**	33% (1/3)
B	65	20	27	11,3	**100% (1/1)**	-
C	48±11	15,1±3,0	29,3±3,6	13,1±0,9	**57% (4/7)**	43% (3/7)
D	53	17	28	13,2	**100% (1/1)**	-
P-value	1,0000	1,0000	1,0000	1,0000	-	-
3-я клиническая группа						
A	43±15	16,8±2,8	21,7±2,3	6,0±4,5	11% (1/9)	**89% (8/9)**
B	60	22	32	12,5	**100% (1/1)**	нет
C	57±9	12,8±3,6	24,3±5,7	3,9±4,8	13% (1/8)	**87% (7/8)**
D	15	18	20	8,6	-	**100% (1/1)**
E	17	17	22	9,7	**100% (1/1)**	-
H	43	7	21	-	-	**100% (1/1)**
P-value	1,0000	1,0000	1,0000	1,0000	-	-

где,фенотипы: A-диффузно-септальный; B- среднежелудочковый; C- фокально-базальный; D- концентрический; E- «терминальная» стадия»; F- среднежелудочковый +аневризма ЛЖ; H- апикальный; МЖП- межжелудочковая перегородка; ПМС- передняя створка митрального клапана; ПЛ-ПМ- передне-латеральная папиллярная мышца.

При многофакторной регрессии достоверных различий данных не получено (p> 0,05). Однако, при сравнительном анализе фенотипов ГКМП и МР-предикторов обструкции ВОЛЖ, независимо от групп пациентов, мы установили значимые различия диффузно-септального фенотипа между длиной ПМС (p=0,002) и углом мобильности ПЛ-ПМ (p=0,001). А, кроме того, достоверные различия фокально-базального фенотипа ГКМП и угла мобильности ПЛ-ПМ (p=0,002).

Для определения чувствительности и специфичности МР-паттернов, как предикторов выбора хирургической коррекции диффузно-септального ГКМП методом МЭ, нами был проведенROC-анализ. Была получена хорошая модель толщины МЖП в диастолу ЛЖ у пациентов с ГКМП - AUC=0,663±0,0746 иточка «cut-off» 20мм (p=0,02), (чувствительность 35%, специфичность 100%), (рис. 38,а). Площадь открытия ФК МК 9,06 см2 (AUC 0,512±0,0870) имела чувствительность 37% и специфичность 83% (p=0,88), (рис. 38,б). Длина ПМС: AUC 0,505±0,0943, точка «cutoff» составила 32мм (p=0,90),(чувствительность 65%, специфичность 83%).

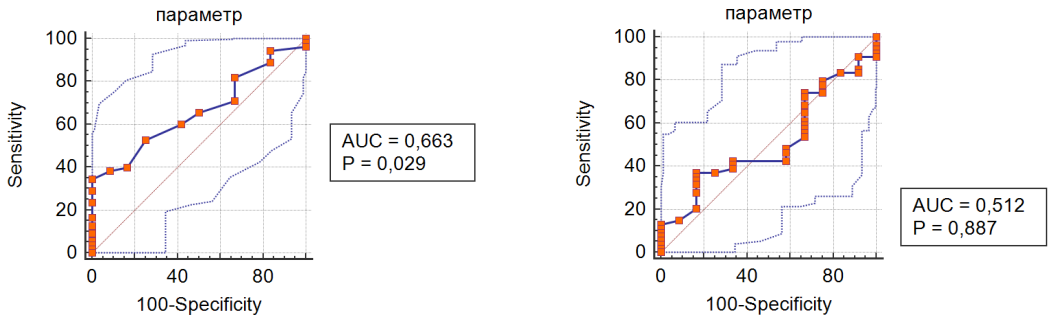

а б

Рисунок 38 - ROC-кривые (хирургическая коррекция диффузно-септального фенотипа методом миэктомии).

Согласно полученным данным, мы можем предположить, что увеличение толщины МЖП более 20 мм, показателя площади открытия ФК МК (более чем на 8,9см^2) и длины ПМС (более чем на 32мм) могут считаться предикторами в выборе тактики хирургического лечения методом МЭ у пациентов с диффузно-септальным фенотипом ГКМП.

В отношение выбора хирургического лечения ГКМП методом изолированного протезирования МК и оценки чувствительности и специфичности МР-паттернов, так же был выполнен ROC- анализ. Толщина МЖП в диастолу ЛЖ 13,9мм имела чувствительность 90% и специфичность 67% (p=0,05). Площадь открытия ФК МК 8,89см2 имела чувствительность 79% и специфичность 67% (p=0,65), длины ПМС28мм,AUC=0,623±0,190 (p=0,51), (чувствительность 58%, специфичность 67%) и наличие аномальной ПМ (p<0,05).Согласно полученным данным, мы можем предположить, что увеличение толщины МЖП более 13,9мм, увеличение площади открытия ФК МК (более чем на 8,8см^2) и длины ПМС (более чем на 28мм), а кроме того, наличие аномальных ПМ, могут считаться предикторами в выборе тактики хирургического лечения методом изолированного протезирования МК.

3.3. Изучение взаимосвязи МР-параметров сердца у пациентов с ГКМП ассоциированной с жизнеугрожающими факторами риска такими, как нарушения ритма сердца.

Для решения следующей задачи научной работы, мы проанализировали МР-изображения 56/94 пациентов. У 37/56 (66%) больных по данным ЭКГ регистрировались НРС. По полученным результатам метода ЭКГ мы сформировали следующие группы пациентов с ГКМП: I группу (n=19/56;33,9%) составили пациенты с ГКМП без НРС, II группу (n=12/56;16,6%) – пациенты с ГКМП, ассоциированной ФП, III группу (n=20/56;35,7%) - пациенты с ГКМП и ЖЭ и IV группу (n=5/56;8,9%) – пациенты с ГКМП и АВБ.

При этом пациенты с ГКМП, ассоциированной ФП включали следующие формы - пароксизмальную (n=9/12; 75%), постоянную (n=2/12; 16,6%) и персистирующую (n=1/12; 8,4%).

Следует отметить, что у 6/20 (30%) пациентов с ГКМП из III группы ЖЭ была 4-А градации по Лауну, у 9/20 (45%) пациентов ЖЭ 4-Б по Лауну и у 5/20 (25%) пациентов ЖЭ 5-ой градации по Лауну.

Распределение по половому (p=0,12) и возрастному (p=0,47) признакам идентично во всех наблюдаемых группах.

Была проведен анализ различных МР-паттернов, согласно факторам риска ВСС [128]. В нашем исследовании, по данным Эхо-КГ цифры градиента давления на ВОЛЖ >30 и <50 мм.рт.ст. были у 8/56 пациентов (14,2%), значение градиента давления >50 мм.рт.ст. - у 35/56 пациентов (62,5%). Учитывая разнообразие морфологической экспрессии ГКМП, мы проанализировали тип обструкции в ЛЖ в зависимости от места. У 39/56 (69%) пациентов был выявлен тип обструкции на уровне ВОЛЖ, при этом среднежелудочковый тип обструкции выявлен лишь у 10/56 (18%) пациентов. У 8/56 (14,5%) пациентов выявлена обструкция обоих типов. Стоит отметить, что в группах пациентов с ФП и ЖЭ частота встречаемости типов обструкции не отличалась(на уровне ВОЛЖ(p=0,58) и «среднежелудочковая» (p = 0,48)).

По данным МРТ объёмные показатели были рассчитаны суммационным методом по короткой оси ЛЖ, исключая папиллярные мышцы и трабекулярность ЛЖ (Таблица 38).

Таблица38 - Характеристика пациентов с ГКМП (n=56) по данным магнитно-резонансной томографии.

МР-параметры	*Значения*
ФВ ЛЖ (%)	79,29±15,53
КДО ЛЖ (мл)	124±31,11
Индексированный показатель КДО ЛЖ (мл/м^2)	64,3±13,89
КСО ЛЖ (мл)	27,75±14,22
Индексированный показатель КСО ЛЖ (мл/м^2)	14,74±7,53
УО ЛЖ (мл)	95,6±25,02
Масса миокарда ЛЖ (г)	210,09±70,38
Индексированный показатель массы миокарда ЛЖ (г/м^2)	107±33,98
КДО ПЖ (мл)	91,93±31,97
КСО ПЖ (мл)	33,31±14,99
УО ПЖ (мл)	59,13±21,67
ФВ ПЖ (%)	62,95±10,82
Толщина миокарда МЖП (мм)	18,93±4,94
Экстремальная гипертрофия ≥ 30мм (n)	5 (8,9%)
Величина фиброзно-изменённого миокарда ЛЖ (%)	10,51±6,48
Фиброз миокарда ≥ 15% (n)	13 (23,2%)
Площадь МК (см2)	7,35±1,74
ИОТд	0,65±0,19
ИОТс	1,2±0,38
ИСд	Базальный 0,52±0,13 Средний 0,51±0,10 Апикальный 0,41±0,09
ИСс	Базальный 0,43±0,19 Средний 0,40±0,17 Апикальный 0,29±0,13
где: ЛЖ- левый желудочек; ПЖ- правый желудочек; ФВ- фракция выброса; КДО – конечно-диастолический объем; КСО- конечно-систолический объем; УО- ударный объем; МК- митральный клапан; ИОТд- индек относительной толщины стенок в диастолу; ИОТс- индекс относительной толщины стенок в систолу; ИСд- индекс сферичности в диастолу; ИСс-индекс сферичности в систолу	

Проанализировав и распределив функциональные параметры, мы выявили минимальные значения КДО ЛЖ у пациентов во II группе (115,3±20,8мл) и максимальные значения объема у пациентов в I группе (131,3±24,1мл).

Важно отметить, что мы не выявили статистически значимой связи значений КДО ЛЖ от наличия или отсутствия обструкции в ЛЖ (r=0,01,p>0,05).

Что касается показателя ФВ ЛЖ, то максимальные значения мы получили у пациентов во II группе (87±13,5%), а минимальные - в IV группе (70,4±4,2%).

Следует подчеркнуть, что одним из факторов риска развития ВСС является снижение сократительной функции. В нашем исследовании во всех группах снижения ФВ ЛЖ ниже пороговых значений не выявлено (среднее значение ФВ ЛЖ в этой группе был около 62,95±10,82%).

Среднее значение массы миокарда (ММ) ЛЖ было 210,1±70,3г, ИММ ЛЖ = 107,82±33,98 г. При этом, максимальные цифры ММ ЛЖ мы получили в III группе пациентов (228,5±59,5г) и минимальные значения во II группе пациентов (182±25,2г).

На основании значений ИММ ЛЖ и ИОТд ЛЖ у всех пациентов с ГКМП мы получили следующие геометрические типы ЛЖ: концентрическая гипертрофия (ИММ > N, ИОТ ≥ 0,45) у n=17/56 (30%) пациентов; эксцентрическая гипертрофия (ИММ > N, ИОТ < 0,45) у n=1/56 (2%); концентрическое ремоделирование (ИММ ≤ N, ИОТ≥0,45) у n= 37/56 (66%); нормальная геометрия ЛЖ (ИММ≤ N, ИОТ ≤0,45) у n=1/56 (2%).

Мы оценили зависимость ММ и ИММ ЛЖ от величины фиброза, однако, по результатам статистического анализа, значимых различий между этими показателями не получено(p>0,05). Нами были получили лишь различия слабой степени между ИОТс и количеством фиброзно-измененного миокарда ЛЖ (p=0,034). При анализе показателей по группам мы установили, что у пациентовII группы, чем больше (%) фиброза, тем выше показатели ИОТд и ИОТс.

При оценке геометрии нами выявлены статистически значимые различия (p<0,05) по показателям индекса сферичности в диастолу (ИСд) во всех наблюдаемых группах. Максимальные значения ИСд получены у пациентов III группы (0,58±0,13) и минимальные значения ИСд у II группы (0,37±0,12). Максимальные значения индекса сферичности в систолу (ИСс) так же выявлены у пациентов IIIгруппы (0,57±0,10), а минимальные значения – у пациентов IV группы (0,32±0,02).

Максимальная величина гипертрофии была выявлена по передне-перегородочному сегменту на базальном уровне ЛЖ и составила 18,87±4,85мм. Стоит отметить, что экстремальную гипертрофию ≥ 30мм мы выявили у 5/56

пациентов (n=8,9%), из них 3/5 (60%) пациента из III группы и 2/5 (40%) пациентов из I группы.

Одной из наших задач было определить величину фиброза и его преимущественную локализацию у пациентов во всех исследуемых группах. При пост-процессорной обработке данных, во всех группах пациентов было выявлено наличие фиброзно-измененного миокарда ЛЖ по данным МРТ (рис. 39).

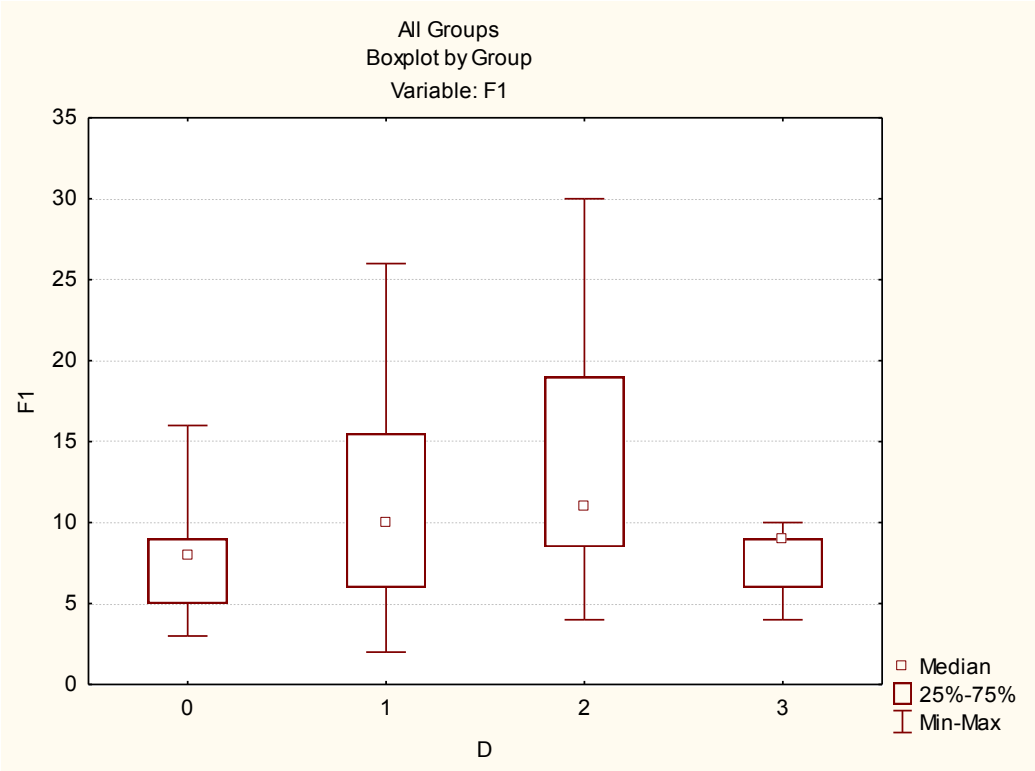

Рисунок 39 - График распределения величины фиброза по группам

Где: F- это величина фиброза миокарда, D- группы пациентов с ГКМП. 0- пациенты I группы; 1- пациенты IIгруппы; 2- пациенты III группы; 3- пациенты IVгруппы.

Во всех наблюдаемых группах величина фиброзно-изменённого миокарда статистически значимо различается ((p<0,05), Kruskal-Wallistest (p=0,015)). По результатам анализа изменения структуры миокарда ЛЖ, мы выявили, что пациенты в III группе наиболее подвержены фиброзному поражению. Количественное значение заместительного фиброза в миокарде ЛЖ у этой группы пациентов составило около (14,5±6,34%). Важно, что у 10/20(50%) объем

фиброзно-измененного миокарда был больше 15%, что является важным неблагоприятным прогностическим маркёром ВСС у пациентов с ГКМП.

Для сравнения, в I группе лишь у 1/19 (5%) пациентов объём фиброзно-изменённого миокарда ЛЖ составил 15%, а в IV группе пациентов объем фиброзно-изменённого миокарда не превышал 10%. У пациентов III группы частота фиброзного поражения ЛЖ отличалась от пациентов I группы ($p<0,05$), при этом частота встречаемости фиброза у пациентов I группы статистически не отличалось от значений в IV группе пациентов ($p>0,05$). Следует отметить, что при анализе сегментарной топографии фиброзно-изменённого миокарда ЛЖ согласно 17-сегментарной модели AHA, у всех групп пациентов наиболее часто выявлялось поражение задне-перегородочного сегмента МЖП. При дополнительном выделении подгрупп по половой принадлежности статистически значимых различий не обнаружено ($p>0,05$). При проведении корреляционного анализа зависимости величины гипертрофии от количества фиброзно-изменённого миокарда мы выявили, что чем больше объем поражённого фиброзом миокарда, тем меньше его толщина в боковых сегментах ЛЖ (обратная корреляционная связь средней силы, коэффициент корреляции Спирмена $r= -0,62$, $p<0,05$). При этом, чем больше объем фиброза на базальном и среднем уровнях ЛЖ по передне-перегородочному и задне-перегородочному сегментам у пациентов III группы, тем меньше толщина миокарда задних сегментов (обратная корреляционная связь высокой силы, коэффициент корреляции Спирмена ($r = -0,89$,$p<0,05$), и тем больше толщина миокарда по задне-боковым сегментам ЛЖ на среднем уровне (прямая корреляционная связь высокой силы, коэффициент корреляции Спирмена ($r = 0,83$, $p<0,05$). У пациентов I группы, чем больше объем фиброзно-измененного миокарда (при условии, что поражены минимум два сегмента миокарда ЛЖ), тем меньше его толщина в области передне-боковых сегментов (обратная корреляционная связь средней силы, коэффициент корреляции Спирмена ($r= -0,54$,$p<0,05$).

Среднее значение показателя площади МК составило $7,35\pm1,74$см^2, при этом, среднее значение размера МК, полученного в 4-х камерной проекции

сердца, составило 41,44±5,76мм, а по 2-х камерной проекции ЛЖ 39,76±5,97мм. Статистически значимые различия выявлены по показателю MAPSE ($p<0,05$, $p=0,0084$) во всех наблюдаемых группах. Мы выявили значительное снижение перегородочного MAPSE и TAPSE у больных II группы (4,9±1,7мм, $p<0,0001$). При дополнительном выделении подгрупп по половой принадлежности статистически значимые различия обнаружены среди мужчин по показателю TAPSE ($p=0,016$) во всех наблюдаемых группах. Уменьшения параметров MAPSE являются общей чертой у пациентов с ГКМП, при этом уменьшения TAPSE определяется у пациентов с ГКМП и ФП. Таким образом, данные параметры могут считаться легко определяемыми маркерами ФП у пациентов с ГКМП.

Учитывая, что увеличение ЛП считается предиктором ВСС, мы провели детальный анализ линейных и объёмных параметров предсердия. Максимальные значения объёма ЛП (113,25±22,50мл) и передне-заднего размера ЛП (46,68±2,60мм) были получены у пациентов II группы. Однако, различий между объемными показателями ЛП и площади ФК МК нами не выявлено ($p>0,05$).

В результате анализа эпикардиального жира мы определили его утолщение (более 5мм) у 23/56 (41%) пациентов. Отметим, что максимальные значения были получены у 10/20 (50%)пациентов в III группе. Частота встречаемости утолщения эпикардиального жира не отличалась от таковой у пациентов IIи III групп ($p>0,05$).

3.4.Отдаленные послеоперационные результаты исследований пациентов с ГКМП методом магнитно-резонансной томографии.

Для решения данной задачи в третьем (отдаленном постоперационном) этапе нашего исследования мы проанализировали 18/102 (17,6%) пациентов, обследованных методом МРТ сердца до и после хирургической коррекции. Пациенты были полностью обследованы согласно вышеописанному алгоритму во второй главе работы. Период наблюдения составил от 1-го до 4-х лет. Хирургическое лечение МЭ доступом из ПЖ (по методике Л.А. Бокерия) было

проведено 6/18 (34%) пациентам, МЭ и пластика МК 3/18 (36%) пациентам и МЭ с протезированием МК 9/18(50%) пациентам (Таблица 39).

Таблица 39 - Характеристика пациентов по методу коррекции (n=18)

Параметр		МЭ по методике Л.А. Бокерия (n=6)	МЭ+ пластика МК (n=3)	МЭ + протез МК (n=9)
Возраст, полных лет		29 (20; 50)	43 (14; 53)	29 (20; 50)
P-value		0,8007		
Пол (n,%)	мужчины	67% (4/6)	67% (2/3)	67% (6/9)
	женщины	33% (2/6)	33% (1/3)	33% (3/9)
P-value		1,0000		
НРС, до операции	есть	33% (2/6)	33% (1/3)	11% (1/9)
	нет	67% (4/6)	67% (2/3)	89% (8/9)
P-value		**0,0003**		
НРС, после	есть	50% (3/6)	67% (2/3)	33% (3/9)
	нет	50% (3/6)	33% (1/3)	67% (6/9)
P-value		**0,0001**		
Фенотип ГКМП по данным МРТ	A	**67% (4/6)**	33% (1/3)	нет
	B	33% (2/6)	**67% (2/3)**	22% (2/9)
	C	нет	нет	22% (2/9)
	D	нет	нет	**45% (4/9)**
	F	нет	нет	11% (1/9)

Во всех случаях при наличии НРС до операции, сохранялись изменения после нее. Нами обнаружено, что НРС до хирургической коррекции ГКМП не были верифицированы у 1/6 (17%) пациента оперированного методом МЭ по Л.А. Бокерия, 1/3 (33%) - методом МЭ с пластикой МК, и 2/9 (22%) методом МЭ в сочетании с протезированием МК, однако они были выявлены после проведения коррекции.

Динамика Эхо-КГ показателей выявила снижение градиента давления в ВОЛЖ с 107 (88; 130) мм.рт.ст. до 40 (20; 50) мм.рт.ст. (p=0,0002). SAM- синдром отсутствовал у всех 18/18 (100%) пациентов в отдаленном послеоперационном периоде. Анализируя начальный этап ремоделирования ЛЖ по данным МРТ

сердца у пациентов после хирургической коррекции ГКМП, мы отметили достоверное увеличение КДО (p=0,0004), со статистически значимым уменьшением ФВ ЛЖ (p=0,0002), (Таблица 40).

Таблица 40 - Сравнительная характеристика МР-параметров у пациентов до и после хирургической коррекции ГКМП (n=18).

Параметр	До операции	После операции	P- value
ЛП, мм	47,1±9,0	43,1±7,7	**0,0057**
КДР ЛЖ, мм	40,7±5,4	44,4±5,3	**0,0347**
КСР ЛЖ, мм	19,3±5,6	22,2±5,9	0,2145
КДО ЛЖ, мл	107,6±18,9	134,5±20,9	**0,0004**
УО ЛЖ, мл	88,2±20,9	91,1±22,2	0,7275
ФВ ЛЖ, %	75,1±4,5	66,7±3,5	**0,0002**
Масса миокарда, мг	246,2±117,5\8	210,7±91,1	**0,0002**
ИММ ЛЖ, мг/м2	129,0±60,9	110,5±48,0	**0,0002**
ПП, мм	37,9±7,9	39,0±6,4	0,5303
КДР ПЖ, мм	29,9±5,9	31,9±9,1	0,3967
КСР ПЖ, мм	16,3±7,5	16,5±5,0	1,0000
ВОЛЖ, мм	20,6±3,6	24,8±3,4	**0,0002**
ВОЛЖ, см2	2,8±0,4	3,4±0,3	**0,0002**
ВОПЖ, мм	21,4±2,3	25,1±2,0	**0,0002**

В результате получены статистически значимые различия линейных и объемных параметров ЛЖ, ЛП и размеров выводных отделов желудочков (p<0,05). По данным МРТ сердца, у 83% (15/18) пациентов перед хирургическим лечением ГКМП были диагностированы признаки обструкции ВОПЖ. В динамике после хирургического лечения ни у одного пациента данных за обструкцию ВОПЖ не получено 100% (18/18), (p=0,0001). Распределение

величины гипертрофии миокарда ЛЖ у пациентов с ГКМП до и после операции представлены ниже (рис. 40).

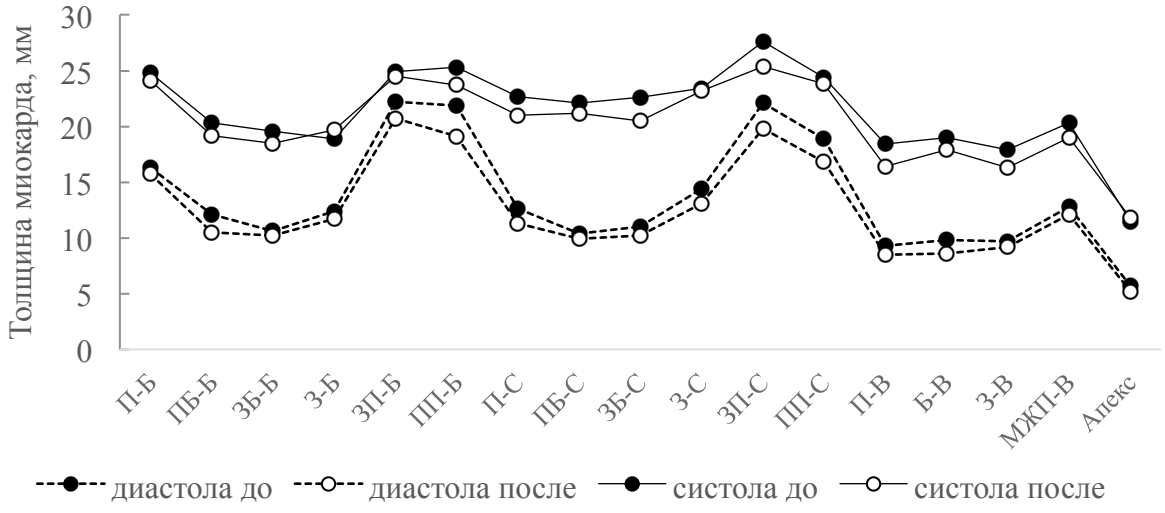

Рисунок 40 - Распределение величины гипертрофии в фазы сердечного цикла систолу и диастолу левого желудочка.

При сравнительном анализы толщины миокарда ЛЖ до и после операции выявлены достоверные различия по переднему сегменту ЛЖ на базальном уровне - 24,8±5,4мм до и 24,1±4,4мм после коррекции (p=0,04), и по перегородочным сегментам - 25,3±4,2мм до и 23,8±5,6 (p=0,002), что связано с резекцией МЖП. При этом толщина ЗСЛЖ достоверно не изменилась (p = 0,46).

Что касается функции МК, отметим, что по данным МРТ сердца на дооперационном этапе у 8/18(44%) пациентов определялась МН II степени, а у 10/18 (56%) пациентов МН III степени. В отдалённый послеоперационный период мы выявили снижение МН с 36,2±11,0мл до 13,4 ± 8,1мл (p=0,002) и фракции регургитации с 40,2±10,3мм до 14,8±3,7 мм (p=0,0012).

Для выявления статистической разницы между пациентами, оперированными различными методами хирургической коррекции ГКМП, выполнен корреляционный анализ диаметра ВОЛЖ и ВОПЖ с ФВ ЛЖ при условии p≤0,05. У пациентов после операции МЭ и протезирования МК было установлено, что чем больше диаметр ВОЛЖ, тем меньше ФВ ЛЖ (r= -0,74,

p<0,05). Выявлены достоверные различия диаметра ВОПЖ до и после операции у пациентов с хирургическим лечением методом МЭ по Л.А. Бокерия (p=0,02).

В результате анализа морфологии миокарда в отсроченные фазы контрастирования выявлены достоверные различия количества сегментов и объема фиброзно-измененного миокарда ЛЖ. Было установлено численное увеличение количества сегментов миокарда ЛЖ с очаговым фиброзом: до операции количество сегментов составляло 3,4 ± 1,1, а после хирургического лечения - 4,0 ± 1,1 (p=0,16). По результатам пост-процессорной обработки установлено увеличение объёма фиброзно-измененного миокарда ЛЖ после хирургической коррекции: с 10,3±4,9% до 12,3±8,1% (p=0,11).

Глава IV. Обсуждение полученных результатов

В диссертационной работе установлено, что параметры разработанного нами протокола сканирования на МСКТ улучшают интерпретацию и оценку анатомии полостей сердца, позволяют точно характеризовать величину гипертрофии миокарда ЛЖ и соотношение толщины миокарда МЖП к ЗСтЛЖ, что важно в планировании хирургического способа коррекции порока и операционного доступа.

Известно, что у некоторых пациентов с ГКМП риск неблагоприятных событий основного заболевания прогнозируется ИММ ЛЖ [58;92]. В нашем исследовании при анализе данных методов МСКТ-АГ и МРТ сердца пациентов с ГКМП статистически значимых различий показателей величины гипертрофии миокарда ЛЖ, ИММ ЛЖ между методами визуализаций не получено. Оба метода позволят четко определить фенотип ГКМП. На этапе пост-процессорной обработки данных изображений МСКТ-АГ и МРТ сердца удалось детально оценить объемные и функциональные параметры ЛЖ [18]. Результаты сопоставимы с опубликованными данными групп авторов во главе с Shiozaki AA, где показана высокая точность метода МСКТ-АГ, сопоставимая с результатами метода МРТ сердца [147].

Учитывая высокое пространственное разрешение МСКТ-АГ и отличное трехмерного изображения, мы выявили статистическое различие в визуализации и интерпретации миокардиальных «крипт»,а кроме того, в анатомии МК и подклапанных структур МК. Мы получили различия и в визуализации коронарных артерий а именно в определении интрамиокардиального хода ПМЖВ-ЛКА между методами визуализации. Наши результаты сопоставимы с данными в мировой литературе [75;77]. Учитывая временное и пространственное разрешение метода нами получена хорошая визуализация анатомии коронарных артерий: в частности устья и проксимальных отделов артерий на МСКТ-АГ.

По полученным данным обоих методов визуализации были определены 8 морфологических типов ГКМП. Максимальное число пациентов имели диффузно-септальный фенотип, что сопоставимо с данными зарубежных авторов

о локализации гипертрофированных сегментов ЛЖ [112]. Нами установлено, что пациентам с диффузно-септальным фенотипом ГКМП чаще всего проводилось хирургическое лечение методом МЭ, а пациентам с фокально-базальным фенотипом - методом изолированного протезирования МК. Однако, это исключительно наш результат, и в литературе сопоставимых данных мы не обнаружили. Стоит отметить, что в нашей научной работе мы выявили, что минимальное число исследованных пациентов имели апикальный фенотип ГКМП и в основном у пациентов 3-й клинической группы, без хирургической коррекции ГКМП, что соответствует опубликованным данным исследования B. Maroon и I. Olivotto [92;130].

В протокол сканирования пациентов с ГКМП на МСКТ-АГ мы не включали отсроченное контрастирование миокарда ЛЖ, однако стоит подчеркнуть, что существуют опубликованные работы о роли МСКТ-АГ в оценке фиброзных изменений миокарда ЛЖ у пациентов с ГКМП ввиду противопоказаний к МРТ и относительно низкой доступности метода [27]. В нашей работе морфологию миокарда ЛЖ мы оценивали с помощью метода МРТ сердца с отсроченным контрастированием.

По результатам данных МРТ сердца, нарушения перфузии отмечались у 32/130 (25%) пациентов с ГКМП в виде субэндокардиального дефекта перфузии, чаще всего, дефект наблюдался в средней части МЖП и имел высокую корреляцию с величиной гипертрофии. Аналогичные результаты были получены у зарубежных коллег во главе с авторомS. Petersen [134]. Кроме того, нами выявлены статистические различия между величиной фиброзно-измененного миокарда ЛЖ и нарушением перфузии в миокарде ЛЖ. В отношении морфологии миокарда ЛЖ по данным МРТ отсроченного контрастирования нам удалось провести качественный и количественный анализ фиброзно-измененного миокарда в каждом сегменте ЛЖ. Особенно это важно в группе пациентов ГКМП, ассоциированной с различными НРС [94;95]. В нашем исследовании у пациентов с ГКМП при проведении стандартной стратификации риска ВСС, и основываясь на данные МРТ сердца, у 5/56 (9%) пациентов с рубцовыми поражениями более

15% была проведена профилактическая ИКД. Таким образом, в нашей научной работе мы подтвердили гипотезу авторов во главе с T.Fujita и выявили, что максимальное значение фиброзно-измененного миокарда установлено у пациентов с ГКМП, ассоциированной с ЖЭ [49].

Мы установили, что из всех групп пациентов, максимальные значения объёма ЛП и размеров ЛП получены у группы пациентов с ГКМП и ФП. Кроме того, нами выявлено, что у пациентов с ФП наряду с увеличением объемов ЛП отмечалось укорочение MAPSE и TAPSE, что свидетельствует о структурном ремоделировании ЛЖ и сопоставимо с данными зарубежной литературы [70;128].

В калькулятор риска ВСС так же включен показатель градиента давления на ВОЛЖ. В нашей работе градиент давления на ВОЛЖ был рассчитан методом ангиокардиографии, однако, морфологический тип обструкции мы определяли методом МРТ. Большинство пациентов имели градиент на ВОЛЖ >50 мм.рт.ст. и тип обструкции на уровне ВОЛЖ. Мы не проводили анализ наших данных с результатами зарубежной и отечественной литературы, так как увеличение градиента на ВОЛЖ >30 мм.рт.ст., считается аксиомой в клинических рекомендациях по ВСС [11;58]. Единственное, что мы можем добавить, это то, что мы не получили высокой корреляционной связи типа обструкции и формы НРС. Однако, мы установили, что частота встречаемости обструкции на уровне ВОЛЖ отличается от метода хирургической коррекции ГКМП (МЭ и изолированное протезирование МК), (p=0,002). Аналогично, и в отношении частоты встречаемости изолированной «среднежелудочковой» обструкции (p=0,012).

В нашем исследовании мы выявили значительное удлинение времени T1-релаксации миокарда до введения контрастного вещества и увеличение ECV у пациентов с ГКМП, обследованных по модифицированному протоколу МРТ сердца. Аналогичные изменения были описаны в работе A. Flett [56]. Мы установили статистически значимую связь показателей времени T1-релаксации миокарда до введения контраста и величины деформации миокарда ЛЖ, однако, при проведении сравнительного анализа показателей деформации миокарда и

фокального фиброза миокарда ЛЖ у пациентов с ГКМП достоверных различий не получено. B. Smith и коллеги так же описывали эти изменения в своем исследовании [148].

По примеру научных трудов C. Harrigan и G. Efthimiadis мы провели анализ величины гипертрофии миокарда ЛЖ по данным МРТ сердца и установили, что величина гипертрофии выше у пациентов с обструктивным типом ГКМП [47;62]. Экстремальная гипертрофия ≥ 30мм выявлена у 5 пациентов с ГКМП, ассоциированных с жизнеугрожающими НРС. По результатам нашего исследования, 3/56 (5%) пациентам с высокой степенью гипертрофии был имплантирован ИКД. При проведении корреляционного анализа, мы выявили, что чем больше объем фиброза МЖП, тем меньше толщина миокарда по боковым сегментам ЛЖ, что говорит об изменении геометрии ЛЖ. Были проанализированы индексы ИОТд и ИОТс, которые представляют собой чувствительный индикатор геометрической модели при гипертрофии [57]. По результатам МРТ установлено увеличения ИОТд выше нормы и неизменённый показатель ИОТс. Возможно, именно поэтому, нами не была получена статистически значимая корреляционная связь показателей ремоделирования у групп пациентов с ГКМП и НРС ($p>0,05$). Однако, мы установили, что у пациентов II группы, чем больше «%» фиброза, тем выше показатели ИОТд и ИОТс. Результаты сопоставимы с данными авторов зарубежной литературы [57].

В отношении морфологии МК достоверного различия между обоими методами визуализации нами не получено. Оба метода позволяют оценить ФК МК, длину и толщину митральных створок, а кроме того, подклапанные структуры МК. Достоверных различий в отношении количества и толщины головок ПМ не получено ($p>0,05$). Нами был проведен анализ и определены морфологические типы строения хордального аппарата ПМ аналогичным способом, предложенным зарубежными коллегами [135]. Нами установлено, что большинство пациентов имели третий морфологический тип строения ПМ. Кроме того, мы продемонстрировали, что аномальное прикрепление хорд к основанию ПМС, длина ПМС и увеличение угла подвижности ПЛ-ПМ достоверно связаны с

динамической обструкций ВОЛЖ, независимо от других факторов, включая толщину МЖП. P. Patel и коллеги в своей работе изучали изменения морфологии МК у пациентов с ГКМП и обструкцией на ВОЛЖ [132].Нами было установлено наличие значимых различий диффузно-септального фенотипа ГКМП у группы пациентов с МЭ между длиной ПМС (p=0,002) и углом мобильности ПЛ-ПМ (p=0,001), а кроме того, выявлены достоверные различия фокально-базального фенотипа ГКМП и углом мобильности ПЛ-ПМ (p=0,002). В литературе опубликованных сопоставимых результатов не обнаружено. Однако, существуют научные работы, где доказано, что удлинение ПМС коррелирует с аномалиями подклапанных структур МК, включая утолщение головок ПМ и атипичным креплением головок/хорд ПМ у пациентов с ГКМП [63]. В нашей работе мы тоже установили, что уменьшение показателей площади ВОЛЖ (менее чем на 2,6 см^2) и увеличение длины ПМС (более чем на 27мм) могут считаться предикторами возникновения обструкции на ВОЛЖ ≥30 мм.рт.ст. у пациентов с ГКМП.

Мы провели оценку клинической значимости аномалий МК и ПМ в группах оперированных пациентов и установили, что большинству пациентов с аномалиями подклапанных структур МК было проведено хирургическое лечение ГКМП методом изолированного протезирования МК. Согласно нашим результатам, выявлены достоверные различия показателей МН и фракции МН по данным МРТ сердца в группах пациентов с МЭ и изолированным протезированием МК(p=0,02). Было установлено, что линейный размер ФК МК по 4-х камерной и 2-х камерной проекции (более 36мм и 39мм соответственно) и диаметр площади МК (более 7,8см2) могут считаться предикторами возникновения тяжелой степени МН у пациентов с ГКМП.В некоторых случаях ГКМП при удлинении ПМС применяется хирургическое лечение в виде сгибания и укорочение А2 сегмента ПМС, тем самым уменьшается ее контакт с базальной частью МЖП в систолу ЛЖ. В литературе описано, что при патологии подклапанных структур в виде увеличения угла подвижности ПЛ-ПМ применяют технику переориентации ПМ и фиксирования подвижных ПМ к ЗСтЛЖ [84;114]. В нашей работе 7/55 (13%) пациентам в дополнении к МЭ и 9/12 (75%)

пациентам в дополнении к изолированному протезированию МК было выполнено воздействием на подклапанные структуры МК.

В нашей научной работе 18/102 (17,6%) оперированных пациентов с ГКМП были обследованы методом МРТ до и после хирургической коррекции. По результатам МРТ мы установили достоверное увеличение КДО ЛЖ (p=0,0004) и статистически значимое снижение ФВ ЛЖ (p=0,0002) у пациентов в динамике в отдаленный постоперационный период. Наши результаты сопоставимы с данными ряда авторов [5;54;67]. Опубликованные работы по динамическому анализу величины гипертрофии у пациентов с ГКМП после хирургической коррекции [16]. В нашем исследовании мы получили аналогичные результаты сравнительного анализа и достоверные различия толщины миокарда по перегородочным сегментам (p=0,002) до и после операции, что связано с резекцией МЖП, при этом толщина ЗСтЛЖ достоверно не изменилась (p = 0,46).В нашей научной работе описаны различия количества сегментов и объема фиброзно-измененного миокарда ЛЖ до и после хирургического лечения (p=0,16). В Maron и авторы утверждают, что это связанно с некрозом миокарда в результате хирургических манипуляций [108].

ЗАКЛЮЧЕНИЕ

В современном мире сердечно-сосудистой хирургии комплексный подход изучения ГКМП с помощью арсенала диагностической аппаратуры и новейших методик сканирования даст качественный контроль и непосредственно эффективность лечения пациентов с ГКМП. МСКТ-АГ сердца имеет широкий спектр клинических применений, благодаря анатомическим и функциональным свойствам. Тем не менее, метод показан только в случае диагностических сомнений, плохого акустического окна при Эхо-КГ и/или противопоказаний для выполнения МРТ сердца [58]. Именно поэтому МСКТ-АГ сердца редко используется в качестве первичного метода выбора обследования пациентов с ГКМП [123]. Давно известен факт, что успех исследования сердца и сосудов определяется правильно подобранными параметрами сканирования и введения

КВ, в том числе его объёма и скорости введения [15]. Изменение протокола МСКТ-АГ сканирования сердца в зависимости от величины порогового значения программы автоматического отслеживания болюса обеспечивает получение четкого разграничения миокарда и равновесное контрастирование полостей сердца, которые хорошо коррелируют с результатами МРТ сердца [89]. Наша работа наглядно демонстрирует, что применение протокола сканирования МСКТ-АГ с величиной порогового значения программы автоматического отслеживания болюса 90 HU и автоматического мониторинга на полость ЛП позволяет за одно исследование получить равновесное контрастирование полостей обоих желудочков, изучить анатомию как ЛЖ, МК, так и коронарного русла, в связи с тем, что контрастный препарат не успевает вымываться из правых отделов сердца.

МСКТ-АГ и МРТ сердца являются наиболее достоверными методами верификации и дифференциации ГКМП, идентифицируя области гипертрофии, трудно визуализируемые при Эхо-КГ, обеспечивая более точное измерение величины гипертрофии, дифференцируя ГКМП от других патологий, приводящими к гипертрофии ЛЖ [125;145]. Возможности метода МРТ сердца в оценке морфометрии и функции обоих желудочков велики. Метод дает возможность детализировано визуализировать форму и внутреннюю морфологию ЛЖ [26].

В отношение МРТ сердца, стоит отметить, что метод позволяет определить детальную морфометрию органов средостения, морфологию заболевания до уровня коллагеновых волокон и геометрию ЛЖ у пациентов с ГКМП. Используя разработанный нами модифицированный протокол МРТ, удалось оценить характеристики фенотипической экспрессии пациентов с ГКМП, провести более точные измерения и оценить анатомию ЛЖ, включая ВОЛЖ и МК, подклапанных структур.

При сравнительной характеристике полученных данных методами МСКТ-АГ и МРТ сердца нами не установлены достоверные различия результатов линейных параметров сердца и объемных параметров ЛЖ у пациентов с ГКМП.

Именно поэтому в клинических рекомендациях ГКМП рекомендовано проведение МСКТ-АГ сердца в случае «плохого акустического окна» при Эхо-Кг и при наличии противопоказаний к МРТ сердцу (класс IIa) [123].

Подводя итоги научной работы, стоит подчеркнуть, что очень важно получение адекватного качества изображений двумя методами визуализации и использование мультимодального подхода в обследовании пациентов с ГКМП. Данный подход точно отвечает на наиболее важные вопросы кардиохирурга, такие как: тип, место и субстрат обструкции у пациентов с ГКМП (т. е. аномалии МК и ПМ), что позволяет на предоперационном этапе смодифицировать ход хирургических манипуляций и выбрать оптимальный путь устранения обструкции на ВОЛЖ (протезирование МК ± переориентация ПМ ± МЭ).Настоящее исследование посвящено изучению возможностей методов визуализации с высоким пространственным разрешением и полипозиционного изображения, которые позволяют дать точную оценку и характеристику разнообразной фенотипической экспрессии этого сложного заболевания перед хирургической коррекцией. Разработанные нами протоколы сканирования позволяют получить достоверную информацию об анатомии и морфологии камер сердца, МК и подклапанных структур двумя методами диагностики.

Были изучены диагностические критерии отбора пациентов с ГКМП для хирургического лечения двумя методами визуализации. Стоит отметить, что мы проанализировали результаты МСКТ-АГ и МРТ сердца у 88/130 пациентов с ГКМП, что может свидетельствовать об ограничении интерпретации результатов основной массы пациентов. Однако, ФГБУ «НМИЦ ССХ» им А.Н. Бакулева на сегодняшний день располагает огромным опытом в России в выполнении хирургической коррекции ГКМП. При этом все вмешательства пациентам в нашем исследовании были выполнены ведущими хирургами центра, с непосредственной командной работой сотрудников отделения компьютерной и магнитно-резонансной томографии, что должно отразиться на качестве полученных результатов в позднем отдаленном послеоперационном периоде. В диссертационной работе в когорте исследуемых пациентов с ГКМП подробно

описаны возможности современных методов визуализации сердца в предоперационном периоде и определены характерные паттерны ГКМП, предоставляющие кардиохирургу комплексную информацию о патологии.

Согласно этапам исследования научной работы, описанных во второй главе, нами был составлен диагностический алгоритм обследования пациентов с ГКМП в зависимости от метода лечения (рис. 41).

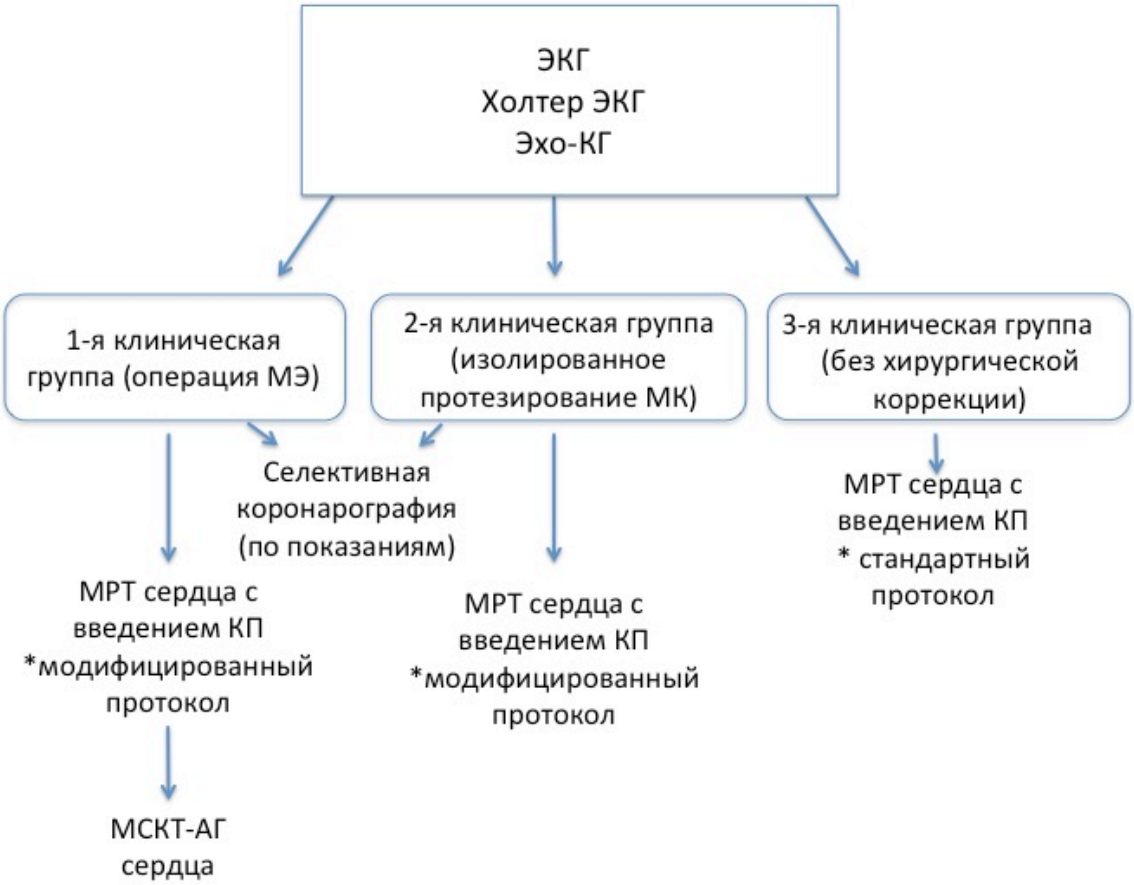

Рисунок 41- Диагностический алгоритм обследования групп пациентов с ГКМП (n=88)

В зарубежной литературе опубликованы работы, где авторы утверждают, что при наличии выраженной МН у пациентов с ГКМП предлагаются различные методики коррекции с сохранением МК [59], при этом, отображен диаметрально противоположный способ в лечения пациентов с ГКМП методом протезирование МК [79]. Предположительно, выбор этого метода коррекции обоснован оптимальностью устранения обструкции на ВОЛЖ, обеспечивающей

потенциальную механистическую ассоциацию, учитывая тот факт, что протезирование МК позволяет довольно просто устранить как обструкцию ВОЛЖ, так и МН, вследствие SAM-синдрома [28;140]. В настоящее время все чаще кардиохирурги стремятся избежать метода протезирования МК, так как большинство пациентов с ГКМП достаточно молодого возраста, а данный способ хирургической коррекции имеет ограничения и требует длительного приема антикоагулянтов [73].

Среди разнообразных клинических проявлений ГКМП, обусловленных выраженной гипертрофией стенок сердца, обструкцией ВОЛЖ, изменений клапанного и подклапанного аппарата МК и микрососудистой патологией, выделяют различные НРС [98].В литературе описано, что частота эпизодов суправентрикулярной тахикардии встречается в 23–26% случаев, ЖЭ в 77–86% и неустойчивой желудочковой тахикардии - в 14–26% случаев [97]. Доказано, что ФП встречается у 20–30% пациентов с ГКМП и чаще наблюдается у лиц старшего возраста. Она связана с увеличением полости ЛП и непосредственно неблагоприятными событиями (у 32%), такими как ишемический инсульт и тромбоэмболические осложнения [128]. Именно ВСС считается распространенной причиной смертности пациентов с ГКМП, так как не редко она может быть первым и единственным проявлением этой патологии. Учитывая большой интерес и количество вопросов по данной теме, был разработан математический подход стратификации риска, как показание к ИКД. В настоящее время отмечается высокий интерес к выявлению пациентов с ГКМП с повышенным риском развития ВСС, поскольку доказано, что ИКД с профилактической целью очень эффективна [107]. МРТ сердца играет ключевую роль в определении анатомического субстрата аритмий, так как точное количественное определение фиброзно-измененного миокарда и его величина более 15%, считается одним из предикторов ВСС [106]. Поэтому в рамках диссертационной работы были изучены МР-паттерны ГКМП, ассоциированной с жизнеугрожающими факторами риска. По полученным результатам мы выявили, что пациенты с ГКМП, ассоциированной с ЖЭ, наиболее часто подвержены

фиброзному поражению миокарда ЛЖ, чем пациенты с ГКМП и другими НРС. Объем фиброзно-измененного миокарда у этой группы пациентов был больше 15%, что является важным неблагоприятным прогностическим маркёром ВСС. Фиброз миокарда ЛЖ играет важную роль в стратификации риска ВСС. Именно результаты МРТ помогают в решении «ЗА» или «ПРОТИВ» ИКД, когда уровень риска ВСС остается неопределенным после стандартной стратификации. В литературе авторами опубликован анализ фиброзно-измененного миокарда и его высокая корреляционная связь для прогнозирования ВСС [41;97;128]. Ссылаясь на высказывания авторов, мы провели количественный анализ фиброзно-измененного миокарда ЛЖ и установили что «%»фиброза >15% выявлен у 13/56 (23,2%) исследованных пациентов с ГКМП.

Согласно данным современных публикаций, ГКМП характеризуется патологическими изменениями как на клеточном, так и внеклеточном уровнях[116].Определение времени Т1-релаксации миокарда и ECV могут считаться характерными МР-паттернами начальной степени ГКМП для раннего выявления интерстициального диффузного фиброза миокарда у этих пациентов и для мониторинга прогрессирования заболевания. Учитывая тот факт, что увеличение показателей времени Т1-релаксации миокарда до введения контрастного препарата было получено в участках миокарда ЛЖ, исключая зоны заместительного фиброза, следует предположить, что изменение времени релаксации в параметрических Т1-картах, это дискриминаторы здорового и измененного миокарда ЛЖ. Тот факт, что именно изменение времени Т1-релаксации миокарда влияет на контрактильную функцию ЛЖ, тогда как очаговый фиброз нет, открывает новые главы в современном мире кардиорадиологии изучении миокарда ЛЖ, демонстрируя способность измерения клеточных изменений, которые количественно оценить ранее было невозможно.

ВЫВОДЫ

1. Разработанный протокол сканирования на компьютерном томографе предоставляет отличное равновесное контрастирование полостей обоих желудочков, что позволяет в одном исследовании детально интерпретировать анатомию камер и клапанной системы сердца, функцию левого желудочка и состояние коронарного русла у пациентов с ГКМП
2. Разработанный модифицированный протокол МРТ сердца позволяет достоверно дифференцировать изменения в анатомии, геометрии и морфологии левого желудочка и митрального клапана, структуры миокарда желудочка на тканевом уровне, определить фенотип ГКМП.
3. Алгоритм обследования пациентов с ГКМП двумя методами визуализации позволяет определить характерные паттерны заболевания, предоставить кардиохирургу подробную информацию о причине и месте гипотетической динамической обструкции и непосредственно определить хирургический метод коррекции ГКМП.
4. Анализ маркеров МРТ указывает на важную роль определения паттернов у пациентов с ГКМП, таких как экстремальная гипертрофия одного или более сегментов миокарда ЛЖ и величина фиброзно-измененного миокарда ЛЖ более 15%в изучение жизнеугрожающих факторов риска.
5. В отдалённом послеоперационном периоде по данным МРТ сердца выявлены достоверные различия геометрии, линейных и функциональных параметров сердца, структуры миокарда и клапанного аппарата левого желудочка до и после хирургической коррекции ГКМП ($p<0,05$).

ПРАКТИЧЕСКИЕ РЕКОМЕНДАЦИИ

1. При пост-процессорной обработке данных МРТ сердца рекомендовано проводить измерение толщины миокарда левого желудочка в фазы сердечного цикла диастолу и систолу по короткой оси ЛЖ согласно 17-ти сегментарной модели АНА, что важно для точной оценки величины гипертрофии миокарда и определения фенотипа ГКМП, особенно у пациентов с фокально-базальным и апикальным фенотипами, трудно дифференцируемые методом Эхо-КГ.
2. Анализ очагового фиброза по данным МРТ сердца должен включать локализацию посегментно и количественное значение, так как «%» фиброза >15 считается предиктором внезапной сердечной смертности и играет ключевую роль в принятии решения к имплантации кардиовертера-дефибриллятора после стандартной стратификации риска.
3. Для изучения анатомии камер сердца и коронарных артерий, морфологии митрального клапана и подклапанных структур методом МСКТ-АГ сердца у пациентов с ГКМП необходимо выполнять автоматический мониторинг болюса контрастного препарата в полости левого предсердия с пороговым значением болюса 90HU и двухфазным последовательным введением препарата.
4. Рекомендовано использовать мультимодальный подход в диагностике пациентов с ГКМП перед хирургической коррекцией ГКМП с целью изучения анатомии ВОЛЖ, типа и места обструкции в ЛЖ и гипермобильности папиллярных мышц, как одну из причин обструкции.
5. Перед хирургическим лечением методами расширенной миэктомии и по Л.А. Бокерия рекомендовано использовать мультимодальный подход в диагностике пациентов с диффузно-септальным и среднежелудочковым фенотипами ГКМП двумя методами визуализации для детального и поэтапного планирования операции.
6. При идентифицировании «крипт» у пациентов с ГКМП неинвазивными методами визуализации рекомендовано указывать количество и глубину дефектов для точного планирования хирургической коррекции ГКМП методом миэктомии.

7. В случае хирургического лечения пациентов с фокально-базальным фенотипом ГКМП рекомендовано применение модифицированного протокола МРТ сердца(добавление кино-последовательности преобразованной 2-х камерной проекции ЛЖ) для подробного анализа морфологии подклапанных структур МК, в особенности, место прикрепления аномальных папиллярных мышц и/или дополнительных трабекул, а кроме того, смещения/«расщепления» их головок.

Список литературы

1. Богачев-Прокофьев А.В. Протезирование или сохранение митрального клапана: выбор оптимальной тактики хирургического лечения обструктивной гипертрофической кардиомиопатии /А.В. Богачев-Прокофьев, С.И. Железнев, М.С. Фоменко, А.В. Афанасьев, Р.М. Шарифулин // Патология кровообращения и кардиохирургия.- 2015; 19 (4): 26-33.1.

2. Богачев-Прокофьев А.В. Эффективность сочетанного лечения фибрилляции предсердии у пациентов с обструктивной гипертрофической кардиомиопатией /А.В. Богачев-Прокофьев, С.И. Железнев, М.С. Фоменко, А.Н. Пивкин, Р.М. Шарифулини др. // Вестник аритмологии. 2016; 84: 12-16.

3. Бокерия Л.А. Гипертрофическая обструктивнаякардиомиопатия / Л.А. Бокерия // Анналы хирургии. - 2013; 5; 5-14. 3.

4. БокерияЛ.А. Оригинальный способ хирургического лечения гипертрофической обструктивной кардиомиопатии / Л.А. Бокерия, К.В. Борисов. А.Ф. Синев // Грудная и сердечно-сосудистая хирургия.-1998; 2:4-10

5. Бокерия Л.А. Оригинальный способ хирургической коррекции гипертрофической обструктивной кардиомиопатии и комплексный подход к ее лечению / Л.А.Бокерия, К.В. Борисов. А.Ф. Синев // Грудная и сердечно-сосудистая хирургия. 1997; S2: С. 80.

6. Бокерия Л.А. Сочетанные операции миэктомии межжелудочковой перегородки из правого желудочка и эпикардиальная криомодификация операции «лабиринт» / Л.А. Бокерия, И.В. Тетвадзе, Д.А. Маленков, М.К. Санакоев // Анналы аритмологии. - 2013. Т10 №2, 64-69с.

7. Бокерия Л.А Результаты медикаментозного и хирургического лечения гипертрофической кардиомиопатии с обструкцией выводных отделов и правого желудочков сердца / Л.А. Бокерия, К.В. Борисов. А.Ф. Синев // Грудная и сердечно-сосудистая хирургия.- 2004; 2: 4–9

8. Бокерия Л.А. Результаты медикаментозного и хирургического лечения пациентов с семейными формами гипертрофической кардиомиопатии / Л.А.

Бокерия, В.В. Козлов, Е. А. Алексеева // Бюллетень НЦССХ им. А.Н. Бакулева РАМН. - 2009; 2:58–69

9. Бокерия Л.А. Результаты хирургического лечения злокачественных желудочковых тахикардий/ Л.А. Бокерия, В.Ю. Калашников, А.Л. Сыркин, Е.З. Голухова // Терапевт, архив. - 1996-№ 4.-С. 21-26.

10. Грознова О.С. Современные методы обследования больных гипертрофической кардиомиопатией / О.С. Грознова, И.В. Леонтьев, А.В. Полякова // Российский вестник перинатологии и педиатрии. - 2014. 4:23-27

11. Клинические рекомендации по диагностике и лечению кардиомиопатий (гипертрофическая) / Ф.Т. Агеев, С.А. Габрусенко, А.Ю. Постнов, Р.С. Акчурин, М.Д. Смирнова и др. // Кардиологический вестник.- 2016; 11 (1): 3-22.

12. Ревишвили А. Ш. Терапия имплантируемых кардиовертеров-дефибрилляторов на современном этапе: совершенствование и стандартизация метода / А.Ш. Ревишвили, Н.М. Неминущий // Вестникаритмологии. - 2017;Т. 87. С. 33-41

13. Сафиуллина А.А. Диагностические возможности магнитно-резонансной томографии сердца у больных с воспалительной кардиомиопатией: сопоставление результатов с данными эндомиокардиальной биопсии и клинической картиной / А.А. Сафиуллина, М.А. Шария, О.Ю. Нарусов, Е.Н. Алаева, С.Н. Терещенко // Терапевтический архив. - 2013. Т. 85,№4, 22-28с.

14. Синицын В.Е. Редкий случай некаронарогенного ишемического поражения миокарда при гипертрофической кардиомиопатии / В.Е. Синицын, Е.А. Мершина, Е.С. Першина, О.В. Благова // Лучевая диагностика, Спецвыпуск№3.-2014, 16-18с.

15. Тюрин И.Е. Компьютерная томография при туберкулезе органов дыхания / И.Е. Тюрин, А.С. Нейштадт, В.М. Черемисин // СПб.: «Корона принт». - 1998; 240с.

16. Фоменко, М.С. Хирургическое лечение обструктивной гипертрофической кардиомиопатии с митральной недостаточностью / М.С. Фоменко // Автореферат дис. канд. мед. наук: 14.01.26. Новосибирск, - 2016. – 38 с.

17. Литвинов А.В. Норма в медицинской практике/ А.В. Литвинов // Справочное пособие. Москва, ООО «МЕДпресс». - 1998, 144 с.
18. Abadi S. Hybrid cardiac SPECT/64-slice CTA-derived LV function parameters: correlation and reproducibility assessment/ Abadi S, Brook OR, Rispler S // Eur J Radiol - 2010;75:154-8
19. Abbasi AS. Left ventricular hypertrophy diagnosed by echocardiography/ Abbasi AS, MacAlpin RN, Eber LM, Pearce ML // N. Engl. J. Med.- 1973. Vol. 289 (3). P. 118–121
20. Adabag AS. Spectrum and prognostic significance of arrhythmias on ambulatory Holter electrocardiogram in hypertrophic cardiomyopathy /Adabag AS, Casey SA, Kuskowski MA // JAmCollCardiol. - 2005;45:697–704
21. Adelman H. The logic of discovery: a case study of hypertrophic cardiomyopathy / Adelman H, Adelman A // Acta Biotheoretica. 1977;26:39-58
22. Agarwal S. Updated meta-analysis of septal alcohol ablation versus myectomy for hypertrophic cardiomyopathy/ Agarwal S, Tuzcu EM, Desai MY // J Am CollCardiol. - 2010; 55: 823-834.
23. Arow Z. Prevalence and morphology of myocardial crypts in normal and hypertrophied myocardium by computed tomography/ Arow Z, Nassar M, Monakier D, Assali A, Vaknin-Assa et al. // The international J of Cardiovasc Imaging. 2019; 5:441–447.
24. Austin BA. Abnormally thickened papillary muscle resulting in dynamic left ventricular outflow tract obstruction: an unusual presentation of hypertrophic cardiomyopathy/ Austin BA, Kwon DH, Smedira NG et al // J Am SocEchocardiogr. - 2009; 22 (105):e5-6.
25. Authors/Task Force members. Elliott PM. ESC guidelines on diagnosis and management of hypertrophic cardiomyopathy: the task force for the diagnosis and management of hypertrophic cardiomyopathy of the European society of cardiology/ Elliott PM, Anastasakis A, Borger MA, Borggrefe M, Cecchi F et al. // EurHeart J. - 2014; 35:2733–2779

26. Baxi AJ. Hypertrophic cardiomyopathy from A to Z: genetics, pathophysiology, imaging, and management / Baxi AJ, Restrepo CS, Vargas D, Marmol-Velez A, Ocazionez D, Murillo H // Radiographics. 2016; 36:335–354

27. Berliner JI. Cardiac computed tomographic imaging to evaluate myocardial scarring/fibrosis in patients with hypertrophic cardiomyopathy: a comparison with cardiac magnetic resonance imaging /Berliner JI, Kino A, Carr JC, Bonow RO, Choudhury L // Int J Cardiovasc Imaging. - 2013; 29:191–197

28. Biagini E. Dilated-hypokinetic evolution of hypertrophic cardiomyopathy: prevalence, incidence, risk factors, and prognostic implications in pediatric and adult patients / Biagini E, Coccolo F, Ferlito M, Perugini E, Rocchi Get al //J Am CollCardiol.- 2005;46(8):1543–1550

29. Bonow RO. Left ventricular diastolic dysfunction as a cause of congestive heart failure. Mechanisms and management / Bonow RO, Udelson JE // Ann Intern Med. - 1992 Sep 15;117(6):502-10.

30. Bos JM. Diagnostic, prognostic and therapeutic implications of genetic testing for hypertrophic cardiomyopathy/Bos JM, Towbin JA, Ackerman MJ // J. Am. Coll. Cardiol. - 2009; 54: 201-211

31. Braunwald E. Idiopathic hypertrophic cardiomyopathy /Braunwald E, Morrow AG, Cornell WP et al // British Heart Journal. -1964; 26, pp.16-32

32. Brigden W. Uncommon myocardial diseases: the non-coronary cardiomyopathies / Brigden W // Lancet.- 1957;273:1179–1184, 1243–1249

33. Brock R. Functional obstruction of the left ventricle (acquired aortic subvalvular stenosis)/ Brock R // GuysHospRep-1957;106

34. Brockenbrough EC. A hemodynamic technique for the detection of hypertrophic subaortic stenosis / Brockenbrough EC, Braunwald E, Morrow AG // Circulation. - 1961. Vol. 23. P. 189–194.

35. Brouwer WP. Multiple myocardial crypts on modified long-axis view are a specific finding in prehypertrophic HCM mutation carriers /Brouwer WP, Germans T, Head MC, Velden JV, Heymans MW, Christians I // Eur Heart J Cardiovasc Imaging. - 2012; 13 (4):292-7

36. Camici PG. The coronary circulation and blood flow in left ventricular hypertrophy/ Camici PG, Olivotto I, Rimoldi OE // J Mol Cell Cardiol. - 2012; 52(4): 857–864

37. Captur G. Abnormal cardiac formation in hypertrophic cardiomyopathy: fractal analysis of trabeculae and preclinical gene expression /Lopes LR, Patel V et al //Circ Cardiovasc Genet. -2014; 7:241–248

38. Cerqueira MD. Standardized myocardial segmentation and nomenclature for tomographic imaging of the heart. A statement for healthcare professionals from cardiac imaging committee of the council on clinical cardiology of the American Heart Association /Cerqueira MD, Weissman NJ, Dilsizian V // Circulation. -2002;104;1380-4

39. Choudhury L. Integrated imaging in hypertrophic cardiomyopathy /Choudhury L, Rigolin VH, Bonow RO //Am J Cardiol.- 2017; 119:328–339

40. Chen MS. Effectiveness of atrial fibrillation surgery in patients with hypertrophic cardiomyopathy /Chen MS, McCarthy PM, Lever HM //Am J Cardiol 2004;93:373-5

41. Christiaans I. Risk stratification for sudden cardiac death in hypertrophic cardiomyopathy: systematic review of clinical risk markers / Christiaans I, vanEngelen K, van Langen IM // Europace. 2010; 12:313–321

42. Clark CE. Familial prevalence and genetic transmission of idiopathic subaortic stenosis / Clark CE, Henry WL, Epstein SE. // N Engl J Med. 1973 Oct 4; 289 (14): p. 709-14

43. Coats CJ. Hypertrophic cardiomyopathy: lessons from history/Coats CJ, Hollman A // Heart. - 2008;94:1258-63

44. Cooley DA. Idiopathic hypertrophic subaortic stenosis. Surgical treatment including mitral valve replacement / Cooley DA, Leachman RD, Hallman GL, Gerami S, Hall RJ // Arch Surg. - 1971; 103 (5): 606-609.

45. Corrado D. Trends in sudden cardiovascular death in young competitive athletes after implementation of a preparticipation screening program / Corrado D,Basso C, Pavei A, Michieli P, Schiavon M et al // JAMA. 2006; 296, 1593–1601

46. Desai MY. Imaging phenotype versus genotype in hypertrophic cardiomyopathy / Desai MY, Ommen SR, McKenna WJ, Lever HM, Elliott PM // Circ Cardiovasc Imaging. - 2011; 4(2): 156–168

47. Efthimiadis GK. Feasibility and significance of preclinical diagnosis in hypertrophic cardiomyopathy / Efthimiadis GK, Pagourelias ED, Hadjimiltiades S, Meditskou S, Karvounis H, McKenna WJ // Cardiol Rev. - 2015; 23:297–302

48. ElBardissi AW. Septal myectomy after previous septal artery ablation in hypertrophic cardiomyopathy /ElBardissi AW, Dearani JA, Nishimura RA // Mayo Clin Proc 2007;82:1516-22

49. Elliott PM. Relation between severity of left-ventricular hypertrophy and prognosis in patients with hypertrophic cardiomyopathy /Elliott PM, Gimeno B Jr, Mahon NG, Poloniecki JD, McKenna WJ // Lancet. - 2001; 357:420 – 424

50. Esposito A. Multidetector computed tomography for coronary stents imaging: high-voltage (140-kVp) prospective ECG-triggered versus standard-voltage (120-kVp) retrospective ECG-gated helical scanning / Esposito A, Colantoni C, De Cobelli F, Del Vecchio A, Palmisano A, et al // J Comput Assist Tomogr. - 2013; 37(3):395-401

51. Evans W. Familial cardiomegaly/ Evans W// Br Heart J. 1949; 11: 68–82

52. Falicov RE. Mid-ventricular obstruction: a variant of obstructive cardiomyopathy/ Falicov RE, Resnekov L, Bharati S, Lev M //Am J Cardiol. - 1976 Mar 4; 37(3):432–437.

53. Ferrazzi P. Transaortic Chordal Cutting. Mitral Valve Repair for Obstructive Hypertrophic Cardiomyopathy With Mild Septal Hypertrophy / Ferrazzi P, SpiritoP, Iacovoni A, Calabrese A, Migliorati K, Simon C, et al // J Am Coll Cardiol.- 2015. Vol. 66. P. 1687–96

54. Fighali S. Septal myomectomy and mitral valve replacement for idiopathic hypertrophic subaortic stenosis: short- andlong-term follow-up / Fighali S, Krajcer Z, Leachman RD// J Am Coll Cardiol.- 1984; 3 (5): 1127-1134.

55. Fix P. Muscular subvalvular aortic stenosis; abnormal anterior mitral leaflet possibly the primary factor / Fix P, Moberg A, Soederberg H, Karnell J// ActaRadiolDiagn (Stockh). 1964;2:177-93

56. Flett AS. Equilibrium contrast cardiovascular magnetic resonance for the measurement of diffuse myocardial fibrosis: preliminary validation in humans/Flett AS, Hayward MP, Ashworth MT// Circulation. - 2010;122:138–44

57. Ganau A. Patterns of left ventricular hypertrophy and geometric remodeling in essential hypertension /Ganau A, Devereux RB, Roman MJ // J. Am. Coll. Cardiol. – 1992. – Vol. 19. – P. 1550 – 1558

58. Gersh BJ. 2011 ACCF/AHA Guideline for the Diagnosis and Treatment of Hypertrophic Cardiomyopathy: a Report of the American College of Cardiology Foundation/American Heart Association Task Force on Practice Guidelines / Gersh BJ, Maron BJ, Bonow RO, Dearani JA, Fifer MA, Link MS et al // Circulation. -2011; 124(24):212-266

59. Goodwin JF. Obstructive cardiomyopathy simulating aortic stenosis/Goodwin JF, Hollman A, Cleland WP, Teare D // Br Heart J 1960; 22:403-14

60. Gruner C. Significance of left ventricular apical-basal muscle bundle identified by cardiovascular magnetic resonance imaging in patients with hypertrophic cardiomyopathy/Gruner C, Chan RH, Crean A, Rakowski H3, Rowin EJ et al // EurHeart J.- 2014; 35:2706–2713

61. Hallopeau H. Retre cissement ventriculo - aortique / Hallopeau H // Gazettede Medicine (Paris).- 1869;24:683

62. Hansen MW. MRI of hypertrophic cardiomyopathy. II. Differential diagnosis, risk stratification, and post treatment MRI appearances/ Hansen MW, Merchant N // AJR Am J Roent genol. -2007; 189(6):1344–1352

63. Harrigan CJ. Significance of papillary muscle abnormalities identified by cardiovascular magnetic resonance in hypertrophic cardiomyopathy /Harrigan CJ, Appelbaum E, Maron BJ,Buros JL et al. // Am J Cardiol. - 2008;101:668–673

64. Harvey W. Exercitatio anatomica de motu cordis etsanguinus in animalibus. 1628 / Harvey W // Journal of Investigative Surgery. - 2008. 21(6): 302-10

65. He D. Prognostic significance of late gadolinium enhancement on cardiac magnetic resonance in patients with hypertrophic cardiomyopathy /He D, Ye M, Zhang L, Jiang B // Heart Lung. -2018; 47: 122–126

66. Hensley N. Hypertrophic cardiomyopathy: a review/Hensley N, Dietrich J, NyhanD, Mitter N, Yee MS, Brady M // Anesth Analg.-2015;120(3):554–569

67. Henry WL. Asymmetric septal hypertrophy (ASH): the unifying link in the IHSS disease spectrum—observations regarding its pathogenesis, pathophysiology, and course / Henry WL, Clark CE, Epstein SE // Circulation 1973;47(4):827–832

68. Henry WL. Echocardiographic measurement of the left ventricular outflow gradient in idiopathic hypertrophic subaortic stenosis /Henry WL, Clark CE, Glancy DL, Epstein SE // N. Engl. J. Med. -1973. Vol. 288 (19). P. 989–993

69. Hickey EJ. Hypertrophic cardiomyopathy in childhood: disease natural history, impact of obstruction, and its influence on survival/ Hickey EJ, McCrindle BW, Larsen SH, Larsen S, Benson L et al. // Ann Thorac Surg. 2012;93:840–8

70. Hoey ET. The emerging role of cardiovascular MRI for risk stratification in hypertrophic cardiomyopathy / Hoey ET, Teoh JK, Das I, Ganeshan A, Simpson H, Watkin RW, et al // Clin Radiol. 2014;69(3):221-30

71. Hollman A. A family with obstructive cardiomyopathy (asymmetrical hypertrophy) / Hollman A, Goodwin JF, Teare D, Renwick JW // BrHeartJ 1960; 22:449–56

72. Hughes SE. The pathology of hypertrophic cardiomyopathy/Hughes SE// Histopathology 2004; 44(5): 412–427

73. Ingles J. Clinical predictors of genetic testing outcomes in hypertrophic cardiomyopathy/ Ingles J, Sarina T, Yeates L, Hunt L, Macciocca I et al// Genet Med.- 2013; 15(12):972–977

74. Ismail TF. Role of late gadolinium enhancement cardiovascular magnetic resonance in the risk stratification of hypertrophic cardiomyopathy /Ismail TF, Jabbour A, Gulati A, Mallorie A, Raza S et al // Heart.- 2014;100:1851–8

75. Iyama Y. Single-breath-hold whole-heart coronary MRA in healthy volunteers at 3.0-T MRI / Iyama Y, Nakaura T, Kidoh M, Kawahara T, Sakaino N et al // Springerplus. - 2014; 3:667

76. Josserand E. De l’asystole progressive des jeunessujets par myocardit esubaigue primitive /Josserand E, Gallavardin L // Arch GenMed. -1901;6:684–704

77. Kim YJ. Feasibility and Diagnostic Accuracy of Whole Heart Coronary MR Angiography Using Free-Breathing 3D Balanced Turbo-Field-Echo with SENSE and the Half-Fourier Acquisition Technique / Kim YJ, Seo JS, Choi BW, Choe KO, Jang Y, Ko YG// Korean J Radiol. - 2006; 7(4): 235-42

78. Klues HG. Anomalous insertion of papillary muscle directly into anterior mitral lea et in hypertrophic cardiomyopathy: significance in producing left ventricular outflow obstruction/ Klues HG, Roberts WC, Maron BJ // Circulation.-1991; 84(3):1188–1197

79. Klues HG. Echocardiographic assessment of mitral valve size in obstructive hypertrophic cardiomyopathy. Anatomic validation from mitral valve specimen / Klues HG, Proschan MA, Dollar AL, Spirito P et al // Circulation.-1993;88:548–555

80. Klues HG. Phenotypic spectrum and patterns of left ventricular hypertrophy in hypertrophic cardiomyopathy: morphologic observations and significance as assessed by two-dimensional echocardiography in 600 patients / Klues HG, Schiffers A, Maron BJ// J Am Coll Cardiol. -1995; 26:1699–708

81. Kotkar KD. Hypertrophic obstructive cardiomyopathy: the Mayo Clinic experience / Kotkar KD, Said SM, Dearani JA, Schaff HV //Ann CardiothoracSurg2017;6(4):329-336

82. Krehl L. Beitragzurkentniss der idiopathischemherz-muskelerkrankun-gen. / Krehl L // DtchArchKlinMed. - 1891;48:414–431

83. Kuhn H. Induction of subaortic septal ischaemia to reduce obstruction in hypertrophic obstructive cardiomyopathy. Studies to develop a new catheter-based concept of treatment /Kuhn H, Gietzen F, Leuner C, Gerenkamp T // Eur. Heart. J.-1997; 18:846–51

84. Kwon DH. Characteristics and surgical outcomes of symptomatic patients with hypertrophic cardiomyopathy with abnormal papillary muscle morphology undergoing papillary muscle reorientation /Kwon DH, Smedira NG, Thamilarasan M, Lytle BW, Lever H, Desai MY // J ThoracCardiovasc Surg. - 2010;140:317–324

85. Laaroussi L. Left ventricular non-compaction associated with hypertrophic cardiomyopathy in the same patient / Laaroussi L, Ben Halima A, Boukhris M// Kardiol Pol. 2017; 75(4): 397

86. Lakkis NM. Nonsurgical septal reduction therapy for hypertrophic obstructive 23. cardiomyopathy: one-year follow-up / Lakkis NM, Nagueh SF, Dunn JK // J Am CollCardiol. - 2000; 36:852-5

87. Leite CC. Gadolínio e fibrose nefrogênica sistêmica: o queto domédico deve saber/ Leite CC // Radiol Bras. - 2007;40(4):iv-v

88. Levy RL. Cardiac hypertrophy of unknown cause. A study of the clinical and pathologic features in ten adults / Levy RL, Von Glahn WC// Am Heart J. -1944; 28:714–741

89. Lim SJ. Assessment of left ventricular function and volume in patients undergoing 128-slice coronary CT angiography with ECG-based maximum tube current modulation: a comparison with echocardiography /Lim SJ, Choo KS, Park YH// Korean J Radiol. -2011;12:156-62 6.

90. Liouville H. Rétré cissement cardiaque sous aortique /Liouville H // Gazette Med. Paris. -1869. Vol. 24. P. 161–163

91. Markl M. 4D flow MRI / Markl M, FrydrychowiczA, Kozerke S, Hope M, Wieben O // J Magn Reson Imaging. - 2012;36:1015–36

92. Maron BJ. American College of Cardiology/European Society of Cardiology Clinical Expert Consensus Document on Hypertrophic Cardiomyopathy/ Maron BJ, McKenna WJ, Danielson GK, Kappenberger LJ, Kuhn HJ et al // J Am CollCardiol. - 2003; 42:1687–1713

93. Maron BJ. American College of Cardiology. European Society of Cardiology Clinical Expert Consensus Document on Hypertrophic Cardiomyopathy: A Report of the American Collage of Cardiology Foundation Task Force on Clinical Expert Consensus Documents and the European Society of Cardiology Committee for Practice Guidelines / Maron BJ, McKenna WJ, Danielson GK, Kappenberger L, Kuhn H et al //Eur.Heart J.-2003;24:P.1965-1991

94. Maron BJ. Clinical challenges of genotype positive –phenotype negative family members in hypertrophic cardiomyopathy / Maron BJ, Yeates L, Semsarian C // Am J Cardiol. -2011; 107:604 – 8.

95. Maron BJ. Clinical course of hypertrophic cardiomyopathy in a regional United States cohort /Maron BJ, Casey SA, Poliac LC, Gohman TE, Almquist AK, Aeppli DM// JAMA. 1999;281, 650–655

96. Maron BJ. Commentary and re-appraisal: surgical septalmyectomy vs. alcohol ablation: after a decade of 27 controversy and mismatch between clinical practice and guidelines /Maron BJ // Prog Cardiovasc Dis 2012;54:523-8

97. Maron BJ. Contemporary insights and strategies for risk stratification and prevention of sudden death in hypertrophic cardiomyopathy /Maron BJ// Circulation 2010;121(3):445–456

98. Maron BJ. Disproportionate ventricular thickening in patients with systemic hypertension / Maron BJ, Edwards JE, Epstein SE // Chest. -1978. Vol. 73 (4). P. 466–470

99. Maron BJ. Epidemiology of hypertrophic cardiomyopathy-related death: revisited in a large non-referral-based patient population / Maron BJ, Olivotto I, Spirito P, Casey SA, Bellone P et al. //Circulation. - 2000; 102:858–864

100. Maron BJ. Genetics of hypertrophic cardiomyopathy after 20 years: clinical perspectives / Maron BJ, Maron MS, Semsarian C // JAmCollCardiol. - 2012; 60(8):705–715

101. Maron BJ. Hypertrophic cardiomyopathy: a discussion of nomenclature / Maron BJ, Epstein SE // Am. J. Cardiol. 1979. Vol. 43 (6). P. 1242–1244

102. Maron BJ. Hypertrophic cardiomyopathy. A systematic review / Maron BJ // JAMA. - 2002; 287 (10): 1308-1320.

103. Maron BJ. Hypertrophic cardiomyopathy in adulthood associated with low cardiovascular mortality with contemporary management strategies / Maron BJ, Rowin EJ, Casey S, Link MS, Lesser JR // J. Am. Coll. Cardiol. 2015; 65, 1915–1928

104. Maron BJ. Hypertrophic cardiomyopathy in children, adolescents, and young adults associated with low cardiovascular mortality with contemporary management

strategies / Maron BJ, Rowin EJ, Casey SA, Poliac LC, Longe TF, et al // Circulation. -2016;133: 62–73

105. Maron BJ. Implications of left ventricular remodeling in hypertrophic cardiomyopathy / Maron BJ, Spirito P// Am J Cardiol. 1998; 81:1339–1344

106. Maron BJ. LGE means better selection of HCM patients for primary prevention implantable defibrillators /Maron BJ, Maron MS // JACC Cardiovascular Imaging. 2016; 9:1403–1406 1

107. Maron BJ. Left atrial remodeling in hypertrophic cardiomyopathy and susceptibility markers for atrial fibrillation identified by cardiovascular magnetic resonance /Maron BJ, Haas TS, Maron MS //Am J Cardiol. -2014; 113:1394-1400

108. Maron BJ. Pitfalls in clinical recognition and a novel operative approach for hypertrophic cardiomyopathy with severe outflow obstruction due to anomalous papillary muscle / Maron BJ, Nishimura RA, Danielson GK // Circulation 1998; 98:2505-8

109. Maron BJ. Prevalence of Hypertrophic Cardiomyopathy in a General Population of Young Adults: Echocardiographic Analysis of 4111 Subjects in the CARDIA Study/ Maron BJ, Gardin JM, Flack JM, Gidding SS, Kurosaki TT, Bild DE // Circulation. -1995. Vol. 92 (4). P. 785–789.

110. Maron BJ. The 50-year history, controversy, and clinical implications of left ventricular outflow tract obstruction in hypertrophic cardiomyopathy: from idiopathic hypertrophic subaortic stenosis to hypertrophic cardiomyopathy/ Maron BJ, Maron MS, Wigle ED, Braunwald E // JAmCollCardiol. -2009;54:191–200

111. Maron BJ. What's in a name? Dilemmas in nomenclature characterizing hypertrophic cardiomyopathy and left ventricular hypertrophy / Maron BJ, Seidman CE, Ackerman MJ, Towbin JA et al. // CircCardiovasc Genet. -2009; 2: 81– 86

112. Maron MS. Clinical utility of cardiovascular magnetic resonance in hypertrophic cardiomyopathy / Maron MS // J CardiovascMagnReson.-2012;14:13

113. Maron MS. Effect of left ventricular outflow tract obstruction on clinical outcome in hypertrophic cardiomyopathy/ Maron MS, Olivotto I, Betocchi S, Casey SA, Lesser JR et al. // N Engl J Med.-2003; 348: 295-303

114. Maron MS. Mitral valve abnormalities identified by cardiovascular magnetic resonance represent a primary phenotypic expression of hypertrophic cardiomyopathy / Maron MS, Olivotto I, Harrigan C et al // Circulation. 2011; 124:40–47

115. Maron MS. Prevalence and clinical profile of myocardial crypts in hypertrophic cardiomyopathy / Maron MS, Rowin EJ, LinD, Appelbaum E,Chan RH, Gibson CM et al // Circ Cardiovasc Imaging. - 2012;5(4):441-7

116. Messroghli DR. Clinical recommendations for cardiovascular magnetic resonance mapping of T1, T2, T2* and extracellular volume: A consensus statement by the Society for Cardiovascular Magnetic Resonance endorsed by the European Association for Cardiovascular Imaging/ Messroghli DR, Moon JC, Ferreira VM, Grosse-Wortmann L, He T et al // Journal of Cardiovascular Magnetic Resonance. - 2017; 19:75

117. McKenna WJ. Management of arrhythmias in hypertrophic cardiomyopathy/ McKenna WJ, Stewart J // Cardiovascular Drugs and Therapy J. -1994; 8; 1; 95-99

118. Mirchandani S. Sudden cardiac death: a 2400-year-old diagnosis / Mirchandani S, Phoon CK // Int J Cardiol. 2003;90:41-8

119. Mishiro Y. Regional left ventricular myocardial contraction abnormalities and asynchrony in patients with hypertrophic cardiomyopathy evaluated by magnetic resonance spatial modulation of magnetization myocardial tagging/ Mishiro Y, Oki T, Iuchi A, Tabata T et al // JpnCirc J. -1999;63(6):442–446

120. Morrow AG. Functional aortic stenosis. A malformation characterized by resistance to left ventricular outflow without anatomic obstruction / Morrow AG, Braunwald E // Circulation. - 1959. Vol. 20 (2). P. 181–189

121. Murgo JP. Does outflow obstruction exist in hypertrophic cardiomyopathy? / Murgo JP // N. Engl. J. Med. 1982. Vol. 307 (16). P. 1008– 1009

122. Myerson SG. Oxford Specialist Handbooks in Cardiology /Myerson SG, Francis J, Neubauer S // Cardiovascular magnetic resonance. 2010; 194-195

123. Nagueh SF. Clinical Recommendations for Multimodality Cardiovascular Imaging of Patients with Hypertrophic Cardiomyopathy: Endorsed by the American Society of Nuclear Cardiology, Society for Cardiovascular Magnetic Resonance,

Society of Cardiovascular Computed Tomography / Nagueh SF, Bierig SM, Budoff MJ, Desai M, Dilsizian V et al //JAmSocEchocardiogr. - 2011;24(5):473-98

124. Nordbeck P. Magnetic resonance imaging safety in pacemaker and implantable cardioverter defibrillator patients: how far have we come? / Nordbeck P, Ertl G, Ritter O // EurHeartJ. - 2015; 36(24): 1505-11

125. Noureldin RA. The diagnosis of hypertrophic cardiomyopathy by cardiovascular magnetic resonance / Noureldin RA, Liu S, Nacif MS, Judge DP, Halushka MK et al // J Cardiovasc Magn Reson. - 2012;14:17

126. O'Hanlon R. Prognostic significance of myocardial fibrosis in hypertrophic cardiomyopathy /O'Hanlon R, Grasso A, Roughton M, Moon JC, Clark S, et al // J Am Coll Cardiol. - 2010; 56:867–874

127. O'Mahony C. A validation study of the 2003 American College of Cardiology/European Society of Cardiology and 2011 American College of Cardiology Foundation/American Heart Association/Risk stratification and treatment algorithms for sudden cardiac death in patients with hypertrophic cardiomyopathy / O'Mahony C, Tome-Esteban M, Lambiase PD, Pantazis A, Dickie S, McKenna WJ, Elliott PM // Heart 2013; 99:534 – 541

128. O'Mahony C. A novel clinical risk prediction model for sudden cardiac death in hypertrophic cardiomyopathy (HCM risk-SCD) / O'Mahony C, Jichi F, Pavlou M, et al.Monserrat L, Anastasakis A // EurHeartJ. - 2014; 35:2010–2020

129. Ommen SR. Long-term effects of surgical septal myectomy on survival in patients with 24 obstructive hypertrophic cardiomyopathy / Ommen SR, Maron BJ, Olivotto I, Maron MS, Cecchi F, et al // J Am Coll Cardiol 2005;46:470-6

130. Olivotto I. Assessment and significance of left ventricular mass by cardiovascular magnetic resonance in hypertrophic cardiomyopathy /Olivotto I, Maron MS, AutoreC, Lesser JR et al //J Am CollCardiol.-2008;52:559–566.

131. Olivotto I. Impact of atrial fibrillation on the clinical course of hypertrophic cardiomyopathy /Olivotto I, Cecchi F, Casey SA, Dolara A, Traverse JH, MaronBJ // Circulation. 2001;104:2517-24

132. Patel P. Left ventricular outflow tract obstruction in hypertrophic cardiomyopathy patients without severe septal hypertrophy: implications of mitral valve and papillary muscle abnormalities assessed using cardiac magnetic resonance and echocardiography /Patel P, Dhillon A, Popovic ZB Smedira NG, Rizzo Jet al // Circ Cardiovasc Imaging. - 2015; 8:e003132

133. Pasipoularides A. LV twisting and untwisting in HCM: ejection begets filling—diastolic functional aspects of HCM / Pasipoularides A // AmHeartJ 2011;162(5):798–810

134. Petersen SE. Evidence for microvascular dysfunction in hypertrophic cardiomyopathy: new insights from multiparametric magnetic resonance imaging /Petersen SE, Jerosch-Herold M, Hudsmith LE// Circulation. - 2007; 115:2418–2425

135. Ramsheyi SA. Morphologic classification of the mitral papillary muscles /Ramsheyi SA, Pargaonkar S, Lassau JP, Acar C // J Heart Valve Dis.- 1996;5:472–476

136. Reis RL. Anterior–superior displacement of papillary muscles producing obstruction and mitral regurgitation in idiopathic hypertrophic subaortic stenosis – operative relief by posterior–superior realignment of papillary muscles following ventricular septal myectomy /Reis RL, Bolton MR, King JF //Circulation.- 1974;50:II181–II188

137. Rickers C. Utility of cardiac magnetic resonance imaging in the diagnosis of hypertrophic cardiomyopathy / Rickers C, Wilke NM, Jerosch-Herold M, Casey SA, Panse P et al // Circulation. 2005;112(6):855-61

138. Rose AG. Evaluation of pathological criteria for diagnosis of hypertrophic cardiomyopathy/ Rose AG// Histopathology. –1984;8(3):395-406

139. Rowin EJ. The role of cardiac MRI in the diagnosis and risk stratification of hypertrophic cardiomyopathy / Rowin EJ, Maron MS // ArrhythmElectrophysiolRev.- 2016; 5:197–202

140. Said SM. Surgical treatment of hypertrophic cardiomyopathy /Said SM, Dearani JA, Ommen SR, Schaff HV //Expert Rev CardiovascTher. -2013;11:617-627

141. Sara L. Socieda de Brasileira de Cardiologia, ColégioBrasileiro de Radiologia. II Guidelines on Cardiovascular Magnetic Resonance and Computed Tomography of the

Brazilian Society of Cardiology and the Brazilian College of Radiology/ Sara L, Szarf G, Tachibana A, Shiozaki AA, Villa AV, Oliveira AC, et al //Arq Bras Cardiol. - 2014;103 (6 Suppl 3):1-86

142. Sayid F. Septal Myomectomy and Mitral Valve Replacement for Idiopathic Hypertrophic Subaortic Stenosis: Short- and Long-Term Follow-up / Sayid F, Krajcer Z, Leachman R // JACC Vol. 3, No.5 May.-1984: p. 1127- 1134

143. Schaff HV. Apical myectomy: a new surgical technique for management of severely symptomatic patients with apical hypertrophic cardiomyopathy /Schaff HV, Brown ML, Dearani JA// JThoracCardiovascSurg 30. 2010;139:634-40

144. Schmincke A. Ueberlinkseitigemuskuloseconustenosen /Schmincke A // Dtsch Med Wochenschr. -1907. Vol. 33. P. 2082–2085

145. Shah PM. Role of echocardiography in diagnostic and hemodynamic assessment of hypertrophic subaortic stenosis /Shah PM, Gramiak R, Adelman AG, Wigle ED // Circulation. -1971. Vol. 44 (5). P. 891–898

146. Shehata ML. Myocardial tissue tagging with cardiovascular magnetic resonance /Shehata ML, Cheng S, Osman NF, Bluemke DA, Lima JA // J CardiovascMagnReson.- 2009;11:55

147. ShiozakiAA. Myocardial fibrosis detected by cardiac CT predicts ventricular fibrillation/ventricular tachycardia events in patients with hypertrophic cardiomyopathy /Shiozaki AA, SenraT, ArteagaE, Filho M, Pita CG, Ávila LF et al// JCardiovascComputTomogr. - 2013;7(3):173-81

148. Smith BM. Clinical significance of late gadolinium enhancement in patients < 20 years of age with hypertrophic cardiomyopathy /Smith BM, Dorfman AL, Yu S // Am J Cardiol. - 2014;113:1234–9

149. Srichai MB. Ventricular diverticula on cardiac CT: more common than previously thought /Srichai MB, Hecht EM, Kim DC, Jacobs JE // AJRAmJRoentgenol. -2007; 189(1):204–208

150. Swistel DG. Management of patients with complex hypertrophic cardiomyopathy: resection/plication/release. Operechn /Swistel DG, DeRose JJ Jr, Sherrid MV // ThoracCardiovasc Surg. - 2004; 9:261-267

151. Sylvester J. The dilemma of genotype positive-phenotype negative hypertrophic cardiomyopathy/ Sylvester J, Seidenberg P, Silvis M // CurrSportsMedRep 2014;13(2):94–99

152. Teare D. Asymmetrical hypertrophy of the heart in young adults/ Teare D // BrHeartJ 1958;20: 1–8

153. To AC. Cardiac magnetic resonance in hypertrophic cardiomyopathy/To AC, Dhillon A, Desai MY // JACC Cardiovasc Imaging. - 2011;4(10):1123–1137

154. Vulpian A. Contribution a` l'eÅLtude des reÅLtreÅLcissementsdel'orificeventriculo-aortique / Vulpian A// Arch Physio.- 1868;3:220–2

155. Wigle ED. Cardiomyopathy: the diagnosis of hypertrophic cardiomyopathy /Wigle ED // Heart. - 2001;86(6):709-14

156. Wigle ED. Hypertrophic cardiomyopathy. Clinical spectrum and treatment/ Wigle ED, Rakowski H, Kimball BP, Williams WG // Circulation. 1995 Oct 1;92(7):1680-92

157. Wigle ED. Muscular subaorticstenosis:the initial left ventricular inflow tract pressure as evidence of outflow tract obstruction / Wigle ED, Auger P, Marquis Y // Can. Med. Assoc. J. -1966. Vol. 95 (16). P. 793– 797

158. Wigle ED. Results of ventriculomyotomy in muscular subaortic stenosis /Wigle ED, Chrysohou A, Bigelow WG // Am J Cardiol.- 1963;11:572-86

159. Wood P. Diseases of the heart and circulation / Wood P// London: Eyre & Spottiswood. - 1956. p. 937-47

160. Wu V. Evaluation of diastolic function by three-dimensional volume tracking of the mitral annulus with cardiovascular magnetic resonance: comparison with tissue Doppler imaging / Wu V, Chyou JY, Chung S, Bhagavatula S, Axel L // J Cardiovasc Magn Reson. - 2014; 16:71

161. Yang HS. Anomalous insertion of the papillary muscle causing left ventricular outflow obstruction: visualization by real-time three-dimensional echocardiography /Yang HS, Lee KS, Chaliki HP // Eur J Echocardiogr 2008;9:855-60

162. Ziółkowska L. Predictors of long-term outcome in children with hypertrophic cardiomyopathy / Ziółkowska L, Turska-Kmiec A, Petryka J, Kawalec W // Pediatr. Cardiol. - 2015; 37, 448–458