ФЕДЕРАЛЬНОЕ ГОСУДАРСТВЕННОЕ БЮДЖЕТНОЕ НАУЧНОЕ УЧРЕЖДЕНИЕ «РОССИЙСКИЙ НАУЧНЫЙ ЦЕНТР ХИРУРГИИ ИМЕНИ АКАДЕМИКА Б.В. ПЕТРОВСКОГО»

На правах рукописи

Боева Ирина Алексеевна

Эндовидеохирургическая резекция пищевода при доброкачественных заболеваниях

14.01.17 – хирургия

Диссертация
на соискание ученой степени кандидата медицинских наук

Научный руководитель:
доктор медицинских наук
Шестаков Алексей Леонидович

Москва 2019

ОГЛАВЛЕНИЕ

ВВЕДЕНИЕ **3**
ГЛАВА 1 ОБЗОР ЛИТЕРАТУРЫ **8**
ГЛАВА 2 ХАРАКТЕРИСТИКА КЛИНИЧЕСКИХ НАБЛЮДЕНИЙ И МЕТОДОВ ИССЛЕДОВАНИЯ **28**
2.1 Протокол исследования 28
2.2 Характеристика клинических наблюдений 30
2.3 Особенности периоперационного ведения и обследования больных 33
2.4 Критерии оценки эффективности проводимого лечения 41
2.5 Методы статистической обработки данных 45
ГЛАВА 3 СУБТОТАЛЬНАЯ РЕЗЕКЦИЯ ПИЩЕВОДА ПРИ ДОБРОКАЧЕСТВЕННЫХ ЗАБОЛЕВАНИЯХ: ОСНОВНЫЕ ПОКАЗАНИЯ И ТЕХНИЧЕСКИЕ ОСОБЕННОСТИ **46**
3.1 Показания к выполнению субтотальной резекции пищевода в исследуемых группах 46
3.2 Характер проведенных оперативных вмешательств в исследуемых группах 47
3.3 Особенности анестезиологического обеспечения эндовидеохиргической субтотальной резекции пищевода при доброкачественных заболеваниях 48
3.4 Особенности хирургической техники при выполнении субтотальной резекции пищевода у пациентов с доброкачественными заболеваниями 49
3.4.1 Торакоскопический этап *49*
3.4.2 Абдоминальный этап *52*
3.4.3 Цервикальный этап *53*
3.4.4 Эндовидеохирургическая субтотальная резекция пищевода с лапароскопически-ассистированной пластикой желудочной трубкой *55*
3.5 Особенности послеоперационного ведения больных 56
ГЛАВА 4 РЕЗУЛЬТАТЫ СУБТОТАЛЬНОЙ РЕЗЕКЦИИ ПИЩЕВОДА ПРИ ДОБРОКАЧЕСТВЕННЫХ ЗАБОЛЕВАНИЯХ **58**
4.1 Продолжительность оперативных вмешательств у больных исследуемых групп 58
4.2 Степень операционной травмы у больных исследуемых групп 60
4.2.1 Объем интраоперационной кровопотери *60*
4.2.2 Метаболический и воспалительный ответ *61*
4.2.3 Степень выраженности болевого синдрома *63*
4.3 Интра- и послеоперационные осложнения у больных исследуемых групп . 64
4.4 Сроки госпитализации у больных исследуемых групп 69
ГЛАВА 5 МЕСТО ЭНДОСКОПИЧЕСКОЙ СУБТОТАЛЬНОЙ РЕЗЕКЦИИ ПИЩЕВОДА В ЛЕЧЕНИИ БОЛЬНЫХ ДОБРОКАЧЕСТВЕННЫМИ ЗАБОЛЕВАНИЯМИ **71**
ЗАКЛЮЧЕНИЕ **79**
ВЫВОДЫ **93**
ПРАКТИЧЕСКИЕ РЕКОМЕНДАЦИИ **95**
СПИСОК СОКРАЩЕНИЙ И УСЛОВНЫХ ОБОЗНАЧЕНИЙ **96**
СПИСОК ЛИТЕРАТУРЫ **97**

ВВЕДЕНИЕ

Актуальность и степень разработанности темы исследования

Основным показанием к выполнению субтотальной резекции пищевода является его поражение злокачественным новообразованием [Черноусов А.Ф., 2000; Давыдов М.И., Стилиди И.С., 2007; Болотина Л.В. с соавт., 2014; Kuwano H. et al., 2015], однако, есть, также, ряд доброкачественных заболеваний и состояний, при которых возникает необходимость в удалении пищевода с последующим проведением эзофагопластики [Марийко В.А. с соавт., 2005; Матвеева Л.В. с соавт., 2006; Перескоков С.В. с соавт., 2006; Чикинев Ю.В. с соавт., 2009; Ручкин Д.В. с соавт., 2014]. К сожалению, несмотря на существенный прогресс хирургии, анестезиологии и интенсивной терапии, достигнутый в последние десятилетия, субтотальная резекция пищевода с одномоментной эзофагопластикой до сих пор относится к операциям с высокой частотой послеоперационных осложнений и летальности.

Наиболее значимыми факторами в развитии осложнений при резекции пищевода считаются обширность доступа с вовлечением в зону вмешательства двух или трех областей, продолжительность операции, исходное состояние пациента и наличие сопутствующих заболеваний. При выполнении реконструктивных вмешательств на пищеводе, независимо от этиологии исходного заболевания, самым травматичным этапом является трансторакальная резекция пищевода. Внедрение видеоэндоскопических методик при выполнении субтотальной резекции пищевода может существенно улучшить результаты лечения больных доброкачественными заболеваниями пищевода [Аллахвердян А.С. с соавт., 2016; Чикинев Ю.В. с соавт., 2016; Марийко В.А. с соавт., 2005]. При этом данные по использованию подобных методик у пациентов неонкологического профиля в литературе малочисленны, требуется дальнейшее изучение показаний и противопоказаний к проведению торакоскопической субтотальной резекции пищевода при его доброкачественных заболеваниях.

Недостаточный опыт применения видеоэндоскопических методик в реконструктивной хирургии пищевода при доброкачественных заболеваниях (стриктуры различной этиологии, терминальные стадии нервно-мышечных заболеваний и повреждения пищевода) не позволяют однозначно оценить их безопасность и эффективность в сравнении с «традиционными» открытыми операциями.

Цель работы

Улучшение результатов хирургического лечения больных доброкачественными заболеваниями пищевода за счет использования эндовидеохирургической методики его субтотальной резекции.

Задачи исследования

1. Изучить возможности эндовидеохирургической субтотальной резекции пищевода, показания и противопоказания к ее выполнению у больных доброкачественными заболеваниями в различных клинических ситуациях;
2. Определить технические особенности эндовидеохирургической субтотальной резекции пищевода у больных с его доброкачественными заболеваниями;
3. Оценить непосредственные результаты хирургического лечения больных, перенёсших резекцию пищевода из эндовидеохирургического и открытого доступов.
4. Показать эффективность и преимущества эндовидеохирургических операций на пищеводе при его доброкачественных заболеваниях.

Научная новизна работы

Впервые в России произведена сравнительная оценка результатов лечения больных с использованием открытых и эндовидеохирургических методик субтотальной резекции пищевода при различных доброкачественных заболеваниях.

Впервые определены показания и противопоказания к применению эндовидеохирургических методов лечения больных доброкачественными заболеваниями пищевода различной этиологии.

Впервые доказана безопасность и эффективность эндовидеохирургических субтотальных резекций пищевода одномоментно с реконструктивными вмешательствами у больных доброкачественными заболеваниями пищевода различной этиологии.

Теоретическая и практическая значимость работы

Обоснованы особенности периоперационного ведения пациентов перенесших эндовидеохирургическую субтотальную резекцию пищевода с последующей эзофагопластикой.

Сформулированы основные показания и противопоказания к эндовидеохирургической субтотальной резекции у пациентов с рубцовыми стриктурами и нейромышечными заболеваниями пищевода.

Уточнены технические аспекты эндовидеохирургической субтотальной резекции пищевода у пациентов с доброкачественными заболеваниями различной этиологии.

Методология и методы исследования

В основу диссертационного исследования легли труды зарубежных и отечественных авторов, занимающихся проблемой хирургического лечения больных доброкачественными заболеваниями пищевода, требующих проведения субтотальной резекции пищевода с последующей эзофагопластикой, а также работы, посвященные применению эндовидеохирургической модификации этого вмешательства

Большое значение в теоретическом и практическом плане имели исследования, изучающие возможности применения эндовидеохирургических технологий при выполнении субтотальной резекции пищевода у пациентов с

рубцовыми стриктурами различной этиологии и терминальными стадиями нервномышечных заболеваний пищевода.

При проведении исследования и изложении материала были использованы общенаучные подходы (системный, диалектический и другие) а также методы научного познания (анализ и синтез, индукция и дедукция, логическое моделирование и другие).

Основные положения, выносимые на защиту

1. Эндовидеохирургическая субтотальная резекция является безопасной и эффективной альтернативой открытым операциям у больных доброкачественными заболеваниями пищевода, при наличии показаний к ее выполнению.
2. Применение эндовидеохирургической субтотальной резекции пищевода позволяет улучшить результаты лечения больных доброкачественными заболеваниями как за счет сокращения частоты развития осложнений, так и за счет сокращения продолжительности сроков пребывания в отделении реанимации и интенсивной терапии и в стационаре.
3. Эндовидеохирургическая субтотальная резекция сопровождается меньшими болевым синдромом и выраженностью хирургической стресс-реакции, что способствует более ранней послеоперационной реабилитации и выздоровлению пациентов.

Реализация результатов работы

Основные положения, результаты и рекомендации диссертационного исследования применяются в клинической практике отделения хирургического I (хирургии пищевода и желудка) Федерального государственного бюджетного научного учреждения «Российский научный центр хирургии им. акад. Б.В. Петровского».

Апробация работы

Основные результаты работы представлены и обсуждены на VI Международном конгрессе «Актуальные направления современной кардио-торакальной хирургии» 9-11 июня 2016 года (г. Санкт-Петербург); на Международном конгрессе IASGO 9-12 сентября 2018 года (Москва), на IX Международном конгрессе «Актуальные направления современной кардио-торакальной хирургии» 26-29 июня 2019 года (г. Санкт-Петербург).

Публикации по теме диссертации

По материалам диссертации опубликовано 5 статей в научных медицинских рецензируемых изданиях, рекомендованных ВАК РФ, 1 статья на английском языке в журнале, входящем в цитируемую базу данных Web of Science, а также 6 тезисов.

Структура и объем диссертации

Материал диссертационной работы изложен на 113 страницах, проиллюстрирован 21 рисунком и 20 таблицами. Диссертация содержит введение, 5 глав, включающих обзор литературы, материалы и методы исследования, главу, описывающую особенности хирургической тактики при выполнении субтотальной резекции пищевода при доброкачественных заболеваниях, показания и противопоказания, а также результаты, заключения, выводов, практических рекомендаций, списка сокращений и условных обозначений, списка литературы. В списке литературы использованы 137 источников, из них 43 отечественных и 94 иностранных авторов.

ГЛАВА 1

ОБЗОР ЛИТЕРАТУРЫ

Введение

Необходимость выполнения субтотальной резекции пищевода (СРП) с последующим проведением эзофагопластики в настоящее время возникает не только при злокачественных заболеваниях, но и при целом ряде неонкологических заболеваний различного генеза, в первую очередь при тотальных и субтотальных стриктурах пищевода, при нервно-мышечных заболеваниях 3-4 стадии, при повреждениях пищевода, в том числе ятрогенных [Марийко В.А. с соавт., 2005; Матвеева Л.В. с соавт., 2006; Перескоков С.В. с соавт., 2006; Чикинев Ю.В. с соавт., 2009; Ручкин Д.В. с соавт., 2014]. Состояния, требующие проведения субтотальной резекции пищевода, относятся к категории редких. Например, частота встречаемости ахалазии кардии составляет 0,5 на 100 000 человек, заболеваемость - 8 человек на 100 000 в год, а необходимость в проведении субтотальной резекции возникает лишь у 5% пациентов [Howard J. M.et al., 2011; Farrukh A. et al, 2015; Гасанов А.М. с соавт., 2019]. Ожоговые стриктуры занимают второе место по частоте встречаемости среди патологии пищевода, но субтотальная резекция пищевода проводится не у всех больных, уступая по частоте консервативным методам лечения и загрудинной шунтирующей пластике пищевода [Черноусов А.Ф. с соавт., 2003; Алиев М.А. с соавт., 2005; Чикинев Ю.В. с соавт., 2011]. При этом выполнение такого обширного и травматичного вмешательства как СРП сопровождается достаточно высокой частотой как послеоперационных осложнений, так и летальности, которая по данным различных авторов может достигать 4-8% и более [Luketich J.D.et al., 2000; Smithers B.M. et al., 2007; Schuchert M.J. et al., 2004, Low D. et al., 2018]. Стремление улучшить результаты лечения пациентов при выполнении субтотальной резекции пищевода, в особенности у пациентов неонкологического профиля, способствовало внедрению в практику видеоэндоскопических хирургических методик, направленных на снижение травматичности доступа и сокращение частоты осложнений [Luketich J.D. et al.,

2000; Nguyen N.T. et al., 2000; Zingg U. et al., 2011]. Но значение видеоэндоскопических хирургических вмешательств в лечении пациентов с доброкачественными заболеваниями пищевода при проведении его субтотальной резекции изучено недостаточно и требует проведения дополнительных исследований.

Применение эндовидеохиругической субтотальной резекции пищевода при его доброкачественных заболеваниях

Внедрение видеоэндоскопических хирургических методик при неонкологических вмешательствах на пищеводе началось с применения лапароскопической фундопликации и эзофагокардиомиотомии по Геллеру с постепенным переходом к более обширным и технически сложным вмешательствам, в том числе к выполнению СРП [DallemagneB. et al., 1991; Pellegrini C.A. et al., 1993; Luketich J.D. et al., 2001; Kent M. et al., 2007].

В 1992 году A.L. DePaula в Бразилии, а затем и L.L. Swanstorm в Северной Америке выполнили видео-ассистированную трансхиатальную СРП с последующим проведением цервикотомии и формированием анастомоза на шее у пациентов с 4 стадией нервно-мышечных заболеваний и раком пищевода [DePaula A.L. et al., 1995; Swanstrom L.L. et al., 1997].

Практически в это же время была выполнена торакоскопическая резекция грудного отдела пищевода с последующим его замещением желудком традиционными способами [Cuschieri A. et al., 1993; Gossot D. et al., 1993]. В 1999 году D.N. Watson et al. опубликовали первые данные о выполнении полной видеоэндоскопической СРП в модификации Ivor-Lewis при раке пищевода [Watson D.N. et al., 1999].

Следует отметить, что лечение пациентов с доброкачественными заболеваниями пищевода, нуждающимися в субтотальной резекции пищевода, в большинстве случаев проводится в тех же центрах, что и при раке пищевода [Марийко В.А. с совавт., 2005; Хатьков И.Е. с соавт., 2014; Luketich J.D. et al., 2000;

Nguyen N.T. et al., 2003]. В целом опыт проведения видеоэндоскопических торакоскопических резекций пищевода при доброкачественных заболеваниях у большинства хирургов небольшой и колеблется в пределах нескольких десятков операций [Марийко В.А., 2005; Jobe B.A. et al., 2015]. Тем не менее, растущая популярность эндовидеохирургической СРП (ЭСРП) требует критической оценки данной методики с целью изучения ее клинической эффективности и безопасности у пациентов с доброкачественными заболеваниями пищевода.

Технические аспекты проведения эндовидеохирургической субтотальной резекции пищевода

На современном этапе технические аспекты открытой хирургии пищевода достаточно хорошо разработаны [Черноусов А.Ф., 1992; Мумладзе Р.Б., 2000; Зубарев П.Н., 2002; Мирошников Б.И., 2004; Gockel I. et al., 2005; Li H. et al., 1997]. Реконструктивные вмешательства на пищеводе с его субтотальной резекцией включают в себя следующие этапы:

1) мобилизацию пищевода (от верхней апертуры грудной клетки до пищеводно-желудочного перехода);

2) подготовку трансплантата для замещения удаляемого пищевода;

3) формирование анастомоза с целью восстановления непрерывности желудочно-кишечного тракта.

Традиционно методики субтотальной резекции пищевода разделяют на трансторакальные (с выполнением торакотомии) и трансхиатальные (без торакотомии с доступом к пищеводу из брюшной полости). Подобный подход может быть применен и к видеоэндоскопическим методикам субтотальной резекции пищевода [Herbella F.A. et al., 2010]. Следовательно, при видеоэндоскопических операциях торакотомия может быть заменена на торакоскопию, а лапаротомия - на лапароскопию. В литературе в настоящее время встречаются различные модификации видеоэндоскопических операций с выполнением субтотальной резекции пищевода:

1) видеоэндоскопическая трансхиатальная субтотальная резекция – лапароскопия и цервикотомия с анастомозом на шее с ручной ассистенцией или без нее;

2) модификации субтотальной резекции пищевода «из 3-х доступов» (типа McKeown) - торакоскопия, лапароскопия и цервикотомия; торакотомия, лапароскопия и цервикотомия, торакоскопия, лапаротомия и цервикотомия;

3) модификации операции «из 2-х доступов» (типа Ivor-Lewis) – торакотомия и лапароскопия, торакоскопия и лапаротомия, торакоскопия и лапароскопия.

Как следует из литературы, большинство авторов начинали освоение методики СРП с применением видеэндоскопии именно с трансхиатальной лапароскопической СРП, но в дальнейшем отдали предпочтение торакоскопии при проведении мобилизации пищевода. Следует отметить, что частота применения трансхиатальной эндовидеохирургической СРП с 2004 года постоянно сокращается.

В настоящее время наиболее часто применяют торакоскопические вмешательства на пищеводе как в модификации Ivor-Lewis (преимущественно, при раке пищевода), так и в модификации McKeown [Luketich J.D. et al., 2015].

Особенности трансторакального доступа при проведении эндовидеохирургической субтотальной резекции пищевода

Трансторакальный доступ к пищеводу необходим для выделения пищевода в грудной клетки, а при выполнении операции типа Ivor-Lewis - и для формирования внутриплеврального пищеводно-желудочного анастомоза [Shichiohe T. et al., 2008; Ai B. et al., 2014; Guo W. et al., 2014].

Доступ к грудному отделу пищеводу с использованием видеоэндоскопической техники может быть проведен как в положении пациента на левом боку, так и в положении на животе (prone-position) [Palanivelu C. et al., 2006; Fabian T. et al., 2008; Herbella F.A. et al., 2010; Bonavina L. et al., 2017].

По мнению отдельных авторов, выполнение ЭСРП в положении на животе позволяет сократить время операции, улучшает эргономику доступа к пищеводу, облегчая проведение его мобилизации [Palanivelu C. et al., 2006; Fabian T. et al., 2008; Bonavina L. et al., 2017]. Кроме этого, в положении больного на животе возможно отказаться от раздельной интубации бронхов и однолегочной вентиляции, поскольку само положение и использование инсуффяции CO2 в правую плевральную полость способствует коллабированию легкого [Bonavina L. et al., 2017]. Следует отметить, что первые операции по торакоскопической СРП выполнили в 1992 году именно в положении на животе, а второе “рождение” данная методика получила в 2006 году в работах C. Palivinelu et al. [Palanivelu C. et al., 2006].

По данным В.А. Марийко и соавт. на этапе освоения методики они использовали укладку пациента как для заднебоковой торакотомии. После внедрения методики операции с участием второй бригады хирургов (одновременная работа из торакального и абдоминального доступа), авторы стали использовать положение больного на спине. По мнению авторов, подобный подход позволяет существенно сократить время операции за счет исключения необходимости смены положения больного на операционном столе для выполнения абдоминального этапа операции [Марийко В.А. с соавт., 2005].

Некоторые авторы предпочитают укладывать больного в положении полулежа на животе (semi-proneposition), которое представляет собой среднее между левой боковой позицией и положением на животе. По мнению L. Bonavina et al., данное положение позволяет улучшить визуализацию заднего средостения у пациентов с выступающими грудными позвонками, а также создает более благоприятные условия для проведения экстренной торакотомии при возникновении такой необходимости [Bonavina L. et al., 2017]. В.И. Оскретков и соавт. также предпочитают укладывать больного на левый бок с «некоторым наклоном тела вперед (10-15^0)», что способствует более простому смещению правого легкого влево и вверх (с помощью ретрактора), улучшаяя доступ к пищеводу [Оскретков В.И. с соавт., 2016].

Кроме различий в укладке больного, среди авторов нет единого подхода и к количеству необходимых для проведения СРП торакопортов. J.D. Luketich et al. при проведении ЭСРП в положении больного на левом боку используют 5 торакопортов, Оскретков В.И. с соавт. - 4 . L. Bonavinae tal. при проведении торакоскопического этапа операции Ivor-Lewis использовали лишь 3 торакопорта в 4, 6 и 8 межреберьях (два 12 мм и 1 - 5 мм). При интраплевральном формировании пищеводно-желудочного анастомоза для введения циркулярного степлера авторы прибегли к миниторакотомии с использованием кольцевидного ретрактора (Alexis, Applied Medical), увеличивая нижний разрез до 5 см по направлению к передней подмышечной линии. Подобными ретракторами пользуются и при проведении минилапаротомии для экстракорпорального формирования трансплантата при лапаросокпически-ассистированной плстике желудочной трубкой, а также для проведения мобилизации пищевода при лапароскопической трансхиатальной СРП (так называемая «рука помощи»). В положении «на животе» традиционным является использование 3, иногда – 4 торакопортов [Марийко В.А. с соавт., 2005; Оскретков В.И. с соавт., 2016; Luketich J.D. et al., 2013; Bonavina L.et al., 2017].

К интраоперационным особенностям при проведении ЭСРП также относят различия в подходах по сохранению или пересечению дуги v.azygos и стволов блуждающих нервов (vagal-sparing esophagectomy), обсуждается необходимость внутриплеврального пересечения пищевода с целью его лучшей мобилизации [Оскретков В.И.с соавт., 2016; Jobe B.A. et al., 2004].

Концепция сохранения стволов блуждающих нервов (vagal-sparing esophagectomy) получила развитие после работ H. Akiyama et al. в 1994 г. и рекомендована в первую очередь для пациентов с доброкачественными заболеваниями пищевода, а также больным с пищеводом Барретта и начальными стадиями рака пищевода (без врастания в подслизистый слой), т.е. в тех случаях, когда нет необходимости в медиастинальной лимфодиссекции [Akiyama H. et al., 1994; Banki F.et al., 2002; Peyre C.G. et al., 2007; DeMeester S. et al., 2010]. В то же время сохранение стволов блуждающих нервов может снизить частоту послеоперационных осложнений, в частности, поствaготомической диареи,

нарушения эвакуации из желудка и снижения массы тела. В экспериментах на животных было продемонстрировано влияние блуждающего нерва на способность организма противостоять инфекционным и повреждающим экзогенным воздействиям на желудочно-кишечный тракт [Borovikova L.V., 2000], а также его регулирующее влияние на вариабельность частоты сердечного ритма. Кроме того, выполнение СРП с сохранением стволов блуждающего нерва возможно без проведения торакоскопии из лапароскопического доступа, что исключает проведение однолегочной вентиляции, а также позволяет избежать пилоропластики для профилактики осложнений после ваготомии [DeMeester S., 2010].

Таким образом, при анализе литературы в настоящее время отмечается большое количество различных подходов и модификаций операций при проведении ЭСРП у пациентов с заболеваниями пищевода.

Особенности выполнения видеоэндоскопической субтотальной резекции пищевода при доброкачественных заболеваниях

Показания для проведения субтотальной резекции пищевода при доброкачественных заболеваниях

В хирургической онкологии заболеваний пищевода разработаны и внедрены в клиническую практику требования к предоперационному обследованию и ведению пациентов [Черноусов А.Ф., 2000; Давыдов М.И., Стилиди И.С., 2007; Болотина Л.В. с соавт., 2016; Kawakubo H. et al, 2013; Kuwano H. et al., 2015]. Проведение мультиспиральной компьютерной томографии (МСКТ), эндосонографии, фибробронхоскопии и позитронно-эмиссионной компьютерной томографии направлены на исключение неоперабельных локальных и/или метастатических заболеваний. Кроме того, необходимым является проведение оценки функционального, нутритивного статусов пациентов с оценкой коморбидности для определения сроков и объема проводимого оперативного лечения и необходимости применения мультидисциплинарного плана

периоперационного ведения [Bonavina L. et al., 2017]. Обязательными элементами предоперационной подготовки являются отказ от курения, ежедневные физические нагрузки, использование различных типов респираторных тренажеров и проведение лечебного питания в течение 7-14 дней у пациентов с скомпрометированным нутритивным статусом [Bonavina L. et al., 2017, Basta Y.L. et al., 2017]. Данные утверждения верны и в отношении пациентов с доброкачественными заболеваниями пищевода.

Необходимость проведения субтотальной резекции пищевода у пациентов с доброкачественными заболеваниями отражена в работах многих отечественных и зарубежных авторов [Черноусов А.Ф., 2000; Ручкин Д.В., 2002; Марийко В.А. с соавт., 2005; Черноусов А.Ф., Хоробрых Т.В., 2016; Чикинев Ю.В. с соавт., 2009, 2011; Gupta N.M. et al., 2004; Glatz S.M. et al., 2007; Nguyen N.T. et al., 2008; Duranceau A. et al., 2012; Molena D. et al., 2012].

Показания для субтотальной резекции пищевода при доброкачественных заболеваниях возникают при его полной непроходимости или при повреждениях пищевода, в терминальных стадиях нейромышечных заболеваний (с развитием мегаэзофагуса) с утратой его функциональной и/или анатомической структуры [Черноусов А.Ф. с соавт., 2000; Чикинев Ю.В. с соавт., 2011; Аллахвердян А.С. с соавт., 2015; Molena D.et al., 2012]. При этом до сих пор отсутствует единое мнение относительно показаний для проведения субтотальной резекции пищевода при ожоговых стриктурах, при кардиоспазме и ахалазии кардии 3-4 стадии.

По распространенности второе место среди хирургической патологии пищеводе после рака принадлежит ожоговым стриктурам пищевода (у детей – на первом месте) [Чепик Д. А. с соавт., 2009; Чикинев Ю.В. с соавт., 2011]. При этом несомненными является проведения СРП при тотальных и субтотальных стриктурах с полной утратой проходимости пищевода, при развитии свищей, при неэффективности консервативного лечения [Черноусов А.Ф., 2000; Оскректов В.И. с соавт., 2004; Марийко В.А. с соавт., 2005; Чепик Д.А. с соавт., 2009; Чикинев Ю.В. с соавт., 2011]. Некоторые авторы считают необходимым выполнять СРП в связи с

высоким риском развития рака в стриктуре пищевода [Янкин А.В. с соавт., 2003; Аллахвердян А.С. с соавт., 2008].

Терминальные стадии нервно-мышечных заболеваний также являются показанием для проведения СРП [Черноусов А.Ф., 2001; Ручкин Д.В. с соавт., 2014; Аллахвердян А.С., 2015; Molena D. et al., 2012; Schuchert M.J. et al.,2009; Гасанов А.М. с соавт., 2019].

По мнению D. Molena et al. основными показаниями для проведения СРП при ахалазии кардии являются расширение пищевода более 6 см с S-образной деформацией, тяжелые нарушения функции, проявляющиеся в развитии дисфагии, регургитации, снижении массы тела, а также различные осложнения как самого заболевания, так и проводимых медицинских манипуляций (Таблица 1).

Таблица 1 - Основные показания к проведению СРП при ахалазии кардии (с изменениями, Molena D. et al., 2012)

Показания	Описание
Изменение анатомии пищевода	Расширение более 6 см, S-образная деформация
Нарушение функции	Дисфагия, регургитация, снижение массы тела
Респираторные осложнения	Сдавление дыхательных путей, рецидивирующие аспирационные пневмонии
Повреждения слизистой	Эзофагит, дисплазия, рак пищевода
Осложнения предшествующих медицинских манипуляций	Перфорация, кровотечение, эзофагит, стриктура

С точки зрения А.Ф. Черноусова с соавт. проведение эзофагокардиомиотомии и других вмешательств на кардии у пациентов с S-образной деформацией пищевода не только бесперспективно, но и создает технические сложности для проведения СРП в дальнейшем, что подтверждается и в работе Д.В. Ручкина [Черноусов А.Ф. с соавт., 2012; Ручкин Д.В.с соавт., 2014]. По мнению же J. M. Howard et al. необходимость выполнения СРП при ахалазии

возникает лишь у 5% пациентов, а S-образная деформация пищевода не является абсолютным показанием к СРП [Howard J. M., 2011]. Некоторые авторы считают, что перед проведения СРП по поводу ахалазии и кардиоспазма обязательно применение кардиомиотомии [Scott P.D. et al., 2009; Howard J. M. et al., 2011].

Повреждения пищевода, в том числе ятрогенные (при проведении бужирования, кардиомиотомии и других манипуляций), являются показанием к экстренному проведению СРП [Матвеева Л.В. с соавт.,2006; Оскретков В.И. с соавт., 2016]. Летальность при разрывах пищевода может достигать 20-40%, но своевременное адекватное лечение в специализированных центрах позволяет снизить ее до 3-8%. Основным фактором, влияющим на частоту осложнений и летальность, считается время от момента повреждения до начала лечения [Salo J.A., 2008; Lazar G. Jr., 2011]. Выбор метода лечения зависит от сроков возникновения разрыва, размеров дефекта и его локализации, массивности контаминации средостения и плевральной полости и выраженности симптомов синдрома системного воспалительного ответа и сепсиса [Абакумов М.М. с соавт., 2010]. Торакоскопическое вмешательство у пациентов с повреждениями пищевода позволяет провести адекватную санацию средостения и плевральной полости, менее травматично, сопровождается меньшей кровопотерей и частотой послеоперационных осложнений, в первую очередь, со стороны респираторной системы (Spinoglio G., 2009; Okamoto T., 2018).

Таким образом, видеоэндоскопическая СРП может стать альтернативой как для проведения трансторакальной, так и трансхиатальной СРП при всех известных для них показаниях.

При этом применение видеоэндоскопических методик может быть ограничено особенностями самой техники (манипулирование в «закрытом» ограниченном пространстве, ограничения длины инструментов), необходимостью проведения длительной операции в условиях карбокситоракса, невозможностью проведения раздельной интубации бронхов или наличием противопоказаний к однолегочной вентиляции у пациентов с сердечно-легочной патологией, а также

облитерацией плевральной полости [Гумеров А.А. с соавт., 2007; Воскресенский О.В. с соавт., 2009].

Анатомические особенности пациента с различными формами аномалий позвоночника (выраженные кифоз, сколиоз), наличие остеофитов на грудных позвонках, узкая грудная клетка могут быть противопоказанием для проведения ЭСРП в положении на животе в связи с затрудненным доступом к пищеводу, который будет «скрыт» за телами позвонков. Выраженные изменения позвоночника также могут приводит к нарушению взаимоотношения органов грудной клетки и пищевода, в первую очередь, это относится к аорте и крупным сосудам, трахее, элементам корня легкого [Okamura A. et al., 2016].

Следует отметить, что если в положении на левом боку необходимым условием является выключение правого легкого из вентиляции с целью обеспечения «хирургического» комфорта, то в положении больного на животе ЭСРП возможна как в условиях однолегочной вентиляции легких с раздельной интубацией бронхов, так и при проведении «стандартной» вентиляции [Cai L. et al., 2017, Javed A. et al., 2016].

Основные противопоказания для проведения интубации двухканальными трубками с целью проведения однолегочной вентиляции перечислены в национальном руководстве по анестезиологии [Бунятян А.А., Мизиков В.М. Анестезиология. Национальное руководство, 2004, с.231]:

1. Невладение анестезиологом техникой эндобронхиальной интубации (!).
2. Опухоли и рубцовые стенозы трахеи и главных бронхов.
3. Операции, производимы из заднего торакотомного доступа (опасность смещения и ротационной окклюзии трубки).
4. Любые патологические процессы на уровне бифуркации и надбифуркационного отдела трахеи, в том числе анатомические деформации карины (рубец, опухоль, склерома, фистула).
5. Узкая бронхиальная система.
6. Дети до 12 лет.

Проведение однолегочной вентиляции противопоказано при операциях на органах заднего средостения и в положении на животе [Бунятян А.А., Мизиков В.М., 2014], поскольку данные обстоятельства увеличивают риск дислокации трубки и возникновение сложностей как для обеспечения вентиляции, так и для «отключения» правого легкого. В то же время раздельная интубация бронхов применяется и в положении больного на животе при выполнении различных эндовидеохирургических вмешательств на пищеводе без увеличения частоты описанных осложнений [Fabian T. et al., 2007; Yatabe T. et al., 2010].

При проведении однолегочной вентиляции, в особенности при положении больного на левом боку, отмечается целый ряд патофизиологических изменений, которые в сочетании с коллапсом легкого, могут сопровождаться тяжелыми расстройствами гемодинамики и газообмена, развитием гипоксемии из-за резкого увеличения внутрилегочного шунтирования и нарушения вентиляционно-перфузионных отношений, увеличением нагрузки на правые и левые отделы сердца, гипергидратацией легочного интерстиция, возможным развитием гиперкарбии, метаболическими расстройствами. При выключении из вентиляции оперируемого легкого отмечается «увеличение общего легочного сопративления сосудов, давления в левом предсердии, угнетение всех параметров сократимости правых и левых отделов сердца, резкая депрессия транспорта кислорода и утилизирующей лактат-функциии легких» [Выжигина М.А. с соавт., 2015]. В связи с указанными изменениями, проведение однолегочной вентиляции может быть противопоказано пациентам с дыхательной недостаточностью II или III степени, сочетающейся с заболеваниями сердечно-сосудистой системы.

У пациентов с ожоговыми стриктурами пищевода существует риск развития сочетанного повреждения верхних дыхательных путей и трахеи с развитием стенозов различной степени выраженности.

Хронический аспирационный синдром является характерным осложнением у пациентов с доброкачественными заболеваниями пищевода, связанными с нарушением его проходимости, что приводит к развитию рецидивирующих пневмоний, бронхоэктазов, фиброза легких, что может приводить к существенной

гипоксии при проведении однолегочной вентиляции [Johnson D.A. et al., 1989; Langmore S.E. et al., 1998; Palmer J.B. et al., 2000], затрудняя манипуляции на пищеводе или даже делая невозможным проведение трансторакального вмешательства.

По данным Выжигиной М.А. с соавт. применение персонифицированных подходов к проведению анестезиологического пособия с применением различных вариантов искусственной вентиляции легких (ИВЛ) во время операции позволяют добиться достаточного уровня хирургического комфорта, обеспечивая постоянство параметров гомеостаза, и не отказываться от хирургического лечения даже у пациентов, входящих в группы высокого операционно-анестезиологического риска [Выжигина М.А. с соавт., 2015].

В доступных изучению источниках четко сформулированных противопоказаний к применению ЭСРП при доброкачественных заболеваниях пищевода нет, что требует проведения дальнейших исследований данного вопроса.

Особенности хирургической техники при проведении эндовидеохирургической субтотальной резекции пищевода при различных доброкачественных заболеваниях

При неонкологических вмешательствах при СРП отпадает необходимость в проведении лимфодиссекции, но при этом выполнение любого этапа может быть осложнено в связи с особенностями исходного заболевания.

По мнению А.Ф. Черноусова выполнение трансхиатальной СРП у пациентов с протяженными ожоговыми стриктурами пищевода является более технически сложной процедурой, чем при раке пищевода за счет развития периэзофагита [Черноусов А.Ф., 2000].

При локализации стенозов пищевода в верхней и нижней третях пищевода предпочтение отдается использованию транторакальной СРП, так как при экстирпации пищевода из абдоминоцервикального доступа возможно выделение

пищевода под контролем зрения лишь до уровня бифуркации трахеи [Марийко В.А. с соавт., 2005; Schuchert M.J. et al., 2004].

Для СРП по поводу кардиоспазма традиционно используется трансхиатальный доступ с дальнейшим формированием желудочного трансплантата [Черноусов А.Ф., 2012; Ручкин Д.В., 2014; Orringer ,1987; Howard J.M., 2010]. С развитием эндовидеохирургии при данной патологии также использовали лапароскопический трансхиатальный доступ с проведением ручной ассистенции или без нее [Аллахвердян А.С., 2014; Palanivelu S., 2005, Schuchert M.J., 2004]. В последних публикациях при кардиоспазме и ахалазии кардии все чаще применяют трансторакальную ЭСРП [Аллахвердян А.С. с соавт., 2016].

При кардиоспазме 4 стадии размеры пищевода и его длина могут быть существенно увеличены, что затрудняет выделение пищевода в связи с ограничениями видеоэндоскопической хирургической техники.

Следовательно, проведение ЭСРП при доброкачественных заболеваниях часто может стать более технически сложной операцией, чем при локализованных формах рака пищевода, определяя необходимость проведения данных оперативных вмешательств в высокоспециализированных центрах наиболее опытными хирургами. Хорошие результаты хирургического лечения достигаются обычно после выполнения 35-40 самостоятельных операций [Osugi H. et al., 2003; Tapias L.E. et al., 2014; van Vorkum F. Et al., 2019].

Результаты применения эндовидеохирургической субтотальной резекция пищевода при доброкачественных заболеваниях

Применение видеоэндоскопических хирургических методик при проведении СРП направлены на сокращение травматичности доступа, лучший косметический эффект, снижение частоты осложнений, в первую очередь, со стороны респираторной системы, а также на сокращение сроков госпитализации пациентов с возможностью их более ранней послеоперационной реабилитации [Марийко В.А. с соавт., 2012; Herbella H.A., 2010; Luketich J.D. et al., 2012]. К сожалению, в литературе результаты применения ЭСРП при доброкачественных заболеваниях

освещены недостаточно, часто результаты указаны как для пациентов с онкологическими, так и с неонкологическими заболеваниями, что затрудняет проведение их критического анализа.

Известно, что преимущества видеоторакоскопической резекции пищевода по сравнению с «открытой» операцией заключаются: (1) в более прецизионном рассечении анатомических структур средостения, (2) небольшой интраоперационной кровопотери, (3) меньшей травматичности доступа, (4) снижении выраженности послеоперационного болевого синдрома и коротком послеоперационном периоде [Cury E.K., 2001]. T. Akaischi et al., J.M. Collard et al., A. Cuschieri et al. считают, что по результатам лечения она сопоставима с открытыми методиками [Akaischi T., 1996;Collard J.M. et al., 1993; Cuschieri A. et al, 1992; Butler N. et al., 2011].

Совершенствование применяемой аппаратуры позволяет существенно улучшить разрешающую способность видеокамер и, тем самым, повышает качество изображения, позволяя лучше дифференцировать ткани при выполнении СРП.

В большинстве опубликованных работ продемонстрировано существенное сокращение объема кровопотери при проведении ЭСРП [Smithers B.M. et al., 2007;Verhage R.J.J. et al., 2009]. Согласно мета-анализу W. Yibulayin et al., в 40 из 57 исследований (5276 операций) отмечался меньший объем кровопотери по сравнению с открытыми операциями (−196, 95% CI = −255,195 ~ −136,926, $p < 0,05$) [Yibulayin W. et al., 2016].

Уменьшение травматичности доступа не только сопровождается уменьшением выраженности болевого синдрома, лучшим косметическим эффектом, но и приводит к уменьшению выраженности хирургического стресс-ответа при выполнении ЭСРП [Tsujimoto H., 2012].

В большинстве источников при сравнении открытых и видеоэндоскопических методик операций отмечается сокращение длительности наблюдения пациентов в отделении реанимации и интенсивной терапии (до 1-2 дней) и послеоперационного койко-дня (до 9-18 дней) у пациентов, перенесших

ЭСРП. По данным W. Yibulayin et al. длительность госпитализации при ЭСРП, в том числе и в ОРИТ, была существенно ниже, чем после открытых операций (−1,599, 95% CI = (−2,680 ~ −0,518, p < 0,05 и −3,66, 95% CI = −4,891 ~ −2,428, p < 0,05) [Yibulayin W. et al., 2016].

Немаловажным является и возможность проведения более ранней реабилитации пациентов после СРП. В рамках концепции ускоренного выздоровления после операции (enhanced recovery after surgery) применение малоинвазивных методик хирургии не только позволяет сократить сроки наблюдения в стационаре, но и снизить частоту развития послеоперационных осложнений.

В мета-анализе, проведенном W. Yibulayin et al. в 2016 году, по результатам 15,790 СРП, ЭСРП сопровождалась большей продолжительностью операции, но меньшей длительностью госпитализации, летальности и общей частоты осложнений (OR = 0,700, 95% CI = 0,626 ~ 0,781, p < 0,05) при сравнении с открытыми операциями при раке пищевода. Наибольшее снижение частоты осложнений при выполнении ЭСРП отмечалось в отношении респираторных (OR = 0,527, 95% CI = 0431 ~ 0,645, p < 0,05) и сердечно-сосудистых осложнений (OR = 0,770, 95% CI = 0,681 ~ 0,872, p < 0,05), в то время как частота несостоятельности анастомоза, повреждения возвратного гортанного нерва и других существенно не отличались [Yibulayin W., 2016].

Основными недостатками ЭСРП считают продолжительность оперативного вмешательства, отсутствие тактильной чувствительности при разделении структур, недостаточную полноту лимфодиссекции при операциях по поводу рака пищевода, высокую стоимость самой операции.

Хотя в 2010 году H.A. Hamouda et al. продемонстрировали значимое сокращение времени операции при проведении видеоэндоскопической СРП при сравнении с «открытой» операцией Ivor-Lewis (p = 0,006), до сих пор видеоторакоскопическая СРП более продолжительна, чем открытое вмешательство [Hamouda H.A., 2010; Shihag S., 2016], что также подтверждено в

мета-анализе Yibulayin W. (1.364, 95% CI = 10.912 ~ 37.943, p< 0.05) [Yibulayin W. et al., 2016].

Разрешающая способность видеокамеры и повышение мастерства хирурга позволяют прецизионно манипулировать на всех структурах грудной полости и средостения, тем самым увеличивая качество проводимой лимфодиссекции при раке пищевода, что продемонстрировано в последних работах, отражающих частоту рецидива и выживаемость пациентов, перенесших видеоэндоскопическое или открытое вмешательство. Продемонстрированные преимущества и при доброкачественных заболеваниях позволяют проводить тщательную препаровку тканей, тем самым снижая риск конверсии.

Послеоперационные осложнения и летальность при проведении эндовидеохирургической субтотальной резекции пищевода

К интраоперационным осложнениям при проведении ЭСРП относятся внтуриплевральное кровотечение при повреждении крупных сосудов, ранение межреберной артерии при установке торакопортов, повреждение грудного лимфатического протока с развитием хилоторакса, а также повреждение органов грудной клетки и средостения [Dieter R.A. Jr. et al., 1997; Imperatori A. et al., 2008; Luketich J.D. et al., 2012].

Возникновение интраоперационных осложнений часто требует проведения экстренной конверсии, частота которой по данным литературы варьирует от 1-2,2% до 15,3%, но чаще не превышает 8% (Таблица 2).

Таблица 2 - Частота конверсий, осложнений и летальности после эндовидеохирургической субтотальной резекции пищевода (разработана автором)

Автор	Год	Число пациентов	Конверсия (%)	Послеоперационные осложнения (%)	Летальность (%)
Collard J.M.	1993	13	15,3	23	7,7
Dexter S.P.	1996	24	8,3	41,7	12,5
Luketich J.D.	2000	77	8	27	-
Nguyen N.T.	2002	46	2,2	17,4	4,3
Марийко В.А.	2002	22	13,6	27,8	4,5
Оскретков В.И.	2006	26	11,5	30,8	3,8
Palavinelu C.	2006	130	1	-	1,54
Luketich J.D.	2012	1033	4,5	-	1,68
Glatz T.	2016	60	-	50	0
Wong Y.H.I.	2017	189	-	-	5,9

Кроме осложнений причиной конверсии доступа чаще всего является выраженный спаечный процесс в плевральной полости [Зубарев П.Н., 2002]. В.И. Оскретков с соавт. сообщили о необходимости конверсии среди 11,5% пациентов с рубцовыми стриктурами, что было обусловлено значительным периэзофагеальным спаечным процессом, что не позволило безопасно выделить стенку пищевода; у 2 больных конверсия была выполнения в связи с невозможностью осуществить адекватный эндоскопический гемостаз и у 1 пациента – мобилизовать пищевод [Оскретков В.И. с соавт., 2004].

Общая частота послеоперационных осложнений колеблется от 25 до 80% [Оскретков В.И., 2004; Gossot D., 1993]. Как и при открытых операциях, среди пациентов с ЭСРП наиболее часто регистрируются респираторные осложнения, частота которых может достигать 50% [Avendano C.E. et al., 2002; Atkins B.Z., 2004; Law S., 2010; Seesing M.F.J. et al., 2017], Положительное влияние ЭСРП на частоту развития респираторных осложнений остается предметом дискуссий [Atkins B.Z., 2007]. Если в работах S.S. Biere et al. продемонстрировано существенное сокращение осложнений со стороны дыхательной системы, то в обзоре,

проведенном S. Sihag et al. в 2016 году, эти результаты не подтверждены [Bierre S.S., 2012; Sihag S., 2016]. Кроме того, в данном обзоре выявлено, что при ЭСРП возрастает частота развития эмпиемы плевры (4,1 % при ЭСРП и 1,8% при «открытых» операциях, $p < 0,001$), в то время как нагноение послеоперационной раны и развитие послеоперационного пареза кишечника чаще встречаются при «открытых» вмешательствах ($p < 0,001$ и $p = 0,002$), что совпало с результатами работы K.Ben-David et al. в 2011 году [Ben-David K. et al., 2011; Sihag S. et al., 2016] . Между тем, в работе T. Glatz et al. в 2016 году частота респираторных осложнений при выполнении ЭСРП была практически в 2 раза меньше, чем при открытой операции как в отношении пневмонии, так и гидроторакса (20% и 42%, $p = 0,009$) [Glatz T. et al., 2016].

Частота развития несостоятельности анастомоза зависит, в первую очередь, от места и способа его формирования, в меньшей степени – от методики проведения СРП. Частота несостоятельности анастомоза при проведении ЭСРП в модификации Ivor-Lewis колеблется от 0 до 15%, при формировании анастомоза на шее – может достигать 20% [Luketich J.D. et al., 2002, 2012]. В работе J. Zacherl et al. в 2015 году отметили увеличение частоты несостоятельности анастомоза при его торакоскопическом формировании, что заставило авторов отказаться от проведения торакоскопии в пользу торакотомии [Zacherl J. et al., 2015].

В 2012 году J.D. Luketich et al. на примере выполнения более 1000 малоинвазивной СРП при раке пищевода в двух модификациях (Ivor-Lewis и McKeown) продемонстрировали безопасность и эффективность применения видеоэндоскопических методик при выполнении эзофагэктомии. Согласно указанным авторами результатам, послеоперационная летальность составила 1,68%; 30-дневная послеоперационная летальность - 1,7%, частота несостоятельности анастомоза, потребовавшая хирургического лечения, - 5%, эмпиемы плевры - 6% [Luketich J.D. et al., 2012].

Летальность при выполнении ЭСРП колеблется от 0 до 12,5%, в среднем составляя 4,7%, и сопоставима с показателями при открытых операциях [Nguyen

N.T., 2002; Luketich J.D., 2012; Sihag S., 2016; Glatz T., 2016; Wong Y.H.I., 2017] (Таблица 2).

Анализируя все вышеперечисленное, можно сделать вывод, что существующее большое количество модификаций доступов при выполнении ЭСРП свидетельствует о том, что “золотой стандарт” пока не найден. Потенциальные преимущества данной хирургической методики могут оказать положительное влияние на результаты лечения пациентов с доброкачественными заболеваниями пищевода, что требует дальнейшего тщательного изучения.

ГЛАВА 2

ХАРАКТЕРИСТИКА КЛИНИЧЕСКИХ НАБЛЮДЕНИЙ И МЕТОДОВ ИССЛЕДОВАНИЯ

2.1 Протокол исследования

Настоящее исследование является составной частью научных программ (0510-2017-0114; 0510-2017-0129), проводимых в ФГБНУ «Российский научный центр хирургии им. Б.В. Петровского», посвященных оценке возможностей применения малоинвазивных технологий в торакоабдоминальной хирургии при выполнении обширных и травматичных оперативных вмешательств.

Дизайн исследования

Настоящее одноцентровое нерандомизированное проспективно-ретроспективное сравнительное исследование было проведено в группе больных доброкачественными заболеваниями пищевода, которым была выполнена СРП с одномоментной эзофагопластикой. Исследование было основано на непосредственной клинической оценке состояния больных и результатов их лечения, а также анализе данных медицинских архивов.

Целью настоящего исследования стало улучшение результатов хирургического лечения больных с доброкачественными заболеваниями пищевода за счет использования эндовидеохирургической методики его субтотальной резекции.

Для реализации этой цели в работе ставились задачи оценки места и возможностей видеоэндоскопического доступа в хирургическом лечении больных доброкачественными заболеваниями пищевода, определения показаний и противопоказаний к выполнению СРП у больных в различными нозологическими формами этих заболеваний, уточнения технических аспектов этих вмешательств, а также анализа непосредственных результатов этих операций, сравнительно с результатами вмешательств, выполненных из традиционного доступа.

Работа включала статистический анализ, базирующийся на сопоставлении результатов лечения групп больных доброкачественными заболеваниями пищевода, перенесших СРП из видеоэндоскопического и из традиционного доступов. В настоящее исследование включены больные, у которых субтотальная резекция пищевода выполнялась в сочетании с реконструктивным этапом (эзофагопластикой) с использованием желудочного или толстокишечного трансплантатов, так как опыт выполнения подобных вмешательств в обеих группах был максимальным.

Критерии включения, невключения и исключения из исследования

В исследование не были включены пациенты со злокачественными заболеваниями пищевода. Критерии включения в настоящее исследование и исключения из него представлены в приведенной далее Таблице 3. Все больные, включенные в настоящее исследование дали информированное согласие на поведение исследования и доступ к информации.

Место и время проведения исследования

Диссертационное исследование было выполнено на базе отделения Хирургического I (хирургии пищевода и желудка) ФГБНУ «Российского научного центра хирургии им. акад. Б.В. Петровского», г. Москва, обобщив опыт с января 2010 года по ноябрь 2018 года включительно.

Первая ЭСРП в отделении была выполнена в ноябре 2013 года. К настоящему времени пролечено более 34 пациентов с доброкачественными заболеваниями пищевода с использованием видеоэндоскопических методик при выполнении СРП.

Таблица 3 - Критерии включения в исследование/исключения из исследования

В исследование были включены больные:	Из исследования были исключены больные:
• старше 18 лет • оперированные в плановом порядке по поводу доброкачественного заболевания пищевода, подтвержденного инструментально и при морфологическом исследовании • перенесшие плановую субтотальную резекцию пищевода с последующим реконструктивным этапом (эзофагопластики) и формированием эзофагогастро/колоанастомоза из цервикального доступа	• оперированные по поводу доброкачественного заболевания пищевода, перенесшие органосохраняющее вмешательство • перенесшие субтотальную резекцию пищевода без выполнения реконструктивного этапа (эзофагопластики) • оперированные в экстренном порядке

2.2 Характеристика клинических наблюдений

За указанный временной период в отделении хирургическом I (хирургии пищевода и желудка) ФГБНУ «Российский научный центр хирургии им. акад. Б.В. Петровского» было пролечено 69 больных доброкачественными заболеваниями пищевода, которым была выполнена СРП. На основании вышеназванных критериев из исследования были исключены 6 больных: 4 больных, которым была выполнена СРП из торакотомного доступа без проведения одномоментного реконструктивного этапа, 1 больной после выполнения экстренного оперативного

вмешательства, 1 больной после попытки ЭСРП с последующим первым этапом загрудинной шунтирующей эзофагопластикой без формирования эзофагоколоанастомоза на шее.

Все больные (n = 63), соответствующие критериям включения, были разделены на две обозначенные ранее группы: основную группу (34 больных) и группу сравнения (29 больных). В основную группу вошли больные доброкачественными заболеваниями пищевода, которым была выполнена ЭСРП, в группу сравнения - больные, перенесшие ОСРП, в том числе 2 пациентов после конверсии доступа.

Средний возраст больных основной группы составил 42,2±13,1 (от 21 до 71) лет, группы сравнения – 48,8±13 (от 20 до 72) лет, p = 0,087. Большинство пациентов были трудоспособного возраста (молодого и среднего): 89% в основной группе и 79% в группе сравнения (Таблица 4).

Таблица 4 - Распределение больных в группах по возрасту

Возраст (лет)	**Основная группа (n=34)**		**Группа сравнения (n=29)**		**Всего (n=63)**		**p***
	Абс.	%	Абс.	%	Абс.	%	
18-44	21	62	11	38	32	51	0,078
45-59	9	27	12	41	21	33	0,287
60-74	4	11	6	21	10	17	0,491
75-90	0	0	0	0	0	0	--
Итого	34	100	29	100	63	100	--

Примечание: * - p рассчитан с применением точного критерия Фишера.

Распределение больных в группах по гендерному признаку показано в Таблице 5.

Таблица 5 - Распределение больных в группах по признаку пола

Пол	**Количество больных**						**p*** **для групп сравнения**
	Основная группа (n=34)*		Группа сравнения (n=29)*		Всего (n=63)		
	Абс.	%	Абс.	%	Абс.	%	
Мужчины	13	38	13	45	26	41	0,617*
Женщины	21	62	16	55	37	59	

Примечание - *p рассчитан с применением критерия Фишера

Основные диагнозы, по поводу которых больным доброкачественными заболеваниями пищевода выполнялись СРП, приведены на рисунке 1. В основной группе превалировали больные ожоговыми стриктурами пищевода (64,8%, p = 0,023), в то время как в группе сравнения - больные кардиоспазмом и ахалазией кардии (44,8%, p = 0,028). Такое соотношение пациентов может быть объяснено изменением тактики лечения пациентов с ожоговыми стриктурами пищевода в связи с внедрением видеоэндоскопических методик хирургии и расширением показаний к проведению субтотальной резекции пищевода у таких больных. Количество пациентов с рубцовыми и пептическими стриктурами в группах статистически не отличалось, p = 1.

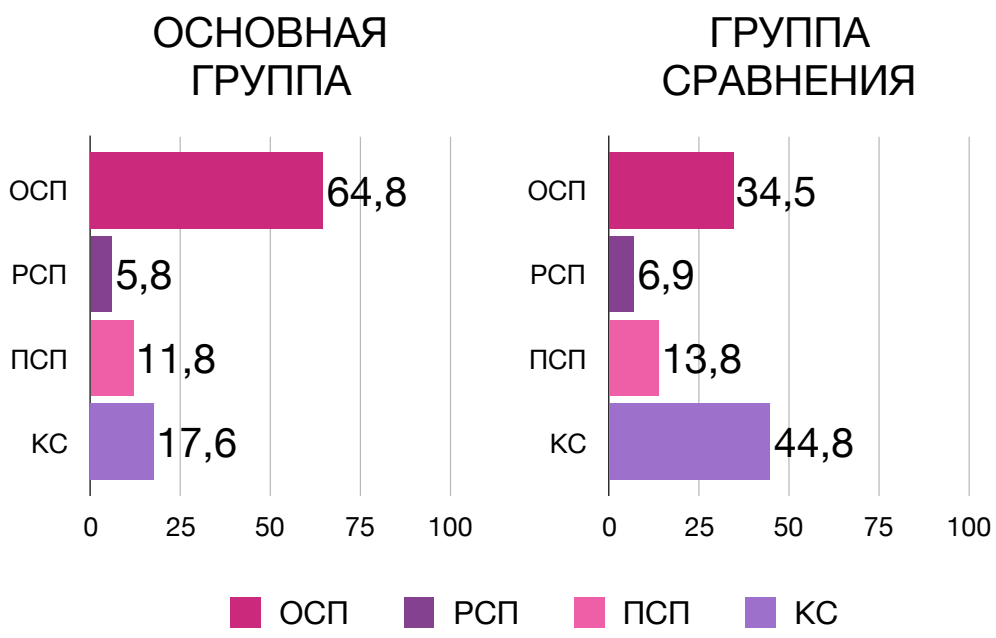

Рисунок 1 - Распределение больных в группах в зависимости от характера основного заболевания, %

Примечание – ОСП – ожоговая стриктура пищевода; РСП – рубцовая стриктура пищевода; ПСП- пептическая стриктура пищевода; КС – кардиоспазм 4 стадии

2.3 Особенности периоперационного ведения и обследования больных

Мультидисциплинарный подход к периоперационному ведению больных доброкачественными заболеваниями пищевода потребовал формирования алгоритма предоперационного обследования и уточнения тактики оперативного лечения, позволяющего определить показания, а также относительные и абсолютные противопоказания к выполнению СРП, в том числе – из видеоэндоскопического доступа. Схема обследования показана на Рисунке 2.

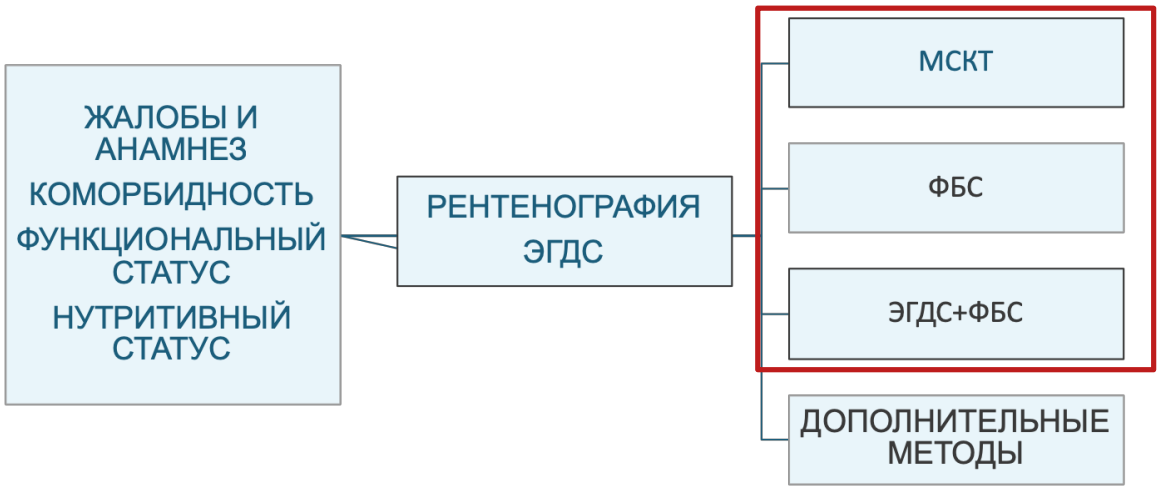

Рисунок 2 - Схема предоперационного обследования больных с доброкачественными заболеваниями пищевода (разработана автором)

Примечание – ЭГДС – эзофагогастроскопия; МСКТ – мультиспиральная компьютерная томография; ФБС – фибробронхоскопия

Проводили комплексную предоперационную оценку состояния больного, включающую изучение жалоб, анамнеза, функционального и нутритивного статуса, а также коморбидность. Затем оценивали результаты рентгенологического и эндоскопического обследования пациентов с доброкачественными заболеваниями пищевода, определяя не только степень поражения пищевода, но и состояние респираторной системы. При подозрении на выраженный спаечный процесс в плевральной полости, наличие пищеводно-респираторных свищей проводили дополнительное расширенное обследование: МСКТ органов грудной клетки, фибробронхоскопию (ФБС), одномоментную эзофаго- и бронхоскопию. Проведение МСКТ органов грудной клетки позволяет не только оценить состояние пищевода, но, в первую очередь, получить информацию о степени поражения легочной паренхимы, взаимоотношении органов грудной клетки и средостения. Это особенно важно у пациентов с ожоговыми стриктурами пищевода, с пищеводно-респираторными свищами, после перенесенных медиастинита и плеврита. Часто МСКТ позволяет выявить сопутствующую патологию органов грудной клетки, например, бронхоэктазии, буллы, косвенно свидетельствует о степени спаечного процесса в плевральной полости. Фибробронхоскопия

позволяет исключить патологию трахеи и крупных бронхов: многие пациенты с ожоговыми стриктурами пищевода, при его повреждении в острой стадии нуждаются в проведении искусственной вентиляции легки (ИВЛ), переносят трахеостомию, что может приводить к формированию стенозов трахеи различной степени, создавая трудности при проведении интубации двухпросветной трубкой. МСКТ, бронхоскопия и сочетанные ЭГДС с бронхоскопией являются важным диагностическим инструментом в оценке и выявлении пищеводно-респираторных свищей и связанных с их наличием легочных осложнений. На основании полученных результатов клинико-инструментальных и лабораторных методов исследования определяли вариант доступа и тактику хирургического лечения.

Всем пациентам в предоперационном периоде было проведено комплексное обследование, включающее лабораторные исследования (клинический анализ крови, биохимический анализ крови, коагулограмма, содержание электролитов в плазме крови, общий анализ мочи, группа крови и резус-фактор), стандартное инструментальное обследование (рентгенография органов грудной клетки, пищевода и желудка с контрастом, эзофагогастродуоденоскопия, ультразвуковое исследование органов брюшной полости, малого таза и забрюшинного пространства, функция внешнего дыхания, электрокардиография, МСКТ органов грудной клетки и брюшной полости (по показаниям - с в/в или пероральным контрастированием), а также консультации специалистов (терапевт/кардиолог, стоматолог, гинеколог)

По показаниям обследование дополнялось лабораторной оценкой гликемического профиля, С-пептида, тромбоэластограммы, пробы Реберга, анализа мочи по Нечипоренко, BNP и proBNP, а также рядом инструментальных исследований (фибробронхоскопия, нагрузочные тесты, коронароангиография, фиброколоноскопия, магнитно-резонансная томография головного мозга, ультразвуковое дуплексное сканирование ветвей аорты и вен нижних конечностей, Холтеровское мониторирование электрокардиографии, эхокардиография).

В основной группе сопутствующие заболевания были выявлены у 23 (68%) больных, в группе сравнения - у 17 (58%) больных, p = 0,565. Для комплексной

оценки сопутствующих заболевания был применен индекс коморбидности по M.E. Charlson [1987], основные критерии которого приведены в Таблице 6.

Таблица 6 - Индекс коморбидности по Charlson и прогноз 10-летней выживаемости (с изменениями, Бибков Б.Т., Томилина Н.А., 2005)

Баллы	**Болезни**
1	Инфаркт миокарда Застойная сердечная недостаточность Болезнь периферических артерий Цереброваскулярное заболевание Деменция Хроническое неспецифическое заболевание легких Болезнь соединительной ткани Язвенная болезнь желудка и двенадцатиперстной кишки Легкое повреждение печени Сахарный диабет
2	Гемиплегия Умеренная или тяжелая болезнь почек Диабет с поражением органов Злокачественная опухоль без метастазов Лейкемия Лимфомы
3	Умеренное или тяжелое поражение печени
4	Метастазирующие злокачественные опухоли СПИД (болезнь, а не только виремия)
	+ добавляется по 1 баллу за каждые 10 лет жизни после 40 (40-49 лет – 1 балл, 50-59 лет – 2 балла и т.д.)
Сумма баллов	**10-летняя выживаемость, %**
0	99
1	96
2	90
3	77
4	53
5	21

Средний индекс коморбидности по шкале Charlson в основной и в группе сравнения составил 1 (0;2) балл, p = 0,446. Число пациентов с индексом коморбидности более 3 баллов в основной группе составило - 1 (2,9%), в группе сравнения – 2 (6,9%), p = 0,586.

Наиболее распространенными в обеих группах были респираторные и сердечно-сосудистые заболевания, что отражено на диаграмме (Рисунок 3). Значимых различий по частоте встречаемости и характеру сопутствующих заболеваний между группами не выявлено.

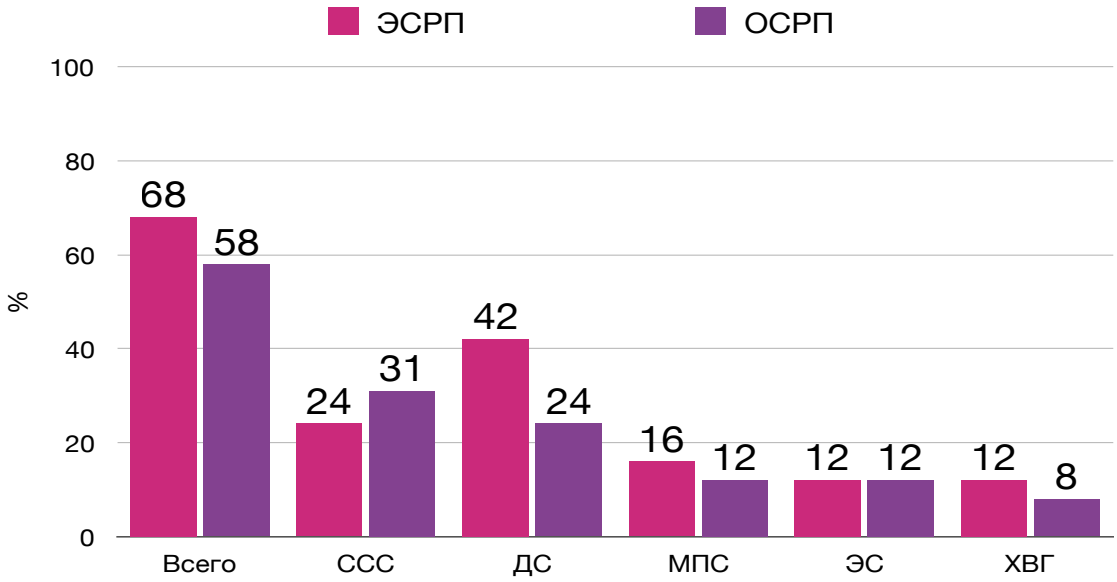

Рисунок 3 - Характер сопутствующей патологии, %

Примечание – ССС – сердечно-сосудистые заболевания; ДС – заболевания дыхательной системы; МПС – заболевания моче-половой системы; ЭС – заболевания эндокринной системы; ХВГ – хронический вирусный гепатит.

Для оценки анестезиологического риска и функционального состояния больных использовали шкалу Американского общества анестезиологов (American Society of Anaesthesiologists, ASA, 1963 год) [Бунятян А.А., Мизиков В.М., 2004]. Критерии шкалы ASA, применяемые в работе, приведены в Таблице 7.

Таблица 7 - Шкала функционального состояния больных Американской ассоциации анестезиологов

	Определение	Примеры
ASA I	Здоровый пациент	Здоровый, не курящий, мало употребляющий алкоголь.
ASA II	Легкое системное заболевание	Легкие заболевания без существенных функциональных ограничений. Примеры: курильщик, алкоголик, беременная, ожирение (<30 ИМТ <40), компенсированный сахарный диабет, контролируемая артериальная гипертензия.
ASA III	Тяжелое системное заболевание	Значимые ограничения функциональной активности. Примеры: плохо контролируемая артериальная гипертензия, сахарный диабет, субкомпенсированный, ХОБЛ, патологическое ожирение (ИМТ ≥40), активный гепатит, алкогольная зависимость, кардиостимулятор, умеренное снижение фракции выброса, ХПН, гемодиализ. В анамнезе инфаркт миокарда, инсульт, ИБС, стентирование.
ASA IV	Тяжелое системное заболевание, угроза для жизни.	Примеры: инфаркт миокарда, инсульт, ИБС или стентирование, текущая ишемия миокарда, дисфункция клапанов сердца, резкое снижение фракции выброса, сепсис, ДВС-синдром, острая или хроническая почечная недостаточность.
ASA V	Умирающий пациент. Операция по жизненным показаниям.	Примеры: разрыв аневризмы аорты, тяжелая политравма, внутричерепное кровоизлияние, острая ишемия кишечника при сопутствующей выраженной кардиальной патологии или полиорганной недостаточности.
ASA VI	Констатирована смерть мозга	

Примечение – ASA – American Society of anesthesiologists

На основании применения указанных критериев большинство больных были отнесены к группе высокого риска со статусом по шкале ASA III как в основной группе, так и в группе сравнения (56% и 65% соответственно). Статус по шкале ASA II был отмечен у 15 больных основной группы (44%) и у 10 больных в группе сравнения (35%), p = 0,609. Больных с I, IV и V классами по шкале ASA в исследуемых группах не было (Рисунок 4).

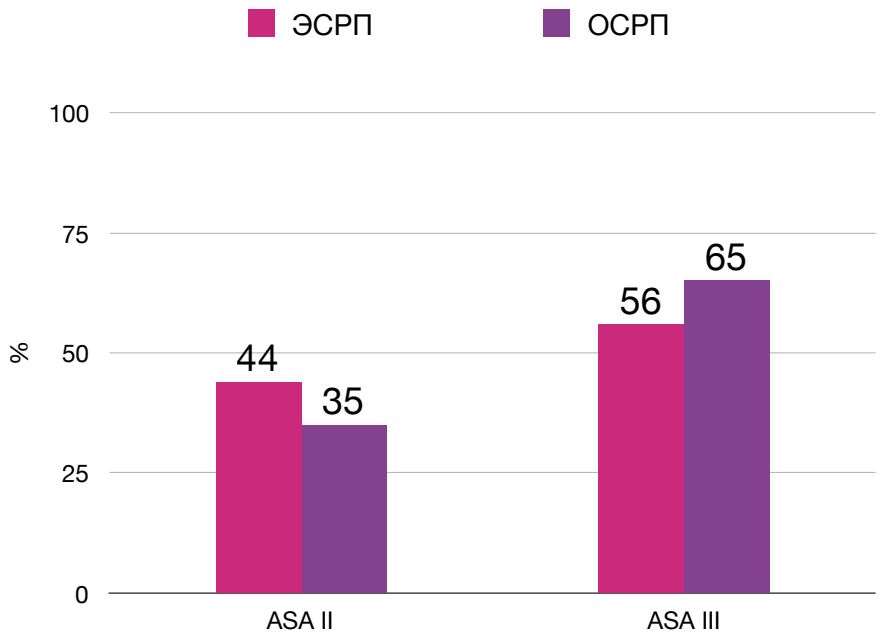

Рисунок 4 - Распределение больных в группах по шкале ASA, %
Примечание – ASA - American Society of Anaesthesiologists

Для оценки нутритивного статуса использовали индекс массы тела (ИМТ) по формуле Кетле [Бунятян А.А., Мизиков В.М., 2004]. Интерпретация показателя ИМТ представлена в Таблице 8.

Таблица 8 - Интерпретация индекса массы тела

ИМТ, кг/м^2	Интерпретация
<18,5	Недостаточная масса тела
18,5—24,9	Норма
25—29,9	I степень (избыточная масса тела)
30—34,9	II а степень (ожирение)
35—40	II б степень (выраженное ожирение)
40 и более	III степень (резко выраженное ожирение, морбидное)

Примечание – ИМТ – индекс массы тела

Средний ИМТ в основной группе составил 19,9±3,7 кг/м^2, а в группе сравнения 22,8±5,6 кг/м^2, p = 0,022. Соотношение больных с недостаточной, нормальной и избыточной массой тела в группах статистически не отличались, но в группе сравнения достоверно чаще встречались пациенты с ожирением 2 степени (p = 0,039). Распределение больных в зависимости от величины ИМТ показано в Таблице 9.

Таблица 9 - Распределение больных в группах по ИМТ

ИМТ	Основная группа (n =34)		Группа сравнения (n=29)		p*
	Абс.	%	Абс.	%	
Недостаточная масса тела	13	38	7	24	0,284
Норма	18	53	13	45	0,615
I степень (избыточная масса тела)	3	9	5	17	0,453
II а степень (ожирение)	0	0	4	14	0,039
II б степень (выраженное ожирение)	0	0	0	0	-
III степень (резко выраженное ожирение, морбидное)	0	0	0	0	-

Примечание – ИМТ – индекс массы тела; * - p рассчитан с применением критерия Фишера

В связи с выраженной дисфагией в предоперационном периоде для обеспечения энтерального питания 16 больным основной группы (47%) и 9

больным в группе сравнения (31,0%) ранее была сформирована гастростома (p = 0,211).

Таким образом, в сравниваемых группах не выявлено достоверных различий по полу, возрасту, статусу ASA, характеру сопутствующей патологии. В основной группе превалировали больные с ожоговыми стриктурами пищевода (64,8%, p = 0,023), в то время как в группе сравнения - больные с кардиоспазмом и ахалазией кардии (44,8%, p = 0,028). Такое соотношение пациентов может быть также объяснено изменением тактики лечения пациентов с ожоговыми стриктурами пищевода в связи с внедрением видеоэндоскопических методик хирургии и расширением показаний для проведения субтотальной резекции пищевода у таких больных. Количество пациентов с рубцовыми и пептическими стриктурами в группах не отличалось, p = 1.

Различие в среднем показателе ИМТ в группах (p = 0,022) можно объяснить преобладанием в группе сравнения пациентов с кардиоспазмом 4 стадии, а основной группе – пациентов с ожоговыми стриктурами пищевода, имеющих более высокий риск развития нутритивной недостаточности, и наличием в группе сравнения 4 пациентов с кардиоспазмом и ожирением 2 степени. Группы по соотношению пациентов с недостаточной, нормальной и избыточной массой тела статистически не отличались.

2.4 Критерии оценки эффективности проводимого лечения

Для проведения сравнительного анализа в исследовании изучались следующие интраоперационные параметры и характеристики раннего послеоперационного периода:

- продолжительность оперативного вмешательства и анестезии (мин.);
- продолжительность торакального этапа (мин.);
- послеоперационный койко-день в ОРИТ (сутки);
- общий послеоперационный койко-день (сутки);
- частота развития осложнений по классификации Clavien-Dindo с отдельной регистрацией специфических осложнений (%);

- выраженность послеоперационного болевого синдрома по визуально-аналоговой шкале (баллы);
- объем интраоперационной кровопотери (мл);
- частота конверсии доступа (%).

Критерии перевода пациента из ОРИТ и выписки из стационара, применяемые в обеих группах, показаны в Таблице 10.

Таблица 10 - Критерии перевода пациента из ОРИТ и выписки из стационара (с изменениями, Тарасова И.А., 2017)

Критерии перевода из ОРИТ	Критерии выписки из стационара
• ясное сознание, отсутствие признаков энцефалопатии • адекватное самостоятельное дыхание • стабильная гемодинамика (отсутствие гипотензии/гипертензии и необходимости в парентеральных препаратах для их коррекции) • отсутствие нарушений ритма сердца	• способность к самообслуживанию • согласие пациента на выписку • адекватная аналгезия при пероральном приеме анальгетиков • адекватное энтеральное (пероральное) питание с калоражем более 2000 ккал/сут • отсутствие гипертермии свыше 37,5°С, лейкоцитоза более 10^3/мкл и инструментальных данных за наличие инфекционных осложнений

Для оценки влияния способа СРП на течение послеоперационного периода в обеих группах учитывали частоту послеоперационных осложнений (респираторных, сердечно-сосудистых, тромбоэмболических, инфекционных), классифицируя их по шкале хирургических осложнений Clavien-Dindo [Dindo D. et al., 2004], представленных в Таблице 11.

Таблица 11 - Классификация послеоперационных осложнений по Clavien-Dindo (с изменениями, Атдуев В.А. с соавт., 2011)

Степень	Определение
I	Любые отклонения от нормального послеоперационного течения, не требующие медикаментозного или хирургического лечения, эндоскопического, радиологического вмешательства. Разрешается терапевтическое лечение: антипиретики, анальгетики, диуретики, электролиты, физиотерапия. Лечение раневой инфекции.
II	Требуется лечение в виде гемотрансфузии, энтерального или парентерального питания.
III III a III b	Требуется хирургическое, эндоскопическое или радиологическое вмешательство - без общего обезболивания - под общим обезболиванием
IV IV a IV b	Жизнеугрожающие осложнения (включая осложнения со стороны ЦНС)*, требующие интенсивной терапии, наблюдения в отделении реанимации, резекции органа - недостаточность функции одного органа - полиорганная недостаточность
V	Смерть больного

Примечание - *геморрагический инсульт, ишемический инсульт, субарахноидальное кровотечение, за исключением транзиторной ишемической атаки.

Специфическими осложнениями при проведении СРП считали респираторные (пневмония, обострение трахеобронхита при ХОБЛ, тромбоэмболия легочной артерии, хилоторакс, гидроторакс, подкожная эмфизема, эмпиема плевры и медиастинит), сердечно-сосудистые осложнения (нарушения ритма сердца, инфаркт миокарда), а также нагноение послеоперационной раны на шее и повреждение возвратного гортанного нерва, в связи с чем проводилась отдельная регистрация и оценка указанных послеоперационных осложнений.

Хирургический стресс-ответ с развитием послеоперационного болевого синдрома при проведении оперативных вмешательств характеризуется целым комплексом изменений, которые включают метаболический, иммунный, воспалительный и гормональный ответы.

С целью оценки выраженности болевого синдрома в течение первых 3-х дней после операции и при выписке больным предлагали самостоятельно отметить выраженность боли по 10-бальной визуально-аналоговой шкале (ВАШ) в области зон оперативного вмешательства (грудная клетка, живот, шея, места стояния дренажей) (Рисунок 5).

При выраженности болевого синдрома более 7 баллов по ВАШ вне зависимости от зоны локализации назначались опиоидные анальгетики с регистрацией в карте наблюдения пациента (да – 1 балл, нет – 0 баллов).

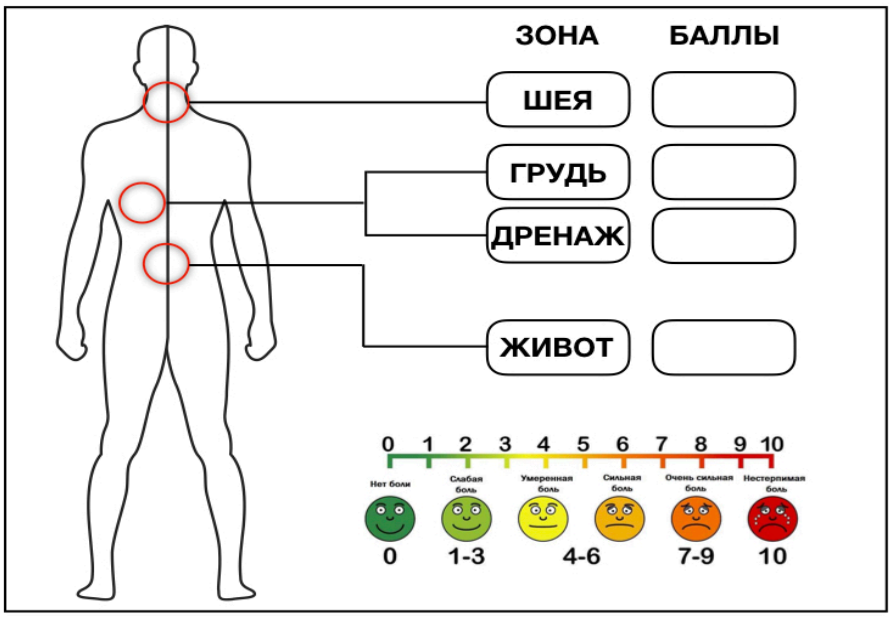

Рисунок 5 – Схема для оценки выраженности болевого синдрома в послеоперационном периоде (разработана автором)

Кроме того, для комплексной оценки травматичности операции определяли ряд лабораторных показателей, в том числе С-реактивный белок, как неспецифический параметр острой фазы воспаления, а также уровень послеоперационной (стрессовой) гипергликемии, как метаболический компонент послеоперационного стресса. Пробы брали на этапе предоперационного обследования, а также на 1, 5 и 7-9-е сутки после операции.

Проводилась прямая оценка общего объема кровопотери во время операции (как на этапе СРП, так и общая кровопотеря). При развитии внутрибрюшного кровотечения, расцененного как интраоперационное осложнение, пациент из сравнительного анализа исключался.

2.5 Методы статистической обработки данных

Для математической и статистической обработки полученных данных использовали программу «Excel» из пакета «Microsoft Office» и программу SPSS (IBM) 25.0.0.0. Достоверность различий сравниваемых количественных величин после применения критерия Колмогорова-Смирнова для данных с нормальным распределением осуществляли с вычислением среднего значения (M-сигма) и критерия Стьюдента (t), для непараметрических данных - с вычислением медианы (Me) с указанием 25 и 75 процентилей (p25-p75) и использованием критерия Манн-Уитни (U). Вычисление значимости качественных различий получали с помощью точного критерия Фишера или критерия «хи-квадрат». Для выборок парных измерений различия оценивали с использованием t-теста (для параметрических) и критерия Уилкоксона (для непараметрических данных). Различия считали статистически достоверными при $p < 0,05$.

ГЛАВА 3

СУБТОТАЛЬНАЯ РЕЗЕКЦИЯ ПИЩЕВОДА ПРИ ДОБРОКАЧЕСТВЕННЫХ ЗАБОЛЕВАНИЯХ: ОСНОВНЫЕ ПОКАЗАНИЯ И ТЕХНИЧЕСКИЕ ОСОБЕННОСТИ

3.1 Показания к выполнению субтотальной резекции пищевода в исследуемых группах

Исследование проводилось в группах больных доброкачественными заболеваниями пищевода. Основные диагнозы, явившиеся основанием к выполнению плановой СРП у этих больных, приведены в Таблице 12.

Таблица 12 - Показания к плановой СРП при доброкачественных заболеваниях пищевода

Показание для плановой СРП	Основная группа	Группа сравнения
Протяженные стриктуры пищевода различного генеза (ожоговые, пептические, посттравматические)	22	11
Рубцовые стриктуры пищевода различной протяженности при невозможности их бужирования;	4	4
Рубцовые стриктуры пищевода при неэффективности их неоднократного бужирования (быстром рецидивировании) в течение 1 года;	2	1
Терминальные стадии нервно-мышечных заболеваний пищевода (кардиоспазм и ахалазия кардии 4 стадии).	6	13
Всего	34	29

Можно видеть, что основными показаниями к операции явились рубцовые стриктуры различной этиологии и кардиоспазм (ахалазия кардии) 4 стадии. Характер и технические особенности выполнения СРП у этих больных приводятся далее.

3.2 Характер проведенных оперативных вмешательств в исследуемых группах

В основной группе СРП проводилась с применением видеоэндоскопических методик, в группе сравнения - «открытым» способом с использованием как торакотомного (ТТСРП), так и трансхиатального (ТХСРП) доступов.

Характер оперативных вмешательств в исследуемых группах представлен в Таблице 13.

Таблица 13 - Виды оперативных вмешательств в группах

Операция	Основная группа		Группа сравнения		Всего	
	Абс.	%	Абс.	%	Абс.	%
ЭСРП	20	59	-	-	20	32
ЭСРП-ЛАП	14	41	-	-	14	22
ТТСРП	-	-	8	28	8	13
ТХСРП	-	-	20	69	20	32
ТТЭП+ГЭ	-	-	1	3	1	1
Всего	34	100	29	100	63	100

Примечание – ЭСРП- эндовидеохирургическая субтотальная резекция пищевода; ЛАП – лапаросокпически-ассистированная пластика; ТТСРП – торакотомная субтотальная резекция пищевода; ТХСРП – трансхиатальная субтотальная резекция пищевода; ГЭ - гастрэктомия

ЭСРП в отделении хирургии пищевода и желудка внедрена в клиническую практику с ноября 2013 года и стала основным видом вмешательства у больных доброкачественными заболеваниями пищевода, заменив ТХСРП (основной вид открытого вмешательства). Динамика изменения соотношения типов выполняемых оперативных вмешательств за последние 9 лет показана на диаграмме (Рисунок 6).

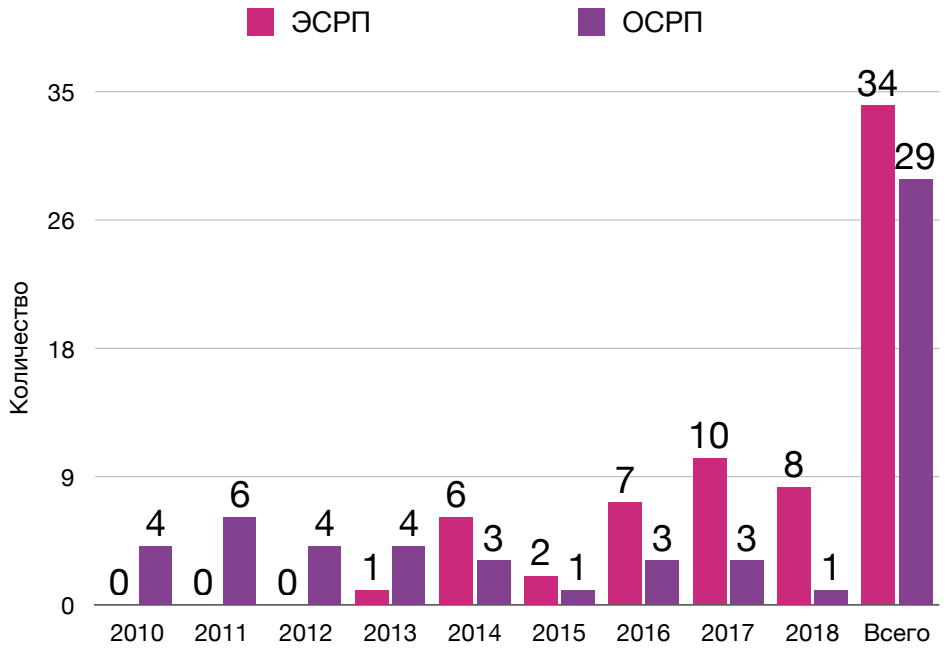

Рисунок 6 – Динамика соотношения «открытых» и видеоэндоскопических операций по годам

3.3 Особенности анестезиологического обеспечения эндовидеохиргической субтотальной резекции пищевода при доброкачественных заболеваниях

Все оперативные вмешательства были выполнены в условиях сбалансированной многокомпонентной анестезии с ИВЛ. При трансторакальных вмешательствах (открытых и эндовидеохиргических) применяли раздельную интубацию бронхов (с применением двухпросветных трубок Карленса или Робертшоу) с однолегочной вентиляцией.

После проведения индукции анестезии и интубации пациента с целью обеспечения венозного доступа проводили катетеризацию центральной вены (v. jugularis interna dextra), устанавливали уретральный катетер и толстый желудочный зонд для улучшения визуализации пищевода и осуществления его тракции.

Предотвращение непреднамеренной гипотермии проводили с использованием подкладочного матраса с подогревом и одеяла с постоянной подачей теплого воздуха.

Считаем важным использовать во время анестезии короткодействующие препараты и ингаляционные анестетики с целью сокращения длительности послеоперационной ИВЛ. В рамках концепции ускоренного выздоровления после операции необходимым также является сокращение объеме инфузионной терапии.

Как следует из вышесказанного, основными особенностями проведения анестезиологического пособия при ЭСРП являются: длительность оперативного вмешательства (более 5-6 часов), сложности при отключении правого легкого при проведении однолегочной вентиляции, необходимость проведения операции в положении больного на животе, поддержание нормотермии.

3.4 Особенности хирургической техники при выполнении субтотальной резекции пищевода у пациентов с доброкачественными заболеваниями

3.4.1 Торакоскопический этап

ЭСРП являлась первым этапом вмешательства и проводилась в положении больного на животе (Рисунок 7). Левая рука приводилась к телу, правая - отводилась в сторону под углом 80-100°. Оперирующий хирург располагался справа от больного, ассистент (камера) - слева от хирурга, операционная сестра - в ногах справа от пациента. В настоящее время проведение торакоскопического этапа осуществляется без участия второго ассистента, но при необходимости дополнительной тракции пищевода при его мобилизации он располагался справа от оперирующего хирурга.

Рисунок 7 - Положение пациента на операционном столе «на животе»

Для проведения ЭСРП применялась эндоскопическая стойка Karl Storz, камера с боковой оптикой, гармонический скальпель Harmonic (Ethicon).

Стандартно 3 торакопорта располагали в следующих точках (Рисунок 8):

1) торакопорт 12 мм (для установки камеры) в 5-6-м межреберье справа сразу ниже угла лопатки. Проводили ревизию правой плевральной полости на наличие спаек, шварт. Инсуффляцию газа применяли лишь при необходимости с целью дополнительного коллабирования легкого;
2) торакопорт 10 мм устанавливали под контролем видеокамеры в 8-м межреберье по задней подмышечной линии;
3) торакопорт 5 мм в 4-м межреберье по лопаточной линии. При необходимости дополнительной тракции пищевода устанавливали дополнительный 5 мм порт по паравертебральной линии в 7-ом межреберье.

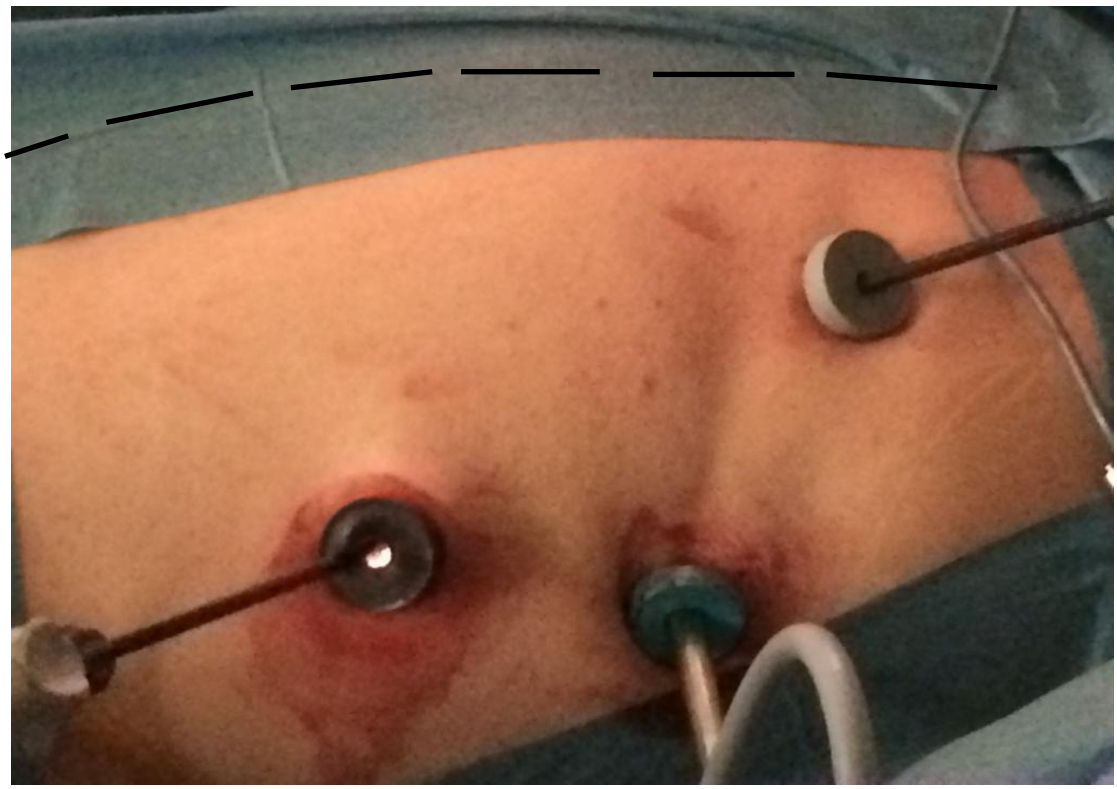

Рисунок 8 - «Стандартное» расположение торакопортов в положении пациента «на животе» (пунктиром указана линия позвоночника)

Мобилизацию пищевод начинали со средней трети с использованием L-образного электрода. Медиастинальную плевру надсекали, пищевод мобилизовали с окружающей клетчаткой от диафрагмы до верхней апертуры грудной клетки. Для мобилизации пищевода в верхней трети пересекали v. azygos с использованием сшивающего аппарата Endo-Surgery Echelon Flex с сосудистой кассетой (Рисунок 9). Пищевод в грудной полости не пересекали. После контроля гемостаза торакоскопический этап операции завершали дренированием правой плевральной полости одним дренажом №18 через прокол в 8-9-м межреберье, торакопорты удаляли под контролем камеры, раны ушивали.

Пациента переворачивали в положение на спине с поворотом головы направо для дальнейшего проведения абдоминального и цервикального этапов операции.

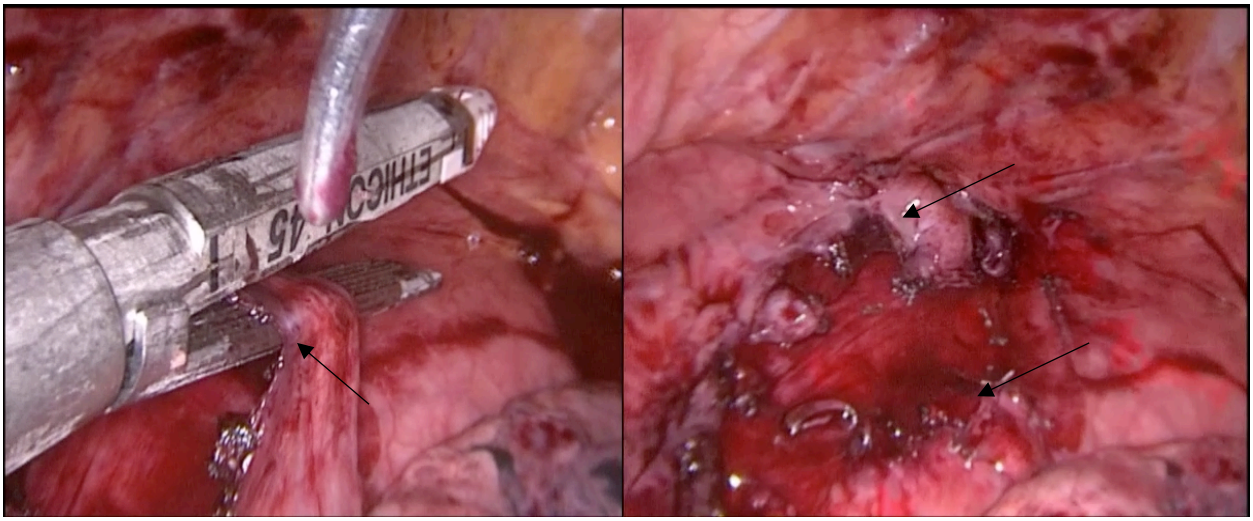

Рисунок 9 - Пересечение v. azygos (указана стрелками) при проведении ЭСРП

3.4.2 Абдоминальный этап

Выполняли срединную лапаротомию и ревизию органов брюшной полости. Проводили мобилизацию левой доли печени и абдоминального отдела пищевода с сагиттальной диафрагмотомией. При наличии гастростомы последнюю отсекали, отверстие в желудке ушивали двурядным швом. После оценки возможности проведения реконструкции с использованием желудочной трубки проводили мобилизацию желудка с сохранением кровоснабжения на a. gastroepiploica dextra. Пищевод пересекали на Г-образном зажиме. С помощью линейных сшивающих аппаратов Covidien формировали изоперистальтическую узкую желудочную трубку достаточной длины, механический шов дополнительно укрывали однорядным швом (Викрил 3/0).

При проведении эзофагопластики сегментом толстой кишки по принятой в клинике методике слепую, восходящую, нисходящую и сигмовидную кишку мобилизовали рассечением переходной сладки брюшины по флангам, печеночный угол – пересечением толстокишечно-почечной и толстокишечно-двенадцатиперстной связки, селезеночный угол – пересечением толстокишечно-диафрагмальной связки, поперечную ободочную кишку – отделением от

желудочно-толстокишечной связки. В обязательном порядке выполняли аппендэктомию (если она не была проведена ранее). После пробного пережатия мягкими зажимами сосудов формировали толстокишечный трансплантат достаточной длины (чаще всего из левой половины с сохранением кровоснабжения на a. colica media). Восстанавливали непрерывность толстой кишки двурядным анастомозом «конец в конец». Трансплантата проводили через созданное в малом сальнике отверстие и формировали кологастроанастомоз по типу «конец в бок» с передней стенкой антрального отдела (Рисунок 10).

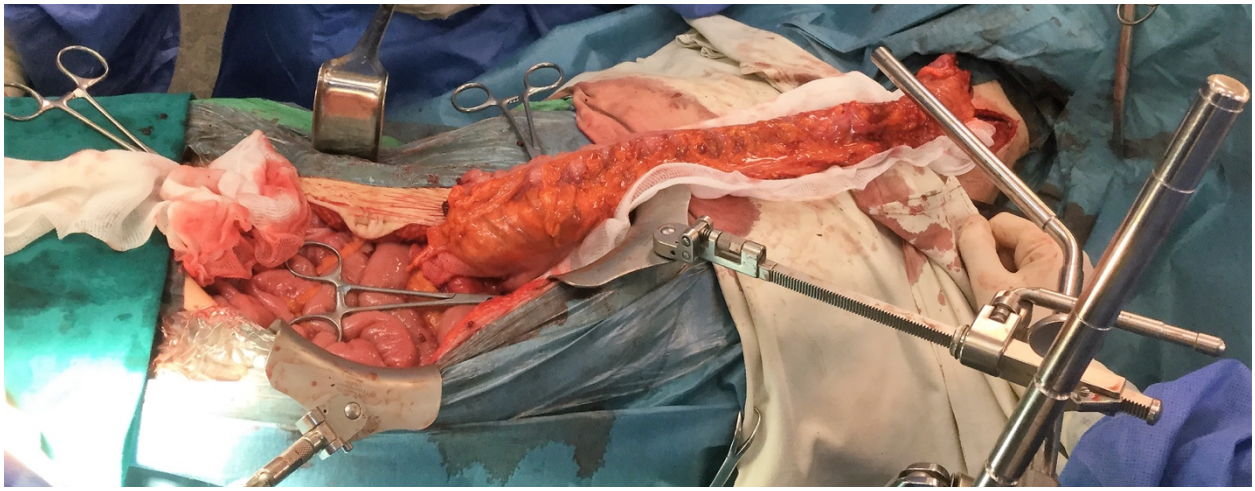

Рисунок 10 – Толстокишечный трансплантат после формирования кологастроанастомоза

3.4.3 Цервикальный этап

Разрезом кожи вдоль m. sternoclaidomastoideus слева проводили цервикотомию. Шейный отдел пищевода выделяли из окружающих тканей, завершая окончательную мобилизацию пищевода. Мобилизованную часть пищевода «выводили» в рану на шее, одновременно располагая сформированную желудочную трубку в заднем средостении. При проведении пластики сегментом толстой кишки сформированный трансплантат располагали загрудинно, формируя тоннель ложками Юдина. Формировали ручной эзофагогастроанастомоз «конец-в-

конец» отдельными узловыми швами или однорядным непрерывным швом (Викрил 3/0) на толстом зонде (рисунок 11). На шею устанавливали 1 силиконовый дренаж №18, рану ушивали послойно.

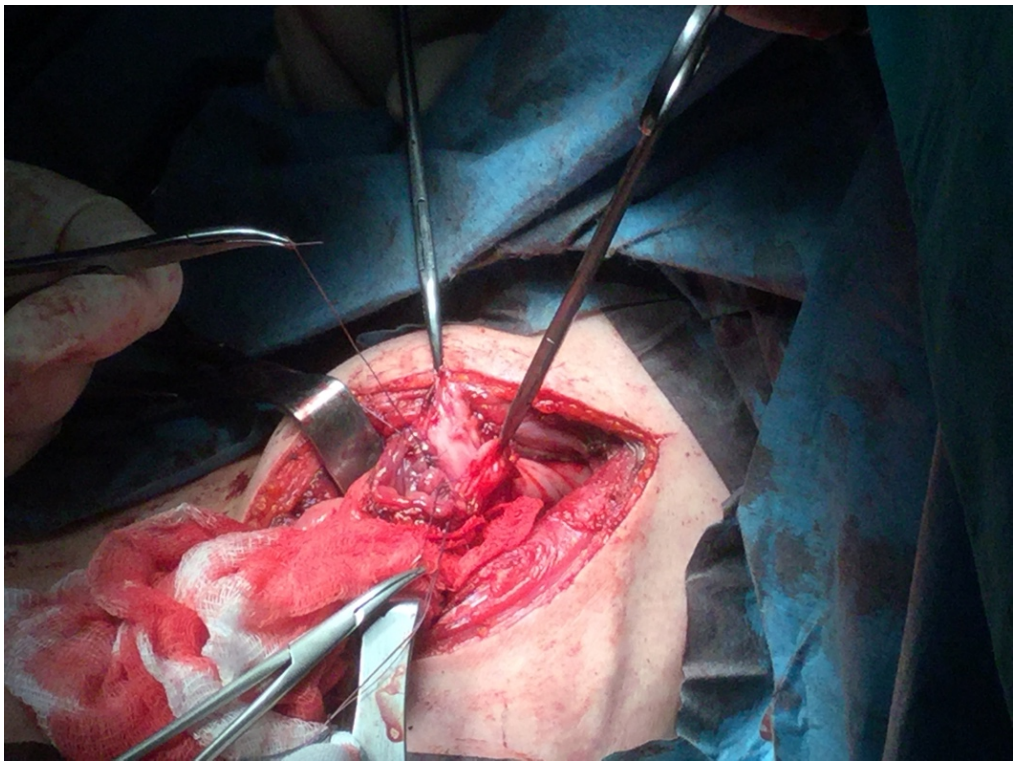

Рисунок 11 –Цервикотомия и формирование анастомоза на шее

Операцию завершали дренированием брюшной полости 2-мя силиконовыми дренажами №24. Для проведения раннего энтерального питания в 30 см от связки Трейтца формировали подвесную микроеюностому по Витцелю-Айзельсбергу на дренаже №12. Лапаротомную рану ушивали послойно.

3.4.4 Эндовидеохирургическая субтотальная резекция пищевода с лапароскопически-ассистированной пластикой желудочной трубкой

Начиная с 2016 года, выполнено 12 операций с использованием сочетанного торако-лапароскопического доступа. После проведения ЭСРП пациента переводили в положение «обратного» Тренделенбурга. Оперирующий хирург располагался между ног больного, ассистенты - справа и слева от него. Лапароцентез проводили над пупком с использованием иглы Вереша. После наложения карбоксиперитонеума устанавливали 12,5 мм троакар для камеры. Далее под визуальным контролем веерообразно устанавливали 4 рабочих троакара в стандартных точках. Операцию проводили с интраабдоминальным давлением газа 10-12 мм рт. ст. После ревизии органов брюшной полости мобилизацию желудка и абдоминального отдела пищевода проводили с использованием гармонического скальпеля Harmonic (Ethicon). После пересечения пищевода желудочную трубку формировали эктракорпорально через минилапаротомию, увеличивая разрез для троакара над пупком до 3-5 см (Рисунок 12).

Рисунок 12 - Лапароскопически-ассистированная эзофагопластика желудочной трубкой (минилапаротомия и вид после операции)

Цервикальный этап проводили по описанной ранее схеме. Абдоминальный этап завершали также формированием микроеюностомы и дренированием брюшной полости 2 дренажами, ушиванием ран.

Таким образом, при проведении эндовидеохирургической субтотальной резекции пищевода у больных с его доброкачественными заболеваниями предпочтительным считаем положение больного «на животе», поскольку данная позиция создает оптимальные условия для выполнения мобилизации пищевода в грудной клетке (от диафрагмы до верхней апертуры), обеспечивая хорошую визуализацию и необходимый хирургический простор. Пересечение непарной вены под визуальным контролем позволяет выполнить эту процедуру безопасно и без технических сложностей. После пересечения v. azygos проведение мобилизации пищевода упрощается, не смотря на часто имеющийся периэзофагит, при этом пересечения пищевода в грудной клетке не требуется. Для дренирования плевральной полости после ЭСРП достаточно применения одного дренажа, правильное расположение которого достигается под контролем видеокамеры. Окончательная мобилизация пищевода осуществляется из брюшной полости и на шее после проведения цервикотомии, не отличаясь от таковой при «открытых» операциях.

3.5 Особенности послеоперационного ведения больных

С 2014 года наряду с внедрением эндовидеохиргических методик начато использование протокола, основанного на принципах программы ускоренного выздоровления, основной целью которого является сокращение частоты осложнений и проведение ранней реабилитации пациентов после реконструктивных операций на пищеводе [Тарасова И.А, 2017]. Эти цели достигались за счет использования стандартизированного протокола периоперационного ведения, основными компонентами которого являются предоперационное консультирование и обучение пациентов, преднагрузка углеводами, проведение лечебного периоперационного, в том числе, раннего послеоперационного энтерального питания, поддержание нормотермии и

ограничение интраоперационной инфузионной терапии (7 мл/кг/час), отказ от продленной послеоперационной ИВЛ, ранняя активизация пациентов. Обязательным было проведение мультимодальной послеоперационной аналгезии. Стандартная схема обезболивания в основной группе включала назначение нестероидных противовоспалительных средств (кетопрофен 100 мг 3 раза в сутки или кеторолак 30 мг 3 раза в сутки внутривенно), ацентоминофена (перфалган 1000 мг 3 раза в 1-е, 2 раза – во 2-е и 3-и послеоперационные сутки), трамадола (100 мг) в сочетании с интраоперационной инфильтрацией зоны установки торакопортов на грудной клетке местными анестетиками (ропивакаин 0,5%).

Таким образом, оптимизация периоперационного ведения пациентов при проведении субтотальной резекции пищевода заключается не только в применении видеоэндоскопического доступа, но и включает в себя весь спектр современных методик лечения, направленных на выбор оптимальной схемы лечения и анестезиологического пособия, основанных на тщательном изучении и анализе особенностей пациента и основного заболевания, на профилактику послеоперационных осложнений и сокращение длительности госпитализации больных вне зависимости от методики проводимой операции («открытой» или видеоэндоскопической).

ГЛАВА 4

РЕЗУЛЬТАТЫ СУБТОТАЛЬНОЙ РЕЗЕКЦИИ ПИЩЕВОДА ПРИ ДОБРОКАЧЕСТВЕННЫХ ЗАБОЛЕВАНИЯХ

4.1 Продолжительность оперативных вмешательств у больных исследуемых групп

В нашем исследовании средняя продолжительность операции (Me (p25;p75)) в группе ЭСРП составила 519 (401;568) минут, что было достоверно больше, чем в группе ОСРП - 335 минут (262;440, p = 0,001) (Таблица 14). Следует отметить, что длительность «открытых» вмешательств у пациентов, оперированных после 2014 года, составила 480 (320;560) минут для ТТСРП и 337,5 (307;510) минут для ТХСРП. Это может быть объяснено тем фактом, что «открытые» операции с 2014 года выполнялись при наличии противопоказаний к выполнению ЭСРП в связи с имеющейся у пациента сопутствующей патологией и/или при невозможности торакоскопического доступа к пищеводу.

Таблица 14 - Продолжительность оперативных вмешательств в группах

Вид операции	n	Продолжительность (минуты), Me (p25;p75)	p*
ЭСРП, всего*	**34**	**519 (401;568)***	**0,001**
ЭСРП	20	447(390;540)	
ПЖТ	15	405 (300;570)	
ПТК	5	390 (300;465)	
ЭСРП+ЛАПЖТ	14	562(514;596)	
ОСРП, всего*	**29**	**335 (262;440)***	
ТХСРП-ПЖТ	20	320 (252;390)	
ТТСРП	8	505 (442,5;581,3)	
ПЖТ	7	540 (360;565)	
ПТК	1	390	
ГЭ+ПТК	1	480	
Всего	**63**	**--**	

Примечание -* p рассчитан с применением теста Манн-Уитни; n – количество больных

Анализируя динамику продолжительности трансторакального этапа у пациентов при проведении видеоэндоскопических вмешательств отмечено, что время его выполнения по мере накопления опыта снизилась со 175 минут до 70 минут, общая продолжительность вмешательства - с 690 до 300 минут. В среднем в группе ЭСРП длительность торакального этапа составила 116 (93;160) минут, что было меньше длительности трансторакального вмешательства в группе ОСРП– 127 (97,5;203) минут, p = 0,083.

Динамика длительности операций приведена на Рисунке 13.

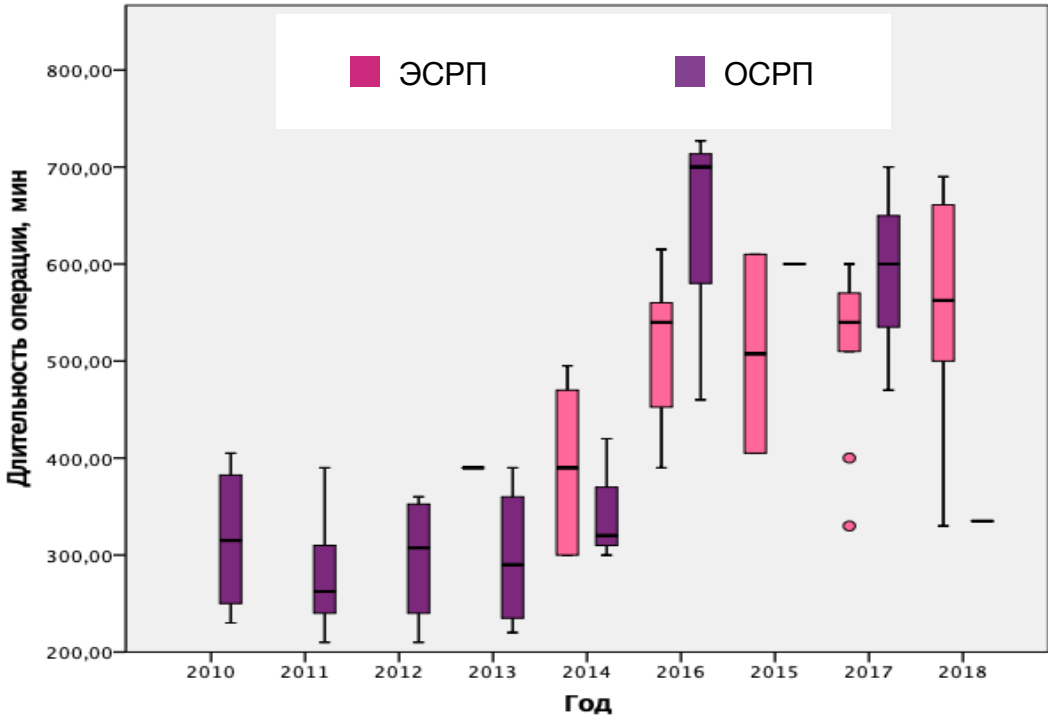

Рисунок 13 - Динамика продолжительности оперативных вмешательств в группах

Примечание – ЭСРП – эндовидеоскопическая субтотальная резекция пищевода; ОСРП- «открытая» субтотальная резекция пищевода

Таким образом, наше исследование продемонстрировало возможность существенного сокращения продолжительности как видеоэндоскопического этапа, так и общего времени операции у больных доброкачественными заболеваниями пищевода, по мере накопления клинического опыта. Представляется очевидным и дальнейший прогресс в этом направлении.

4.2 Степень операционной травмы у больных исследуемых групп

4.2.1 Объем интраоперационной кровопотери

Средний объем кровопотери в группе ЭСРП составил 300 мл (132,5;362,5), статистически достоверно меньше, чем в группе сравнения - 400 мл (312;575), p = 0,035 (Рисунок 14).

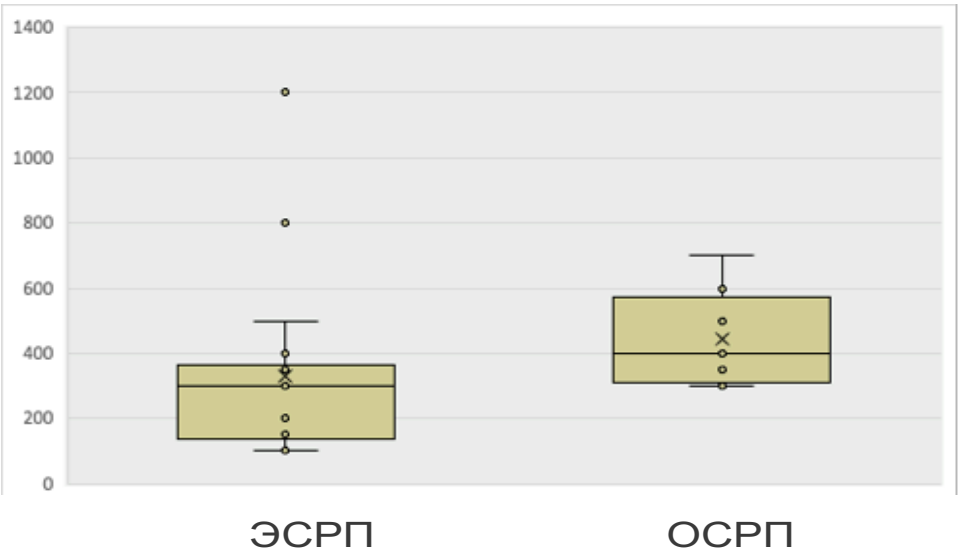

Рисунок 14 – Средний объем кровопотери в группах (Me) в мл

Примечание – ЭСРП – эндовидеохиругическая субтотальная резекция пищевода; ОСРП- «открытая» субтотальная резекция пищевода

Значимая кровопотеря была отмечена при проведении ЭСРП лишь у больной кардиоспазмом 4 ст. в связи с выраженным периэзофагитом и спаечным процессом в заднем средостении на фоне выраженного увеличения размеров пищевода (расширение до 12 см, удлинение с S-образной деформацией). Общая кровопотеря, обусловленная диффузной кровоточивостью при рассечении грубых спаек составила 1200 мл. Операция была выполнена торакоскопически, конверсии доступа не потребовалось. Кровопотеря была корригирована, на 2-е сутки после операции пациентка была переведена из ОРИТ, выписана на 8-е сутки.

В остальных случаях кровоточивость тканей средостения не вызывала трудностей при проведении ЭСРП. Такие показатели, с нашей точки зрения, обусловлены основными преимуществами выполнения эндоскопического

вмешательства, а именно прецизионным препарированием тканей при минимизации самого доступа, а также использованием надежных интраоперационных методов диссекции и гемостаза.

4.2.2 Метаболический и воспалительный ответ

Определение уровней С-реактивного белка и послеоперационной гипергликемии было проведено у 34 больных основной группы (100%) и у 21 больного группы сравнения (72%).

Исходный уровень СРБ был одинаковым в обеих группах и составил 3 мг/л (1,1;7,5) в группе ЭСРП и 2,2 мг/л (1,8;10) в группе ОСРП, p = 0,678. На 1-е, 5-е и 7-9-е сутки после вмешательства выявлен достоверно более низкий уровень СРБ в группе ЭСРП в сравнении с группой ОСРП - p = 0,025, 0,001 и 0,039 соответственно (Таблица 15).

Таблица 15 - Показатели выраженности хирургического стресса

Показатель	**Основная группа (n= 34)**	**Группа сравнения (n = 21)**	**p***
ГЛК0	4,6 (4,4;5,2)	4,8(4,4;5,1)	0,917
ГЛК 1	6,21 (5,5;7,4)	6,8 (5,8;7,7)	0,204
ГЛК 5	4,8 (4,3;6)	4,8 (4,7;6,1)	0,497
ГЛК7	4,4 (4;5,2)	4,5 (3,6;5,3)	0,341
СРБ0	3 (1161;7,5)	2,2 (1,8;10,3)	0,678
СРБ1	71,4 (50;106)	114 (81,5;192,8)	**0,025**
СРБ5	72,3 (55;126)	127 (86;188)	**0,001**
СРБ7	52 (23;82)	77 (42;109)	**0,039**

Примечание - *p между группами, рассчитан с применением критерия Манн-Уитни; ГЛК – гликемия в ммоль/л, СРБ - С-реактивный белок в мг/л, 0- до операции, 1,5,7 – сутки после операции

Средний уровень послеоперационной гликемии в группах сравнения был одинаковым на всех точках исследования (Таблица 15).

Несмотря на вышеуказанное, при оценке в динамике показатели хирургического-стресс ответа в группе ЭСРП были ниже, чем в группе ОСРП (Рисунок 15).

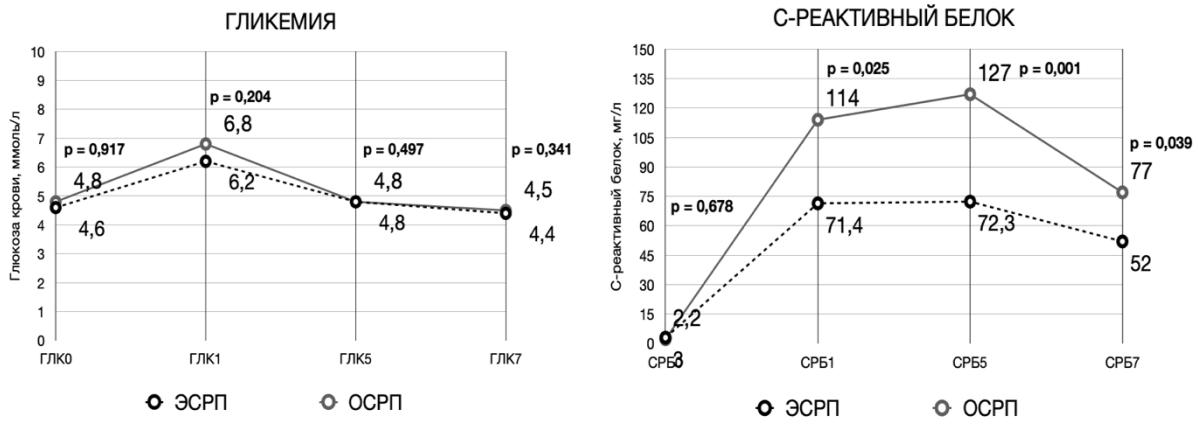

Рисунок 15 – Динамика уровней гликемии и С-реактивного белка в группах

Примечание – ГЛК – гликемия в ммоль/л; СРБ – С-реактивный белок в мг/л; 0 - до операции; 1,5,7 – сутки после операции; ЭСРП – эндовидеохирургическая субтотальная резекция пищевода; ОСРП – открытая субтотальная резекция пищевода

Частота развития стрессовой гипергликемии (более 7,8 ммоль/л) в первые послеоперационные сутки была достоверно выше в группе сравнения. Стрессовая гипергликемия была отмечена у 9 (31%) больных, в то время как в основной группе зафиксирована лишь у 1 (3%) больного, p = 0,004.

Таким образом, применение ЭСРП сопровождалось более низкими уровнями как С-реактивного белка (одного из основных острофазовых показателей послеоперационного периода), так и частоты «стрессовой» гипергликемии.

4.2.3 Степень выраженности болевого синдрома

Выраженность болевого синдрома, оцениваемая по ВАШ, в течение первых 3-х послеоперационных дней в группе ЭСРП не превышала 5 баллов и была достоверно ниже ($p < 0,005$), чем у пациентов группы открытых вмешательств, у которых выраженность боли достигала 7-8 баллов (Таблица 16).

Наиболее выраженный болевой синдром отмечался у пациентов в области грудной клетки и в точках стояния дренажей в 1-е и 2-е послеоперационные сутки как в группе ЭСРП, так и в группе «открытых» операций. При этом выраженность болевого синдрома группе ЭСРП была достоверно меньше, чем в группе открытых операций во всех точках контроля ($p < 0,005$).

Таблица 16 - Показатели выраженности болевого синдрома по 10-бальной визуально-аналоговой шкале в 1-е, 2-е, 3-и сутки после операции и при выписке

Показатель	**Основная группа (n= 34)**				**Группа сравнения (n =11)**				**P***
П/о сутки / Зона	**1**	**2**	**3**	**В**	**1**	**2**	**3**	**В**	
Грудная клетка	5(4;5)	4 (3;4)	4(3;4)	1(0;1)	8 (5,3;8,8)	7 (5;8)	5 (3;6)	2 (1,25;3)	**<0,001** **<0,001** **0,005** **0,003**
Шея	2(2;2)	0(0;1)	0(0;0)	0(0;0)	2(2;3)	1(0;1,8)	0(0;0)	0(0;0)	0,367 0,109 0,065 1
Живот	5(4;5,5)	4(4;5)	2(2;3)	0(0;2)	6,5 (6;7,75)	6(5;7)	4(3;5)	2 (0,2;2,8)	**<0,001** **<0,001** **<0,001** 0,083
Плевральные дренажи	4 (4;5)	4 (4;4)	2 (1,8;2)	1(0;1)	8 (5;9)	7,5 (4,5;8,8)	4,5 (2,5;5,8)	2(1,25;3)	**0,001** **0,001** **0,001** **<0,001**

Примечание - *p между группами, рассчитан с применением критерия Манн-Уитни; В – день выписки

Наибольшая выраженность болевого синдрома зафиксирована у пациентов после торакотомии и составила 6,5 (6;7,75) баллов в первые сутки в области грудной клетки и 8 (5;9) баллов – в области стояния плевральных дренажей.

Сильная боль, потребовавшая введения наркотических аналгетиков, отмечена у 10 больных (29%) в основной группе, в то время как в группе сравнения таких пациентов оказалось 8 (73%), p = 0,015.

4.3 Интра- и послеоперационные осложнения у больных исследуемых групп

Серьезных интраоперационных осложнений при выполнении ЭСРП не отмечали. В 3 случаях из 34 (8,8%) отмечалась кровотечение из места установки троакара, гемостаз был достигнут без конверсии.

Конверсии доступа при проведении ЭСРП потребовалась у 3 больных из 37 (8,1%).

В первом случае у больного 48 лет с протяженной субтотальной ожоговой стриктурой пищевода при проведении ЭСРП был выявлен периэзофагит, с вовлечением в рубцово-измененные ткани трахеи и правого главного бронха. Учитывая высокий риск повреждения трахеи и бронха, была выполнена конверсия доступа, больному дополнительно интраоперационно была выполнена фибробронхоскопия для исключения повреждения дыхательных путей.

Во втором случае при проведении ЭСРП у больного кардиоспазмом 4 стадии значительное удлинение и выраженная S-образная деформация пищевода, его расширение более 10 см, сложности при мобилизации задней стенки привели к необходимости конверсии доступа.

Следует отметить, что вмешательство у этого больного выполнялось на ранних этапах освоения опыта, в дальнейшем у больных с 4 стадией кардиоспазма ЭСРП были выполнены (Рисунок 16). Для этого, в частности, у таких больных были разработаны технические приемы мобилизации с использованием специальных ретракторов типа Goldfinger (Artisan, MedicalDevices) разного размера, облегчивших тракцию расширенного пищевода в ограниченном пространстве

плевральной полости (Рисунок 17), в том числе у больных с диаметром пищевода более 12-15 см.

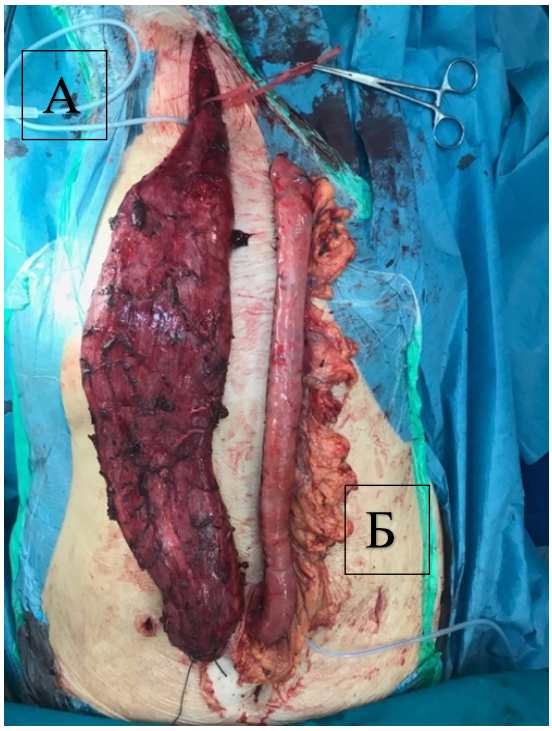

Рисунок 16 – Мобилизованный пищевод у пациентки с мегаэзофагусом (А) и сформированная желудочная трубка (Б)

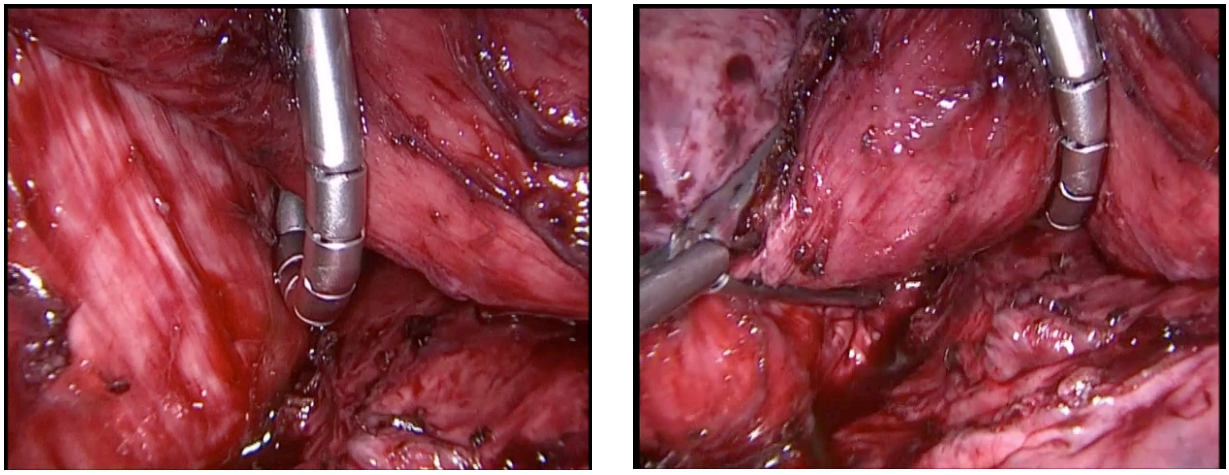

Рисунок 17 – Этапы мобилизации пищевода при кардиоспазме 4 стадии с применением ретрактора Goldfinger

Таким образом, в обоих случаях причинами конверсии были технические трудности, возникшие во время эндоскопического вмешательства. При мобилизации пищевода у пациентов с ожоговыми и пептическими стриктурами в связи с выраженными хроническими воспалительными изменениями окружающих тканей (периэзофагит) возможна потеря дифференцировки слоев, что в условиях проведения торакоскопии и отсутствия тактильной чувствительности может существенно затруднить выделение пищевода и привести к конверсии доступа. Эта ситуация часто усугубляется невозможностью провести толстый зонд для визуализации пищевода у пациентов с протяженными тотальными и субтотальными стриктурами пищевода. У пациентов с терминальными стадиями нервно-мышечных заболеваний пищевода значительное удлинение и расширение просвета пищевода затрудняет как выделение задней стенки пищевода, так и проведение его тракции в условиях ограниченного пространства грудной клетки.

Еще у одного больного протяженной ожоговой стриктурой пищевода 3 степени выраженный спаечный процесс в правой плевральной полости, обусловленный перенесенным ранее туберкулезом легких, привел к принципиальному изменению плана хирургического вмешательства. При эндоскопической ревизии был выявлен массивный фиброз и кальциноз плевры, шварты, в грубый спаечный процесс было вовлечено правое предсердие (Рисунок 18). Как следствие, от проведения субтотальной резекции пищевода было решено воздержаться в связи с высоким риском повреждения жизненно важных органов грудной клетки, и, учитывая доброкачественный характер заболевания и сохранность просвета пищевода (до 1-2 мм), выполнить загрудинную шунтирующую эзофагопластику левой половиной толстой кишки, пациент из исследования исключен. 2 ранее указанных пациента после конверсии доступа были включены в группу сравнения.

Рисунок 18 – Рентгенография органов грудной клетки пациента Ш. с выявленными интраоперационно массивным фиброзом и кальцинозом плевры, швартами и вовлечением в грубый спаечный процесс правого предсердия на фоне перенесенного туберкулеза

Послеоперационные осложнения (за исключением несостоятельности анастомоза на шее) были зарегистрированы у 10 (40%) больных основной группы и у 20 (77%) больных группы сравнения и распределены по степеням согласно классификации Clavien-Dindo. В Таблице 17 продемонстрировано, что в группе ЭСРП осложнения 2 степени по Clavien-Dindo регистрировались достоверно реже, p = 0,009. Осложнений 3 степени и летальных исходов в группах отмечено не было.

Частота развития осложнений при проведении СРП, в том числе нагноение послеоперационной раны на шее и повреждение возвратного гортанного нерва представлена в Таблице 17.

В группе ЭСРП достоверно реже регистрировались респираторные осложнения (p = 0,0057), частота же развития пареза голосовых связок, пневмоторакса, гидроторакса и других осложнений была идентичной.

Таблица 17 - Частота развития осложнений в группах сравнения

Показатели	Основная группа n = 34	Группа сравнения n = 29	p**
Осложнения Clavien – Dindo 2 степени*	10 (29,4%)	22 (75,8%)	0,0004
Респираторные осложнения	5 (14,7%)	14 (48,3%)	0,0057
пневмония	3 (8,8%)	10 (34,4%)	0,005
пневмоторакс	2 (5,8%)	1 (3,4%)	1
гидроторакс/ плеврит	0	2 (6,9%)	0,207
хилоторакс	0	1 (3,4%)	0,460
подкожная эмфизема	0	2 (6,9%)	0,207
эмпиема плевры/медиастинит	1 (2,9%)	0	1
обострение трахеобронхита	4 (11,6%)	9 (31%)	0,071
ТЭЛА	0	0	-
Парез голосовых связок	2 (5,8%)	3 (10,3%)	0,654
Нарушения ритма сердца	2 (5,8%)	2 (6,8%)	1
Инфаркт миокарда	0	0	-
Нагноение послеоперационной раны	3 (8,8%)	2 (6,8%)	1
Осложнения Clavien – Dindo 3 степени	0	0	-
Несостоятельность анастомоза на шее	13 (38,2%)	12(41,3%)	0,803
Летальность	0	0	-

Примечание. *- за исключением несостоятельности анастомоза на шее;**-p рассчитан с применением точного критерия Фишера

Таким образом, при выполнении ЭСРП значимых интраоперационных осложнений не отмечено. Частота конверсии (8,1%) соответствует указанным в проанализированной литературе данным, при этом необходимость в конверсии доступа была обусловлена не развитием осложнений, а особенностями самих заболеваний пищевода, не позволивших провести мобилизацию пищевода с использованием видеоэндоскопической техники с соблюдением достаточного уровня безопасности. Кроме того, применение ЭСРП сопровождалось достоверно более низкой частотой развития как общих, так и специфических послеоперационных осложнений, в особенности со стороны респираторной системы. Все вышеуказанное позволяет характеризовать ВСРП как эффективную и безопасную методику операции у пациентов с доброкачественными заболеваниями пищевода.

4.4 Сроки госпитализации у больных исследуемых групп

Одними из основных критериями сравнения были сроки пребывания больных изучаемых групп в ОРИТ, а также в целом после операции и до момента выписки из стационара.

Медиана пребывания пациентов в ОРИТ в группе ОСРП была достоверно больше и составила 5 (3,6;5,9) суток, в группе ЭСРП - 2 (1,5;3,5) суток, $p < 0,0001$ (Рисунок 19).

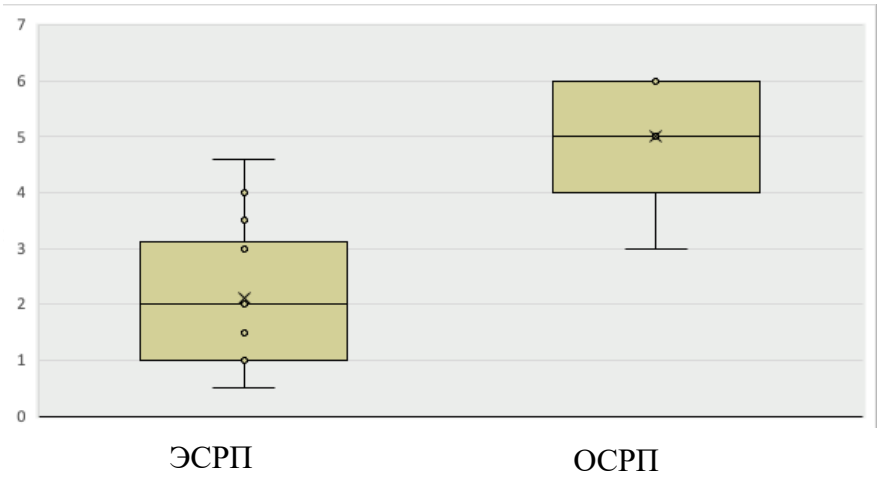

Рисунок 19 – Длительность послеоперационного койко-дня в ОРИТ в группах, дни

Медиана послеоперационного койко-дня в основной группе составила 12 (10;20,5) суток, в группе сравнения- 14 (12;22) суток, $p = 0,027$ (Рисунок 20).

Как было сказано ранее (Глава 3, раздел 3.4) с 2014 года наряду с внедрением видеоэндоскопических хирургических методик при проведении СРП, в отделении хирургии пищевода и желудка был утвержден для использования протокол программы ускоренного выздоровления, основным элементом которого стало сокращение пребывания пациентов в ОРИТ.

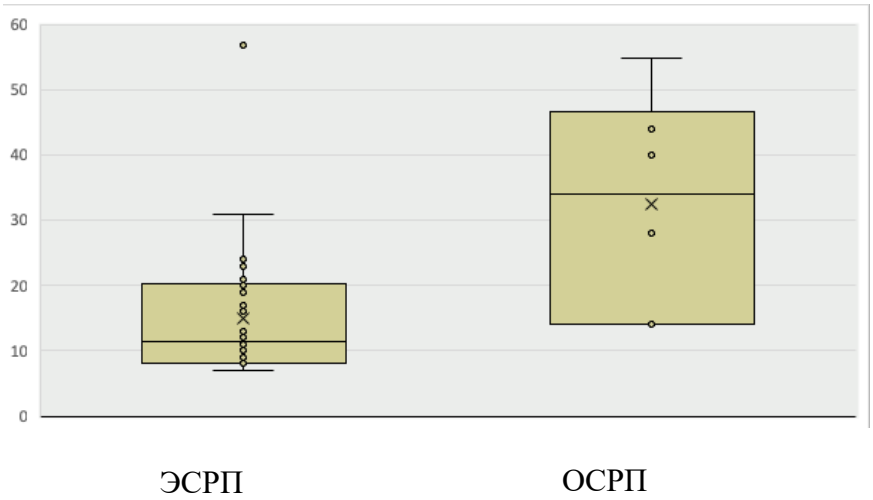

Рисунок 20 – Длительность послеоперационного койко-дня в группах, дни

Длительность наблюдения в ОРИТ пациентов после «открытых» операций на фоне использования протокола программы ускоренного восстановления (ПУВ) не сократилась и составила 5 (3,6;5,9) суток, что было достоверно больше, чем в группе ЭСРП, p = 0,0001 (Таблица 18).

Таблица 18 - Длительность пребывания больных в стационаре и в ОРИТ

Показатель	**Группа**				**p***
	ЭСРП 2014-2018 n=34	ОСРП			
		2010-2013[a] (n=17)	2014-2018[b] (n=11)	2010-2018 (n=28)	
Послеоперационный койко-день, Me (p25-p75)	11,5(8;20,25)	14[1](12;16,2)	19[2](12;43)	14[3] (12;29)	$p^1 = 0,01$ $p^2 = 0,006$ $p^3 = 0,008$
Койко-день в ОРИТ, Me (p25-p-75)	2(1;3)	4,5[1] (3,9;5,2)	5[2](3,6;6)	5[3] (3,6;5,9)	$p^1<0,0001$ $p^2=0,0001$ $p^1<0,0001$

Примечание - * - p рассчитан с использованием критерия Манн-Уитни; a – до внедрения протокола ПУВ; b – после внедрения протокола ПУВ

Таким образом, в исследовании отмечено достоверное снижение сроков пребывания пациентов в ОРИТ и послеоперационного койко-дня в группе ЭСРП при сравнении с группой «открытых» оперативных вмешательств.

ГЛАВА 5

МЕСТО ЭНДОСКОПИЧЕСКОЙ СУБТОТАЛЬНОЙ РЕЗЕКЦИИ ПИЩЕВОДА В ЛЕЧЕНИИ БОЛЬНЫХ С ДОБРОКАЧЕСТВЕННЫМИ ЗАБОЛЕВАНИЯМИ

Результаты проведенного исследования убедительно доказали, что основными показаниями для проведения СРП были идентичными, при проведении как «открытых», так и эндоскопических операций. Эти показания были четко сформулированы ранее (Глава 3, раздел 3.1), однако, обобщая, можно сказать, что к ним относились либо выраженные и запущенные формы доброкачественных заболеваний пищевода, либо неэффективность или невозможность иных способов их лечения.

Дальнейшее обоснование выбора доступа базировалось на разработанном нами алгоритме, в основу которого были положены данные анамнеза и результаты объективного обследования. Схема алгоритма отбора больных рубцовыми стриктурами пищевода и кардиоспазмом/ахалазией кардии основных исследуемых групп для выполнения СРП из того или иного доступов показана на Рисунке 21.

Можно видеть, что изначальный подход к выбору тактики лечения больных рубцовыми стриктурами пищевода и кардиоспазмом/ахалазией кардии предусматривал возможность (и, более того, приоритет) применения щадящих и малотравматичных способов, таких как бужирование и дилатации. Исключение составляли тотальные и протяженные стриктуры, а также нейромышечные заболевания пищевода 4 ст. (мегаэзофагус), при которых использование этих методов было изначально нецелесообразно.

Рисунок 21 - Алгоритм хирургической тактики у больных доброкачественными заболеваниями пищевода

В остальных случаях хирургическое вмешательство выполнялось больным рубцовыми стриктурами пищевода, у которых бужирование было невозможным (например, не удавалось провести буж через сужение), сопровождалось быстрым, в течение нескольких недель, развитием рецидива заболевания, либо было рискованным (например, если в анамнезе ранее была перфорация пищевода).

В случае больных кардиоспазмом/ахалазией кардии, показаниями к операции были неэффективность кардиодилатаций (симптом «резиновой кардии», быстрое развитие рецидива), а также рецидив заболевания, сформировавшийся после ранее перенесенного вмешательства на зоне кардии (эзофагокардиомиотомии).

При дальнейшей оценке ситуации обращали внимание на возможность анестезиологического обеспечения трансторакального (как «открытого», так и эндоскопического) вмешательства. К особенностям этих вмешательств относится

необходимость их проведения в условиях раздельной интубации бронхов для однолегочной вентиляции, что позволяет коллабировать легкое для проведения безопасных манипуляций на органах заднего средостения и пищеводе. При этом в отдельных случаях для адекватного коллабирования легкого необходимо применять инсуффляцию CO2, что позволяет существенно улучшить визуализацию и облегчить манипулирование на пищеводе, а также уменьшить травматизацию ткани легкого при его отведении.

Основной причиной отказа от трансторакального доступа явилось наличие сопутствующих заболеваний со стороны легких и трахеобронхиального дерева. Возможность такого подхода обеспечивалась существованием трансхиатального доступа, вполне допустимого при доброкачественных заболеваниях пищевода. Как указывалось ранее, трансхиатальный доступ сегодня нами используется в редких случаях, что связано с плохой визуализацией структур средостения, особенно в его верхней трети, и сопутствующих манипуляциям из этого доступа рискам. Однако у больных с тяжелой бронхиальной астмой, хронической обструктивной болезнью легких и иных состояниях, сопровождающихся серьезными нарушениями вентиляционной функции легких, риски однолегочной вентиляции существенно выше, что заставляет использовать у них трансхиатальный доступ.

Подтверждает подобный подход клиническое наблюдение, в котором у больной Ф., 57 лет, страдающей кардиоспазмом 4 ст., бронхиальной астмой на дооперационном этапе кроме выраженного дефицита массы тела (ИМТ 16 кг/м2, снижение массы тела более 20 кг за последние 6 месяцев), были выявлены существенные отклонения данных спирометрии, соответствующие критериям хронической обструктивной болезни легких. Учитывая высокий риск возникновения дыхательных нарушений во время однолегочной вентиляции как при проведении ЭСРП, так и ТТСРП, консилиумом было принято решение о проведении операции трансхиатальным доступом.

Хирургические противопоказания к проведению эндоскопической СРП были обусловлены, главным образом, рисками выполнения доступа и проведения манипуляций на структурах правой плевральной полости и заднего средостения. К

таковым ситуациям, в частности, относились хирургические вмешательства у больных рубцовыми стриктурами пищевода, осложненными пищеводно-плевральными и пищеводно-респираторными свищами, подтвержденными данными МСКТ и эндоскопии.

К ограничениям эндоскопического доступа следует отнести ситуации, когда при оценке состояния больного, изучении его анамнеза и данных обследования становилось очевидным, что выполнение ЭСРП может сопровождаться серьезными техническими трудностями. К подобным ситуациям относят перенесенные ранее хирургические вмешательства на органах грудной клетки, эмпиема плевры, плеврит и/или медиастинит в анамнезе, приводящие к развитию спаечного процесса в плевральной полости. Разумеется, степень выраженности спаечного процесса в плевральной полости может быть различной (от тонких легко удаляемых спаек до полной облитерации плевральной полости) и выяснить это, зачастую, удается лишь во время торакоскопической ревизии с дальнейшим принятием решения о целесообразности выполнения ЭСРП.

В качестве клинического примера можно привести историю болезни пациентки К., 57 лет, госпитализированной по поводу кардиоспазма 4 стадии, с жалобами на дисфагию, регургитацию, и анамнезом заболевания более 20 лет.

При рентгенографии пищевода было выявлено расширение пищевода более 12 см в сочетании с хроническим аспирационным синдромом и рецидивирующими правосторонними плевритами. У пациентки отмечалась значимая сопутствующая патология: Гипертоническая болезнь 3 стадии 3 степени артериальной гипертензии высокого риска сердечно-сосудистых осложнений, сахарный диабет 2 типа с уровнем гликозилированного гемоглобина 7,8%. Кроме того, пациентка около 10 лет назад перенесла правостороннюю торакотомию в связи с необходимостью удаления лейомиомы пищевода. Прогнозируя высокий риск наличия спаек в плевральной полости, пациентке была выполнена реторакотомия. При выполнении доступа правая плевральная полость была практически облитерирована, что существенно затруднило проведение доступа к пищеводу. Длительность

оперативного вмешательства составила 575 минут, длительность торакального этапа – 180 минут, объем кровопотери - 600 мл.

В послеоперационном периоде у пациентки было отмечено развитие двусторонней полисегментарной пневмонии с развитием дыхательной недостаточности, что потребовало проведения продленной ИВЛ и лечения в условиях ОРИТ в течение 11 суток. В дальнейшем течение послеоперационного периода без существенных особенностей, пациентка выписана в удовлетворительном состоянии на 19-е сутки после операции.

Таким образом, интраоперационная ситуация у данной больной подтвердила правильность выбора торакотомного доступа, что позволило избежать ненужных рисков и сократить время вмешательства.

Учитывая разнородность заболеваний, требующих проведения СРП у больных доброкачественными заболеваниями пищевода, в предоперационном периоде проводилась дополнительная оценка ряда факторов риска, способных оказать влияние на течение операции и послеоперационного периода, к которым мы отнесли следующие: перенесенные ранее оперативные вмешательства на органах грудной клетки, перенесенные инфекционные осложнения со стороны органов грудной клетки, наличие хронического аспирационного синдрома и/или хронической обструктивной болезни легких, а также расширение пищевода более 6 см у пациентов в кардиоспазмом и наличие тотальной стриктуры пищевода. Частота встречаемости факторов риска в изучаемых группах показана в Таблице 19.

Таблица 19 - Частота встречаемости основных факторов риска при проведении субтотальной резекции пищевода в группах

Фактор риска	Основная группа (n =34)		Группа сравнения (n=29)		p*
	Абс.	%	Абс.	%	
Перенесенные оперативные вмешательства на ОГК	-	-	2	6,9	-
Инфекционные осложнения со стороны органов грудной клетки, в том числе туберкулез	9	26,4	6	20,7	0,769
Хронический аспирационный синдром	15	44,1	7	24,1	0,186
ХОБЛ, бронхиальная астма	5	14,7	1	3,4	0,209
Расширение пищевода более 6 см (у пациентов с кардиоспазмом)	4	100	9	76,9	-
Тотальная стриктура пищевода	4		-	-	-

В первую очередь изучались предшествующие заболевания респираторной системы, в большинстве случаев обусловленные самим доброкачественным заболеванием пищевода (как у пациентов со стриктурами, так и с терминальными стадиями нервно-мышечных заболеваний). Практически у каждого 3-го пациента имеется хронический аспирационный синдром, у каждого 4-го – инфекционные осложнения со стороны дыхательной системы , что, с одной стороны, создает риски гипоксемии при проведении анестезиологического пособия на фоне хронического воспалительного процесса в легочной ткани и создает дополнительные сложности на этапе однолегочной вентиляции легких, иногда даже приводя к невозможности достижения адекватной оксигенации и отказу от раздельной вентиляции легких. С другой стороны, скомпрометированность респираторной системы существенно увеличивает риск развития легочных осложнений в послеоперационном периоде, определяя их главенствующую роль среди всех осложнений у пациентов, перенесших субтотальную резекцию пищевода, и оказывает влияние на результаты хирургического лечения этих пациентов. У подавляющего большинства пациентов

с терминальными стадиями нервно-мышечных заболеваний имеется значительное расширение пищевода (более 6 см), его удлинение (S-образная деформация), что априори затрудняет выполнение его мобилизации в условиях закрытого пространства грудной клетки, учитывая особенности видеоэндоскопических операций.

Анализируя все вышеизложенное, основными факторами, ограничивающими проведение эндовидеохирургического вмешательства на пищеводе нами были определены:

1) перенесенные эмпиема плевры/плеврит и медиастинит, туберкулез в связи с возможным наличием массивных плевральных сращений;
2) наличие пищеводно-плевральных и пищеводно-респираторных свищей, подтвержденных данными МСКТ и эндоскопии;
3) перенесенные ранее операции на органах грудной клетки (правосторонняя торакотомия);
4) противопоказания к положению больного на животе и к однолегочной вентиляции легких.

В нашем исследовании абсолютных анестезиологических противопоказаний к ЭСРП не было выявлено ни у одного больного, но сочетание анестезиологических и хирургических факторов риска и обеспечение безопасности пациента потребовали проведения ОСРП у 8 больных с 2014 года (Таблица 20). Перенесенные эмпиема плевры/плеврит и медиастинит, туберкулез легких в связи с возможным наличием массивных плевральных сращений и ранее выполненные операции на органах грудной клетки в настоящее время могут рассматриваться как относительные противопоказания для выполнения СРП, поскольку проведение диагностической торакоскопии перед началом вмешательства с оценкой состояния плевральной полости у части пациентов может позволить проведение ЭСРП даже у таких пациентов. Возможности ЭСРП у пациентов с пищеводно-респираторными свищами требует дополнительного изучения.

Таблица 20 - Противопоказания для проведения ЭСРП у пациентов с доброкачественными заболеваниями

Класс противопоказаний	Количество больных
Хирургические	**4**
перенесенные эмпиема плевры/плеврит и медиастинит, туберкулез легких в связи с возможным наличием массивных плевральных сращений;	2
наличие пищеводно-плевральных и пищеводно-респираторных свищей, подтвержденных данными МСКТ и эндоскопии	3
перенесенные ранее операции на органах грудной клетки (правосторонняя торакотомия)	1
Анестезиологические	**0**
противопоказания к положению больного на животе и к однолегочной вентиляции	0
Сочетание хирургических и анестезиологических противопоказаний	**2**
Всего	8

Таким образом, в настоящее время ЭСРП является основной хирургической методикой лечения пациентов с хирургическими заболеваниями пищевода, а соотношение ЭСРП и «открытых» операций составляет более 3:1.

Оценка возможности проведения ЭСРП у пациента должна основываться на комплексном обследовании больного с целью выявления факторов риска и прогнозирования риска конверсии, т.е. должна носить персонализированный подход. По нашему мнению, абсолютных противопоказаний к проведению ЭСРП у пациентов с доброкачественными заболеваниями пищевода нет, но в связи с техническими особенностями доступа выполнение данной операции у ряда пациентов может быть невыполнимо, что требует тщательного отбора пациентов с целью повышения безопасности оперативного вмешательства и снижения частоты конверсии.

ЗАКЛЮЧЕНИЕ

В рамках одноцентрового нерандомизированного проспективно-ретроспективного сравнительного исследования проведен анализ результатов лечения пациентов с доброкачественными заболеваниями пищевода при выполнении субтотальной резекции пищевода (СРП) с использованием видеоэндоскопических и «открытых» методик.

В исследование были отобраны 69 пациентов с доброкачественными заболеваниями пищевода, которым были выполнена плановая субтотальная резекция пищевода (видеоэндоскопическая, «открытая» трансхиатальная или трансторакальная).

Критерием невключения в исследование было наличие у больного злокачественного заболевания пищевода, критериями исключения – выполнение СРП без реконструктивного этапа и формирования анастомоза на шее (n = 4), проведение СРП в экстренном порядке (n = 1) и отказ от выполнения СРП (n = 1).

После применения критериев включения/исключения были сформированы две группы больных:

- основная группа - 34 больных, которым в период с ноября 2013 по ноябрь 2018 года была выполнена трансторакальная эндовидеохирургическая СРП с выполнением реконструктивного этапа с формированием анастомоза на шее;

- группа сравнения – 29 больных, которым была выполнена «открытая» субтотальная резекция пищевода в период с декабря 2009 по ноябрь 2018 года, в том числе 2 пациента после конверсии доступа.

Средний возраст больных основной группы составил 42,2±13,1 (от 21 до 71) лет, группы сравнения – 48,8±13 (от 20 до 72) лет, p = 0,087. Обращает внимание, что большинство пациентов были трудоспособного возраста (молодого и среднего): 89% в основной группе и 79% в группе сравнения.

Показаниями к хирургическому вмешательству на пищеводе у больных основной группы были ожоговые стриктуры пищевода, на втором месте по частоте выявления – кардиоспазм 4 стадии. В группе сравнения – на первом месте

кардиоспазм 4 стадии, на втором – ожоговые стриктуры. На третьем месте в обеих группах – пептические стриктуры.

В основной группе превалировали больные с ожоговыми стриктурами пищевода (65%, p = 0,023), в то время как в группе сравнения - больные с кардиоспазмом и ахалазией кардии (44,8%, p = 0,028). Такое соотношение пациентов может быть объяснено изменением тактики лечения пациентов с ожоговыми стриктурами пищевода в связи с внедрением видеоэндоскопических методик хирургии и расширением показаний для проведения субтотальной резекции пищевода у таких больных. Количество пациентов с рубцовыми и пептическими стриктурами в группах не отличалось, p = 1.

Наиболее распространенными в обеих группах были сердечно-сосудистые и респираторные заболевания. Значимых различий по частоте встречаемости и характеру сопутствующих заболеваний между группами не выявлено.

Средний индекс коморбидности по шкале Charlson в основной группе и в группе сравнения – 1 (0;2), p = 0,446. Число пациентов с индексом коморбидности более 3 баллов в основной группе составило -1 (2,9%), в группе сравнения – 2 (6,9%), p = 0,586.

Большинство больных были отнесены к группе высокого риска со статусом по шкале ASA III как в основной, так и в группе сравнения (56% и 65% соответственно). Статус по шкале ASA II был отмечен у 15 больных основной группы (44%) и у 10 больных в группе сравнения (35%), p = 0,609. Больных с I, IV, V классом по ASA в группах не было.

Учитывая полученные данные, индекс коморбидности по шкале Charlson недостаточно полно отражает состояние здоровья пациентов с доброкачественными заболеваниями пищевода, нуждающихся в проведении его субтотальной резекции, уступая шкале ASA.

Средний ИМТ в основной группе составил 19,9±3,7 кг/м^2, а в группе сравнения 22,8±5,6 кг/м^2, p = 0,022. Группы по соотношению пациентов с недостаточной, нормальной и избыточной массой тела статистически не

отличались, но в группе сравнения достоверно чаще встречались пациенты с ожирением 2 степени (p = 0,037).

В связи с выраженной дисфагией в предоперационном периоде для обеспечения энтерального питания 16 больным основной группы (47%) и 9 больным в группе сравнения (31,0%) была сформирована гастростома (p = 0,211).

Всем пациентам в предоперационном периоде проводилось комплексное обследование в соответствии с разработанным автором алгоритмом.

Оперативные вмешательства всем больным были выполнены в условиях общей сбалансированной анестезии с ИВЛ (при трансторакальной резекции пищевода – с раздельной интубацией бронхов и однолегочной вентиляцией).

У пациентов оценивались длительность оперативного вмешательства в минутах, длительность торакального этапа, послеоперационный койко-день в ОРИТ (в днях), общий послеоперационный койко-день (в днях), частота развития осложнений по классификации Clavien-Dindo с отдельной регистрацией специфических осложнений (в %), выраженность послеоперационного болевого синдрома по 10-бальной визуально-аналоговой шкале (в баллах).

С целью изучения выраженности хирургического стресса пациентам определяли уровень глюкозы венозной плазмы крови и С-реактивного белка до операции, на 1, 5, 7-е сутки после операции.

Проводилась прямая оценка общего объема кровопотери во время операции (как на этапе СРП, так и на реконструктивном). При развитии внутрибрюшного кровотечения пациент из сравнительного анализа исключался.

Для математической и статистической обработки полученных данных использовали программу «Excel» из пакета «Microsoft Office» и программу SPSS (IBM) 25.0.0.0. Достоверность различий сравниваемых количественных величин после применения критерия Колмогорова-Смирнова для данных с нормальным распределением осуществляли с вычислением среднего значения (M-сигма) и критерия Стьюдента (t), для непараметрических данных - с вычислением медианы (Me) с указанием 25 и 75 процентилей (p25-p75) и использованием критерия Манн-Уитни (U). Вычисление значимости качественных различий получали с помощью

точного критерия Фишера или критерия «хи-квадрат». Для выборок парных измерений различия оценивали с использованием t-теста (для параметрических) и критерия Уилкоксона (для непараметрических данных). Различия считали статистически достоверными при $p < 0,05$.

При анализе материалов и статистической обработке результатов предоперационного обследования больных контрольной и основной групп, достоверных различий по полу, возрасту, статусу ASA, характеру сопутствующей патологии выявлено не было. Различия в среднем показателе ИМТ в группах ($p = 0,022$) может быть объяснено преобладанием в группе сравнения пациентов с кардиоспазмом 4 стадии, а основной группе – пациентов с ожоговыми стриктурами пищевода, имеющими более высокий риск развития нутритивной недостаточности и наличием в группе сравнения 4 пациентов с кардиоспазмом и ожирением 2 степени. Группы по соотношению пациентов с недостаточной, нормальной и избыточной массой тела статистически не отличались.

В основной группе ЭСРП с одномоментной эзофагопластикой была выполнена по идентичным для «открытых» операций показаниям, которые включали протяженные тотальные и субтотальные стриктуры пищевода различного генеза, неэффективность курсов бужирования при стриктурах пищевода в течение 1 года, терминальные стадии нервно-мышечных заболеваний пищевода (кардиоспазм и ахалазия кардии 4 стадии).

У пациентов с терминальными стадиями нервно-мышечных заболеваний пищевода значительное удлинение и расширение пищевода затрудняет как выделение задней стенки пищевода, так и проведение его тракции в условиях ограниченного пространства грудной клетки. В нашем исследовании 1 пациенту потребовалось проведение конверсии в связи с указанными причинами, но в дальнейшем применение специального инструмента (ретрактор Goldfinger, Artisan, MedicalDevices) обеспечило маневр тракции внутри грудной клетки, и позволило выполнить ЭСРП у пациентки с еще более значительным увеличением размеров пищевода. 1 пациентке с расширением пищевода более 12 см также проведено трансторакальная открытая СРП в связи с наличием в анамнезе данных о

рецидивирующих плевритах справа. Интраоперационно в плевральной полости выявлен спаечный процесс, выраженность которого не позволила бы провести ЭСРП. Еще в 1 случае у пациента с перенесенным туберкулезом в анамнезе от проведения ЭСРП также пришлось отказаться в связи с выраженным спаечным процессом и посттуберкулезными изменениями в правой плевральной полости.

Вне зависимости от сроков давности перенесенного ожога пищевода, у пациентов со стриктурами пищевода отмечался выраженный отек периэзофагеальных тканей, стенки пищевода, спаечный процесс, что может свидетельствовать о хроническом персистирующем воспалительном процессе. При мобилизации пищевода у пациентов с ожоговыми и пептическими стриктурами в связи с периэзофагитом возможна потеря дифференцировки слоев, что в условиях проведения торакоскопии и отсутствия тактильной чувствительности может существенно затруднить выделение пищевода и привести к конверсии доступа. Эта ситуация часто усугубляется невозможностью провести толстый зонд для визуализации пищевода у пациентов с протяженными тотальными и субтотальными стриктурами пищевода. В нашем исследовании лишь у 1 пациента наличие выраженного периэзофагита потребовало проведения конверсии доступа, всем остальным пациентам со стриктурами пищевода мобилизация была успешно проведена торакоскопически.

Проведение ЭСРП у пациентки с 4 стадией кардиоспазма в связи с наличием периэзофагита и спаечного процесса в заднем средостении на фоне увеличения размеров пищевода (расширение до 12 см, удлинение с S-образной деформацией) привело к развитию суммарной кровопотери 1200 мл: при мобилизации пищевода отмечены грубые толстые спайки, при рассечении которых отмечалась диффузная кровоточивость, а учитывая размеры пищевода, раневая поверхность была существенной. Не смотря на это, операция выполнена торакоскопически без конверсии доступа. Кровопотеря была скоррегирована, на 2-е сутки после операции пациентка была переведена из ОРИТ, выписана на 8-е сутки.

Результаты проведенного исследования убедительно доказали, что основные показания для проведения СРП были идентичными, при проведении как

«открытых», так и эндоскопических операций, и были четко сформулированы ранее: к ним относились либо выраженные и запущенные формы доброкачественных заболеваний пищевода, либо неэффективность или невозможность иных способов их лечения.

К ограничениям эндоскопического доступа следует отнести ситуации, когда при оценке состояния больного, изучении его анамнеза и данных обследования становилось очевидным, что выполнение ЭСРП может сопровождаться серьезными техническими трудностями. К подобным ситуациям относят перенесенные ранее хирургические вмешательства на органах грудной клетки, эмпиема плевры, плеврит и/или медиастинит в анамнезе, приводящие к развитию спаечного процесса в плевральной полости. Разумеется, степень выраженности спаечного процесса в плевральной полости может быть различной (от тонких легко удаляемых спаек до полной облитерации плевральной полости) и выяснить это, зачастую, удается лишь во время торакоскопической ревизии с дальнейшим принятием решения о целесообразности выполнения ЭСРП.

Для достижения хирургического комфорта при выполнении ЭСРП необходимо проводить «отключение» правого лёгкого за счёт использования раздельной интубации бронхов и однолегочной вентиляции. При этом в отдельных случаях для адекватного коллабирования легкого необходимо применять инсуффляцию CO2, что позволяет существенно улучшить визуализацию и облегчить манипулирование на пищеводе, а также уменьшить травматизацию ткани легкого при его отведении.

Учитывая разнородность заболеваний, требующих проведения СРП у больных доброкачественными заболеваниями пищевода, в предоперационном периоде проводилась дополнительная оценка ряда факторов риска, способных оказать влияние на течение операции и послеоперационного периода, к которым мы отнесли следующие: перенесенные ранее оперативные вмешательства на органах грудной клетки, перенесенные инфекционные осложнения со стороны органов грудной клетки, наличие хронического аспирационного синдрома и/или хронической обструктивной болезни легких, а также расширение пищевода более

6 см у пациентов в кардиоспазмом и наличие тотальной стриктуры пищевода.

В первую очередь изучались предшествующие заболевания респираторной системы, в большинстве случаев обусловленные самим доброкачественным заболеванием пищевода (как у пациентов со стриктурами, так и с терминальными стадиями нервно-мышечных заболеваний). Практически у каждого 3-го пациента имеется хронический аспирационный синдром, у каждого 4-го – инфекционные осложнения со стороны органов дыхательной системы, что увеличивает риски гипоксемии при проведении анестезиологического пособия на фоне хронического воспалительного процесса в легочной ткани и создает дополнительные сложности на этапе однолегочной вентиляции, иногда даже приводя к невозможности достижения адекватной оксигенации и отказу от раздельной вентиляции легких. С другой стороны, скомпрометированность респираторной системы существенно увеличивает риск развития легочных осложнений в послеоперационном периоде, определяя их главенствующую роль среди всех осложнений у пациентов, перенесших субтотальную резекцию пищевода, и оказывает влияние на результаты хирургического лечения этих пациентов. У подавляющего большинства пациентов с терминальными стадиями нервно-мышечных заболеваний имеется значительное расширение пищевода (более 6 см), его удлинение (S-образная деформация), что априори затрудняет выполнение его мобилизации в условиях закрытого пространства грудной клетки, учитывая особенности видеоэндоскопических операций.

Анализируя все вышеизложенное, основными факторами, ограничивающими проведение эндовидеохирургического вмешательства на пищеводе нами были определены:

1) перенесенные эмпиема плевры/плеврит и медиастинит, туберкулез в связи с возможным наличием массивных плевральных сращений;
2) наличие пищеводно-плевральных и пищеводно-респираторных свищей, подтвержденных данными МСКТ и эндоскопии;
3) перенесенные ранее операции на органах грудной клетки (правосторонняя торакотомия);

4) противопоказания к положению больного на животе и к однолегочной вентиляции.

В нашем исследовании абсолютных анестезиологических противопоказаний к ЭСРП не было выявлено ни у одного больного, но сочетание анестезиологических и хирургических факторов риска и обеспечение безопасности пациента потребовали проведения ОСРП у 8 больных с 2014 года (Таблица 20). Перенесенные эмпиема плевры/плеврит и медиастинит, туберкулез легких в связи с возможным наличием массивных плевральных сращений и ранее выполненные операции на органах грудной клетки в настоящее время могут рассматриваться как относительные противопоказания для выполнения СРП, поскольку проведение диагностической торакоскопии перед началом вмешательства с оценкой состояния плевральной полости у части пациентов может позволить проведение ЭСРП даже у таких пациентов. Возможности ЭСРП у пациентов с пищеводно-респираторными свищами требует дополнительного изучения.

Таким образом, в настоящее время ЭСРП является основной хирургической методикой лечения пациентов с хирургическими заболеваниями пищевода, а соотношение ЭСРП и «открытых» операций составляет более 3:1.

Оценка возможности проведения ЭСРП у пациента должна основываться на комплексном обследовании больного с целью выявления факторов риска и прогнозирования риска конверсии, т.е. должна носить персонализированный подход, поскольку в связи с техническими особенностями доступа выполнение данной операции у ряда пациентов может быть невыполнимо, что требует тщательного отбора пациентов с целью повышения безопасности оперативного вмешательства и снижения частоты конверсии.

Таким образом, в исследовании продемонстрировано, что эндовидеохирургическая СРП может стать альтернативной методикой операции практически у всех пациентов с хирургическими заболеваниями пищевода. При этом, по нашему мнению, абсолютных противопоказаний к проведению СРП у пациентов с доброкачественными заболеваниями пищевода нет, в данном аспекте следует говорить о факторах риска невозможности выполнения ЭСРП.

Особенностью оперативных вмешательств при СРП является необходимость проведения доступов в различных областях тела, которые включают торакальный, абдоминальный и цервикальный этапы, а также «переворота» пациента на операционном столе при трансторакальных операциях (как при торакотомии в положении на левом боку, так и при торакоскопии в положении «на животе»). Кроме того, на этапе освоения новой хирургической методики (торакоскопические вмешательства внедрены в отделении с конца 2013 года) существует так называемая «кривая обучения», которая характеризуется существенным превышением длительности операции при проведении первых операций. Все вышеуказанное приводит к значительному удлинению продолжительности оперативных вмешательств при выполнении СРП. Одним из недостатков применения ЭСРП часто называют именно длительность операции, которая существенно превышает длительность «открытых» операций.

По нашим данным средняя продолжительность операции (Me (p25;p75)) в группе ЭСРП составила 519 (401;568) минут, что было достоверно больше, чем в группе ОСРП (335 (262;440)) (p = 0,001). Следует отметить, что длительность «открытых» вмешательств у пациентов, прооперированных с 2014 года, составила 480 (320;560) минут для ТТСРП и 337,5 (307;510) минут для ТХСРП. Это может быть объяснено тем фактом, что «открытые» операции с 2014 года выполнялись при наличии противопоказаний к выполнению ТСРП в связи с имеющейся у пациента сопутствующей патологией и/или при невозможности торакоскопического доступа к пищеводу.

Анализируя динамику продолжительности трансторакального этапа у пациентов при проведении видеоэндоскопических вмешательств отмечено, что время его выполнения по мере накопления опыта снизилась со 175 минут до 70 минут, общая продолжительность вмешательства - с 690 до 300 минут. В среднем в группе ЭСРП длительность торакального этапа составила 116 (93;160) минут, что было меньше длительности трансторакального вмешательства в группе ОСРП– 127 (97,5;203) минут, p = 0,083.

Таким образом, в нашем исследовании продемонстрировано, что применение видеоэндоскопических методик практически вытеснило из практики трансхиатальную СРП, и, хотя их длительность достоверно превышает продолжительность последней, в особенности при сочетании торакоскопии и лапароскопически-ассистированной пластики желудочной трубкой, при накоплении достаточного опыта выполнения данных операций возможно сократить длительность оперативного вмешательства.

Интраоперационных осложнений при выполнении ЭСРП не отмечали. В 3 случаях из 34 (8,8%) отмечалась кровотечение из места установки троакара, гемостаз был достигнут без конверсии.

Конверсия доступа при проведении ЭСРП потребовалась 3 больным из 37 (8,1%).

В первом случае у больного 48 лет с протяженной субтотальной ожоговой стриктурой пищевода при проведении ЭСРП был выявлен периэзофагит, с вовлечением в рубцово-измененные ткани трахеи и правого главного бронха. Учитывая высокий риск повреждения трахеи и бронха, была выполнена конверсия доступа, больному дополнительно интраоперационно была выполнена фибробронхоскопия для исключения повреждения дыхательных путей.

Во втором случае при проведении ЭСРП у больного кардиоспазмом 4 стадии значительное удлинение и выраженная S-образная деформация пищевода, его расширение более 10 см, сложности при мобилизации задней стенки привели к необходимости конверсии доступа.

Следует отметить, что вмешательство у этого больного выполнялось на ранних этапах освоения методики, в дальнейшем у больных с 4 стадией кардиоспазма ЭСРП были выполнены. Для этого, в частности, у таких больных были разработаны технические приемы мобилизации связанные с использованием специальных ретракторов типа Goldfinger (Artisan, MedicalDevices) разного размера, облегчивших тракцию расширенного пищевода в ограниченном пространстве плевральной полости (рисунок 19), в том числе у больных с

диаметром пищевода более 12-15 см, пересечение v.azygos с использованием степлера, инсуффляция CO2 в плевральную полость.

Необходимость в проведении открытой операции у пациентов в указанных первых двух случаях была обусловлена особенностями самих доброкачественных заболеваний пищевода, а именно развитием периэзофагита у пациента с протяженной ожоговой стриктурой пищевода и значительного расширения пищевода у пациента с кардиоспазмом 4 стадии. В третьем случае причиной отказа от ЭСРП стал выраженный спаечный процесс в правой плевральной полости, что является основным фактором: ограничивающим применение видеоэндоскопических технологий.

Средний объем кровопотери в группе ЭСРП составил 300 (132,5;362,5) мл, что было статистически достоверно меньше, чем в группе сравнения (400 (312;575), $p = 0,035$. Значимая кровопотеря была отмечена при проведении ЭСРП лишь у больной кардиоспазмом 4 ст. в связи с выраженным периэзофагитом и спаечным процессом в заднем средостении на фоне выраженного увеличения размеров пищевода (расширение до 12 см, удлинение с S-образной деформацией). Общая кровопотеря, обусловленная диффузной кровоточивостью при рассечении грубых спаек составила 1200 мл. Операция была выполнена торакоскопически, конверсии доступа не потребовалось. Кровопотеря была корригирована, на 2-е сутки после операции пациентка была переведена из ОРИТ, выписана на 8-е сутки.

В остальных случаях кровоточивость тканей средостения не вызывала трудностей при проведении ЭСРП. Такие показатели, с нашей точки зрения, обусловлены основными преимуществами выполнения эндоскопического вмешательства, а именно прецизионным препарированием тканей при минимизации самого доступа, а также использованием надежных интраоперационных методов диссекции и гемостаза.

Выраженность болевого синдрома, оцениваемая по ВАШ, в течение первых 3-х послеоперационных дней в группе ЭСРП не превышала 5 баллов и была достоверно ниже ($p < 0,005$), чем у пациентов группы открытых вмешательств, у которых выраженность боли достигала 7-8 баллов.

Наиболее выраженный болевой синдром отмечался у пациентов в области грудной клетки и в области дренажей в 1-е и 2-е послеоперационные сутки как в группе ЭСРП, так и в группе «открытых» операций. При этом выраженность болевого синдрома группе ЭСРП была достоверно меньше, чем в группе открытых операций на всех точках контроля ($p < 0,005$).

Наибольшая выраженность болевого синдрома зафиксирована у пациентов после торакотомии и составила 6,5 (6;7,75) баллов в первые сутки в области грудной клетки и 8 (5;9) баллов – в области дренажей на грудной клетке.

Сильная боль, потребовавшая введения «сильных» наркотических аналгетиков, отмечена у 10 (31%) больных в основной группе, в то время как в группе сравнения таких пациентов оказалось 8 (64%), $p = 0,015$.

Определение уровней СРБ и послеоперационной гипергликемии было проведено у 100% пациентов основной группы ($n = 34$) и у 72% пациентов группы сравнения ($n = 21$).

Исходный уровень СРБ был одинаковым в обеих группах и составил 3 (1,1;7,5) мг/л в группе ЭСРП, 2,2 (1,8;10) в группе ОСРП, $p = 0,678$. При оценке уровней С-реактивного белка в 1-е, 5-е и 7-9-е сутки отмечен достоверно более низкий уровень в группе ЭСРП в отличие от группы ОСРП, $p = 0,025$, $p = 0,001$ и $p = 0,039$ соответственно.

Средний уровень послеоперационной гликемии в группах был одинаковым на всех точках исследования, при этом частота развития «стрессовой» гипергликемии (более 7,8 ммоль/л) в 1-е послеоперационные сутки достоверно чаще регистрировалась в группе «открытых» оперативных вмешательств. Стрессовая гипергликемия была отмечена у 9 (31%) больных, в то время как в основной группе зафиксирована лишь у 1 (2,9%) больного, $p = 0,004$.

Таким образом, применение ЭСРП не только сопровождалось менее выраженным болевым синдромом в 1-е сутки после операции и при выписке, но и более низкими уровнями как С-реактивного белка (одного из основных острофазовых показателей послеоперационного периода), а также частоты «стрессовой» гипергликемии.

Послеоперационные осложнения (за исключением несостоятельности анастомоза на шее) были зарегистрированы у 10 (40%) больных основной группы и у 20 (77%) больных группы сравнения и распределены по степеням согласно классификации Clavien-Dindo. В группе ЭСРП осложнения 2 степени регистрировались достоверно реже, p = 0,009. Осложнений 3 степени и летальных исходов в группах отмечено не было.

Специфическими осложнениями при проведении СРП считаются респираторные (пневмония, обострение трахеобронхита при ХОБЛ, тромбоэмболия легочной артерии, хилоторакс, гидроторакс, подкожная эмфизема, эмпиема плевры и медиастинит), сердечно-сосудистые осложнения (нарушения ритма сердца, инфаркт миокарда), а также нагноение послеоперационной раны и повреждение возвратного гортанного нерва.

В группе ЭСРП достоверно реже регистрировались респираторные осложнения (p = 0,0057), частота же развития пареза голосовых связок, пневмоторакса, гидроторакса и других осложнений была идентичной.

При выполнении ЭСРП значимых интраоперационных осложнений не отмечено. Частота конверсии (8,1%) соответствует указанным в проанализированной литературе данным, при этом необходимость в конверсии доступа была обусловлена не развитием осложнений, а особенностями самих заболеваний пищевода, не позволивших провести мобилизацию пищевода с использованием видеоэндоскопической техники с соблюдением достаточного уровня безопасности. Кроме того, применение ЭСРП сопровождалось достоверно более низкой частотой развития как общих, так и специфических послеоперационных осложнений, в особенности со стороны респираторной системы. Все вышеуказанное позволяет характеризовать ЭСРП как эффективную и безопасную методику операции у пациентов с доброкачественными заболеваниями пищевода.

Медиана пребывания пациентов в ОРИТ в группе ОСРП была достоверно больше и составила 5 (3,6;5,9) суток, в группе ЭСРП - 2 (1,5;3,5) суток, p < 0,0001.

Медиана послеоперационного койко-дня в основной группе составила 12 (10;20,5) суток, в группе сравнения- 14 (12;22) суток, p = 0,027.

Следует отметить, что с 2014 года наряду с внедрением видеоэндоскопических хирургических методик при проведении СРП, в отделении хирургии пищевода и желудка также внедрен протокол программы ускоренного выздоровления, основным элементом которого стало сокращение длительности наблюдения пациентов в ОРИТ. Длительность наблюдения в ОРИТ у пациентов после «открытых» операций на фоне использования протокола программы ускоренного восстановления не сократилась и составила 5 (3,6;5,9) суток, что было достоверно больше, чем в группе ЭСРП, p = 0,0001.

Таким образом, несмотря на значительную длительность самого оперативного вмешательства при проведении видеоэндоскопических операций, получено достоверное снижение длительности нахождения пациентов в ОРИТ и послеоперационного койко-дня в группе ЭСРП при сравнении с группой «открытых» оперативных вмешательств.

Следовательно, доказано положительное влияние ЭСРП на сокращение послеоперационного койко-дня и койко-дня в ОРИТ у пациентов в основной группе в отличие от больных в группе сравнения.

Указанные преимущества позволяют рекомендовать применение видеоэндоскопической субтотальной резекции пищевода в клиническую практику при лечении пациентов с его доброкачественными заболеваниями.

Благодаря полученным положительным результатам применения ЭСРП в клинической практике, в настоящее время данная методика используется нами как основная оперативная методика при выполнении СРП у пациентов с доброкачественными заболеваниями пищевода.

ВЫВОДЫ

1. Эндовидеохирургическая субтотальная резекция пищевода у больных доброкачественными заболеваниями является альтернативой открытым операциям, не уступая последним по безопасности и эффективности. Ограничения к выполнению этих вмешательств обусловлены анестезиологическими, либо хирургическими техническими (спаечный процесс плевральной полости и средостения, выраженный периэзофагит, значительное расширение и удлинение пищевода при нервно-мышечных заболеваниях) противопоказаниями.
2. Эндовидеохирургическая субтотальная резекция пищевода у больных доброкачественными заболеваниями технически сложна, что определяет необходимость проведения этих вмешательств в высокоспециализированных центрах. Использование «положения на животе» на операционном столе и специального инструментария, пересечение v. azygos с использованием механического шва, внутриплевральная инсуффляция CO2 упрощают проведение эндовидеохирургической субтотальной резекции пищевода.
3. Применение эндовидеохирургической субтотальной резекции пищевода улучшает результаты лечения больных доброкачественными заболеваниями за счет сокращения как общей частоты послеоперационных осложнений с 76% до 29% ($p = 0,0004$), так и осложнений со стороны дыхательной системы с 48% до 15% ($p = 0,0057$).
4. Выполнение эндовидеохирургической субтотальной резекции пищевода способствует уменьшению медианы койко-дня в отделении реанимации и интенсивной терапии с 5 суток до 2 суток ($p < 0,0001$), медианы послеоперационного койко-дня - с 14 до 12 суток ($p = 0,027$).
5. Использование видеоэндоскопических вмешательств сопровождается менее выраженными воспалительными, метаболическими изменениями в послеоперационном периоде по сравнению с «открытыми» операциями. У пациентов основной группы уровень С-реактивного белка в ранние сроки после операции был достоверно ниже по сравнению с пациентами после «открытых»

операций, кроме того, отмечена меньшая частота развития стрессовой гипергликемии.

6. Эндовидеохирургическая субтотальная резекция сопровождается меньшим болевым синдромом в области стояния дренажей и послеоперационной раны грудной клетки ($p < 0,005$), что способствует ранней послеоперационной реабилитации пациентов и сокращению послеоперационного койка-дня.

ПРАКТИЧЕСКИЕ РЕКОМЕНДАЦИИ

1. Применение специализированного алгоритма обследования в предоперационном периоде позволяет выявить пациентов с хирургическими и анестезиологическими ограничениями к видеоэндоскопической субтотальной резекции пищевода и снизить частоту конверсии доступа.
2. У пациентов с терминальными стадиями нервно-мышечных заболеваний размеры пищевода не являются противопоказанием к проведению видеоэндоскопической субтотальной резекции, но могут существенно усложнить его мобилизацию, что требует применения специализированного инструмента (ретрактора).
3. Проведение видеоэндоскопической субтотальной резекции пищевода в положении больного «на животе» обеспечивает хорошую визуализацию пищевода на всем протяжении (от верхней апертуры грудной клетки до диафрагмы), позволяет проводить прецизионное препарирование тканей, снижает риск повреждения крупных сосудов и грудного лимфатического протока. Считаем необходимым проведение однолегочной вентиляции с коллабированием правого легкого для обеспечения хирургического комфорта. Применение двухпросветных трубок для раздельной интубации бронхов в положении пациента на животе является безопасным при условии достаточного опыта анестезиологической бригады.
4. Операция должна проводиться в условиях однолегочной вентиляции легких. Применение двухпросветных трубок для раздельной интубации бронхов в положении пациента на животе является безопасным при условии достаточного опыта анестезиологической бригады.
5. У пациентов с наличием факторов риска (хирургических, анестезиологических или при их сочетании) целесообразно проведение открытой трансторакальной субтотальной резекции пищевода.

СПИСОК СОКРАЩЕНИЙ И УСЛОВНЫХ ОБОЗНАЧЕНИЙ

ГЛК	Гликемия
ГЭ	Гастрэктомия
ИБС	Ишемическая болезнь сердца
ИВЛ	Искусственная вентиляция легких
ИМТ	Индекс массы тела
ЛАП	Лапароскопическая/лапароскопически-ассистированная эзофагопластика
МСКТ	Мультиспиральная компьютерная томография
ОГК	Органы грудной клетки
ОРИТ	Отделение реанимации и интенсивной терапии
ОСРП	Открытая субтотальная резекция пищевода
ПЖТ	Пластика желудочной трубкой
ПОД	Послеоперационный койко-день
ППТ	Пластика толстой кишкой
ПУВ	Программа ускоренного выздоровления
СПИД	Синдром приобретенного иммунодефицита
СРБ	С-реактивный белок
СРП	Субтотальная резекция пищевода
ТТСРП	Торакотомная субтотальная резекция пищевода
ТХСРП	Трансхиатальная субтотальная резекция пищевода
ФБС	Фибробронхоскопия
ХОБЛ	Хроническая обструктивная болезнь легких
ХПН	Хроническая почечная недостаточность
ЭГДС	Эзофагогастродуоденоскопия
ЭСРП	Эндовидеохирургическая субтотальная резекция пищевода
ASA	American Society of Anaesthesiologists, шкала
BNP	Мозговой натрийуретический пептид
CI	Confidence interval, доверительный интервал
CO2	Углекислый газ
n	Number, количество больных
OR	Odds ratio

СПИСОК ЛИТЕРАТУРЫ

1 Абакумов, М. М. Разрыв пищевода при фиброэзофагоскопии с ложным ходом до диафрагмы и эмфиземой забрюшинной клетчатки / М.М. Абакумов, Ш.Н. Даниелян, О.В. Квардакова // Хирургия им. Н.И. Пирогова. – 2010. - №. 3. – С. 70-72.

2 Алиев, М.А. Реконструктивно-восстановительные операции на пищеводе при послеожоговых рубцовых стриктурах / М.А. Алиев, Б.Б. Баймаханов, Ш.Ш. Жураев, Э.Ш.Султанов, Т.А.Байтилеутов, Е.У.Шайхиев // Хирургия. – 2005. – Т. 12. – С. 40-43.

3 Аллахвердян, А.С. Лапароскопическая трансхиатальная экстирпация пищевода без доступа «рука помощи» при ахалазии кардии. Некоторые особенности и ближайшие результаты / А.С. Аллахвердян, А.В. Фролов, Н.Н. Анипченко // Вестник хирургической гастроэнтерологии. – 2014. – №. 3-4. – С. 43-48.

4 Аллахвердян, А.С. Видеоэндоскопическая операции при лечении ахалазии кардии / А.С. Аллахвердян, А.В. Фролов, Н.Н. Анипченко // Вестник хирургической гастроэнтерологии. – 2016. – №. 3. – С. 4-4.

5 Аллахвердян, А.С. Возможности лапароскопии при лечении ахалазии кардии / А.С. Аллахвердян, В.С.Мазурин, А.В.Фролов, Н.Н.Анипченко // Альманах клинической медицины. – 2015. – №. 40. - С. 109-116.

6 Аллахвердян, А.С. Гастроэзофагеальный рефлюкс-фактор риска малигнизации послеожоговых и пептических стриктур пищевода / А.С.Аллахвердян, В.С.Мазурин, И.А.Казанцева, В.А.Исаков // Consilium Medicum Ukraina. – 2008. – Т. 5. – С. 18-21.

7 Аллахвердян, А.С. Экстирпация пищевода с использованием эндоскопических доступов-результаты, особенности течения / А.С. Аллахвердян, А.В. Фролов, Н.Н. Анипченко // Гастроэнтерология Санкт-Петербурга. – 2016. – №. 3-4. – С. M2a-m2a.

8 Атдуев, В.А. Анализ постоперационных осложнений после тромбэктомии из нижней полой вены при раке почки / В.А. Атдуев, З.В. Амоев, В.А. Бельский, Д.В. Абрамов, Г.А. Березкина, П.И. Рыхтик, И.В. Шатохина // Современные технологии в медицине. – 2012. - № 2. – С. 51-56.

9 Бикбов, Б.Т. О состоянии заместительной терапии больных с хронической почечной недостаточностью в Российской Федерации в 1998-2003 г. / Б.Т. Бикбов, Н.А. Томилина // Нефрология и диализ – 2005. - № 7. – С. 204-275.

10 Болотина, Л.В. Клинические рекомендации по диагностике и лечению больных раком пищевода и пищеводно-желудочного соустья / Л.В.Болотина, М.Ю. Бяхов, Н.М.Волков, О.А.Гладков, М.И.Давыдов, С.М.Иванов, П.В. Кононец, Е.В.Левченко, Д.Л. Строяковский, С.И.Ткачев, А.А. Трякин, И.Н.Туркин И.Н. // М. : - 2014. - http://oncology-association.ru/docs/recomend/may2015/34vz-rek.pdf.

11 Бунятян, А.А. Анестезиология: национальное руководство / А.А. Бунятян, В.М.Мизиков // М. : ГЭОТАР-Медиа. - 2013. – С. 1104.

12 Воскресенский, О. В. Эндохирургические технологии в диагностике и лечении ранений груди и их осложнений / Воскресенский, О. В., , Ш. Н. Даниелян, П. О. Бурчуладзе// Скорая медицинская помощь. – 2009. – Т. 10. - №. 3. – С.69-74.

13 Выжигина, М.А. Актуальные респираторные технологии для торакальной хирургии: традиционные проблемы и инновационные решения / М.А.Выжигина, В.Д.Паршин, В.А.Титов, А.В.Алексеев // Хирургия. Журнал им. НИ Пирогова. – 2015. – №. 8. – С. 20-32.

14 Гасанов, А. М. Ахалазия кардии / А.М. Гасанов, Н.А. Алиев, Ш.Н. Даниелян // Хирургия. Журнал им. НИ Пирогова. – 2019. - №. 2. – С. 72-77.

15 Гумеров, А.А. Видеоторакоскопические операции у детей (десятилетний опыт) / А.А.Гумеров, М.А.Мамлеев, В.У.Сатаев, В.В.Макушкин,

В.Г.Алянгин // Медицинский вестник Башкортостана. – 2007. – т. 2. – №. 5.- С. 22-25.

16 Давыдов, М.И. Рак пищевода / М.И.Давыдов, И.С.Стилиди // М. : Издательская группа РОНЦ. Практическая медицина. – 2007. – С. 392.

17 Зубарев, П.Н. Хирургические болезни пищевода и кардии: руководство для врачей / П.Н.Зубарев, В.М.Трофимов // Спб. : Фолиант. – 2005.

18 Марийко, В.А. Эзофагэктомия у больных с ожоговыми стриктурами пищевода / В.А. Марийко, В.С. Нечай, В.Н. Титов, В.В. Кузнецов, Д.А.Д орофеев // Анналы хирургии. – 2005. - №. 4. – С. 22-26.

19 Марийко, В.А. Показания к выполнению видеоторакоскопической эзофагэктомии у больных с ожоговыми стриктурами пищевода / В.А. Марийко, В.С. Нечай, Д.А. Дорофеев // Эндоскопическая хирургия. - 2006. - Т. 12. - №. 2. - С. 82а-82.

20 Марийко, В.А. Сравнительная оценка применения видеоторакоскопической эзофагэктомии при раке пищевода / В.А. Марийко, В.С. Нечай, В.В.Кузнецов, Д.А. Дорофеев, А.Н. Кудрявцев // Анналы хирургии. – 2005. - №. 6. – С. 35-38.

21 Марийко, В.А. Сравнительная оценка результатов видеоторакоскопической и открытой эзофагоэктомий при заболеваниях пищевода: дис…. докт. мед. наук: 14.01.17 / Марийко Владимир Алексеевич. - М., 2007.- 197 с.

22 Матвеева, Л.В. Ятрогенная перфорация пищевода при баллонной эзофагопластике / Л.В.Матвеева, А.Н.Мальцев, И.И.Гумеров, Л.Р.Зарипов, Е.Н.Башка, В.К.Земское // Эндоскопическая хирургия. - 2006. - Т. 2. - №. 5. - С. 21-24.

23 Мирошников, Б.И. Пластика пищевода / Б.И.Мирошников, Г.Н.Горбунов, А.П.Иванов // СПб.: ЭЛБИ. - 2012. – С. 368.

24 Морган, Д.Э. Клиническая анестезиология: книга 1-я / Д.Э.Морган // Изд. 2-е, испр.; пер.с англ. -М. : Издательство БИНОМ. - 2011. – С. 392.

25 Мумладзе, Р.Б. Эзофагогастропластика при стриктурах пищевода / Р.Б.Мумладзе, А.А.Бакиров // Анналы хирургии. – 2000. – №. 6. – С. 31-34.

26 Оскретков, В.И. Видеоэндоскопическая хирургия пищевода / В.И.Оскретков // В.И. Оскретков, В.А. Ганков, А.Г. Климов, А.А. Гурьянов, В.В. Федоров, В.М. Казарян; Gод ред. Оскреткова В.И. - Барнаул: Аз Бука, 2004. — 159 с.

27 Оскретков, В.И. Эзофагогастропластика с использованием видеоэндохирургических технологий при рубцовых стенозах пищевода / В.И. Оскретков, А.А.Гурьянов, В.А.Ганков, А.Г.Климов, В.В.Федоров, П.Г.Коваленко // Эндоскопическая хирургия. - 2014. - Т. 20. - №. 1. – С. 36-41.

28 Перескоков, С.В. Ассистированные экстирпации, резекции и пластики пищевода с применением видеоэндоскопической техники / С.В.Перескоков, М.Ф. Черкасов, Ю.М.Старцев // Эндоскопическая хирургия. - 2006. – Т.12. - №. 2. – С. 102а-102.

29 Ручкин, Д.В. Экстирпация пищевода при кардиоспазме IV стадии и его рецидиве после открытой и эндоскопической кардиомиотомии / Д.В.Ручкин, Ц.Ян, М.Б.Раевская, С.А.Бурякина, В.А.Сизов, В.В.Субботин // Московский хирургический журнал. – 2014. – №. 3. – С. 5-15.

30 Тарасова, И.А. Протокол ускоренного восстановления у пациентов после эзофагэктомии (аналитический обзор) / И.А.Тарасова, А.Т.Цховребов, В.В.Никода, А.Л.Шестаков // Клиническая и экспериментальная хирургия. – 2017. – Т. 5. – №. 2. – С. (16)- 83-92.

31 Тарасова, И.А. Программа ускоренного выздоровления при реконструткивных операциях у пациентов с заболеваниями пищевода / Тарасова Ирина Александровна// Дис…. канд. мед. наук: 14.01.17 - М., 2017.- 129 с.

32 Хатьков, И.Е. Тораколапароскопические одномоментные операции на пищеводе: результаты лечения 14 больных / И.Е. Хатьков, Р.Е. Израилов, С.А. Домрачев, П.В. Кононец, О.С. Васнев, М.А.Кошкин // Хирургия. Журнал им. НИ Пирогова. – 2014. – №. 10. – С. 45-51.

33 Чепик, Д.А. Современные направления пластики пищевода у больных с послеожоговыми рубцовыми стриктурами пищевода / Д.А.Чепик // Новости хирургии. – 2009. – Т. 17. – №. 3.

34 Черноусов, А.Ф. Ахалазия кардии и кардиоспазм современные принципы лечения / А.Ф.Черноусов, Т.В.Хоробрых, Ф.П.Ветшев, А.А.Мелентьев, С.В.Осминин // Анналы хирургии. 2012. - №. 3. – С. 5-10.

35 Черноусов, А.Ф. Лечение больных с нервно-мышечными заболеваниями пищевода / А.Ф. Черноусов, Т.В. Хоробрых, Ф.П.Ветшев, С.В.Осминин, А.Дулова // Врач. 2014. - №. 10.- С. 6-11.

36 Черноусов, А.Ф. Хирургическое лечение нервно-мышечных заболеваний пищевода / А.Ф. Черноусов, В.А. Андриянов, А.Н.Гаджиев, Д.В.Ручкин // Анналы хирургии. – 2001. - №. 1. - С. 35-36.

37 Черноусов, А.Ф. Хирургия пищевода / А.Ф. Черноусов, П.М.Богопольский, Ф.С.Курбанов; руководство для врачей // М. : Медицина. - 2000. – 352 с., ил.

38 Черноусов, А.Ф. Экстирпация пищевода с одномоментной пластикой изоперистальтической желудочной трубкой / А.Ф. Черноусов, С.А. Домрачев; методические рекомендации. - М. : - 1992. – С. 85.

39 Чикинев, Ю.В. Эзофагопластика у больных ожоговыми стриктурами пищевода / Ю.В. Чикинев, Е.А. Дробязгин, И.В.Беркасова, И.Е. Судовых, Е.К. Нурланбаев, Б.Б. Азимталипов // Вестник экспериментальной и клинической хирургии. - 2011. - Т. 1. – С. 57-62.

40 Чикинев, Ю.В. Ближайшие и отдаленные результаты эзофагопластики при доброкачественных заболеваниях пищевода / Ю.В. Чикинев, Е.А. Дробязгин, И.В.Беркасова, И.Е.Судовых, Е.К. Нурланбаев, Б.Б.

Азимталипов // Вестник НГУ. Серия: Биология, клиническая медицина. – 2014. - №. - 12(2). – С. 55-61.

41 Чикинев, Ю.В. Применение видеомедистиноскопии в хирургии доброкачественных стенозирующих заболеваний пищевода / Ю.В.Чикинев, Е.А. Дробязгин, И.Е. Судовых, Е.К. Нурланбаев // Вестник хирургической гастроэнтерологии. – 2016. – №. 1-2. – С. 43-52.

42 Чикинев, Ю.В. Экстирпация пищевода с одномоментной эзофагогастропластикой при его доброкачественных заболеваниях / Ю.В. Чикинев, Е.А. Дробязгин, И.В. Беркасова, А.В. Коробейников, А.В.Кутепов // Сибирский научный медицинский журнал. – 2009. – №. 6. – С. 5-9.

43 Янкин, А.В. Рак пищевода: от статистики к диагностике / А.В. Янкин // Практическая онкология. - 2003. - Т. 4. - №. 2. – С. 61-64.

44 Ai, B. Laparoscopic and thoracoscopic esophagectomy with intrathoracic anastomosis for middle or lower esophageal carcinoma / B. Ai, Z. Zhang, Y. Liao // Journal of thoracic disease. – 2014. – Vol. 6. – № 9. – P. 1354-1357.

45 Aiolfi, A. Et al. Esophagectomy for stage IV achalasia / A.Aiolfi Et al // European Surgery. – 2018. – T. 50. – №. 2. – P. 58-64.

46 Akaishi, T. Thoracoscopic en bloc total esophagectomy with radical mediastinal lymphadenectomy / T. Akaishi, I. Kaneda, N. Higuchi, Y.Kuriya, J.I.Kuramoto, T.Toyoda, A.Wakabayashi // The Journal of thoracic and cardiovascular surgery. – 1996. – T. 112. – №. 6. – P. 1533-1541.

47 Akiyama, H. Esophagectomy without thoracotomy with vagal preservation / H. Akiyama, M. Tsurumaru, Y. Ono, H. Udagawa, Y. Kajiyama // Journal of the American College of Surgeons. – 1994. – Vol. 178. – №. 1. – P. 83-85.

48 Atkins, B. Z. Reducing hospital morbidity and mortality following esophagectomy / A.S. Shah, K.A. Hutcheson, J.H. Mangum, T.N. Pappas, Jr. D.H. Harpole , T.A. D'Amico // The Annals of thoracic surgery. – 2004. – Vol. 78. – №. 4. – P. 1170-1176.

49 Avenado, C.E. Pulmonary complications after esophagectomy / C.E. Avenado // The Annals of thoracic surgery. - 2002.- Vol. 73. -№ 3. - P. 922-926.

50 Banki, F. Vagal - sparing esophagectomy: a more physiologic alternative / F. Banki, R.J. Mason, S.R. DeMeester, J.A. Hagen, N.S. Balaji, P.F. Crooke, T.R. Demeester // Annals of surgery. – 2002. – Vol. 236. – №. 3. – P. 324-336.

51 Basta, Y.L. The value of multidisciplinary team meetings for patients with gastrointestinal malignancies: a systematic review / Y.L. Basta, S. Bolle, P. Fockens, K.M. Tytgat // Annals of surgical oncology. – 2017. – Vol. 24. – №. 9. – P. 2669-2678.

52 Ben-David, K. Decreasing morbidity and mortality in 100 consecutive minimally invasive esophagectomies / K.Ben-David, G.A. Sarosi, J.C. Cendan, D.Howard, G.Rossidis, S.N. Hochwald // Surgical endoscopy. – 2012. - №. 26. – P. 162-167.

53 Biere, S.S. Minimally invasive versus open oesophagectomy for patients with oesophageal cancer: a multicentre, open-label, randomised controlled trial / S.S. Biere, M.I.van Berge Henegouwen, K.W. Maas, L. Bonavina, C. Rosman, J.R. Garcia, H.J. Bonjer // The Lancet. – 2012. – Vol. 379. – №. 9829. – P. 1887-1892.

54 Bonavina, L. Hybrid and total minimally invasive esophagectomy: how I do it / L. Bonavina, E. Asti, A.S ironi, D. Bernardi, A.Aiolfi // Journal of thoracic disease. – 2017. – Vol. 9. – №. Suppl 8. – P. S761.

55 Borovikova, L.V. Vagus nerve stimulation attenuates the systemic inflammatory response to endotoxin / L.V. Borovikova, S. Ivanova, M. Zhang, H. Yang, G.I. Botchkina, L.R. Watkins, K.J. Tracey // Nature. – 2000. – Vol. 405. – №. 6785. – P. 458-462.

56 Butler, N. Minimally invasive oesophagectomy: current status and future direction / N. Butler, S. Collins, B. Memon, M.A. Memon // Surgical endoscopy/ - 2011. - №. 25(7). – P. 2071-2083.

57 Cai, L. Better perioperative outcomes in thoracoscopic-esophagectomy with two-lung ventilation in semi-prone position / L.Cai, Y.Li, L.Sun, X.W.Yang,

W.B.Wang, F.Feng, H.W.Zhang // Journal of thoracic disease. – 2017. – Vol. 9. – №. 1. – P. 117-122.

58 Charlson, M.E. A new method of classifying prognostic comorbidity in longitudinal studies: development and validation / M.E.Charlson, P.Pompei, K.L.Ales, C.R.Mckenzie // J. Chron Dis. - 1987. - №. 40 №. 5. - P. 373-383.

59 Collard, J.M. En bloc and standard esophagectomies by thoracoscopy / J.M.Collard, B.Lengele, J.B.Otte, P.J.Kestens // The Annals of thoracic surgery. – 1993. – Vol. 56. – №. 3. – C. 675-679.

60 Cury, E.K. Thoracoscopic esophagectomy in children / E.K.Cury, V. Schraibman A.L.de Vasconcelos Macedo, L.S.Echenique // Journal of pediatric surgery. – 2001. – Vol. 36. – №. 9. – C. 17-19.

61 Cuschieri, A. Endoscopic oesophagectomy through a right thoracoscopic approach / A.Cuschieri, S.Shimi, S.Banting // Journal of the Royal College of Surgeons of Edinburgh. – 1992. – T. 37. – №. 1. – C. 7-11.

62 Dallemagne, B. Laparoscopic Nissen fundoplication: preliminary report / B.Dallemagne, J.M.Weerts, C.Jehaes, S.Markiewicz, R.Lombard // Surgical laparoscopy & endoscopy. – 1991. – Vol. 1. – №. 3. – P. 138-143.

63 Demeester, S.R. Vagal-sparing esophagectomy: is it a useful addition? / S.R.Demeester // The Annals of thoracic surgery. – 2010. – Vol. 89. – №. 6. – P. S2156-S2158.

64 DePaula, A.L. Laparoscopic transhiatal esophagectomy with esophagogastroplasty / A.L.DePaula, K.Hashiba, E.A.Ferreira, E.Grecco // Surgical laparoscopy & endoscopy. – 1995. – Vol. 5. – №. 1. – P. 1-5.

65 Dieter, J.R.A. Thoracoscopic esophageal surgery / J.R.A.Dieter // International surgery. – 1997. – Vol. 82. – №. 2. – P. 119-122.

66 Dieter, J.R.A. Complications and contraindications of thoracoscopy / J.R.A.Dieter, G.B.Kuzycz // International surgery. – 1997. – Vol. 82. – №. 3. – P. 232-239.

67 Dindo, D. Classification of surgical complications: a new proposal with evaluation in a cohort of 6336 patients and results of a survey / D.Dindo,

N.Demartines, P.A.Clavien // Ann Surg. - 2004. - Vol. 240. - № 2. - P. 205-213.

68 Duranceau, A. End-stage achalasia / A.Duranceau, M.Liberman, J.Martin, P.Ferraro // Diseases of the Esophagus. – 2012. – Vol. 25. – №. 4. – P. 319-330.

69 Fabian, T. Prone thoracoscopic esophageal mobilization for minimally invasive esophagectomy / T.Fabian, A.A.McKelvey, M.S.Kent & J.A.Federico // Surgical endoscopy. – 2007. №. 21(9). – P. 1667-1670.

70 Fabian, T. Thoracoscopic esophageal mobilization during minimally invasive esophagectomy: a head-to-head comparison of prone versus decubitus positions / T.Fabian, J.Martin, M.Katigbak, A.A.mckelvey, J.A.Federico // Surg Endosc. - 2008. – Vol. 22. - P. 2485–2491.

71 Farrukh, A. Achalasia: an epidemiology update / A.Farrukh, J.F.Mayberry // Esophagus. – 2015. – Vol. 12. – №. 2. – P. 170-174.

72 Glatz, S.M. Esophagectomy for end stage achalasia / S.M.Glatz, J.D.Richardson // Journal of Gastrointestinal Surgery. – 2007. – Vol. 11. – №. 9. – P. 1134-1137.

73 Glatz, T. Hybrid minimally invasive esophagectomy vs. Open esophagectomy: a matched case analysis in 120 patients / T.Glatz, G.Marjanovic, B.Kulemann, O.Sick, U.T.Hopt, J.Hoeppner // Langenbeck's archives of surgery. – 2017. – Vol. 402. – №. 2. – P. 323-331.

74 Gockel, I. Transhiatal and transthoracic resection in adenocarcinoma of the esophagus: Does the operative approach have an influence on the long - term prognosis? / I.Gockel, S.Heckhoff, C.M.Messow, W.Kneist, T.Junginger // World journal of surgical oncology. – 2005. – Vol. 3. – №. 1. – P. 40-51.

75 Gossot, D. Thoracoscopic esophagectomy: technique and initial results / D.Gossot, P.Fourquier, M.Celerier // The Annals of thoracic surgery. – 1993. – Vol. 56. – №. 3. – P. 667-670.

76 Guo, W. Totally minimally invasive Ivor-Lewis esophagectomy with single-utility incision video-assisted thoracoscopic surgery for treatment of mid-lower

esophageal cancer / W.Guo, L.Ma, Y.Zhang, X.Ma, S.Yang, X.Zhu, H.Li // Diseases of the Esophagus. – 2016. – P. 139-145.

77 Gupta, N.M. Transhiatal esophageal resection for corrosive injury / N.M.Gupta, R.Gupta // Annals of surgery. – 2004. – Vol. 239. – №. 3. – P. 359-363.

78 Hamouda, A.H. Comparison between outcomes of laparoscopic and open Ivor-lewis oesophagectomy in a single centre: Cancer/surgical oncology (gi) 1009 / A.H.Hamouda, K.Tsigkritis, A.Hay, N.Bland, A.Rohatgi, A.BothaA // British Journal of Surgery. – 2009. – Vol. 96. – P. 100-101.

79 Herbella, F.A. Minimally invasive esophagectomy / F.A.Herbella, M.G.Patti // World journal of gastroenterology: WJG. – 2010. – Vol. 16. – №. 30. – P. 3811-3815.

80 Howard, J.M. Oesophagectomy in the management of end-stage achalasia–Case reports and a review of the literature / J.M.Howard, L.Ryan, K.T.Lim, J.V.Reynolds // International Journal of Surgery. – 2011. – Vol. 9. – №. 3. – P. 204-208.

81 Imperatori, A. Peri-operative complications of video-assisted thoracoscopic surgery (VATS) / A.Imperatori, N.Rotolo, M.Gatti, E.Nardecchia, L.De Monte, V.Conti, L.Dominioni // International Journal of Surgery. – 2008. – Vol. 6. – P. S78-S81.

82 Javed, A. Minimally invasive oesophagectomy in prone versus lateral decubitus position: A comparative study / A.Javed, J.M.Manipadam, A.Jain, R.Kalayarasan, R.Uppal, A.K.Agarwal // Journal of minimal access surgery. – 2016. – Vol. 12. – №. 1. – P. 10-15.

83 Jennifer, C. D. Evaluation and treatment of swallowing impairments / C. D Jennifer, B. Mikoto // Am Fam Physician. – 2000. – Vol. 61. - №. 8. – P. 2453-2462.

84 Jobe, B.A. Laparoscopic inversion esophagectomy: simplifying a daunting operation / B.A.Jobe, K.M.Reavis, J.J.Davis , J.G.Hunter // Dis Esophagus. - 2004. – Vol.7. - P. 95–97.

85 Jobe, B.A. Minimally invasive esophagectomy for benign disease / B.A.Jobe // Surgical Clinics. - 2015. – Vol. 95. – №. 3. – P. 605-614.

86 Johnson, D. A. Pulmonary disease in progressive systemic sclerosis: a complication of gastroesophageal reflux and occult aspiration? / D. A. Johnson, W.E. Drane, J. Curran, E.L.Cattau, C. Ciarleglio, A. Khan, S.B. Benjamin // Archives of internal medicin. -1989.- Vol.149. - №.3.- P. 589-593.

87 Kawakubo, H. Current status and future perspectives on minimally invasive esophagectomy / H.Kawakubo, H.Takeuchi & Y.Kitagawa // The Korean journal of thoracic and cardiovascular surgery. – 2013. – Vol. 46(4). P. 241-248.

88 Kent, M. Minimally invasive resection of benign esophageal tumors / M.Kent, T.d'Amato, C.Nordman, M.Schuchert, R.Landreneau, M.Alvelo-Rivera & J.Luketich // The Journal of thoracic and cardiovascular surgery. – 2007. - Vol. 134(1)/ - P. 176-181.

89 Kondrup, J. et al. ESPEN guidelines for nutrition screening 2002 / J. Kondrup // Clinical nutrition. - 2003. - Vol. 22. - № 4. - P. 415-421.

90 Kuwano, H. Guidelines for diagnosis and treatment of carcinoma of the esophagus April 2012 edited by the Japan Esophageal Society / H.Kuwano, Y.Nishimura, T.Oyama, H.Kato, Y.Kitagawa, M.Kusano, Y.Naomoto // Esophagus. – 2015. – Vol. 12. – №. 1. – P. 1-30.

91 Langmore, S.E. Predictors of aspiration pneumonia: how important is dysphagia?. / S.E.Langmore, M.S.Terpenning, A.Schork, Y.Chen, J.T.Murray, D.Lopatin & W.J.Loesche // Dysphagia. – 1998. – Vol. 13(2). – P. 69-81. https://doi.org/10.1007/PL00009559

92 Langmore, S. E. Predictors of aspiration pneumonia: how important is dysphagia? / S. E. Langmore, M. S. Terpenning, A. Schork, Y. Chen, J. T. Murray, D. Lopatin, W.J. Loesche // Dysphagia. -1998. -Vol. 13. - №. 2. – P. 69-81.

93 Law, S. Esophagectomy without mortality: what can surgeons do? / S.Law // Journal of Gastrointestinal Surgery. – 2010. – Vol. 14. – №. 1. – P. 101-107.

94 Lázár, G. A successful strategy for surgical treatment of Boerhaave's syndrome / G.Lázár, A.Paszt, Z.Simonka, A.Bársony, S.Ábrahám & G.Horváth // Surgical endoscopy. – 2011. – Vol. 25(11). – P. 3613-3619.

95 Li, H. Surgical treatment for carcinoma of the oesophagus in Chinese language publications / H.Li, S.C.Yao // British journal of surgery. – 1997. – Vol. 84. – №. 6. – P. 855-857.

96 Low, D.E. Benchmarking complications associated with esophagectomy / D.E. Low, M.K. Kuppusamy, D. Alderson, I.Cecconello, A.C.Chang, G. Darling, R. Hardwick // Annals of surgery. – 2018.

97 Low, D.E. Esophagectomy - it's not just about mortality anymore: standardized perioperative clinical pathways improve outcomes in patients with esophageal cancer / D.E.Low // J Gastrointest Surg. - 2007. - Vol.11. - №. 11. – P.1395-1402; discussion 1402.

98 Luketich, J.D. Minimally invasive esophagectomy: results of a prospective phase II multicenter trial-the eastern cooperative oncology group (E2202) study / J.D.Luketich, A.Pennathur, Y.Franchetti, P.J.Catalano, S.Swanson, D.J.Sugarbaker, H.C.Fernando // Annals of surgery/ - 2015. – Vol. 261. - №. 4. - P. 702-707.

99 Luketich, J.D. Outcomes after minimally invasive esophagectomy: review of over 1000 patients / J.D. Luketich , A. Pennathur, O. Awais, R.M. Levy, S. Keeley, M. Shende, M.J.Schuchert // Ann Surg. - 2012. – Vol. 256. - №. 1. - P. 95-103.

100 Luketich, J.D. Minimally invasive esophagectomy / J.D.Luketich, P.R.Schauer, N.A.Christie, T.L.Weigel, S.Raja, H.C.Fernando, N.T.Nguyen // The Annals of thoracic surgery. – 2000. – Vol. 70. – №. 3. – P. 906-911.

101 Luketich, J.D. Minimally invasive esophagectomy: outcomes in 222 patients / J.D. Luketich, M. Alvelo-Rivera, P.O. Buenaventura, N.A. Christie, J.S. Mccaughan, V.R.Litle, H.C. Fernando // Annals of surgery. – 2003. – Vol. 238. – №. 4. – P. 486-495.

102 Luketich, J.D. Outcomes after minimally invasive esophagomyotomy / J.D.Luketich, H.C.Fernando, N.A.Christie, P.O.Buenaventura, R.J.Keenan, S.Ikramuddin, P.R.Schauer // Ann Thorac Surg. - 2001.- Vol.72. - №. 6. - P. 1909-12; discussion 1912-3.

103 Mayberry, J.F. Epidemiology and demographics of achalasia / J.F.Mayberry // Gastrointest Endosc Clin N Am. - 2001. – Vol.11. - №. 2. – P.235- 248.

104 Molena, D. Surgical management of end-stage achalasia / D.Molena, S.C.Yang // Seminars in thoracic and cardiovascular surgery. – WB Saunders. - 2012. – Vol. 24. – №. 1. – C. 19-26.

105 Mormando, J. Esophagectomy for benign disease / J.Mormando, A.Barbetta , D.Molena // Journal of thoracic disease. – 2018. – T. 10. – №. 3. – P. 2026-2033.

106 Nguyen, N.T. Comparison of minimally invasive esophagectomy with transthoracic and transhiatal esophagectomy / N.T.Nguyen, D.M.Follette, B.M.Wolfe, P.D.Schneider, P.Roberts & J.E.Goodnight // Archives of Surgery. – 2000. – Vol. 135. – №. 8. – C. 920-925.

107 Nguyen, N.T. Minimally invasive surgical enucleation or esophagogastrectomy for benign tumor of the esophagus / N.T. Nguyen, K.M. Reavis, K. El-Badawi, M.W. Hinojosa, B.R. Smith // Surgical innovation. – 2008. – Vol. 15(2). P. 120-125.

108 Nguyen, N.T. Minimally invasive esophagectomy for Barrett's esophagus with high-grade dysplasia / N.T.Nguyen, P.Schauer, J.D.Luketich // Surgery. – 2000. – T. 127. – №. 3. – P. 284-290.

109 Nguyen, N.T. Thoracoscopic and laparoscopic esophagectomy for benign and malignant disease: lessons learned from 46 consecutive procedures / N.T.Nguyen, P.Roberts, D.M.Follette, R.Rivers, B.M.Wolfe // Journal of the American College of Surgeons. – 2003. – Vol. 197. – №. 6. – P. 902-913.

110 Okamoto, H., et al., Treatment of spontaneous esophageal rupture (Boerhaave syndrome) using thoracoscopic surgery and sivelestat sodium hydrate /

H.Okamoto, et al. // Journal of thoracic disease. - 2018. Vol. 10(4). P. 2206-22-12.

111 Okamura, A. Factors influencing difficulty of the thoracic procedure in minimally invasive esophagectomy / A.Okamura, M.Watanabe, S.Mine, K.Nishida, Y.Imamura, T.Kurogochi, T.Sano // Surgical endoscopy. – 2016. – Vol. 30. – №. 10. – P. 4279-4285.

112 Orringer, M.B. Transhiatal esophagectomy without thoracotomy for carcinoma of the thoracic esophagus / M.B.Orringer //Annals of surgery. – 1984. – Vol. 200. – №. 3. – P. 282-288.

113 Osugi, H. Learning curve of video-assisted thoracoscopic esophagectomy and extensive lymphadenectomy for squamous cell cancer of the thoracic esophagus and results / H.Osugi, M.Takemura, M.Higashino, N.Takada, S.Lee, M.Ueno, H.Kinoshita // Surgical Endoscopy And Other Interventional Techniques. – 2003. – Vol. 17. – №. 3. – P. 515-519.

114 Palanivelu, C. Minimally invasive esophagectomy: thoracoscopic mobilization of the esophagus and mediastinal lymphadenectomy in prone position—experience of 130 patients / C.Palanivelu, A.Prakash, R.Senthilkumar, P.Senthilnathan, R.Parthasarathi, P.S.Rajan, S.Venkatachlam // Journal of the American College of Surgeons. – 2006. – Vol. 203. – №. 1. – P. 7-16.

115 Palmer, J.B. Evaluation and treatment of swallowing impairments / J.B.Palmer, J.C.Drennana, B.Mikoto // Am Fam Physician. – 2000. – Vol. 61. – №. 8. – C. 2453-2462.

116 Pellegrini, C.A. Esophageal surgery by the thoracoscopic approach / C.A.Pellegrini // Seminars in thoracic and cardiovascular surgery. – 1993. – Vol. 5. – №. 4. – P. 305-309.

117 Peyre, C.G. Vagal - sparing esophagectomy: the ideal operation for intramucosal adenocarcinoma and Barrett with high-grade dysplasia / C.G.Peyre, S.R.Demeester, C.Rizzetto, N.Bansal, A.L.Tang, S.Ayazi, T.R.Demeester // Annals of surgery. – 2007. – Vol. 246. – №. 4. – P. 665-674.

118 Salo, J.A. Management of delayed esophageal perforation with mediastinal sepsis. Esophagectomy or primary repair? / J.A. Salo, J.O.Isolauri, L.J.Heikkilä, H.T.Markkula, L.O.Heikkinen, E.O.Kivilaakso, S.P.Mattila // The Journal of thoracic and cardiovascular surgery. – 1993. - Vol.106 (6). – P. 1088-1091.

119 Schuchert, M.J. Complications of minimally invasive esophagectomy. Complications of minimally invasive esophagectomy / M.J.Schuchert, J.D.Luketich, H.C.Fernando // Seminars in thoracic and cardiovascular surgery. – WB Saunders. - 2004. – Vol. 16. – №. 2. – P. 133-141.

120 Schuchert, M.J. Minimally invasive surgical treatment of sigmoidal esophagus in achalasia / M.J.Schuchert, J.D.Luketich, R.J.Landreneau, A.Kilic, Y.Wang, M.Alvelo-Rivera, A.Pennathur // Journal of Gastrointestinal Surgery. – 2009. – Vol. 13. – №. 6. – P. 1029-1036.

121 Scott, P.D. Results of laparoscopic Heller myotomy for extreme megaesophagus: an alternative to esophagectomy / P.D.Scott, K.L.Harold, B.T.Heniford, D.E.Jaroszewski // Surgical Laparoscopy Endoscopy & Percutaneous Techniques. – 2009. – Vol. 19. – №. 3. – P. 198-200.

122 Seesing, M.F.J. Reducing Pulmonary Complications After Esophagectomy For Cancer / M.F.J.Seesing, M.G.Scholtemeijer, H.J.F.Brenkman, L.M.Janssen, R.van Hillegersberg, J.P.Ruurda // Journal of Thoracic Diseases/ - 2017. - Vol. 9. – Suppl. 8. - P. S868-S878.

123 Shichinohe, T. Video-assisted esophagectomy for esophageal cancer / T. Shichinohe, S.Hirano, S.Kondo // Surgery today. – 2008. – Vol. 38. – №. 3. – P. 206-213

124 Sihag, S. Minimally invasive versus open esophagectomy for esophageal cancer: a comparison of early surgical outcomes from the Society of Thoracic Surgeons National Database / S.Sihag, A.S.Kosinski, H.A.Gaissert, C.D.Wright, P.H.Schipper // The Annals of thoracic surgery. – 2016. – Vol. 101. – №. 4. – P. 1281-1289.

125 Smithers, B.M. Comparison of the outcomes between open and minimally invasive esophagectomy / B.M.Smithers // Ann Surg. - 2007.- Vol. 245. - №. 2. - P. 232-40.

126 Spinoglio, G. Thoracoscopic and laparoscopic esophagectomy in a case of spontaneous rupture of the esophagus (Boerhaave's syndrome) / G. Spinoglio, M.Summa, R.Quarati, S.Testa, F.Priora, M.L.Lenti & D.Piscioneri // European Journal of Trauma and Emergency Surgery. – 2009. – Vol. 35(4). – P. 414-416.

127 Swanstrom, L.L. Laparoscopic total esophagectomy / L.L.Swanstrom, P.Hansen // Archives of Surgery. – 1997. – Vol. 132. – №. 9. – P. 943-949.

128 Tapias, L.F. Minimally invasive Ivor Lewis esophagectomy: description of a learning curve / L.F. Tapias, C.R.Morse // Journal of the American College of Surgeons. – 2014. – Vol. 218. – №. 6. – P. 1130 - 1140.

129 Tsujimoto, H. Video-assisted thoracoscopic surgery for esophageal cancer attenuates postoperative systemic responses and pulmonary complications / H.Tsujimoto, R.Takahata, S.Nomura, Y.Yaguchi, I.Kumano, Y.Matsumoto, J.Yamamoto // Surgery. – 2012. – Vol. 151. – №. 5. – P. 667 - 673.

130 Van Workum, F. Learning curve and associated morbidity of minimally invasive esophagectomy: a retrospective multicenter study / F.Van Workum, M.H.Stenstra, G.H.Berkelmans, A.E.Slaman, M.I.Van Berge Henegouwen, S.S.Gisbertz, G.A.Nieuwenhuijzen // Annals of surgery. – 2019. – Vol. 269. – №. 1. – P. 88-94.

131 Verhage, R.J. Minimally invasive surgery compared to open procedures in esophagectomy for cancer: a systematic review of the literature / R.J. Verhage, E.J.Hazebroek, J.Boone, R.Van Hillegersberg // Minerva chirurgica. – 2009. – Vol. 64. – №. 2. – P. 135-139.

132 Watson, D.I. Totally endoscopic Ivor Lewis esophagectomy / D.I. Watson , N.Davies, G.G.Jamieson // Surgical endoscopy. – 1999. – Vol. 13. – №. 3. – P. 293-297.

133 Wong, Y.H.I. Minimally invasive esophagectomy: A single center comparative study of outcomes with 638 esophagectomy for squamous cell cancer of the

esophagus / Y.H.I.Wong, K.H.D.Tong, S.Y.Chan, K.K.D.Chan, C.Wong, T.T.Law, S.Y.K.Law // Gastroenterology. - 2017. - Vol. 152. -№. 5. - Suppl. 1. - P. S1262, abstract no. Mo1044.

134 Yatabe, T. Better postoperative oxygenation in thoracoscopic esophagectomy in prone positioning / T.Yatabe , H.Kitagawa, K.Yamashita, T.Akimori, K.Hanazaki & M.Yokoyama // Journal of anesthesia. – 2010. – Vol. 24(5). - P. 803-806.

135 Yibulayin, W. Minimally invasive oesophagectomy versus open esophagectomy for resectable esophageal cancer: a meta-analysis / W. Yibulayin, S.Abulizi, H.Lv, W.Sun // World journal of surgical oncology. – 2016. – Vol. 14. – №. 1. – P. 304-321.

136 Zacherl, J. Fast-track Ivor Lewis esophageal resection / J.Zacherl, R.Asari, E.Fleischmann, B.Karbon, S.Rasoul - Rockenschaub, G.Prager, S.F.Schoppmann // European Surgery. – 2015. – Vol. 47. – №. 2. – P. 59-64.

137 Zingg, U. Factors associated with postoperative pulmonary morbidity after esophagectomy for cancer / U.Zingg, B.M.Smithers, D.C.Gotley, G.Smith, A.Aly, A.Clough, D.I.Watson // Annals of surgical oncology. – 2011. – Vol. 18. – №. 5. – P. 1460-1468.