ФГБНУ «РОССИЙСКИЙ НАУЧНЫЙ ЦЕНТР ХИРУРГИИ ИМЕНИ АКАДЕМИКА Б.В. ПЕТРОВСКОГО»

На правах рукописи

Крайник Наталья Александровна

Ультразвуковая диагностика сосудистых осложнений почечных аллотрансплантатов в интраоперационном и раннем послеоперационном периодах

14.01.13 лучевая диагностика, лучевая терапия

ДИССЕРТАЦИЯ

на соискание ученой степени
кандидата медицинских наук

Научный руководитель:
доктор медицинских наук, профессор
В.И. Садовников
Научный консультант:
доктор медицинских наук, профессор
М.М. Каабак

Москва 2016

Оглавление

Введение	4
Глава 1. Возможности ультразвукового мониторинга в оценке состояния почечного аллотрансплантата (обзор литературы)	9
Глава 2. Клиническая характеристика пациентов и методика исследования	27
2.1. Клинические данные пациентов	27
2.2. Методика проведения ультразвукового мониторинга	30
2.2.1. Интраоперационное комплексное ультразвуковое исследование почечных трансплантатов	30
2.2.2. Ультразвуковое исследование почечных трансплантатов в раннем послеоперационном периоде	33
2.3. Статистическая обработка полученных результатов	42
Глава 3. Ультразвуковой мониторинг почечных аллотрансплантатов в интраоперационном и раннем послеоперационном периодах	44
3.1. Ультразвуковой мониторинг почечных трансплантатов в интраоперационном периоде	44
3.1.1. Оценка показателей гемодинамики почечных трансплантатов пациентов I группы	44
3.1.2. Оценка показателей гемодинамики почечных трансплантатов пациентов II группы	46
3.1.3. Реперфузионное повреждение почечных трансплантатов	48
3.1.4. Сосудистые осложнения почечных трансплантатов	51
3.2. Ультразвуковой мониторинг почечных трансплантатов в раннем послеоперационном периоде	53
3.2.1. Оценка показателей гемодинамики почечных трансплантатов пациентов I группы	53

3.2.2. Оценка показателей гемодинамики почечных трансплантатов пациентов II группы 55
3.2.3. Сосудистые осложнения почечных трансплантатов 65
3.3. Возможности ультразвуковой диагностики. Клиническое наблюдение. 76
Глава 4. Сравнительная оценка показателей топометрии и гемодинамики показателей почечных аллотрансплантатов в интраоперационном и раннем послеоперационном периодах 85
4.1. Сравнительная оценка показателей гемодинамики почечных трансплантатов в интраоперационном периоде 85
4.2. Сравнительная оценка показателей топометрии и гемодинамики почечных трансплантатов в раннем послеоперационном периоде 86
Заключение 97
Выводы 105
Практические рекомендации 106
Список литературы 107
Список сокращений 127

Введение

Актуальность темы. Трансплантация почки является оптимальным методом лечения при терминальной стадии нарушения секреторной и экскреторной функции почек различной этиологии [26, 41, 54, 180], несмотря на успехи экстракорпоральной детоксикации. В нашей стране первая успешная операция по трансплантации почки была осуществлена Б.В. Петровским в 1965 году.

По мнению авторов трансплантация почки должна быть первостепенным выбором для лечения хронической почечной недостаточности (ХПН), нежели экстракорпоральная детоксикация (гемодиализ, перитонеальный диализ) [15]. Так по данным исследований S.W. Yoo с соавт. (2009) выживаемость почечного трансплантата составила к 1-му году 98,8 % к 92,4 % и 85,3 %; к 5-ти годам- 89,5 % к 78,2 % и 74,5 %, к 10-ти годам- 79,4 % к 69,2 и 68,2 %; показатели выживаемости пациентов после перитонеального диализа перед трансплантацией почки хуже, чем при гемодиализе [184].

Потребность в трансплантации почки во всем мире ежегодно увеличивается [162, 27]. Темпы роста трансплантации почки от живого донора устойчиво увеличиваются в большинстве регионов мира (США, Бразилия, Мексика, Япония), увеличивая её глобальное значение как варианта лечения почечной недостаточности [98]. Однако, доля хирургического вмешательства по поводу трансплантации почки как метода заместительной почечной терапии (ЗПТ) в нашей стране, по-прежнему, не превышает 25 % [7].

Успешная трансплантация почек у детей и подростков не только ликвидирует уремию и обеспечивает выживаемость пациентов, но и существенно улучшает качество их жизни [40].

Несмотря на прогресс в хирургии и иммуносупрессии и все более широкое распространение трансплантации почки от живого донора, полностью не исключается развитие ни отсроченной функции, ни отторжения, в том числе необратимого, хотя существенно снижает риск их возникновения [28]. Риск развития дисфункции почечного аллотрансплантата определяется сочетанным

воздействием повреждающих факторов иммунной и неиммунной природы на всех стадиях его жизни [139].

В связи с этим в мировой практике значение ультразвукового исследования (УЗИ) с использованием различных режимов сканирования достаточно востребовано для дифференциальной диагностики как криза отторжения почечного транстлантата, так и острого канальцевого некроза, тромбоза и деформации магистральных сосудов почки с возможными урологическими осложнениями. В клинической практике необходимо комплексное обследование реципиента, включающее анализ клинической картины, лабораторных данных, результатов биопсии, иммуногистиохимии и их сопоставление с данными УЗИ [137, 183].

Своевременная постановка диагноза приводит к нормализации функции и сохранению почечного аллотрансплантата [133].

В наше время сосудистые осложнения после трансплантации почки встречаются сравнительно не часто. В клинической практике они являются весьма серьезной проблемой, так как при поздней диагностике сосудистых осложнений и отсутствии своевременного лечения приводят к развитию быстропрогрессирующей дисфункции и утрате почечного аллотрансплантата [39, 71].

Сосудистые осложнения (тромбоз магистральных сосудов и стеноз почечной артерии), возникающие после трансплантации почки, являются грозными осложнениями, в связи с этим необходимо их тщательное изучение. Однако, в зарубежной и отечественной литературе по сосудистым осложнениям почечного трансплантата в раннем послеоперационном периоде количество публикаций невелико. Вместе с этим опубликованные данные по применению ультразвуковой диагностики в интраоперационном периоде отсутствуют вовсе. Наши предварительные исследования показывают значимость мониторинга в оценке перфузии почки. От успешного решения этих вопросов во многом зависит результат трансплантации почки.

Все вышеперечисленное определило актуальность данного исследования.

Цель работы: оценить значимость комплексного ультразвукового мониторинга в интраоперационном и раннем послеоперационном периодах для своевременной диагностики сосудистых осложнений почечного аллотрансплантата.

Задачи исследования:

1. Разработать протокол комплексного ультразвукового исследования почечного аллотрансплантата в интраоперационном периоде.
2. Оценить показатели гемодинамики почечного трансплантата на различных этапах интраоперационного периода и по их результатам корригировать тактику лечения реперфузионного повреждения.
3. Определить эффективность интраоперационного ультразвукового мониторинга, направленного на своевременную диагностику сосудистых осложнений почечного аллотрансплантата.
4. Провести оценку показателей гемодинамики и функционального состояния почечного аллотрансплантата в раннем послеоперационном периоде.

Научная новизна.

Впервые в России разработан алгоритм оценки функционального состояния почечного аллотрансплантата на основании ультразвукового исследования в интраоперационном периоде.

Данная работа является первым исследованием, посвященным диагностике сосудистых осложнений почечного трансплантата с помощью комплексного ультразвукового мониторинга.

В настоящем исследовании впервые установлена взаимосвязь между временем стабилизации внутриорганного кровотока во время хирургического вмешательства и нормализацией азотовыделительной функции к концу первой недели послеоперационного периода.

Практическая значимость.

Работа имеет практическую ценность для врачей ультразвуковой диагностики и трансплантологов, занимающихся проблемами родственной трансплантации почек у детей и взрослых. Разработан и внедрен в клиническую практику протокол комплексного ультразвукового исследования почечного трансплантата в интраоперационном периоде. Оптимизирована методика неинвазивной оценки сосудистой архитектоники почки в условиях операционной по данным спектральной допплерографии почечного трансплантата. Доказана высокая информативность комплексного ультразвукового исследования в диагностике ишемического повреждения и сосудистых осложнений почечного трансплантата в интраоперационном и в раннем послеоперационном периодах.

Основные положения выносимые на защиту:

1. Всем реципиентам в интраоперационном периоде с целью своевременного выявления осложнений со стороны сосудистой системы почечного трансплантата необходимо проводить динамический комплексный ультразвуковой мониторинг согласно разработанному протоколу.
2. Разработанная ультразвуковая методика оценки ангиоархитектоники почечного трансплантата позволяет определить выраженность реперфузионного повреждения и достаточно эффективно провести коррекцию его лечения.
3. Диагностика сосудистых осложнений и нарушений внутриорганного кровообращения в интраоперационном периоде позволяет своевременно устранить причины их развития и восстановить адекватную перфузию и функцию почечных аллотрансплантатов в раннем послеоперационном периоде.
4. Время стабилизации внутриорганной гемодинамики почечных трансплантатов после пуска кровотока по магистральным сосудам рекомендуется использовать для прогноза дальнейшей функции трансплантата в раннем послеоперационном периоде.

Внедрение в практику результатов исследования.

Основные положения диссертационной работы внедрены в клиническую практику и повседневно используются в отделе клинической физиологии, функциональной и лучевой диагностики и в отделении пересадки почки ФГБНУ «РНЦХ имени академика Б.В. Петровского».

Апробация работы.

Основные положения настоящего исследования доложены и обсуждены на VII Съезде Российской ассоциации специалистов ультразвуковой диагностики (Москва, 2015); на научно-практической конференции «Редкие наблюдения и ошибки в инструментальной диагностике» (Москва- Звенигород, 2016); на межотделенческой научной конференции сотрудников отдела клинической физиологии, инструментальной и лучевой диагностики, отделения пересадки почки, отделения анестезиологии и реанимации в присутствии сотрудников других подразделений ФГБНУ «РНЦХ имени академика. Б.В. Петровского» 19.05.2016 года.

Объем и структура диссертации.

Диссертация изложена на 127 страницах машинописного текста и состоит из введения, 4 глав, заключения, выводов, практических рекомендаций и списка изученной литературы, включающего 42 отечественных и 142 иностранных источника. Работа иллюстрирована 49 рисунком и 27 таблицами, а также дополнена 3 клиническими наблюдениями.

Глава 1

Возможности ультразвукового мониторинга в оценке состояния почечного аллотрансплантата (обзор литературы).

Причин приводящих к ХПН не малое количество. Сахарный диабет по данным многих авторов стал первопричиной у 20 % взрослых пациентов, попадающих на гемодиализ [5, 6, 13, 14]. Следующей причиной является поражение сосудов почек (стеноз почечных артерий, гипертонический нефроангиосклероз и др.); далее по значимости идут поражение почечных клубочков (гломерулонефриты, гломерулопатии); поражение почечных канальцев и паренхимы почек (мочекаменная болезнь, пиелонефрит, лекарственные интерстициальные нефриты, аденома предстательной железы и др.). У детей превалируют пороки развития почек, среди которых наиболее распространенные урологические заболевания [38].

Признаком обострения ХПН является значительное снижение диуреза, увеличение показателей азотистых шлаков, нарушение кислотно-щелочного состава крови [8, 9, 37]. Необратимой формой почечной недостаточности является терминальная стадия заболевания, когда по показаниям необходима ЗПТ в форме диализа или трансплантация почки [8, 9, 17, 37].

Качество жизни больных ХПН зависит не только от проявлений патологического процесса, но и от типа заместительной терапии [10, 11].

Трансплантация почки у пациентов, которым не проводился программный диализ, обеспечивает снижение вероятности утраты функции трансплантата на 25 % и снижение смертности на 16 % по сравнению с реципиентами, которым пересадка почки выполнена после проведения диализа [107].

Несмотря на прогресс в области иммуносупрессии и все более широкое распространение трансплантации почки от живого донора, последняя полностью не исключает развития ни отсроченной функции, ни отторжения, в том числе необратимого, хотя существенно снижает риск их развития [28]. Риск развития дисфункции почечного аллотрансплантата определяется сочетанным

воздействием повреждающих факторов иммунной и неиммунной природы на всех стадиях его жизни [90, 138, 178]. Так факторами риска хронической нефропатии трансплантата могут стать и пожилой возраст донора, время консервации, высокий индекс массы тела реципиента, исходные заболевания как донора, так и реципиента (артериальная гипертензия, сахарный диабет) [57].

D. Mikhalski с соавт. (2008) изучал влияние времени холодовой ишемии на отсроченную функцию трансплантатов, острое отторжение и отдаленное выживание почек у реципиентов. Авторы пришли к выводу, что сокращение времени холодовой ишемии способствует уменьшению сосудистого спазма, приводит не только к уменьшению частоты отсроченной функции почки, но и снижает частоту осторого отторжения трансплантатов, тем самым уменьшая их потерю [127]. Во время проведения родственной трансплантации почки холодовая ишемия начинается с момента промывки сосудов почек охлажденным раствором и продолжается весь период до тепловой ишемии, которая заканчивается в момент возобновления кровообращения после наложения сосудистых анастомозов [2].

Жизнеспособность и дальнейшая функция почечного аллотрансплантата зависит в основном от адекватного его кровоснабжения. Одной из причин отсроченной функции почечного трансплантата является ишемия в результате реперфузии, которая приводит к повреждению нефронов [122, 140, 144].

Факторами приводящими к ишемическому повреждению на различных этапах хирургического вмешательства могут быть такие как, состояние гемодинамики у донора перед забором органа, качество изъятия почки, время холодовой и общей ишемии, сосудистые осложнения и другие факторы. Немаловажную роль в развитии ишемическо- реперфузионного повреждения выполняет антиген-независимое воспаление, влияющее на раннюю и отдаленную функцию аллотрансплантата [65]. O. Kwon и соавторы (1999) провели исследование в ходе которого измеряли уровень креатинина у пациентов в первые часы после пуска кровотока по почечным сосудам и затем через 7 дней. Было выявлено, что у реципиентов с отсроченной функцией трансплантата (у них

креатинин на 7-е сутки составил менее 25 мл/мин) в первые часы после пуска кровотока уровень креатинина был существенно ниже по сравнению с пациентами, почечные трансплантаты которых начинали функционировать с первых часов послеоперационного периода [115].

М.М. Каабак (2003) указывает на то, что влияние реперфузионного повреждения как на функцию почечного трансплантата, так и на изменение его иммуногенности, начинается непосредственно после нарушения адекватной перфузии почки, достигает своего максимума в течение 5-7 часов и через 12 часов становится резистентным к терапевтического воздействию. Именно поэтому проведение плазмафереза для снижения интенсивности реперфузионного синдрома должно быть осуществлено как можно быстрее после пуска кровотока по магистральным сосудам почки [22, 23]. Проведение этой процедуры в течение 7-ти часов после включения почечного трансплантата в кровоток позволяет снизить концентрацию циркулирующих факторов, таких как IL-1, IL-6, TNF-A, и эндотеллинов, которые лежат в основе патогенеза реперфузионного повреждения [34]. Неселективное удаление этих медиаторов способствует снижению активности специфических патологических процессов и способно уменьшить потерю массы нормально функционирующих нефронов [12].

Таким образом, плазмаферез обладает выраженным позитивным действием на функциональное состояние пересаженной почки: на первичную функцию, состояние внутриорганного кровотока, сроки нормализации азотовыделительной функции и «выживание» трансплантатов [32].

Многие исследователи отмечают появление сосудистого спазма при изъятии почек от живых ростственных доноров. Так, S. Caracausi, et. All. (1973), Klintmaim et. all. (1984) утверждали, что спазм внутриорганных сосудов начинается в момент манипуляции у ворот почки при ее изъятии у живых доноров. Введение раствора папаверина in situ увеличивает кровоток, но до нормальных объемов кровоток не восстанавливается. При этом явления вазоконстрикции в дальнейшем прослеживаются и у реципиентов [56, 113].

О.С. Белорусов с соавт. (1988) с помощью электромагнитной флоуметрии в условиях операционной исследовали почечную гемодинамику у живых родственных доноров в момент изъятия почки и у реципиентов после ее реваскуляризации. Авторы отметили, что в 35 % случаев еще у доноров в процессе изъятия почки развивается сосудистый спазм, который почти в половине наблюдений носит необратимый характер и приводит в последующем к резкому снижению функции почечного трансплантата. Устранить пролонгированную вазоконстрикцию у реципиента достаточно сложно [4].

Определение кровотока почечного трансплантата в условиях операционной непосредственно после нарушения адекватной перфузии было начато В.В. Зарецким В.В. в 1974 году, чтобы оценить степень реперфузионного повреждения [18]. В своих работах Сандриков В.А., Садовников В.И. (2001) отмечали, что во время трансплантации почки в результате ишемического и реперфузионного повреждения теряется часть нефронов. Прогнозированием функции почечных трансплантатов по данным регистрации интраоперационного объемного кровотока, полученной с помощью электромагнитного флоуметра, занимались многие исследователи (Белорусов О.С. с соавт.(1988), Bergentz S.E. et.all. (1971), Anderson C.B. et.all. (1977) и др.) [4, 48, 57]. Этими авторами было обнаружено, что резкое снижение кровотока в почечной артерии приводит к значительному ухудшению функционирования трансплантата в раннем послеоперационном периоде. Так же была продемонстрирована прямая взаимосвязь между выраженностью реперфузионной травмы, определяемого по объемному кровотоку почки с помощью регистрации электромагнитной флоуметрии, и характером функции пересаженной почки [35].

В своих экспериментальных исследованиях W. Finn, R. Chevalier (1979) по восстановлению функции почки у крыс после постишемической почечной недостаточности показали, что этот процесс является двухфазным. Полученные результаты свидетельствуют, что начальной фазой восстановления почечной функции является регенерация канальцевого эпителия с одновременным устранением канальцевой обструкции, а следующей фазой является снижение

сосудистого сопротивления, исчезновения вазоконстрикции и увеличение почечного кровотока [82].

За рубежом также изучалась взаимосвязь между степенью реперфузионного повреждения, определяемого интраоперционно по кровотоку в пересаженной почке, и функцией трансплантата. Группой ученых было выявлено, что у пациентов с небольшой степью реперфузионного повреждения уровень креатинина плазмы через семь дней после пересадки был достоверно ниже, чем у пациентов с выраженной реперфузионной травмой [59].

Оценка скорости клубочковой фильтрации (СКФ) является клинически значимым диагностическим критерием оценки функции почечного трансплантата [123, 176].

Поскольку общая почечная СКФ равна сумме скоростей фильтрации в каждом из функционирующих нефронов, общую СКФ можно использовать как показатель функционирующей массы почки [17, 29, 42, 148]. Использование сывороточного уровня креатинина как показателя СКФ основывается на трех немаловажных критериях: креатинин - идеальный маркер фильтрации, чей клиренс приближается к СКФ; скорость экскреции креатинина постоянна среди людей и во времени; измерения креатинина сыворотки точны и воспроизводимы в разных лабораториях. СКФ является более точным параметром для определения функции органа как донора, так и реципиента, чем уровень сывороточного креатинина, поскольку при расчете учитывается возраст, пол и вес [1, 31].

У взрослых в настоящее время для расчета клубочковой фильтрации в условиях стационара к применению рекомендуется формула CKD-EPI (Chronic Kidney Disease Epidemiology Collaboration) [36, 110].

Методы, разработанные для оценки СКФ у взрослых, не должны быть использованы в педиатрической практике. СКФ у младенцев количественно отличается от таковой у старших детей и взрослых. В течение первых 12-18 месяцев жизни СКФ увеличивается до уровня взрослых [61, 95, 154]. National Kidney Foundations Kidney Disease Outcomes Qualiti Initiative (NKF/DOQI)2003

рекомендует для расчета СКФ у детей использование формулы по Schwartz G.J. [155].

С момента выполнения трансплантации почки, как трупной, так и родственной, ученые пытаются установить прогностическую значимость топометрических и гемодинамических показателей почечного трансплантата. Некоторые авторы сообщают о положительном влиянии увеличения размеров трансплантата на его функцию, но таких исследований не много [73, 87, 108]. По данным A. Mohammadi и соавт. (2013) при динамическом контроле за почечным трансплантатом отмечалось увеличение размеров трансплантата и паренхимы относительно топометрии почки донора на 7-е сутки послеоперативного вмешательства. Так прирост длины почки составил 8,48 ± 5,61 мм. ($p < 0,0001$), наблюдалось увеличение переднее- заднего размера на 6,46 ± 4,08 мм. ($p <0,0001$), толщина паренхимы стала на 3,04 ± 1,98 мм. больше ($p < 0,01$), но при динамическом измерении через 1 год достоверная разница отсутствовала. При этом отмечалась обратная корреляционная зависимость между приростом топометрических показателей и уровнем креатинина крови через год после оперативного вмешательства [129]. В некоторых исследованиях динамика размеров трансплантата отсутствовала на этапах раннего и позднего послеоперационного периодов [128].

Некоторые авторы оценивали количество функционирующих нефронов по почечной массе [69, 87, 143, 174]. Масса почки не может быть достоверно принята за количество нефронов, т.к. не учитывается почечный синус, некоторое количество паранефральной клетчатки [78, 83, 152, 167, 168], поэтому важно рассчитывать не вес, а объем почечного трансплантата. В самом деле, было показано, что объем (почки) и СКФ были тесно связаны друг с другом [105].

В настоящее время в послеоперационном периоде в качестве оценки функции трансплантата при УЗИ чаще используют гемодинамические параметры кровотока. Для оценки внутриорганного кровообращения применяют как качественные, так и количественные показатели гемодинамики, наиболее часто это индексы характеризующие периферическое сопротивление.

Однако, важно помнить, что индексы периферического сопротивления крайне чувствительны к показателям центральной гемодинамики и не только. Так, повышение артериального давления, тахикардия, гиповолемия организма человека, возраст пациента, наличие повышенного индекса массы тела реципиента, курение приводят к изменениям показателей, характеризующих периферическое сопротивление [46, 55, 75]. Поэтому в клинической практике важным является ориентир не только на абсолютное значение параметров внутриорганного кровообращения, но и на динамическое изменение индексов сосудистого сопротивления [156]. Проводится большое количество исследований, преследующих цель, предсказать функцию почечного аллотрансплантата в долгосрочной перспективе, основываясь на показателях резистентности и пульсативности сосудистого русла почки в раннем послеоперационном периоде. Однако, данные публикуемые в зарубежной литературе крайне противоречивы. Ряд исследований не выявил никакой зависимости между этими показателями, т.е. индексами периферического сопротивления и отдаленными результатами функции трансплантата. В этих исследованиях были использованы неоднородные когорты пациентов, присутствовали случаи острого тубулярного некроза и отторжения трансплантата, а также случаи нефротоксичности лекарственных препаратов [59, 175]. В некоторых исследованиях отмечалась корреляция индекса резистентности с возрастом реципиента, но не с возрастом донора и функциональным состоянием почечного трансплантата [153, 156]. В противовес им большинство исследований свидетельствуют о том, что между индексом резистентности и уровнем креатинина сыворотки крови прослеживается прямая корреляция [50, 131, 145, 171, 173] и обратная корреляция с СКФ [50, 132, 145]. Были проведены исследования, начиная с 1-го дня после оперативного вмешательства [54], свидетельствующие о значимости индексов периферического сопротивления, как прогностических критериев для оценки функции почечного трансплантата. Имеются наблюдения, которые демонстрируют, что хорошо функционирующие почечные трансплантаты восстанавливают гемодинамические показатели соответствующие нормативным параметрам к 1-м суткам после

трансплантации [74]. U. Lebkowska и соавт. (2007) считают, что допплерографические данные полученные на 1-е сутки после трансплантации почки обладают меньшей прогностической точностью, нежели данные полученные на 3-и сутки [116].

S. Kahraman и соавт. (2004) провели ретроспективное исследование, которое было направлено на выявление в течение первой недели послеоперационного периода предикторов функции почки через один год после трансплантации органа. Из пациентов были исключены реципиенты с сахарным диабетом, курильщики, с осложнениями в виде острого канальцевого некроза и случаи отторжения почечных трансплантатов в течение первого года после операции. Была проведена регистрация индексов периферического сопротивления с уровня междолевых артерий и определена корреляция данных показателей с уровнем креатинина сыворотки крови. В итоге исследователи установили, что через год после трансплантации почки уровень креатинина соответствовал норме у пациентов, имеющих RI 0,64 ± 0,07 и PI 1,11 ± 0,44 в течение первой недели после операции [106]. По данным J. Radermacher (2003) высокое периферическое сопротивление в течение трех месяцев после трансплантации почки является плохим прогностическим признаком в дальнейшем течении посттрансплантационного периода. Многомерный относительный риск потери трансплантата у пациентов с более высоким индексом сопротивления составил 9,1 (95-процентный доверительный интервал от 6,6 до 12,7) [145].

E. Rodrigo (2010) в результате обследования 333 больных установил, что показатель резистентности в первые дни после трансплантации почки не влияет на исход выживаемости трансплантата. Так, пациенты со значением RI > 0,7 имели показатель креатинина сыворотки крови больше, чем реципиенты с RI < 0,7 только в первые пять дней, но на 6 и 12 месяцы достоверные различия отсутствовали. Аналогичным образом однолетняя выживаемость была хуже у пациентов с более высоким периферическим сопротивлением, но трех и пятилетняя выживаемость не отличались [147].

В.И. Садовников (2003) констатировал, что высокий индекс периферического сопротивления (RI > 0,9) при низкой линейной скорости кровотока на уровне междолевых сосудов отражает неадекватное кровоснабжение почки. Клубочковая фильтрация менее 6,0 мл/мин в первые сутки после операции всегда сопряжена с высоким индексом сопротивления [34]. По некоторым данным функция почки в течение нескольких дней после оперативного вмешательства или во время выписки коррелирует с долгосрочным периодом выживания почечного трансплантата [89].

Индекс резистентности считается надежным показателем отражающим периферическое сопротивление сосудистого русла почечного трансплантата [55, 132, 147], но не стоит забывать и про индекс пульсативности, который может представлять достойную альтернативу при RI ≥ 1. При этом RI и PI обладают высокой чувствительностью, но специфичность между острым отторжением и паренхиматозной патологией отсутствует [75].

Сопоставление данных, полученных в режиме спектральной допплерографии (СДГ), и клинической картиной имеет большое значение для коррекции медикаментозной терапии, тем самым поддерживая адекватную функцию почечного трансплантата [104].

На сегодняшний день немаловажной проблемой являются сосудистые осложнения. Часто именно они после трансплантации почки являются причинами, по которым развивается дисфункция, приводящая к потере почечного трансплантата. Именно поэтому своевременное выявление и устранение стенозов и тромбозов почечных сосудов на ранних этапах повышает и улучшает послеоперационную выживаемость почки [51, 94]. По данным Y. Osman (2003) 5-ти летняя выживаемость почечных трансплантатов после родственной трансплантации с сосудистыми осложнениями достоверно ниже, чем у пациентов без сосудистых осложнений трансплантата (41,7 ± 20,5 % против 85,7 ± 1,1 %) (p = 0,03) [134]. Такие сосудистые осложнения как, стеноз или тромбоз почечной артерии или ее ветвей, венозный тромбоз, имеют место в 5,4 % случаев всех

осложнений трансплантированной почки [49], по некоторым данным их частота достигает 8% [150].

По наблюдениям коллег из Индии сосудистые осложнения составляют 1,29 % от общего числа осложнений. Наиболее распространен стеноз почечной артерии - 0,58 %, тромбоз почечной артерии составляет - 0,46 %, тромбоз почечной вены - 0,15 %, образование аневризмы в области сосудистого анастомоза- 0,1 % [166].

По данным ГБУЗ «Научно- исследовательского института скорой помощи имени Н.В. Склифосовского ДЗ Москвы» из сосудистых осложнений после трансплантации почки 421 пациенту наиболее часто встречались тромбозы микроциркуляторного русла; тромбоз магистральной артерии почечного аллотрансплантата наблюдался в одном случае (0,23 %); выявлено два случая развития стеноза почечной артерии (0,46 %); в двух случаях (0,46 %) наблюдался венозный тромбоз почечного аллотрансплантата [39].

Сужение просвета почечной артерии приводит к появлению посттрансплантационной гипертензии в 1-5 % случая [58].

Сосудистые осложнения наблюдаются чаще у пациентов, которым была проведена трупная трансплантация почки, чем у реципиентов, получивших донорский орган от родственников (12,5 % против 7,97 %, p = 0,017) [151, 161]. Тем не менее, другие авторы отмечают, что сосудистые осложнения равномерно распределены между пациентами после трупной и родственной трансплантации почки [81]. По данным исследований сосудистые осложнения достоверно выше среди реципиентов с добавочными или аберрантными магистральными сосудами, нежели у пациентов, имеющих по одной основной артерии и вены [151].

Наиболее значимыми факторами риска развития сосудистых осложнений являются возраст донора более 60 лет [79, 202], возраст реципиента менее 5-6 лет, нестабильность гемодинамических показателей в послеоперационном периоде, проведение перитонеального диализа до оперативного вмешательства, диабетическая нефропатия у реципиент, наличие тромбозов в анамнезе, холодовая ишемия почечного трансплантата более 24 часов [45].

Наиболее распространенным сосудистым осложнением после трансплантации почки является стеноз почечной артерии [131, 150, 151]. Данный патологический процесс составляет до 75 % от всех сосудистых осложнений [91]. Чаще наблюдается через 3 - 24 месяца после трансплантации почки, но может возникнуть в течение любого времени в посттрансплантационном периоде [124]. Одним из факторов, способствующих появлению стенозов является положение трансплантата. Было доказано, что при обычном классическом расположении трансплантата по общепринятой методике количество стенозов больше, чем при расположении трансплантата с вертикальным кранио– каудальным расположением [19].

В формировании стенозов существенную роль играют перегибы сосудов, большое значение в формировании перегибов в месте или дистальнее анастомоза имеет излишняя длина сосуда почечного трансплантата, консистенция артерии трансплантата и собственной артерии реципиента, гипертрофия стенки артерии реципиента в связи с длительно существующей артериальной гипертензией, также нестабильность гемодинамики на фоне гипотензии у пациента [103, 181]. В 50 % стеноз возникает в области артериального сосудистого анастомоза [101]. Стеноз в области анастомоза чаще является результатом, как правило, неправильно техники наложения сосудистого шва, воспалительной фиброзной реакцией на шовный материал. Стеноз дистальнее места сосудистого анастомоза может произойти вторично по отношению к поражению вирусной инфекцией [97].

Стенозы почечных артерий далеко не всегда оказывают значимое влияние на почечный кровоток, вызывая клиническую симптоматику [21]. Однако, стеноз почечной артрерии после трансплантации может приводить к неконтролируемому повышению артериального давления и дисфункции почечного трансплантата, в педиатрической практике это происходит в 5-15 % случаях от общего количества наблюдений [86], в связи с разницей между диаметрами сосудов донора и реципиента.

Существуют критерии оценки гемодинамически значимых стенозов. При исследовании в режиме цветового допплеровского картирования (ЦДК)

отмечаются признаки турбулентности до и после зоны стеноза [25, 96, 165, 172, 179]. Допплерография для диагностики стеноза почечной артерии является чувствительным методом исследования. Так, при стенозе более 50 % наблюдается повышение пиковой систолической скорости кровотока более 2,5 м/с. [56]. Но имеются наблюдения, что извитость почечной артерии приводит к ложному повышению ЛСК без наличия стеноза [159].

Диагностическим критерием гемодинамически значимого стеноза артерии почечного аллотрансплантата является ускорение времени акселерации (АТ) более 0,1 с в совокупности с увеличением пиковой систолической скорости более 2,0 м/с. [70, 111].

По данным J.C. Li (2005) при высокой степени стеноза (80-99 %) артерии трансплантата значение пиковой систолической скорости может достигать более 4 м/с, время ускорения более 0,06 с, индекс резистентности - менее 0,5 и характеризуются чувствительностью 71, 93 и 50 % соответственно [118].

Диагностическую ценность изменения ЛСК при стенозе почечной артерии, основываясь на данных литературных источников, можно выразить в виде таблицы (табл. 1) [45, 56].

Таблица 1. Диагностическая ценность ЛСК при стенозах почечной артерии

Vps, м/с	Специфичность	Чувствительность	Точность
≥2,0 м/с	67% (55-77%)	100% (46-100%)	68%
≥ 2,5 м/с	79% (65-82%)	100% (46-100%)	81%
≥3,0 м/с	93% (77-96%)	80% (29-98%)	92%

P.S. Kotval (1989) установил, что гемодинамически значимый артериальный стеноз приводит к изменению волн скорости кровотока, которые могут быть диагностированы с помощью допплеровской сонографии дистальнее смежных артерий. Он описал подобные изменения в периферических артериях и назвал такие волны «tartus – parvus». В зоне после стеноза данный феномен проявляется в виде повышения диастолической линейной скорости кровотока (Vsd), что

приводит к снижению периферического сопротивления, увеличения времени акселерации (АТ) [114].

В настоящее время, тромбоз почечной артерии редкое осложнение с распространенностью от 0,5 % до 2 % [99], и, как правило, происходит в ранний период после трансплантации. В большинстве случаев тромбоз сосудов почечного аллотрансплантата происходит рано в послеоперационном периоде с пиком процесса в первые 48 часов после оперативного вмешательства. Тем не менее, образование тромба может возникнуть и позже [53]. Поздним тромбоз сосудов почечного трансплантата принято считать, когда происходит более чем через 14 дней после операции, но тромбоз почечной артерии может развиться и через несколько месяцев после трансплантации [84].

В настоящее время в эру иммуносупрессивной терапии тромбоз почечных сосудов является одним из основных причин ранней потери трансплантата [130].

Тромбоз магистральных артерии и вены почки могут быть ответственны за 2-7 % ранних потерь аллотрансплантата у взрослых [102] и до 35 % у детей [164].

Некоторые исследователи обнаружили, что тромбоз артерий аллотрансплантата чаще отмечался у пациентов с перитонеальным диализом в анамнезе, чем у пациентов, находящихся на гемодиализе [163]. Тем не менее, другие сообщали об отсутствии различий в частоте почечной тромбоза трансплантата между пациентами, находившимися на ЗПТ в виде перитонеального диализа и гемодиализа [136].

Причинами образования кровяного сгустка могут быть несколько патологических состояний, которые делятся на ранние и поздние. К ранним факторам относят нарушения со стороны свертывающей системы крови, что контролируется по лабораторным показателям, и ятрогенные факторы. Ятрогенные возникают в результате повреждения сосудистой стенки, при сужении, перекруте по оси сосудов или перегибе [181].

Качественная визуализация просветов почечных артерий и сосудистой стенки у большинства пациентов затруднена. В связи с этим необходимо использовать результаты комплексного УЗИ, включающие В-режим, режимы

цветового и энергетического допплеровского картирования, а также спектральный допплеровский режим [20]. Если причиной стеноза является внутрисосудистое образование, то при ультразвуковом исследовании в сосуде регистрируется дефект заполнения просвета в области препятствия на цветовой картограмме [24]. При полной окклюзии просвета почечной артерии кровяным сгустком в режиме ЦДК- сосудистый рисунок почки полностью отсутствует [77]. Диагностировать единичные тромбозы сегментарных артерий крайне сложно в своем исходе они могут привести к бессимптомным инфарктам и фокусным рубцеваниям [92].

При УЗИ в серошкальном режиме сегментный инфаркт визуализируется как гипоэхогенный участок с повышенной эхогенностью стенки. Если поражение носит глобальный характер, отмечается увеличение толщины почечного трансплантата и снижение эхогенности паренхимы почки, снижение кортико-медуллярной дифференцировки. В режиме ЦДК- сегментарные зоны инфаркта визуализируются как клиновидные области без сосудистого рисунка, но данные УЗ- критерии не являются специфичными [137]. Прогноз дальнейшего течения функционального состояния трансплантата зависит от степени артериального тромбоза и обширности зоны инфаркта [141].

Тромбоз почечной вены может быть вызван наличием перегибов почечной вены или стенозом венозного анастомоза, также причиной может стать компрессия магистральной вены лимфоцеле, а также появление кровяного сгустка может быть связано с расширением бедренно-подвздошных вен [146]. К тробообразованию в просвете почечных вен могут привести еще и выраженная гиповолемия, гиперкоагуляция [84], дисфункция сосудистого анастомоза, отторжение трансплантата [149, 169]. В связи с этим, обзор данных USRDS [43] демонстрирует, что у реципиентов почечного трансплантата тромбоз глубоких вен имел частоту 2,9 эпизодов на 1000 человек в год.

В случаях острого тромбоза почечной вены диагностировать его не сложно, но при хроническом тромбозе магистральной вены, или вен более малого калибра, которые могут протекать бессимптомно, своевременная диагностика может быть

затруднено. Прогноз тромбоза почечных вен неблагоприятный, так как у многих пациентов наступает дисфункция трансплантата [88], но некоторые из них могут быть спасены в зависимости от своевременности постановки диагноза.

По данным Bakir N (1996) частота первичного сосудистого тромбоза почечного трансплантата составила 6 % (1,9 % артериальная, венозная 3,4 % и 0,7 %, и другое), 45% составили ранние тромбозы (до 90 дней) и 37 % в течение одного года после оперативного вмешательства. Многофакторный анализ выявил пять независимых факторов риска первичного тромбоза сосудов почечного трансплантата: правая почка донора ($p < 0,007$), наличие в анамнезе пациента венозного тромбоза (почечного или экстраренального) ($p = 0,000$) и диабетической нефропатии ($p = 0,000$), технические проблемы проблемы хирургического характера ($p = 0,000$) и замедление функции почечного трансплантата ($p < 0,001$). Между первичным тромбозом сосудов почечного трансплантата и замедленной функцией трансплантата прослеживалась прямая корреляция ($p < 0,0005$), а так же с экстраренальными тромбоэмболическими проявлениями ($p < 0,0005$). Не прослеживалось достоверной связи между первичным тромбозом сосудов почки и возрастом, а также полом реципиента, количеством предыдущих трансплантаций, типом заместительной почечной терапии, использованием перед трансплантацией почки эритропоэтина, антиагрегантов или пероральных антикоагулянтов, возрастом и полом донора, количеством магистральных сосудов, правосторонним или левосторонним расположением трансплантата в подвздошной области и типом иммуносупрессивной терапии [52].

Среди причин ранней потери почечного трансплантата в первый месяц после оперативного вмешательсва тромбоз сосудов составляет до одной трети [138] и до 45-47 % в течение двух-трех месяцев [52].

Тромбоз почечных вен диагностировать достаточно сложно, так как он начинается в венулах почечной паренхимы и, первоначально, крупные вены проходимы [67].

При ультразвуковом исследовании тромбоза почечной вены в В- режиме отмечается увеличение толщины почечного трансплантата и коркового слоя, снижение эхогенности паренхимы, уменьшение или полное отсутствие кортико-медуллярной дифференциации, но все эти признаки являются неспецифическими [91]. При оценке гемодинамических показателей в визуализируемых венах сосудистого русла отмечается снижение скоростных параметров или полное их отсутствие, отмечается повышение индексов периферического сопротивления почечных артерий [160]. Отмечается появление реверсивного диастолического потока [76, 80, 84].

Большая часть литературы по реверсивному диастолическому потоку крови посвящена выявлению тромбоза почечной вены, но диагноз на основании только режима СДГ сложно поставить, так как пандиастолический кровоток является чувствительным индикатором тромбоза, но не специфичным. Причем форма реверса также не имеет чувствительности и специфичности в отношении тромбоза почечных вен. В блок-схеме (рис. 1) приведены клинические причины реверсивного кровотока [119].

Рисунок 1. Блок-схема демонстрации причин реверсивного кровотока в диастолу. (Репринт Lockhart M.E. (2008)). ОКН-острый канальцевый некроз.

Также к появлению реверса приводит острый тубулярный некроз, который поддается медикаментозному лечению. На основании допплерографической морфологии невозможно определить причину дисфункции трансплантата (отторжение, острый тубулярный некроз, инфекция) [55, 160].

Наиболее важным и достоверным критерием наличия венозного тромбоза является одновременное отсутствие в режиме ЦДК - венозного рисунка и наличие в режиме СДГ реверсивного кровотока по почечной артерии [61, 75, 77].

Особое внимание рекомендуется уделять детям, которым планируется ретрансплантация почки, в анамнезе которых уже был тромбоз почечных сосудов, не связанного с техническими хирургическими ошибками [100]. УЗИ сосудистых осложнений с использованием контрастных препаратов у пациентов старше 12-ти лет несомненно повышает диагностическую значимость. Точность выявления сосудистых осложнений почечных трансплантатов составляет 92 % [85].

УЗИ с применением контрастных препаратов является взаимодополняющим и осуществимым методом для оценки почечных аллотрансплантатов в послеоперационном периоде. УЗИ почечного трансплантата с контрастным усилением дает возможность качественно и количественно оценить васкуляризацию тканей и органа с помощью акустического контраста состоящего из микропузырьков диаметром 3-8 мкм., которые метаболизируются через легочный кровоток [157, 178]. Качественная оценка позволяет получить морфологическую и анатомическую информацию о почечных сосудах от магистральных стволов до уровня подкапсульных артериол и венул, что в полной мере не доступно при использовании режима ЦДК [47, 112, 125, 135, 142, 170]. Последующая программная количественная обработка полученных результатов с оценкой скорости конкрастирования сосудистого русла различных зон крайне важна, так как позволяет оценить физиологические и патологические процессы протекающие в почке [72, 125, 178]. Анализ кривой время/ интенсивность заполнения позволяет оценить сосудистые осложнения почечного трансплантата. Так, при стенозе почечной артерии отмечается более длительное заполнение паренхимы почки контрастным веществом, если сравнивать с почечным

трансплантатом без данного сосудистого осложнения, причем скорость притока контраста коррелирует с тяжестью стеноза [93].

U. Lebkowska и др. показали, что перфузия почечного трансплантата, которая оценивается УЗИ с применением контрастных препаратов коррелирует с СКФ в течение 5-10 дней после трансплантации почки [117]. Эта корреляция была подтверждена и через 3 месяца после оперативного вмешательства (p = 0,016) [106]. С помощью количественной обработки позволяет оценить физиологические и патологические процессы, протекающие в органе [72].

Своевременное использование данного метода сонографии позволяет не только выявить стеноз и тромбоз почечных сосудов, но и эпизоды острого отторжения почечного трансплантата, острый тубулярный некроз [182].

Неинвазивность методики в сочетании с относительно недорогими затратами, высокая чувствительность и специфичность позволяют считать ультразвуковое сканирование первостепенным методом для диагностики сосудистых осложнений почечного аллотрансплантата [16, 85, 158]. Однако, ангиография до сих пор является золотым стандартом в ситуации достоверного установления стенотического и тромботического поражения сосудов разного диаметра почечного аллотрансплантата [124, 134, 179].

Глава 2

Клиническая характеристика пациентов и методика исследования.

2.1.Клинические данные пациентов.

За период с октября 2013 по март 2016 года в ФГБНУ РНЦХ им. академика Б.В. Петровского было выполнено проспективное исследование на основании результатов УЗИ 56 пациентов, которым была проведена родственная трансплантация почки. Донорами почки у пациентов в большинстве случаев становились матери или бабушки, реже другие родственники (отец, брат, сестра). Возраст доноров составил от 25 до 69 лет (44,3 ± 11,0 года), из которых 76,8 % женщин и 23,2 % мужчин (табл. 2).

Таблица 2. Распределение доноров по степени родства

Степень родства донора	Реципиенты, число наблюдений		%	
	дети	взрослые	дети	взрослые
Мать	17	17	30,3	30,3
Отец	3	5	5,4	8,9
Бабушка	7	1	12,5	1,8
Брат	-	3	-	5,4
Сестра	-	3	-	5,4

Средний возраст мужчин составлял 45,4 ± 11,6 лет, женщин - 44,0 ± 11,0 лет. Все доноры были обследованы до операции, проведено комплексное ультразвуковое исследование почек конвексным датчиком с частотой 5 МГц. В серошкальном режиме оценивали форму почки, контур (ровный, неровный), эхогенность синуса и паренхимы, состояние собирательной системы и кортико-

медуллярную дифференцировку, измеряли длину и толщину почки по максимальной оси, толщину паренхимы. В режиме цветовой допплерографии осуществлялась оценка равномерности сосудистой архитектоники почки, проходимость сосудов, количество магистральных сосудов (наличие дополнительных, аберрантных артерий и вен). В режиме спектральной допплерографии проводилась регистрация систолической линейной скорости кровотока (Vps), диастолической линейной скорости кровотока (Vsd), индекса резистентности (Ri). Среди заболеваний выявляемых у потенциальных доноров были определены единичные кисты и кальцинаты почек.

Возраст реципиентов составил от 1 до 50 лет (17,7 ±14 года), из которых 62,5% мужчины и 37,5% женщин. Средний возраст мужчин составил 17,7 ± 15,3 лет, женщин – 17,8± 11,7 лет. Доля пациентов младше 14 лет была 48,2 %, старше 14 лет 51,8%.

Все больные находились в отделении трансплантации почки в терминальной стадии нарушения секреторной и экскреторной функции почек различной этиологии (табл. 3). Хронический гломерулонефрит- заболевание наиболее часто приводящее к хронической почечной недостаточности у пациентов старше 14 лет, младше 14 лет- гипоплазия почек. При этом у пациентов обеих возрастных групп имеет место нефротический синдром, этиология которого не была определена.

Таблица 3. Распределение пациентов по характеру заболеваний, приведших к хронической почечной недостаточности, (n = 56)

Нозологическая форма	Количество наблюдений		%	
	дети	взрослые	дети	взрослые
Хронический гломерулонефрит	-	4	-	7,1
Хронический пиелонефрит	-	2	-	3,6
Поликистоз	7	2	12,5	3,6
Гипоплазия/дисплазия	5	3	8,8	5,35
Нефросклероз	1	3	1,8	5,35
Гидронефроз	2	3	3,6	5,35
Пузырно-мочеточниковый рефлекс	1	-	1,8	-
Нефронофтиз Фалькони	1	1	1,8	1,8
Синдром Альпорта	1	1	1,8	1,8
Гемолитико-уремический синдром	5	-	8,9	-
Фокально-сегментарный гломерулосклероз	2	1	3,6	1,8
Диабетическая нефропатия	-	1	-	1,8
Нефрит в исходе красной волчанки	-	1	-	1,8
Вторичный амилоидоз	-	1	-	1,8
Нефротический синдром неясного генеза	3	5	5,35	8,9

На диализе до операции находились 38 пациентов, из них 16-ти реципиентам был проведен гемодиализ, 14-ти - перитонеальный диализ (табл. 4).

Таблица 4. Распределение пациентов в зависимости от типа диализа до оперативного вмешательства

Тип диализа	Число наблюдений		%	
	дети	взрослые	дети	взрослые
Гемодиализ	5	11	8,9	19,6
Перитонеальный диализ	11	3	19,6	5,35
Гемодиализ + перитонеальный диализ	5	3	8,9	5,35
Без диализа	6	12	10,7	21,6

Количество трансплантаций не совместимых по группе крови две.

Все реципиенты перед оперативным вмешательством по поводу трансплантации почки имели выраженную гиперазотемию, концентрация креатинина в плазме крови в среднем составляла 612 ± 202 мгмоль/л.

2.2. Методика проведения ультразвукового мониторинга

Исследование реципиентов включало в себя предоперационную ультразвуковую диагностику с оценкой состояния органов брюшной полости и почек, интраоперационную и послеоперационную диагностику до момента выписки из стационара в течение 27,5 ± 9 дней.

УЗ- аппаратура, используемая для диагностики аллотрансплантатов почек, имела высокую разрешающую способность, что позволяло получать качественные серошкальные, цветовые и спектральные допплерографические изображения.

2.2.1. Интраоперационное комплексное ультразвуковое исследование почечных трансплантатов.

В условиях операционной мониторинг проводился на ультразвуковом сканере PROFOCUS 2202 (Дания) стерильным I- образным интраоперационным датчиком с частотой 4-10 МГц, линейным датчиком с частотой 4-10 МГц,

конвексным датчиком с частотой 3,5-7,5 МГц. Ультразвуковое исследование проводили в режиме серой шкалы, цветового допплеровского картирования скоростей кровотока и энергии потока, импульсноволнового допплеровского картирования.

В условиях операционной исследование проводилось на трех этапах оперативного вмешательства. Первый этап интраоперационного мониторинга - пуск кровотока по магистральным сосудам пересаженной почки; второй этап - исследование кровотока после реконструкции мочевыводящего тракта: наложение уретероцистоанастомоза, уретероуретероанастомоза, пиело-пиелоанастомоза и уретеропиело-анастомоза; третий этап - регистрация кровотока после окончания оперативного вмешательства. По нашим данным среднее значение временного промежутка между каждым из ультразвуковых исследований составило 44,6 ± 20,9 минут.

В серошкальном режиме выполнялось измерение толщины почки и паренхимы (рис. 2), также оценивалось состояние собиральной системы.

Рисунок 2. Интраоперационное сагиттальное сканирование почечного трансплантата с измерением переднезаднего размера, величины коркового слоя.

В режимах ЦДК или ЭДК оценивали состояние артериальной и венозной архитектоники почки в участках доступных для визуализации (рис. 3 А, Б).

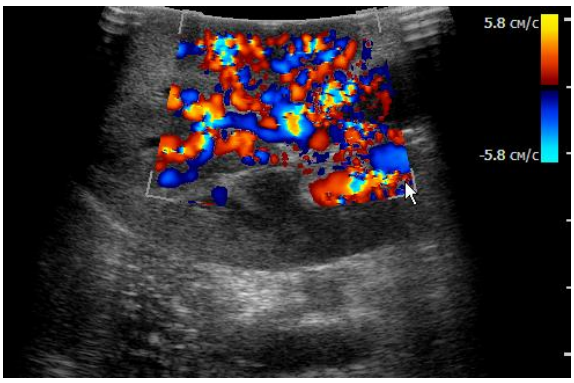

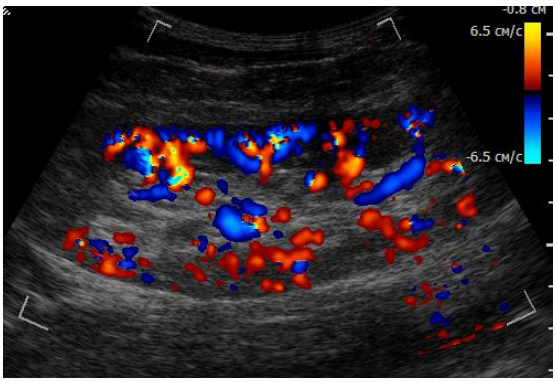

А Б

Рисунок 3. Интраоперационное сканирование почечного трансплантата в режиме цветового допплеровского картирования: А, Б- адекватная перфузия (сосудистый рисунок визуализируется до уровня аркуатных артерий и вен).

При количественной оценке допплерографических спектрограмм по магистральным и междолевым сосудам в области верхнего, среднего и нижнего сегментов почки производилось измерение следующих величин, характеризующих скорость кровотока, периферическое сосудистое сопротивление (рис. 4 А, Б, рис. 5 А, Б).

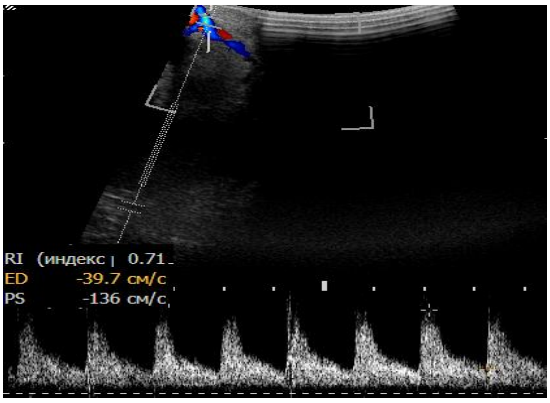

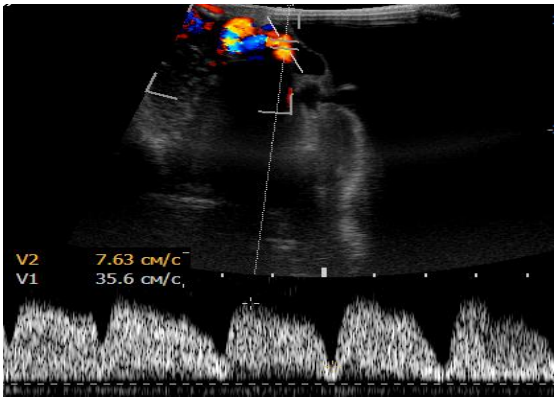

А Б

Рисунок 4. Интраоперационное сканирование почечного трансплантата в режиме спектральной допплерографии. А- кровоток по магистральной почечной артерии; Б- кровоток по магистральной почечной вене.

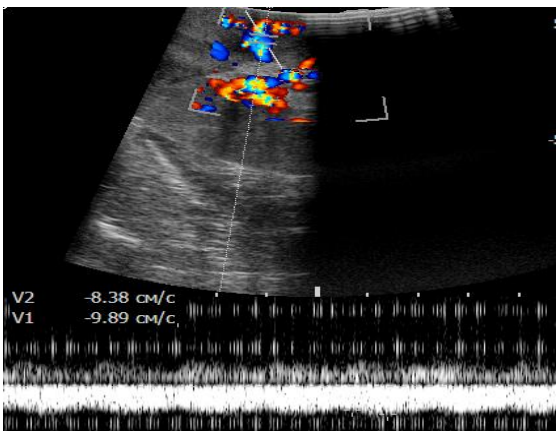

А Б

Рисунок 5. Интраоперационное сканирование в режиме спектральной допплерографии. А- кровоток по междолевой почечной артерии; Б- кровоток по междолевой почечной вене.

Была проведена регистрация гемодинамических показателей артериального и венозного кровотока:

- Vps- систолическая линейная скорость кровотока, (м/с)
- Vsd- диастолическая линейная скорость кровотока, (м/с)
- Vmean- усредненная по времени максимальную скорость кровотока, (м/с)
- RI- индекс резистентности, (отн. ед.)
- PI- индекс пульсативности, (отн. ед.)
- Vmax- максимальная линейная скорость венозного кровотока, (м/с)
- Vmin- минимальная линейная скорость венозного кровотока, (м/с)

2.2.2. Ультразвуковое исследование почечных трансплантатов в раннем послеоперационном периоде.

Ультразвуковой мониторинг в послеоперационном периоде проводился пациентам натощак утром на приборах Aloka ProSound Alpha 10 (Япония), Siemens Acuson S2000 (Германия), Hitachi Hi Vision Ascendus (Япония) конвексным датчиком частотой 5 МГц и линейным датчиком частотой 7 МГц на 1-й, 2-й, 3-й, 5-й, 7- день и в день выписки из стационара по протоколу, разработанному для реципиентов, а так же по мере необходимости по данным лабораторных и клинических показателей.

Особенностью ультразвукового мониторинга пациентов в раннем послеоперационном периоде являлось наличие в ряде случаев технических сложностей при проведении исследования у маленьких детей вследствие беспокойного поведения.

Исследование в раннем послеоперационном периоде проводили в следующей последовательности:

- оценка состояния трансплантата
- топометрия трансплантата
- оценка состояния околопочечного пространства
- цветовое или энергетическое допплеровское картирование скоростей кровотока
- импульсноволновое допплеровское картирование

Оценка состояния трансплантата. Оценивали целостность капсулы почки, однородность и эхогенность паренхимы, коркового слоя, состояние чашечно-лоханочного синуса (расширение собирательной системы, включений в полости чашечек и лоханки, наличие конкрементов) (рис. 6 А, Б, В). Качественные характеристики являются чувствительными показателями для различных осложнений в послеоперационном периоде и позволяют заподозрить такие грозные осложнения как острое отторжение трансплантата, острый канальцевый некроз, тромбоз почечных артерий и вен на различном уровне.

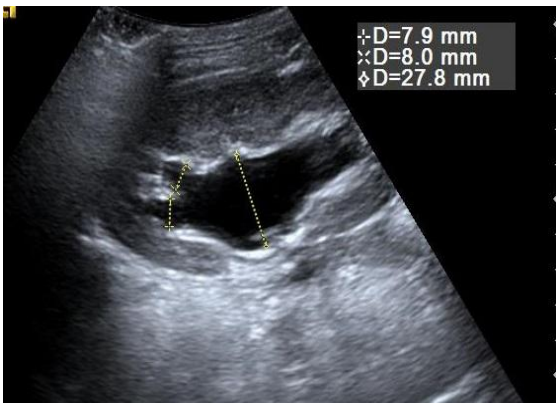

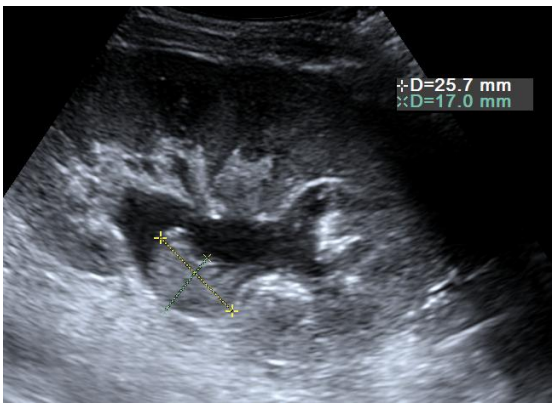

А Б

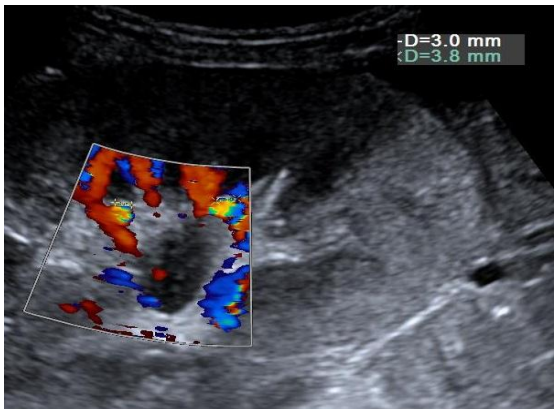

В

Рисунок 6. Сканирование почечного трансплантата: А- равномерное расширение чашечно-лоханочной системы; Б- наличие сгустка крови в полости лоханки; В- детриты в почечном синусе в режиме цветового допплеровского картирования с эффектом реверберации.

Топометрия трансплантата. Определяли толщину пересаженной почки по максимальной длине, толщину синуса, паренхимы и коркового слоя (средний показатель из трех измерений в различных сегментах) (рис. 7 А, Б). Количественные диагностические критерии подразумевают динамический мониторинг толщины почки, паренхимы и коркового слоя, размеров пирамидок и почечного синуса.

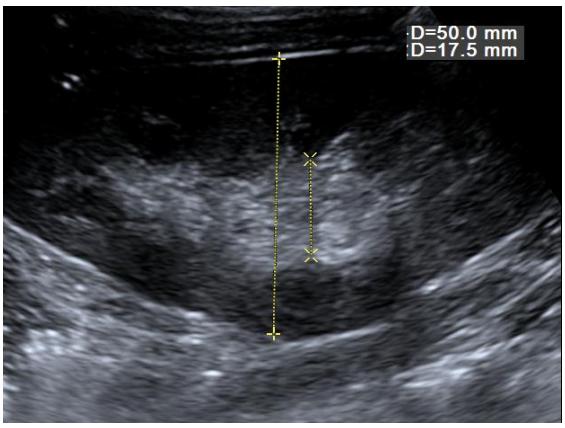

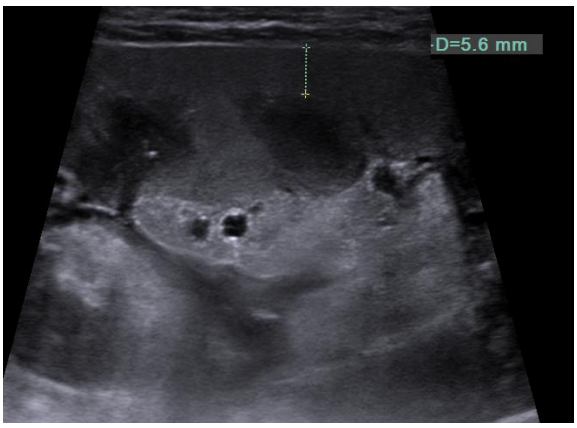

А Б

Рисунок 7. Сканирование почечного трансплантата. А- измерение толщины почки и синуса; Б- изменение толщины коркового слоя.

Оценка состояния околопочечного пространства. В послеоперационном периоде при каждом ультразвуковом мониторинге проводили исследование околопочечного пространства, так как вокруг трансплантата и около магистральных почечных сосудов могут наблюдаются скопления жидкости в виде лимфоцеле, гематомы, уриномы (рис. 8 А, Б). Очень важен контроль за динамикой этих структур. Оценивали форму, контур (ровный или неровный, четкий или нечеткий), эхоструктуру, размеры. Жидкостные скопления могут приводить к серьезным нарушениям внутриорганной гемодинамики и к затруднению оттока мочи, поэтому являются значительным осложнением посттрансплантационного периода.

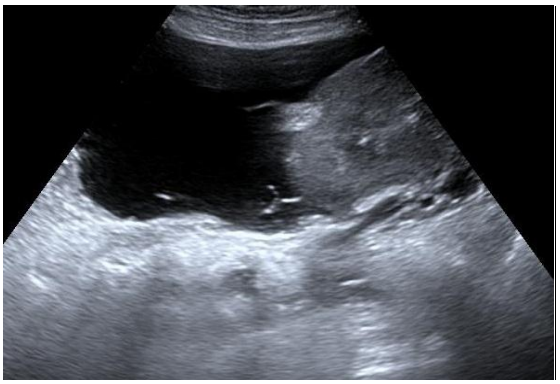

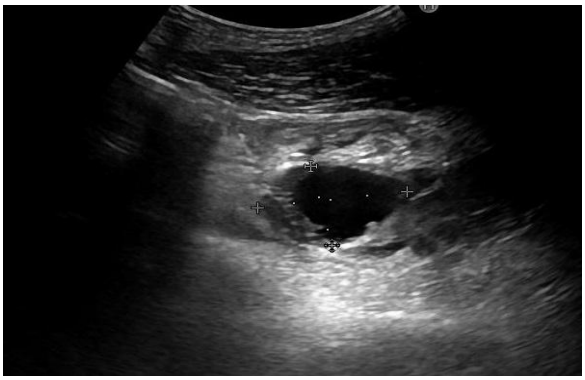

А Б

Рисунок 8. Сагиттальное сканирование почечного трансплантата. А- скопление жидкости (лимфоцеле); Б- скопление жидкости неоднородной структуры (гематома).

Цветовое допплеровское картирование скоростей кровотока. Оценивали равномерность и степень «прокрашивания» сосудов почки от уровня магистральных до дуговых почечных артерий и вен, а так же проходимость магистральных почечных сосудов. Так, при достаточно хорошо выраженном сосудистом рисунке от основной артерии до дуговых ветвей, можно судить о трансплантате как об органе с сохранной архитектоникой (рис. 9 А). При патологических состояниях отмечается обеднение сосудистого рисунка аллотрансплантата (рис. 9 Б).

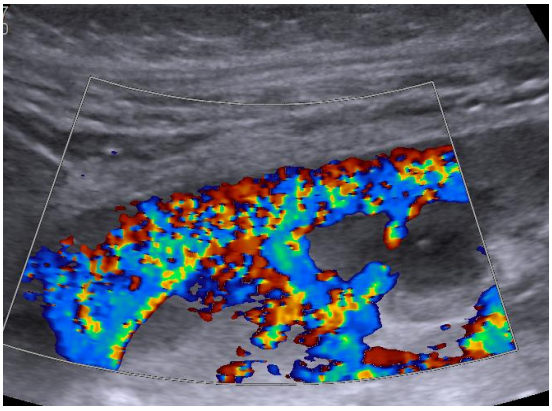

А

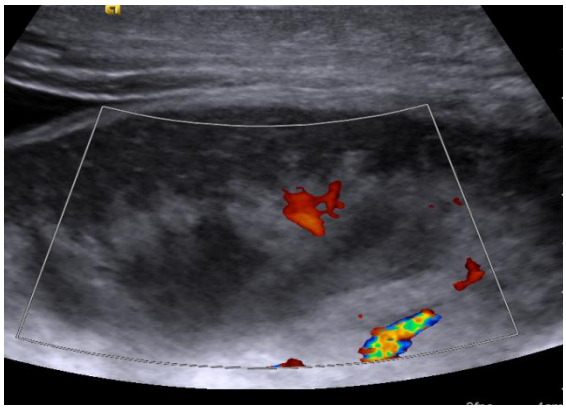

Б

Рисунок 9. Сканирование почечного трансплантата в режиме цветового допплеровского картирования. А- адекватная перфузия (сосудистый рисунок визуализируется до уровня аркуатных артерий и вен); Б- неадекватная перфузия (отмечается резкое обеднение сосудистого рисунка).

Импульсноволновое допплеровское картирование. Производили качественный и количественный анализ получаемой информации в виде спектральных характеристик исследуемого почечного кровотока. При достаточно хорошей визуализации магистральных сосудов исследование начинали от области анастомоза почечных артерии и вены с подвздошными сосудами или аортой и до области ворот трансплантата. Количественный анализ допплерограммы проводили на участке более доступном для визуализации, это около 1 см. от ворот аллотрансплантата (рис. 10 А, Б). Далее регистрировали спектр с уровня междолевых артерий и вен, верхнего, среднего и нижнего сегментов (рис. 11 А,

Б), после этого измеряли гемодинамические показатели по дуговым артериям, тем самым оценивая адекватность перфузии и коркового слоя (рис. 11 В).

При количественной оценке допплерографических спектрограмм производили измерение аналогичных показателей как при ультразвуковом мониторинге на различных этапах оперативного вмешательства, характеризующих скорость кровотока по артериям и венам, периферическое сопротивление.

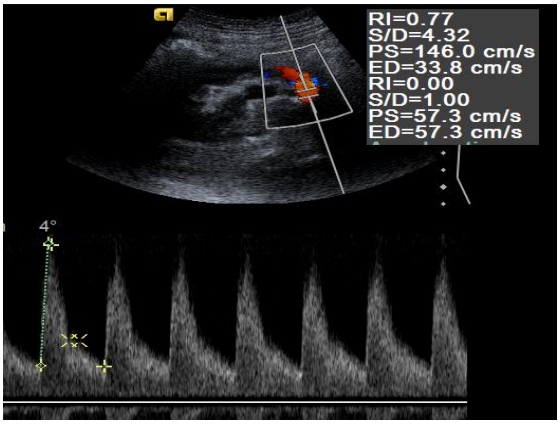

А

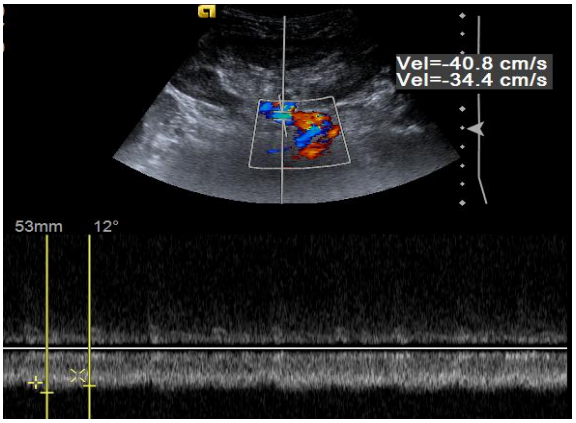

Б

Рисунок 10. Сканирование почечного трансплантата в режиме спектральной допплерографии. А- спектрограмма кровотока магистральной почечной артерии; Б- спектрограмма кровотока магистральной почечной вены.

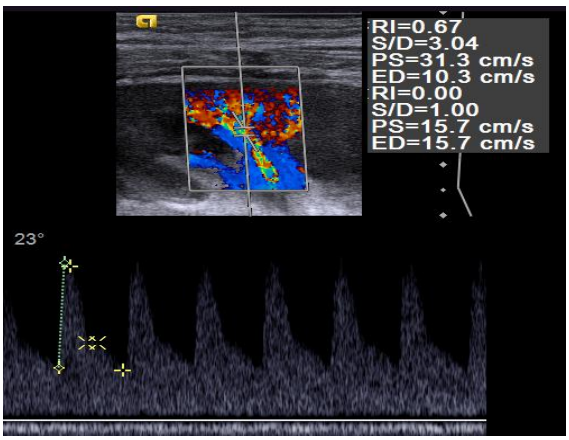

А

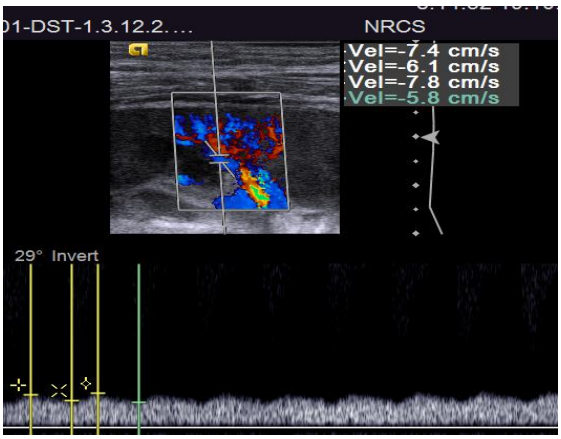

Б

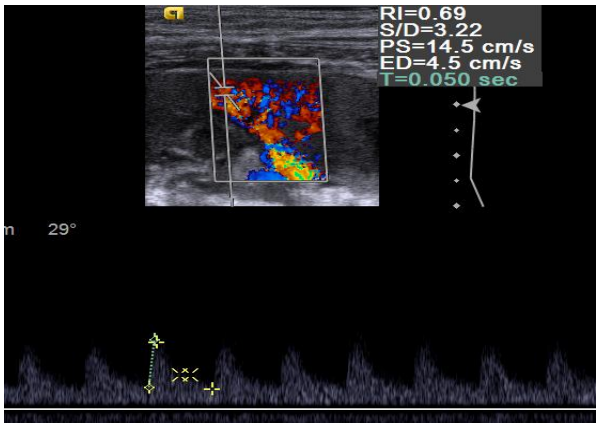

В

Рисунок 11. Сканирование почечного трансплантата в режиме спектральной допплерографии. А- спектральные скорости кровотока междолевой артерии в среднем сегменте; Б- спектральные скорости кровотока междолевой вены в среднем сегменте; В- спектральные скорости кровотока дуговой артерии.

Другие методы оценки функции почечного аллотрансплантата. В процессе послеоперационного мониторинга нами была использована и ультразвуковая методика с контрастным усилением. Эхоконтрастные исследования трансплантата использовали в качестве дополнительного метода при сложных диагностических случаях, так как оно обеспечивает получение дополнительной информации недоступное при базовом ультразвуковом мониторинге. Был использован контраст SonoVue [Бракко, Италия], который дает возможность проследить ход сосудов от магистральных стволов до уровня подкапсульных артериол и венул, с последующей обработкой полученных

результатов с оценкой скорости контрастирования сосудистого русла различных зон (рис. 12 А, Б). Своевременное использование данного метода сонографии позволяет не только выявить стеноз и тромбоз почечных сосудов, но и эпизоды острого отторжения почечного трансплантата, острый тубулярный некроз.

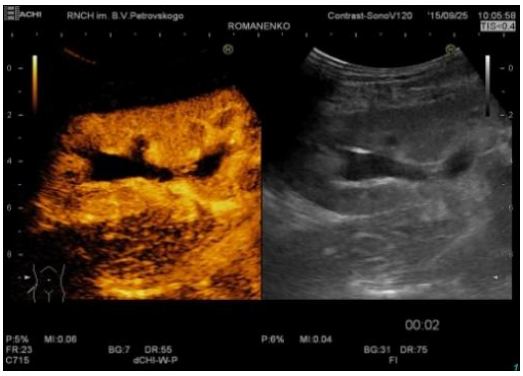

А

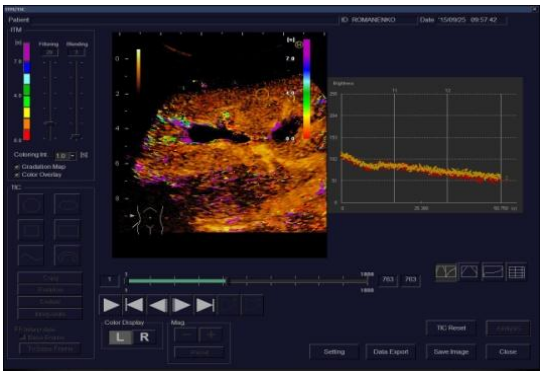

Б

Рисунок 12. Сагиттальное сканирование почечного трансплантата с контрастным усилением. А- адекватная перфузия почечного трансплантата (заполнение контрастом сосудистого русла почки за 2 секунды); Б- кривая интенсивности заполнения контрастом сосудистого русла почечного трансплантата.

Также в послеоперационном периоде проводили контроль работы почечного аллотрансплантата с использованием клинических, лабораторных и инструментальных методов исследования. При необходимости консультации специалистов узкого профиля и иммунологические исследования.

Всем пациентам в раннем послеоперационном периоде была проведена пункционная биопсия для верификации диагноза.

Для оценки результатов комплексного ультразвукового мониторинга больные были разделены на две группы. Основанием для формирования групп для статистической обработки данных послужило время, которое понадобилось для стабилизации артериального кровотока почечных трансплантатов после гемодинамического «удара» (пуск кровотока по магистральным сосудам) в интраоперационном периоде. В связи с этим пациенты, были разделены на две группы. Исключение составили два пациента. У одного реципиента 7 лет в первые

часы послеоперационного периода в отделении реанимации развился тромбоз магистральной вены. После устранения причин замедленной функции трансплантата при повторной операции были проведены сеансы заместительной почечной терапии. У второго пациента 6 лет на 25 сутки послеоперационного периода была выполнена трансплантатэктомия в результате поражения почечного трансплантата вирусом.

I группа состояла из 25 реципиентов в возрасте от 12 месяцев до 38 лет У данных пациентов стабилизация кровотока наступила не позднее реконструкции мочевыводящего тракта, время, которое для этого потребовалось составило не более 40,6 ± 15,4 минут. У пациентов I группы в послеоперационном периоде немедленная функция трансплантата была расценена как оптимальная.

II группа состояла из 29 больных в возрасте от 3 до 50 лет. У пациентов этой группы стабилизация кровотока отмечалась не ранее окончания оперативного вмешательства, т.е. понадобилось 95,5 ± 31,4 минут от включения в кровоток почечного аллотрансплантата. У реципиентов II группы после оперативного вмешательства немедленная функция трансплантата была расценена как субоптимальная.

По возрасту, полу (+ другие критерии) группы наблюдений были сопоставимы между собой (табл. 5).

Таблица 5. Сравнительные данные по характеристикам доноров, реципиентов I и II групп

Критерий	I группа (n = 25)	II группа (n = 29)	p
Возраст донора, лет	39,3±9,2	47,1±11,2	0,48
Пол донора женский мужской	 23 2	 19 10	 0,065 0,065
Возраст реципиента, лет	14,8±10,0	28,1±14,3	0,068
Пол реципиента женский мужской	 12 13	 8 21	 0,121 0,121
Продолжительность диализа, месяцы	15,15±14,5	30,8±48,5	0,17
Срок холодовой ишемии, минуты	143,7±74,8	131,2±55,4	0,53
HLA несовместимость AB (%)	1	1	0,72
Интраоперационные сосудистые осложнения (тромбоз, стеноз)	3	3	0,59

p – достоверность различий между группами

2.3. Статистическая обработка полученных результатов.

Статистическая обработка материала проведена при помощи программного обеспечения SPSS Statistics 17.0. Нормальность характера распределений исследуемых параметров была проверена по критерию Колмогорова-Смирнова. При распределении количественных признаков для их описания использовали среднее ± стандартное отклонение (M ± σ). При выявлении статистически значимых различий между группами средние выделяли методом множественного попарного сравнения (t- критерий Стьюдента). При сопоставлении групп по качественным признакам применяли критерий Хи- квадрат, по количественным переменным- критерий Фишера. Для сравнения результатов повторных

изменений внутри группы применяли t- критерий для зависимых выборок. Уровень значимости для всех статистических данных был принят как достоверный при $p < 0,05$.

Глава 3

Ультразвуковой мониторинг почечных аллотрансплантатов в интраоперационном и раннем послеоперационном периодах.

Пациенты были разделены на две группы по времени, которое понадобилось для стабилизации артериального кровотока почечных трансплантатов после гемодинамического «удара» (пуск кровотока по магистральным сосудам) в интраоперационном периоде, как было представлено во второй главе.

3.1. Ультразвуковой мониторинг почечных трансплантатов в интраоперационном периоде.

3.1.1. Оценка показателей гемодинамики почечных трансплантатов пациентов I группы. Показатели интраоперационной спектральной допплерографии по магистральным и паренхиматозным почечным сосудам, показатели артериального давления были проанализированы в динамике у пациентов I группы (табл. 6, 7).

Таблица 6. Динамика показателей кровотока в интраоперационном периоде по магистральным сосудам почечных трансплантатов, системной гемодинамики (АД) у пациентов I группы.

Показатели гемодинамики	1-й этап (M±σ)	2-й этап (M±σ)	3-й этап (M±σ)	P 1-2	P 2-3	P 1-3
Vps, м/с	1,28±0,63	1,55±0,67	1,54±0,64	0,048	0,12	0,08
Vsd, м/с	0,36±0,25	0,57±0,35	0,45±0,28	0,12	0,4	0,26
Vmean, м/с	0,68±0,33	0,91±0,46	0,83±0,39	0,038	0,14	0,47
RI (отн.ед.)	0,71±0,15	0,62±0,09	0,65±0,09	0,01	0,06	0,12
PI (отн.ед.)	1,57±0,75	1,3±0,6	1,2±0,32	0,19	0,28	0,017
Vmax, м/с	0,38±0,55	0,42±0,3	0,41±0,28	0, 14	0,068	0,16
Vmin, м/с	0,28±0,33	0,27±0,20	0,3±0,21	0,1	0,084	0,09
АД с.мм.рт.ст.	111,7±18,7	109,3±20,3	122,3±15	0,32	0,098	0,06
АД д.мм рт ст	68,7±15,5	62,2±18	73,5±15	0,062	0,082	0,11

p- достоверность различий между этапами.

Таблица 7. Динамика показателей кровотока в интраоперационном периоде по междолевым сосудам почечных трансплантатов у пациентов I группы

Гемодинамические показатели	1-й этап (M±σ)	2-й этап (M±σ)	3-й этап (M±σ)	P1-2	P2-3	P1-3
Vps, м/с	0,13±0,07	0,22±0,1	0,2±0,08	0,03	0,64	0,022
Vsd, м/с	0,05±0,03	0,06±0,05	0,07±0,04	0,15	0,57	0,04
Vmean, м/с	0,09±0,04	0,011±0,09	0,12±0,06	0,13	0,87	0,034
RI (отн.ед.)	0,59±0,15	0,62±0,09	0,63±0,1	0,052	0,82	0,18
PI (отн.ед.)	1,46±0,96	1,16±0,71	1,2±0,94	0,54	0,96	0,37
Vmax, м/с	0,08±0,03	0,09±0,05	0,11±0,075	0,058	0,097	0,003
Vmin, м/с	0,04±0,02	0,07±0,04	0,08±0,05	0,062	0,94	0,052

p- достоверность различий между этапами

Показатели общей гемодинамики (АД) пациентов в интраоперационном периоде на трех этапах не имели достоверных различий при сравнении ($p > 0,05$).

Оценивая гемодинамические показатели по магистральной почечной артерии у пациентов I группы, мы определили, что достоверно более высокие значения пиковой систолической скорости кровотока приходились на 2-й этап интраоперационного исследования (по сравнению с 1-м этапом), т.е. в среднем через 40,6 ± 15,4 минут после пуска кровотока по магистальным сосудистым стволам При этом достоверные различия между значениями показателя на 2-м и 3-м этапов выявлены не были. При оценке пиковой систолической скорости кровотока по междолевым артериям между этапами в группе определялись аналогичные изменения. При оценке изменения индекса резистентности по магистральной артерии у пациентов I группы отмечалось его достоверное

снижение к моменту измерения гемодинамических показателей после реконструкции мочевыводящего тракта (2-й этап).

На уровне магистральной почечной вены и междолевых вен на всех трех этапах интраоперационного ультразвукового исследования статистически значимые различия значений скоростных показателей кровотока отсутствовали в динамике. Исключение составила минимальная скорость кровотока, которая была достоверно выше на 3-м этапе (по сравнению с 1-м этапом) у пациентов I группы.

3.1.2. Оценка показателей гемодинамики почечных трансплантатов пациентов II группы. Показатели интраоперационной спектральной допплерографии по магистральным и паренхиматозным почечным сосудам, показатели артериального давления были проанализированы в динамике (табл. 8, 9) у пациентов II группы.

Таблица 8. Динамика показателей кровотока в интраоперационном периоде по магистральным сосудам почечных трансплантатов, общей гемодинамики (АД) у пациентов II группы

Гемодинамические показатели	1-й этап (M±σ)	2-й этап (M±σ)	3-й этап (M±σ)	P1-2	P2-3	P1-3
Vps, м/с	1,25±0,45	1,22±0,69	1,42±0,73	0,86	0,33	0,86
Vsd, м/с	0,38±0,26	0,32±0,34	0,45±0,29	0, 1	0, 54	0,38
Vmean, м/с	0,68±0,29	0,64±0,42	0,77±0,43	0,25	0, 56	0, 11
RI (отн.ед.)	0,69±0,13	0,57±0,1	0,74±0,11	0,016	0,0001	0,32
PI (отн.ед.)	1,38±0,75	1,26±0,54	1,55±0,53	0,044	0,016	0,052
Vmax, м/с	0,32±0,23	0,41±0,27	0,56±0,27	0,165	0,083	0,058
Vmin, м/с	0,22±0,15	0,29±0,18	0,37±0,23	0,2	0,18	0,066
АД сист., мм рт.ст.	111,5±15	116,4±24,2	116,1±13	0,35	0,96	0,115
АД диаст., мм рт.ст.	63,8±13,2	63,3±13,6	68,9±12,5	0,87	0,083	0,1

p- достоверность различий между этапами

Таблица 9. Динамика показателей кровотока в интраоперационном периоде по междолевым сосудам почечных трансплантатов у пациентов II группы

Гемодинамические показатели	1-й этап (M±σ)	2-й этап (M±σ)	3-й этап (M±σ)	P 1-2	P 2-3	P 1-3
Vps, м/с	0,17±0,1	0,16±0,01	0,23±0,15	0,84	0,006	0,078
Vsd, м/с	0,07±0,04	0,06±0,03	0,085±0,05	0,19	0,038	0,048
Vmean, м/с	0,1±0,06	0,09±0,05	0,13±0,07	0,54	0,012	0,1
RI (отн.ед.)	0,55±0,15	0,62±0,15	0,62±0,11	0,33	0,84	0,38
PI (отн.ед.)	1,19±0,7	1,16±0,58	1,14±0,35	0,85	0,91	0,81
Vmax, м/с	0,1±0,06	0,09±0,05	0,13±0,07	0,54	0,088	0,1
Vmin, м/с	0,07±0,01	0,09±0,02	0,08±0,05	0,57	0,59	0,44

p- достоверность различий между этапами

Показатели общей гемодинамики (АД) пациентов в интраоперационном периоде на трех этапах не имели достоверных различий при сравнении ($p > 0,05$).

У пациентов II группы достоверно более высокая пиковая систолическая скорость кровотока по магистральной почечной артерии была зарегистрирована на 3-м этапе интраоперационного исследования кровотока почечного трансплантата (по сравнению с 1-м и 2-м этапами), т.е. через 87 ± 36 минут от момента начала перфузии почки. При оценке пиковой систолической скорости кровотока по междолевым артериям между этапами в группt определялись аналогичные изменения. Индекс резистентности по магистральной артерии у реципиентов II группы был нестабильным на протяжении большего времени интраоперационного периода.

На уровне магистральной почечной вены и междолевых вен на всех трех этапах интраоперационного ультразвукового исследования статистически

значимые различия значений скоростных показателей кровотока отсутствовали в динамике у пациентов II группы.

3.1.3. Реперфузионное повреждение почечных трансплантатов. Одной из важнейших причин развития вазоконстрикции являются постишемические реперфузионные расстройства, в основе которых лежит накопление ионов кальция в клетке после воостановления кровотока, что в основном приводит к переполнению саркоплазматического ретикулума кальцием и нарушению функции митохондрий, а иногда и к разрыву клетки. Нормальная концентрация ионизированного кальция обладает мембраностабилизирующим эффектом [33]. Реперфузионный синдром всегда сопровождается спазмом почечных сосудов на различных уровнях в большей или меньшей степени выраженности. Сосудистый спазм может быть как в основной почечной артерии (рис. 13 А, Б), так и дополнительных, аберрантных сосудах, возможен вариант вазоконстрикции и внутрипочечной артериальной сети. Подтверждением служит реакция сосудистого русла почки на введение спазмолитических препаратов (папаверин, эуфиллин, платифиллин).

Во время реперфузии у пациентов наблюдаемых нами наиболее часто под адвентицию почечной артерии вводился раствор папаверина. В нашем исследовании реперфузионное повреждение было клинически выраженным и проявлялось спазмом сосудов почечного трансплантата у 31 пациента, среди реципиентов I группы с нарушением перфузии было 11 человек, среди пациентов II группы - 20 человек, статистически достоверная разница между ними отсутствует ($p = 0,28$).

Существует ряд визуальных признаков, которые своевременно позволяют предположить нарушение перфузии почечного трансплантата. Почка в зоне отсутствия адекватной перфузии приобретает синий оттенок (рис. 14), при длительной ишемии может иметь дряблую консистенцию.

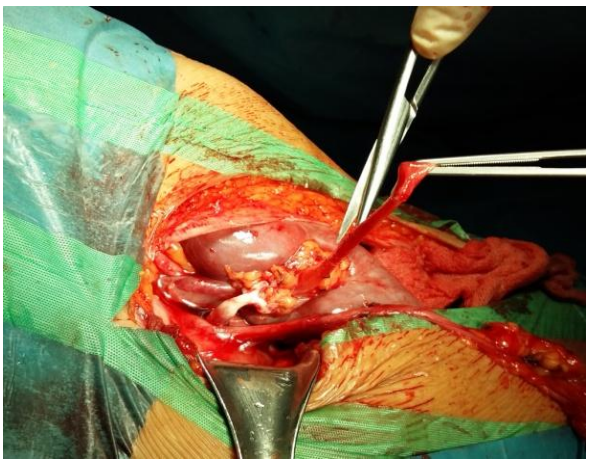

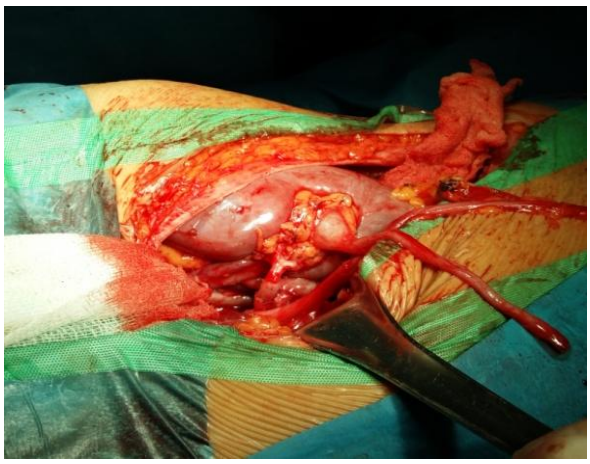

А Б

Рисунок 13. Магистральная артерия почечного трансплантата. А- вазоспазм магистральной артерии почки проксимальнее сосудистого анастомоза; Б- расширение магистральной артерии почки после введения спазмолитика.

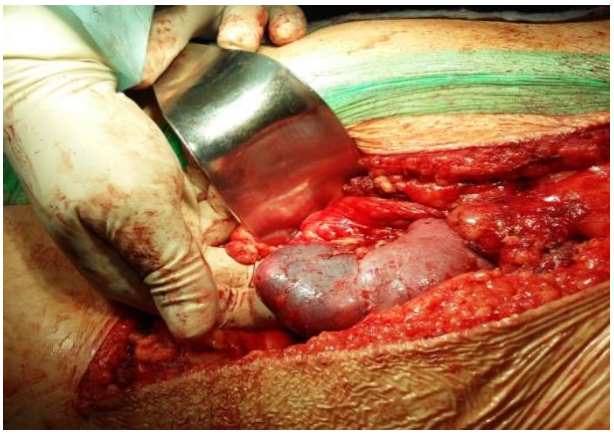

Рисунок 14. Изменение цвета передне-верхнего сегмента трансплантата вследствие спазма сосудов, обусловленного реперфузионным повреждением.

По данным ультразвукового исследования в режиме ЦДК отмечается обеднение или отсутствие сосудистого рисунка в сегменте почечного трансплантата с нарушением микроциркуляции (рис. 15 А, Б).

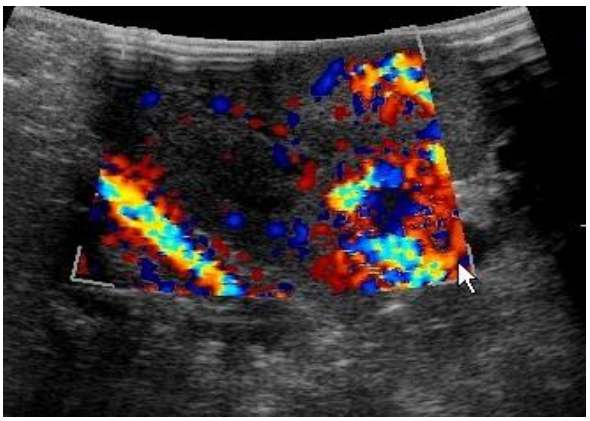

А Б

Рисунок 15. Интраоперационное сканирование почечного трансплантата. А- в режиме ЦДК «обеднение» сосудистого рисунка переднего сегмента; Б- в режиме ЭДК отсутствие сосудистого рисунка переднее-верхнего сегмента.

В режиме спектральной допплерографии форма кривой потока крови изменена, вершина спектра имеет сглаженную или плоскую форму, отмечается увеличение времени акселерации и плавный дикротический спукс. Наблюдается редукция систолического кровотока с уменьшением показателей индекса сопротивления (рис. 16 А). После своевременного введения спазмолитиков под адвентицию через 5-10 мин степень перфузии и гемодинамические показатели можно оценивать как удовлетворительные (рис. 16 Б).

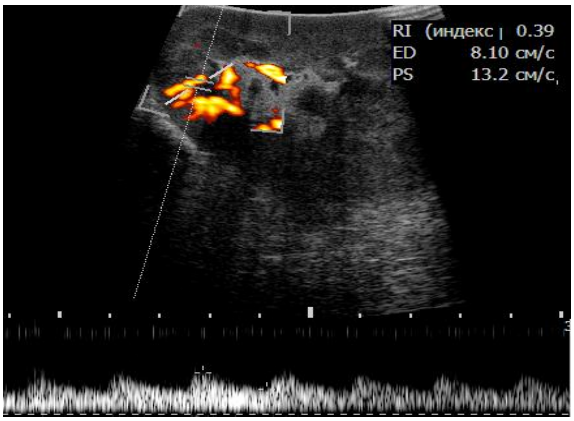

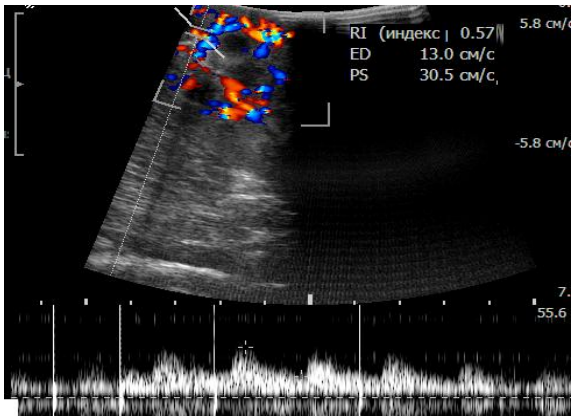

А Б

Рисунок 16. Интраоперационное сагиттальное сканирование почечного трансплантата в режиме спектрального допплеровского картирования. А- кровоток по междолевой почечной артерии в проекции скомпрометированного верхнего полюса трансплантата; Б- кровоток по междолевой почечной артерии в

проекции верхнего полюса трансплантата после введения спазмолитика папаверина.

В нашем исследовании трансплантация почки была выполнена от живого родственного донора, что значительно сокращало время ишемии. Кроме того, всем реципиентам были проведены мероприятия по коррекции реперфузионной травмы: введение экулизумаба до перфузии аллопочки или проведение сеанса плазмафереза в первые часы после оперативного вмешательства. Так, у 5 пациентов (8,9 %) при наличии ультразвуковых признаков выраженных реперфузионных изменений объем плазмафереза был увеличен до 150 % объема циркулирующей плазмы.

По данным Садовникова 1998 г. при морфологическом исследовании гистологических срезов материала полученного при интраоперационной пункционной биопсии было доказано, что даже у почечных трансплантатов с немедленной функцией степень и выраженность ишемического повреждения канальцевого эпителия и его распространенность не были однородными и колебались от слабо выраженного ишемического до диффузного повреждения эпителия канальцев деструктивного характера с элементами некротизации клеток при состоянии внутриорганного кровообращения на достаточно хорошем уровне [33]. Главным моментом является сохранность сосудистой системы и проходимость почечных канальцев, которые и обеспечевают адекватную перфузию и нормализацию азотовыделительной функции почечного трансплантата в раннем послеоперационном периоде.

3.1.4. Сосудистые осложнения почечных трансплантатов. Хирурги донорский орган располагали предварительно ротировав его на 180º вокруг собственной горизонтальной оси, т.е. в вертикально-инверсном положении, что позволяло минимизировать перегибы и перекруты сосудов. На этапе интраоперационного периода комплексная ультразвуковая диагностика позволила нам своевременно выявить и устранить четыре тромбоза и два стеноза почечной артерии. Как показала ревизия зоны наложения сосудистых анастомозов, они

возникли в результате формирования перегиба дистальнее сосудистого анастомоза из-за излишней длины магистральной артерии почки.

В качестве примера диагностики интраоперационного тромбоза почечной артерии приводим следующее клиническое наблюдение. Пациентка Г., 25 лет, поступила в отделение трансплантации почки с диагнозом: вторичный амилоидоз почек на фоне перенесенного ревматоидного артрита, хроническая почечная недостаточность терминальной стадии. Программый гемодиализ не проводился. Состояние на момент поступления средней тяжести, самочувствие удовлетворительное.

Донору было проведено полное обследование согласно протоколу [3]. По данным ультразвукового исследования предполагаемого донора (отец в возрасте 54 лет) существенных структурных изменений обеих почек не было выявлено, гемодинамические показатели в бассейне всех сосудов были удовлетворительными. Холодовая ишемия почки составила 84 минуты. В ходе операции сформированы анастомозы между почечной и внутренней подвздошной артериями по типу «конец в конец», между почечной и наружной подвздошной венами – «конец в бок».

После пуска кровотока нижний полюс трансплантата приобрел слегка цианотичный цвет, но после ротации при укладке трансплантата верхним полюсом к средней линии окраска стала нормальной. После пуска кровотока (1-й этап интраоперационного ультразвукового мониторинга) в режиме цветового допплеровского картирования магистральные сосуды «прокрашивались» равномерно. В паренхиме в области верхнего и нижнего полюсов отмечалось обеднение сосудистого рисунка. Гемодинамические показатели, зарегистрированные при спектральной допплерографии на первом интраоперационном этапе (табл. 10, рис. 17 А, Б).

Таблица 10. Гемодинамические показатели почечного кровотока на различных этапах ультразвукового мониторинга.

Этапы мониторинга	Главная почечная артерия				Междолевые артерии											
					Верхний сегмент				Средний сегмент				Нижний сегмент			
	Vps, м/с	Ved, м/с	RI	AT, с	Vps, м/с	Ved, м/с	RI	AT с	Vps, м/с	Ved, м/с	RI	AT, с	Vps, м/с	Ved, м/с	RI	AT, с
До операции	0,69	0,2	0,7	0,075					0,28	0,1	0,65	0,07				
Первый интраоперационный	1,21	0,32	0,74	0,070	0,09	0,06	0,35	0,070	0,15	0,07	0,51	0,085	0,06	0,03	0,49	0,090
Первый интраоперационный (после введения папаверина)					0,16	0,09	0,44	0,078	0,41	0,15	0,62	0,080	0,21	0,11	0,48	0,086
Второй интраоперационный	2,10	0,33	0,69	0,084	0,036	0,02	0,44	0,098	0,068	0,03	0,55	0,112	0,06	0,03	0,5	0,120
Третий интраоперационный (после тромбэктомии)	1,57	0,21	0,86	0,090	0,38	0,20	0,46	0,076	0,24	0,10	0,58	0,105	0,18	0,06	0,66	0,108
1-й день после операции	0,69	0,16	0,77	0,080	0,25	0,10	0,60	0,071	0,21	0,08	0,62	0,083	0,14	0,05	0,64	0,094

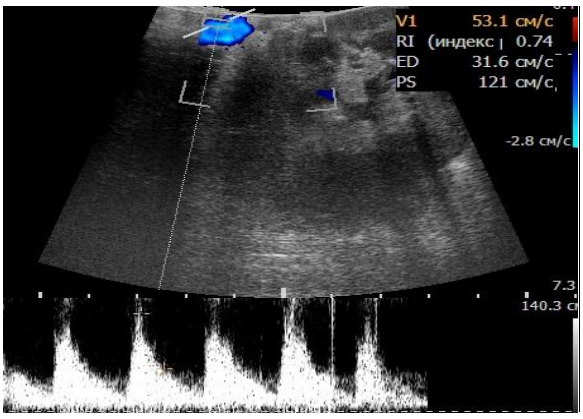

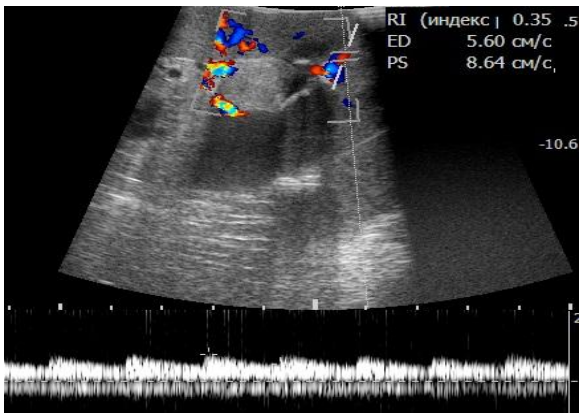

А Б

Рисунок 17. Интраоперационное сканирование почечного трансплантата в режиме спектральной допплерографии. А- кровоток по магистральной почечной артерии; Б- кровоток по междолевой почечной артерии в области нижнего полюса, форма допплеровской кривой кровотока типа «*tardus-parvus*».

Полученные данные свидетельствовали о низкой перфузии паренхимы почки, особенно в области верхнего и нижнего полюсов [31].

Под адвентицию почечной артерии был введен раствор папаверина. Перфузия трансплантата стала удовлетворительной.

После формирования анастомоза между нативным мочеточником и лоханкой трансплантата (2-й этап) проведено очередное ультразвуковое исследование. По данным В-режима в просвете магистральной артерии в области ворот почки визуализировался пристеночный локальный неоднородной структуры тромб, стенозирующий артерию до 70% ее внутреннего просвета по диаметру (рис. 18).

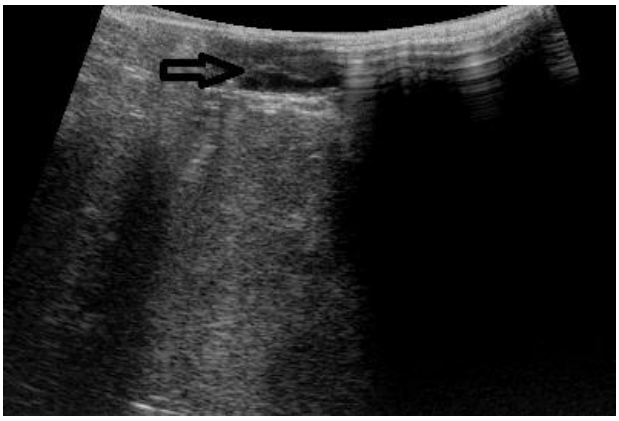

Рисунок 18. Пристеночный тромб (обозначен стрелкой) в просвете магистральной почечной артерии.

При исследовании в режиме цветового допплеровского картирования просвет сосуда прокрашивался неравномерно, определялся пристеночный дефект. В области ворот по почечной артерии пиковая систолическая скорость кровотока составляла 2,10 м/с. Гемодинамические показатели, зарегистрированные при спектральной допплерографии на втором интраоперационном этапе, представлены в таблице 10. По паренхиме отмечалось обеднение сосудистого рисунка во всех трех исследуемых участках трансплантата (табл. 10). Почка приобрела синеватый оттенок и дряблую консистенцию, что более выражено было в области верхнего сегмента. Учитывая все данные, вновь пережата артерия трансплантата. Рассечена ее передняя стенка в поперечном направлении. Из просвета почечной артерии удален светлый тромб. После послойного ушивания операционной раны проведено ультразвуковое исследование мультичастотным датчиком. В режиме цветового допплеровского картирования отмечалось равномерное удовлетворительное прокрашивание почечного синуса и паренхимы до коркового слоя. Гемодинамические показатели, зарегистрированные при спектральной допплерографии на третьем интраоперационном этапе характеризовались как удовлетворительные (табл. 10, рис. 19 А, Б).

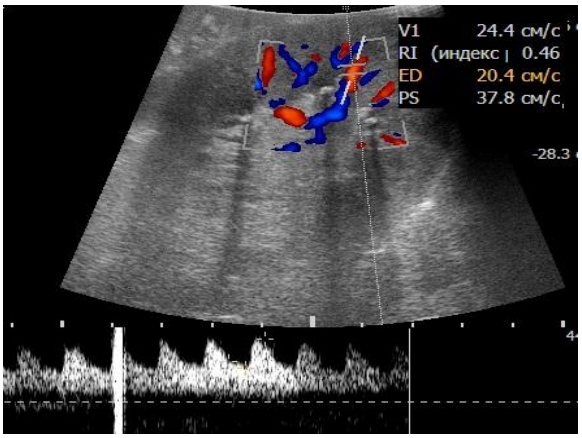

А

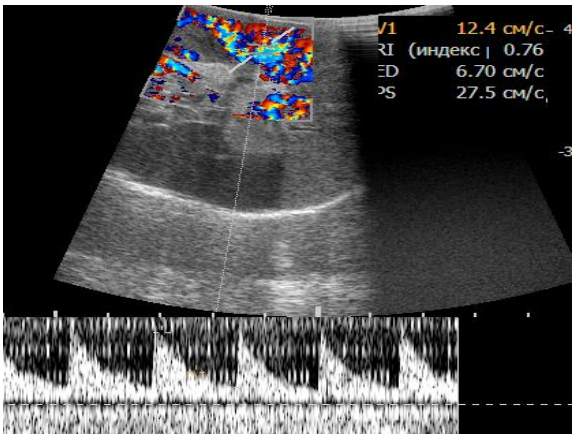

Б

Рисунок 19. Интраоперационное сканирование почечного трансплантата в режиме спектральной допплерографии после тромбэктомии. А- кровоток по междолевой почечной артерии в проекции нижнего полюса; Б- кровоток по междолевой почечной артерии в проекции среднего сегмента.

Функция трансплантата в послеоперационном периоде немедленная. Восстановление адекватного диуреза, снижение концентрации креатинина, мочевины, увеличение СКФ наблюдалось на 1-е сутки после оперативного вмешательства (рис. 20 А, Б).

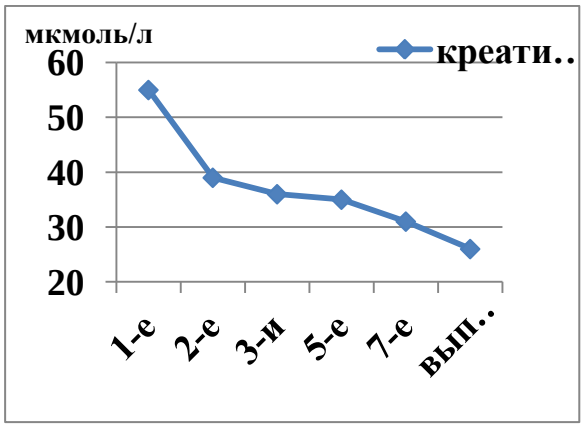

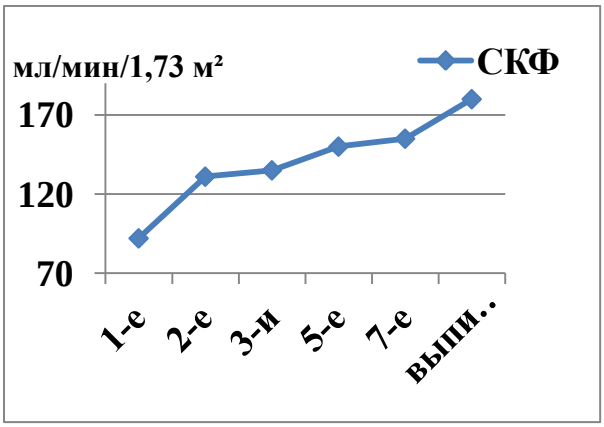

А Б

Рисунок 20. Динамика в раннем послеоперационном периоде у пациентки. А- креатинина; Б- скорости клубочковой фильтрации.

При контрольном ультразвуковом исследовании в послеоперационном периоде в околопочечном пространстве жидкостных скоплений не определялось. Почка имела правильную форму, ровные контуры. Эхоструктура и эхогенность коркового слоя не изменены. Размеры трансплантата соответствовали норме. Сосудистый рисунок прослеживался до капсулы. Гемодинамические показатели были удовлетворительными и симметричными по всем сегментам почечного трансплантата (табл. 10, рис. 21 А, Б).

На 30-е сутки после трансплантации почки была выполнена пункционная биопсия. Заключение: Патологических изменений не выявлено.

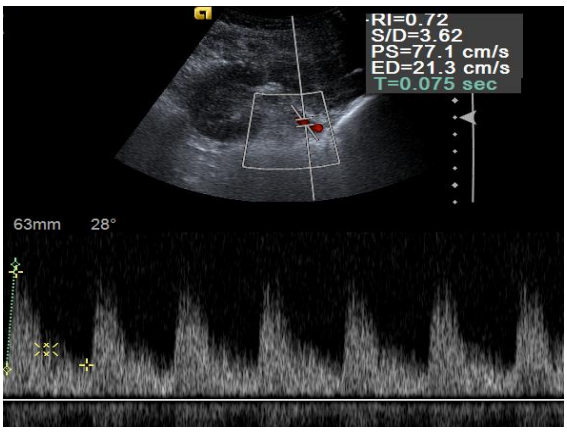

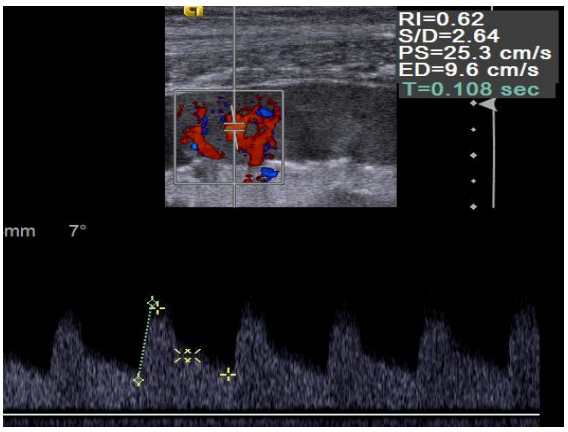

А Б

Рисунок 21. Сканирование почечного трансплантата в режиме спектральной допплерографии. А- спектрограмма кровотока магистральной почечной артерии; Б- спектрограмма кровотока междолевой почечной артерии.

3.2. Ультразвуковой мониторинг почечных трансплантатов в раннем послеоперационном периоде.

3.2.1. Оценка показателей гемодинамики почечных трансплантатов пациентов I группы. В послеоперационном периоде немедленная функция трансплантата наблюдалась у всех пациентов I группы (100 %). У данных реципиентов восстановление адекватного диуреза, снижение концентрации креатинина, мочевины, увеличение СКФ, произошло без применения программного гемодиализа. К 7 суткам послеоперационного периода полная нормализация функции трансплантата наступила у 25 пациентов, они и составили I группу. СКФ в 1-е сутки у реципиентов I группы составляла 61,1 ± 40 мл/мин, к 7 суткам она была равна 165 ± 56 мл/мин. Вместе с этим отмечалось снижение уровня креатинина и мочевины в крови.

В I группе на 1-е сутки нормализация СКФ наступила у 6 пациентов (24 %), на 2-е сутки- у 10 человек (40 %), на 3-и сутки- у 9 (36 %), на 5-сутки- 18 (72 %). К моменту выписки у 23 человек уровень СКФ соответствовал норме (92 %), у двух пациентов отмечалось незначительное снижение данного показателя до 77 ± 1,4 мл/мин (рис. 22).

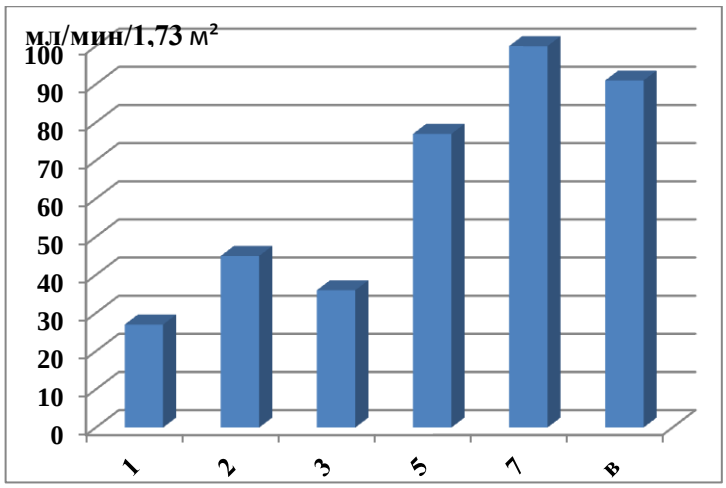

Рисунок 22. Динамическое изменения СКФ в раннем послеоперационном периоде пациентов I группы.

Мы провели ультразвуковую динамическую оценку состояния и показателей внутриорганной перфузии почечного аллотрансплантата пациентов I группы в раннем послеоперационном периоде до момента выписки, что в среднем составило 22 ± 4 дня. При ультразвуковой оценке почечного трансплантата пациентов I группы на 1-е сутки послеоперационного периода в околопочечном пространстве у трех пациентов (12 %) определялись жидкостные однородные по структуре скопления- лимфоцеле, у остальных реципиентов патологических жидкостных скоплений не визуализировалось. У всех пациентов почки имели правильную бобовидную форму с четкими, ровными контурами. Собирательная система почки была умеренно расширена у трех пациентов (12 %). Кортико-медуллярная дифференцировка сохранена. Эхогенность паренхимы средняя, эхоструктура коркового слоя и паренхимы не изменены. В режиме ЦДК сосудистый рисунок характеризовался как удовлетворительный, визуализировалось все сосудистое русло от уровня магистральных сосудов до междольковых артерий и вен. Все сегменты почечного трансплантата картировались одинаково. В режиме СДГ проводили оценку спектрограмм. Они имели нормальную форму: быстрый подъем, острый систолический пик, хорошо выраженный диастолический кровоток выше изолинии.

При сравнении гемодинамических показателей в динамике между последним этапом интраоперационного мониторинга и первыми сутками после

оперативного вмешательства отмечался достоверный прирост систолической скорости и усредненной по времени скорости кровотока по междолевым артериям (p = 0,04). Индексы периферического сопротивления не имели достоверных различий между собой на уровне магистральных и междолевых сосудов (табл. 11, 12).

При оценке скоростных показателей и индексов периферического сопротивления на протяжении всего послеоперационного периода характерным для пациентов I группы являлась стабильность гемодинамических показателей на уровне магистральных и междолевых артерий и вен. По дуговым артериям отмечался прирост систолической скорости. Так на 1-е сутки Vps = 0,2 ± 0,05 м/с., а на 2-е сутки Vps = 0,23 ± 0,03 м/с (p = 0,04); также изменение усредненной по времени скорости Vmean =0,13 ± 0,02 м/с, Vmean = 0,11 ± 0,02 м/с (p = 0,038), в остальные дни динамика скоростных показателей отсутствовала. По дуговым артериям отмечалось и достоверное повышение индекса резистентности: на 2-е сутки RI = 0,65 ± 0,12, на 3-и сутки RI = 0,68 ± 0,1 (p = 0,046) (табл. 13). Между показателями венозного кровотока достоверных изменений скорости в динамике не отмечалось (табл. 11,12).

3.2.2. Оценка показателей гемодинамики почечных трансплантатов пациентов II группы. В послеоперационном периоде немедленная функция трансплантата наблюдалась у 28 человек (96,5 %) II группы. У данных реципиентов восстановление адекватного диуреза, снижение концентрации креатинина, мочевины, увеличение СКФ, произошло без применения программого гемодиализа.

Таблица 11. Динамика показателей кровотока по магистральным сосудам почечных трансплантатов у пациентов I группы, (n = 25)

Показатель	и/о этап	1-й день	2-й день	3-й день	5-й день	7-й день	выписка	p и/о-1	p 1-2	p 2-3	p 3-5	p 5-7	p 7-в
Vps, м/с	1,29±0,64	1,2±0,47	1,32±0,54	1,39±0,81	1,4±0,69	1,4±0,7	1,43±0,5	0,49	0,36	0,76	0,95	0,97	0,89
Vsd, м/с	0,45±0,28	0,4±0,18	0,42±0,25	0,34±0,39	0,37±0,3	0,37±0,2	0,38±0,16	0,28	0,42	0,6	0,86	0,95	0,9
Vmean, м/с	0,73±0,39	0,62±0,26	0,62±0,26	0,68±0,52	0,72±0,4	0,72±0,4	0,73±0,25	0,19	0,27	0,85	0,55	0,55	0,76
RI, отн.ед	0,65±0,09	0,73±0,1	0,69±0,1	0,73±0,1	0,74±0,1	0,74±0,06	0,72±0,07	0,068	0,24	0,48	0,82	0,98	0,8
PI, отн.ед	1,2±0,32	1,49±0,47	1,3±0,38	1,68±0,44	1,5±0,32	1,48±0,27	1,43±0,32	0,48	0,56	0,12	0,68	0,92	0,9
Vmax, м/с	0,41±0,28	0,55±0,29	0,56±0,22	0,65±0,34	0,62±0,3	0,61±0,35	0,48±0,22	0,11	0,88	0,28	0,74	0,88	0,07
Vmin, м/с	0,3±0,21	0,44±0,28	0,44±0,26	0,46±0,23	0,48±0,3	0,48±0,33	0,43±0,16	0,046	0,56	0,4	0,28	0,48	0,12

p - достоверность различий между этапами

Таблица 12. Динамика показателей кровотока по междолевым сосудам почечных трансплантатов у пациентов I группы, (n = 25)

Показатель	и/о этап	1-й день	2-й день	3-й день	5-й день	7-й день	выписка	p и/о-1	p 1-2	p 2-3	p 3-5	p 5-7	p 7-в
Vps, м/с	0,2±0,08	0,25±0,078	0,28±0,06	0,33±0,23	0,29±0,08	0,29±0,07	0,29±0,04	0,04	0,096	0,36	0,43	0,86	0,83
Vsd, м/с	0,07±0,04	0,09±0,035	0,01±0,03	0,1±0,05	0,08±0,04	0,09±0,035	0,09±0,03	0,08	0,44	0,87	0,23	0,75	0,88
Vmean, м/с	0,12±0,06	0,14±0,047	0,08±0,03	0,18±0,1	0,15±0,05	0,15±0,04	0,15±0,03	0,04	0,19	0,44	0,34	0,97	0,99
RI, отн.ед	0,63±0,1	0,65±0.09	0,67±0,086	0,68±0,12	0,7±0,08	0,69±0,08	0,67±0,06	0,76	0,4	0,61	0,33	0,27	0,56
PI, отн.ед	1,2±0,94	1,2±0,3	1,2±0,25	1,3±0,43	1,4±0,3	1,32±0,28	1,35±0,24	0,9	0,87	0,54	0,45	0,19	0,66
Vmax, м/с	0,11±0,075	0,17±0,15	0,14±0,055	0,18±0,14	0,17±0,12	0,14±0,11	0,14±0,12	0,073	0,28	0,14	0,74	0,2	0,65
Vmin, м/с	0,08±0,05	0,09±0,04	0,08±0,03	0,12±0,11	0,14±0,13	0,12±0,1	0,12±0,13	0,56	0,48	0,13	0,71	0,54	0,8

p- достоверность различий между этапами

Таблица 13. Динамика показателей кровотока по дуговым артериям почечных трансплантатов у пациентов I группы, (n = 25)

Показатель	1-й день	2-й день	3-й день	5-й день	7-й день	выписка	p 1-2	p 2-3	p 3-5	p 5-7	p 7-в
Vps, м/с	0,2±0,05	0,23±0,03	0,2±0,04	0,2±0,05	0,19±0,04	0,2±0,04	0,04	0,08	0,45	0,34	0,73
Vsd, м/с	0,07±0,02	0,07±0,03	0,07±0,02	0,06±0,03	0,06±0,02	0,06±0,02	0,13	0,16	0,58	0,88	0,38
Vmean, м/с	0,12±0,03	0,13±0,02	0,11±0,02	0,11±0,03	0,11±0,03	0,11±0,02	0,13	0,038	0,79	0,79	0,37
RI, отн.ед	0,65±0,08	0,62±0,1	0,65±0,12	0,68±0,1	0,66±0,1	0,68±0,05	0,059	0,12	0,046	0,24	0,27
PI, отн.ед	1,18±0,27	1,27±0,57	1,24±0,51	1,3±0,47	1,23±0,44	1,28±0,2	0,9	0,89	0,12	0,26	0,08

p - достоверность различий между этапам

У одного пациента II группы адекватный диурез восстановился после проведения сеансов гемодиализа.

К 7 суткам послеоперационного периода у пациентов II группы азотовыделительная функция по данным биохимического исследования была снижена, поэтому уровень СКФ не соответствовал норме по возрасту и росту.

Во II группе у пациентов СКФ в первые сутки составила- 21 ± 17,6 мл/мин, к седьмым суткам этот показатель достиг 52,0 ± 25,8 мл/мин. Вместе с этим отмечалось снижение креатинина и мочевины в крови, но до уровня субоптимальных. К моменту выписки показатель СКФ достиг нормальных значений только у двух пациентов (6,2 %), у остальных реципиентов оставался меньше нормы с учетом возраста и роста.

Пациентам II группы также была проведена ультразвуковая динамическая оценка состояния и показателей внутриорганной перфузии почечного аллотрансплантата в раннем послеоперационном периоде до момента выписки, что в среднем составило 29 ± 8 дня.

При ультразвуковой оценке почечного трансплантата пациентов II группы в 1-е сутки послеоперационного периода в околопочечном пространстве у 6 пациентов (20,7 %) определялись жидкостные скопления. Четыре из них были с четким контуром однородные по структуре- лимфоцеле, два жидкостных скопления имели нечеткий контур и неоднородную ячеистую структуру, были расценены как гематомы. У 23 реципиентов патологических скоплений не визуализировалось. У всех пациентов почки были правильной бобовидной формы с четкими, ровными контурами. Расширение лоханки и чашечек от умеренного до выраженного наблюдалось у пяти реципиентов. Кортико-медуллярная дифференцировка сохранена. Эхогенность паренхимы средняя, эхоструктура коркового слоя и паренхимы не изменены. В режиме ЦДК все сегменты почечного трансплантата картировались одинаково не у всех пациентов. У 25 человек сосудистый рисунок характеризовался как удовлетворительный, визуализировалось все сосудистое русло от уровня магистральных сосудов до дуговых артерий и вен. У 4 реципиентов отмечалось обеднение сосудистого

рисунка в области нижнего сегмента. Ранее у данных пациентов отмечалось нарушение адекватной перфузии почки и в интраоперационном периоде, несмотря на проводимую спазмолитическую терапию для улучшения микроциркуляции. В режиме СДГ проводили оценку спектрограмм. Спектры имели различную форму. У большинства пациентов (75,9 %) она была нормальной: быстрый подъем, острый систолический пик, хорошо выраженный диастолический кровоток выше изолинии. У 7 пациентов спектры были изменены: отмечалось увеличение времени акселерации, вершина спектра имела сглаженную форму и плавный дикротический спукс. В дальнейшем при динамической оценке у данных пациентов отмечалась нормализация формы спектров до выписки из стационара.

При сравнении гемодинамических показателей в динамике между последним этапом интраоперационного мониторинга и 1-ми сутками после оперативного вмешательва отмечался достоверный прирост индексов периферического сопротивления по междолевым артериям (p = 0,01). Скоростные показатели не имели достоверных различий между собой на уровне магистральных и междолевых сосудов (табл. 14,15).

При динамической оценке скоростных показателей и индексов периферического сопротивления на протяжении всего послеоперационного периода у пациентов II группы отмечалась стабильность индексов периферического сопротивления на уровне всех почечных артерий и скоростных показателей, характеризующих венозный кровоток. По магистральной артерии к дню выписки из стационара отмечалась достоверная динамика скоростных показателей по отношению к 7-м суткам госпитализации. Так на 7-й день Vps = 1,37 ± 0,65 м/с, Vmean = 0,64 ± 0,35 м/с, Vsd = 0,27 ± 0,25 м/с в день выписки повышение Vps = 1,56 ± 0,65 м/с (p = 0,048), Vmean = 0,76 ± 0,43 м/с (p = 0,015), Vsd = 0,36 ± 0,36 м/с (p = 0,04). По дуговым артериям отмечался прирост систолической и усредненной по времени скоростей на 2-е сутки послеоперационного периода. В дальнейшем на 3-и сутки отмечалось снижение показателей до уровня зарегистрированных в 1-е сутки послеоперативного

периода (p = 0,78). Так на 1-е сутки Vps = 0,18 ± 0,05 м/с., а на 2-е сутки Vps = 0,22 ± 0,07 м/с (p = 0,02); также изменение усредненной по времени скорости Vmean = 0,09 ± 0,04 м/с, Vmean = 0,11 ± 0,04 м/с (p = 0,006). В остальные дни динамика скоростных показателей по дуговым артериям отсутствовала (табл. 16).

Представленные данные убедительно демонстрируют, что в раннем послеоперационном периоде, особенно в течение первых трех суток, наблюдается лабильность артериальной сосудистой системы почечного аллотрансплантата, что характеризуется колебаниями величин скоростных показателей кровотока и индексов периферического сопротивления в большей или меньшей степени у пациентов обеих групп.

Таблица 14. Динамика показателей кровотока по магистральным сосудам почечных трансплантатов у пациентов II группы, (n = 29)

Показатель	и/о этап	1-й день	2-й день	3-й день	5-й день	7-й день	выписка	p и/о-1	p 1-2	p 2-3	p 3-5	p 5-7	p 7-в
Vps, м/с	1,25±0,73	1,38±0,89	1,23±0,56	1,3±0,54	1,31±0,73	1,37±0,65	1,56±0,65	0,23	0,33	0,58	0,86	0,78	0,048
Vsd, м/с	0,32±0,29	0,38±0,45	0,27±0,19	0,27±0,17	0,24±0,13	0,27±0,25	0,36±0,36	0,55	0,23	0,84	0,065	0,25	0,04
Vmean, м/с	0,64±0,42	0,72±0,56	0,72±0,57	0,63±0,27	0,58±0,22	0,64±0,35	0,76±0,43	0,55	0,26	0,36	0,47	0,54	0,015
RI, отн.ед	0,74±0,11	0,75±0,14	0,75±0,09	0,76±0,09	0,77±0,1	0,78±0,11	0,78±0,1	0,87	0,54	0,46	0,47	0,66	0,82
PI, отн.ед	1,55±0,53	1,6±0,53	1,7±0,44	1,75±0,54	1,78±0,56	1,76±0,58	1,7±0,42	0,7	0,44	0,39	0,75	0,83	0,32
Vmax, м/с	0,56±0,27	0,72±0,54	0,72±0,48	0,59±0,24	0,82±0,56	0,93±0,73	0,72±0,41	0,17	0,82	0,67	0,062	0,32	0,056
Vmin, м/с	0,37±0,23	0,56±0,49	0,56±0,48	0,45±0,27	0,45±0,26	0,59±0,52	0,51±0,4	0,1	0,92	0,4	0,88	0,34	0,17

p- достоверность различий между этапами

Таблица 15. Динамика показателей кровотока по междолевым сосудам почечных трансплантатов у пациентов II группы, (n = 29)

Показатель	и/о этап	1-й день	2-й день	3-й день	5-й день	7-й день	выписка	p и/о-1	p 1-2	p 2-3	p 3-5	p 5-7	p 7-в
Vps,м/с	0,23±0,15	0,26±0,11	0,29±0,08	0,28±0,06	0,29±0,08	0,25±0,05	0,29±0,08	0,51	0,31	0,5	0,6	0,07	0,04
Vsd, м/с	0,085±0,05	0,08±0,04	0,08±0,04	0,07±0,04	0,08±0,05	0,06±0,03	0,06±0,02	0,5	0,84	0,15	0,8	0,47	0,22
Vmean, м/с	0,13±0,07	0,14±0,06	0,1±0,07	0,14±0,04	0,14±0,06	0,12±0,03	0,14±0,04	0,96	0,48	0,27	0,89	0,63	0,58
RI, отн.ед	0,62±0,11	0,7±0,13	0,73±0,11	0,75±0,11	0,75±0,1	0,74±0,11	0,74±0,06	0,01	0,2	0,08	0,95	0,94	0,88
PI, отн.ед	1,14±0,35	1,4±0,55	1,5±0,51	1,65±0,56	1,63±0,4	1,64±0,46	1,62±0,33	0,01	0,17	0,14	0,91	0,88	0,75
Vmax, м/с	0,13±0,07	0,15±0,11	0,15±0,06	0,14±0,14	0,14±0,08	0,14±0,09	0,12±0,08	0,67	0,53	0,62	0,31	0,66	0,19
Vmin, м/с	0,08±0,05	0,12±0,11	0,1±0,07	0,12±0,1	0,09±0,06	0,1±0,065	0,1±0,11	0,32	0,34	0,5	0,19	0,37	0,88

p- достоверность различий между этапами

Таблица 16. Динамика показателей кровотока по дуговым артериям почечных трансплантатов у пациентов II группы, (n = 29)

Показатель	1-й день	2-й день	3-й день	5-й день	7-й день	выписка	p 1-2	p 2-3	p 3-5	p 5-7	p 7-в
Vps, м/с	0,18±0,05	0,22±0,07	0,18±0,06	0,21±0,07	0,19±0,06	0,19±0,04	0,02	0,038	0,058	0,4	0,96
Vsd, м/с	0,05±0,02	0,06±0,03	0,04±0,02	0,05±0,02	0,05±0,03	0,05±0,02	0,44	0,066	0,12	0,96	0,95
Vmean, м/с	0,09±0,04	0,11±0,04	0,09±0,03	0,1±0,03	0,1±0,04	0,09±0,03	0,006	0,028	0,5	0,19	0,12
RI, отн.ед	0,69±0,1	0,7±0,1	0,72±0,08	0,72±0,05	0,74±0,07	0,72±0,08	0,3	0,21	0,6	0,68	0,59
PI, отн.ед	1,35±0,35	1,46±0,5	1,49±0,35	1,56±0,21	1,5±0,26	1,54±0,41	0,21	0,92	0,69	0,52	0,87

p - достоверность различий между этапам

3.2.3. Сосудистые осложнения почечных трансплантатов.

В послеоперационном периоде на 1-е сутки в отделении реанимации у одного пациента семи лет развился тромбоз магистральной и сегментарных вен и у одной пациентки пяти лет - стеноз почечной артерии, которые привели к повторной ревизии трансплантата и устранению сосудистого осложнения. Также на 6-е сутки послеоперационного периода у пациента 54 лет при УЗИ стал лоцироваться пристеночный локальный тромб почечной вены гемодинамически не значимый, повторный илеофеморальный тромбоз справа. На фоне антикоагулянтной терапии была отмечена положительная динамика.

В следующем клиническом примере продемонстрировано течение послеоперационного периода после тромбоза магистральной и сегментарных вен почечного аллотрансплантата на 1-е сутки после оперативного вмешательства.

Пациент Б., 7 лет, поступил в отделение трансплантации почки с диагнозом: кистозная дисплазия почек, хроническая почечная недостаточность терминальной стадии. Были проведены сеансы гемодиализа в течение 2 недель, перитонеального диализа в течение 8 месяцев перед оперативным вмешательством. Состояние на момент поступления средней тяжести, самочувствие удовлетворительное.

Донору было проведено полное обследование согласно протоколу [3]. По данным ультразвукового исследования предполагаемого донора (отец в возрасте 36 лет) существенных отклонений от нормы структуры обеих почек не было выявлено, в режиме цветового допплеровского картирования сосудистый рисунок был выражен удовлетворительно, по данным спектральной допплерографии гемодинамические показатели в бассейне почечных сосудов симметричные и удовлетворительные.

Холодовая ишемия почки составила 214 минут. В ходе операции сформированы анастомозы между почечной артерией и аортой по типу «конец в бок», между почечной и левой общей подвздошной венами – «конец в бок». После пуска кровотока трансплантат равномерно заполнился кровью, окрасился в розовый цвет, тургор был хороший. Мочеотделение на столе достаточное. При ультразвуковом исследовании после пуска кровотока (1-й этап

интраоперационного ультразвукового мониторинга) в режиме цветового допплеровского картирования магистральные сосуды прокрашивались равномерно, прослеживались по паренхиме до коркового слоя. Несмотря на то, что сосудистый рисунок по паренхиме в области верхнего сегмента был выражен удовлетворительно, гемодинамические показатели, зарегистрированные при спектральной допплерографии были снижены, спектры имели тип постстенотических (рис. 23 А). В связи с этим для улучшения перфузии трансплантата под адвентицию почечной артерии введен раствор папаверина, через 10 минут в режиме СДГ отмечалось повышение систолической скорости кровотока и нормализация индекса резистентности (рис. 23 Б).

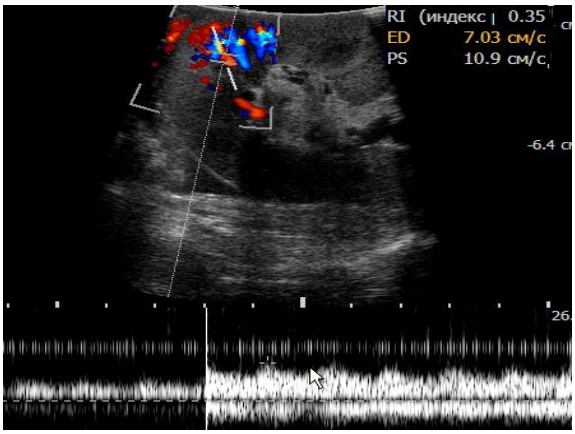

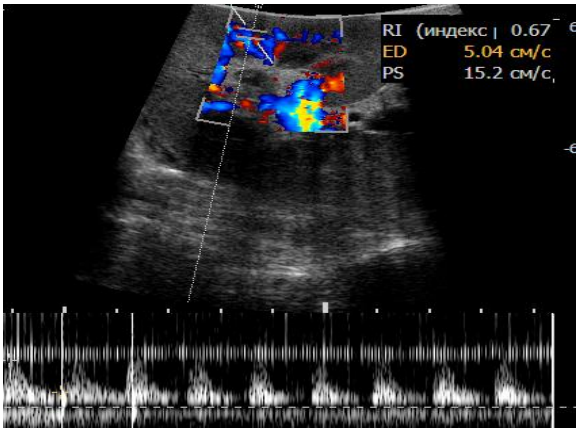

А Б

Рисунок 23. Интраоперационное сканирование почечного трансплантата в режиме спектральной допплерографии. А- кровоток по междолевой почечной артерии в области верхнего полюса, постстенотический тип кровотока; Б- кровоток по междолевой почечной артерии в области верхнего полюса после введения спазмолитика.

При ультразвуковом мониторинге после формирования анастомоза между нативным мочеточником и лоханкой трансплантата (2-й этап) и после ушивания операционной раны (3-й этап) в режиме ЦДК сосудистый рисунок был достаточным, равномерно прослеживался по всем сегментам почки до капсулы. По данным спектральной допплерографии гемодинамические показатели были удовлетворительными (рис. 24 А, Б).

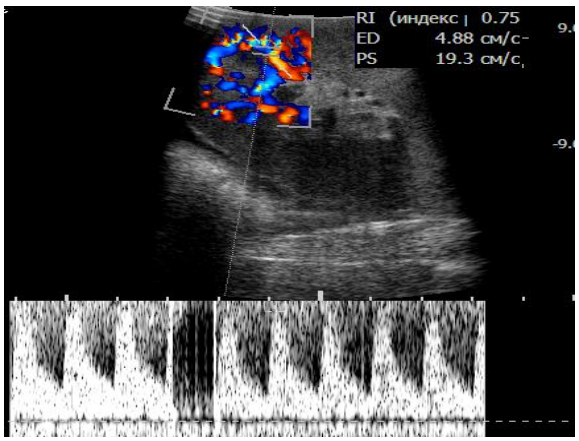

А Б

Рисунок 24. Сканирование почечного трансплантата в режиме спектральной допплерографии. А- спектрограмма кровотока магистральной почечной артерии; Б- спектрограмма кровотока междолевой почечной артерии.

На 1-е сутки послеоперационного периода у пациента отмечалась анурия. По данным ультразвукового исследования в В- режиме латеральнее ворот почки визуализировалась гематома с начальными признаками организации размерами 7,0 х 3,2 см. В режиме ЦДК- сосудистый рисунок был выражен до уровня междолевых сосудов, имел двунаправленный характер. В режиме СДГ систолические скорости удовлетворительные, отмечался реверсивный кровоток в диастолу на всех уровнях сосудов от магистральной до дуговых артерий (рис. 25 А, Б). В режиме ЦДК и СДГ почечная вена не регистрировалась.

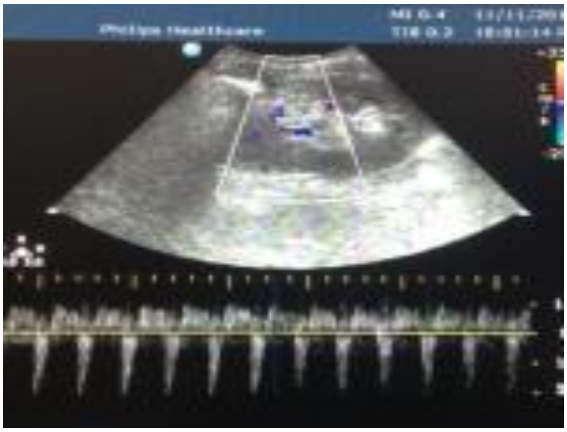

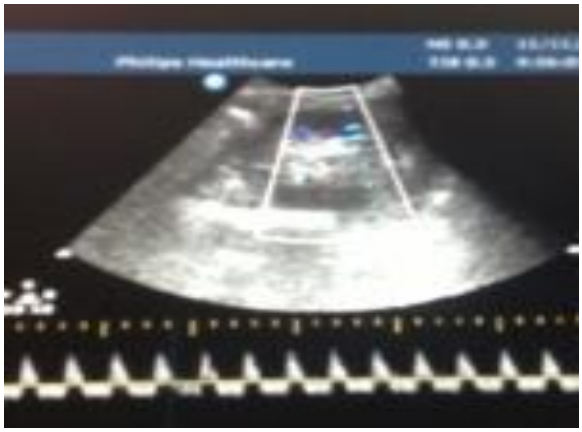

А Б

Рисунок 25. Сагиттальное сканирование почечного трансплантата в режиме спектральной допплерографии в отделении реанимации и интенсивной терапии на 1-е сутки после операции. А - спектрограмма кровотока сегментарной почечной

артерии, реверсивный кровоток; Б- спектрограмма кровотока междолевой почечной артерии, реверсивный кровоток.

Учитывая все, данные пациент был взят в операционную для ревизии трансплантата. Через венотомию наружной подвздошной артерии дистальнее анастомоза из вены почечного трансплантата удалены тромбы.

На 2-е сутки диурез отсутствовал. Проводилась заместительная почечная терапия гемодиализом в течение 21 дня. При ультразвуковом исследовании патологические скопления жидкости в околопочечном пространстве отсутствовали. Размеры почечного трансплантата составили: толщина- 5,6 см, толщина коркового слоя- 0,62 см. Динамика размеров представлена на рисунке 26.

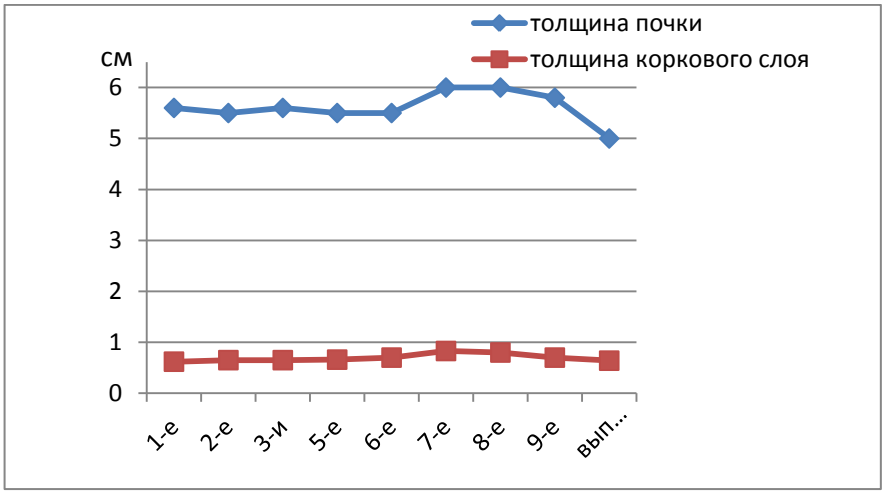

Рисунок 26. Динамика размеров трансплантата в послеоперационном периоде.

Пирамидки были не изменены, обычной эхогенности. В режиме ЦДК сосудистый рисунок прослеживался до коркового слоя, на единичных дуговых артериях визуализировались A-V шунты. В режиме СДГ- спектры имели треугольную форму, ЛСК умеренно повышены на уровне всех почечных артерий. Гемодинамические показатели по магистральной почечной артерии составили Vps = 1,2 м/с, RI = 0,71 (рис. 27 А); по междолевым артериям- Vps = 0,37 м/с, RI = 0,59 (рис. 27 Б); по дуговым артериям- Vps = 0,24 м/с, RI = 0,62. ЛСК по магистральной вене повышена до 1,33 м/с, поток был ламинарный. На уровне магистральной вены спектры имели пульсативный тип кровотока (рис. 28 А, Б).

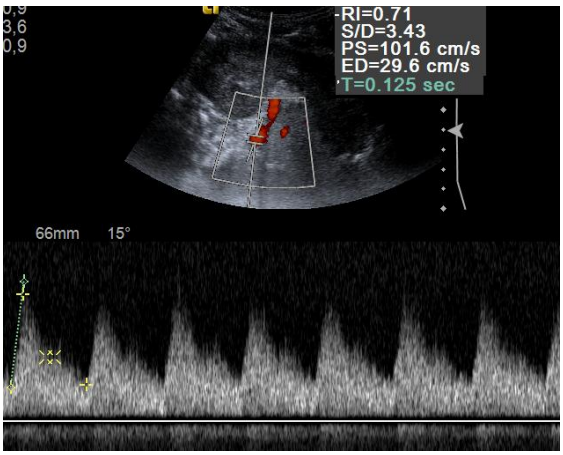

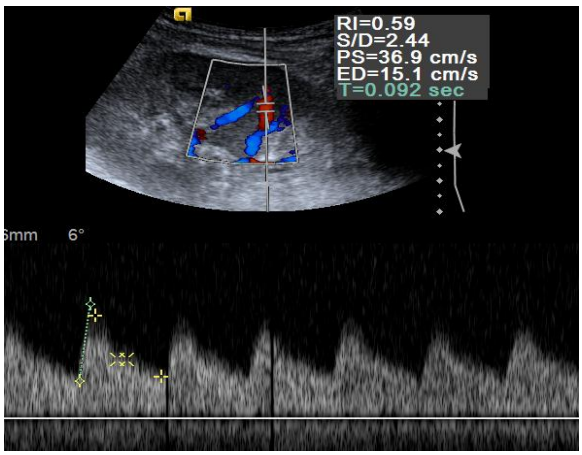

А Б

Рисонок 27. Сканирование почечного трансплантата в режиме спектральной допплерографии на 1-е сутки после операции. А- кровоток по магистральной почечной артерии; Б- кровоток по междолевой почечной артерии.

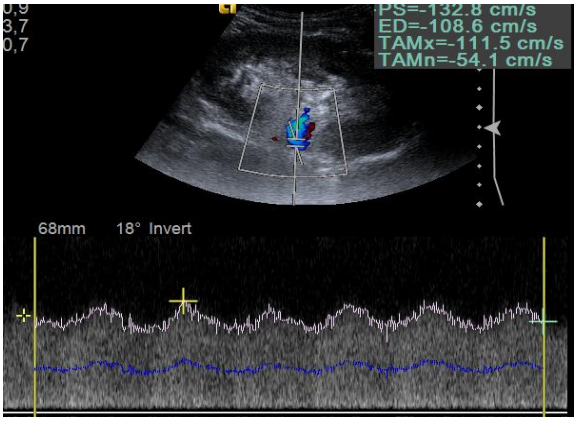

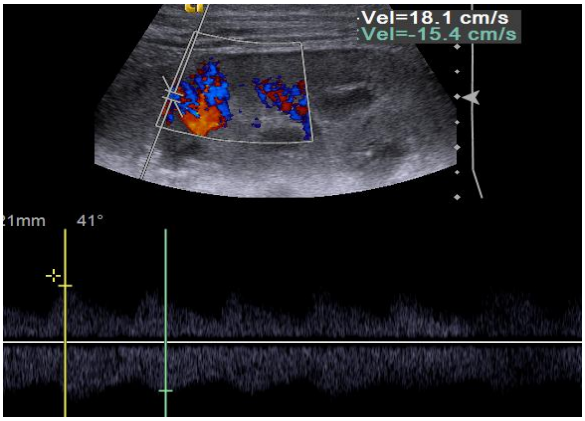

А Б

Рисунок 28. Сканирование почечного трансплантата в режиме спектральной допплерографии на 2-е сутки после операции. А- кровоток по магистральной почечной вене; Б- кровоток по междолевой почечной вене, артериализированный тип кровотока.

На 7-е сутки после оперативного вмешательства отмечалось незначительное увеличение толщины коркового слоя, он стал неравномерным от 0,65 до 0,7 см. В режиме ЦДК сосудистый рисунок был удовлетворительным, прослеживался до капсулы, в области нижнего сегмента отмечалось умеренно выраженное венозное полнокровие. В режиме СДГ- отмечается нормализация форм спектров, ЛСК по артериям удовлетворительные, отмечается повышение периферического сопротивления на уровне всех почечных артерий (рис. 29 А, Б).

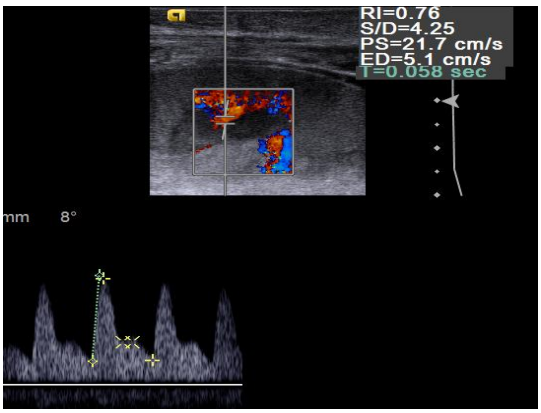

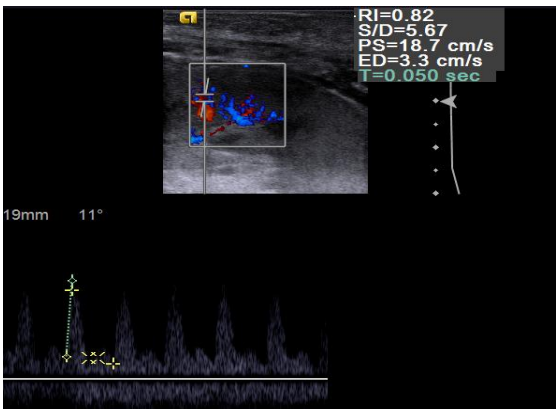

А Б

Рисунок 29. Сканирование почечного трансплантата в режиме спектральной допплерографии на 7-е сутки после операции. А- кровоток по междолевой почечной артерии; Б- кровоток по дуговой почечной артерии.

На 8-е сутки после трансплантации почки по данным УЗИ отмечается увеличение толщины трансплантата до 6,0 см., толщины коркового слоя до 0,83 см (рис. 30 А, Б).

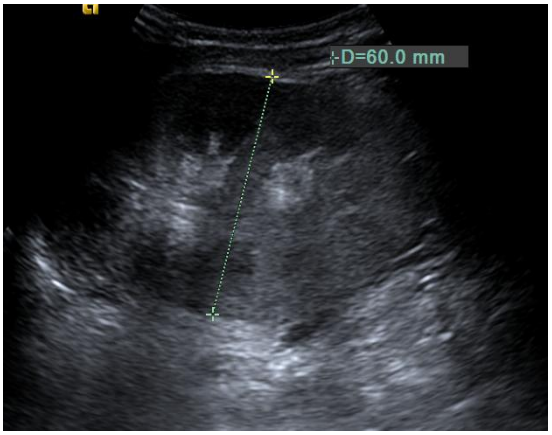

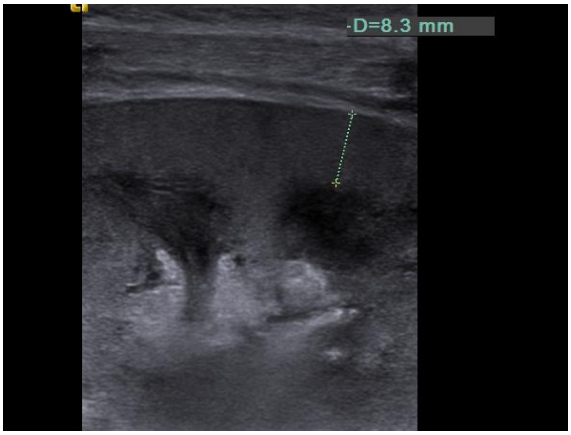

А Б

Рисунок 30. Сканирование почечного трансплантата в В- режиме на 8-е сутки. А- увеличение толщины почки; Б- увеличение толщины коркового слоя.

В режиме ЦДК - отмечается усиление венозного полнокровия почки, сосудистый рисунок прослеживается до коры (рис. 31).

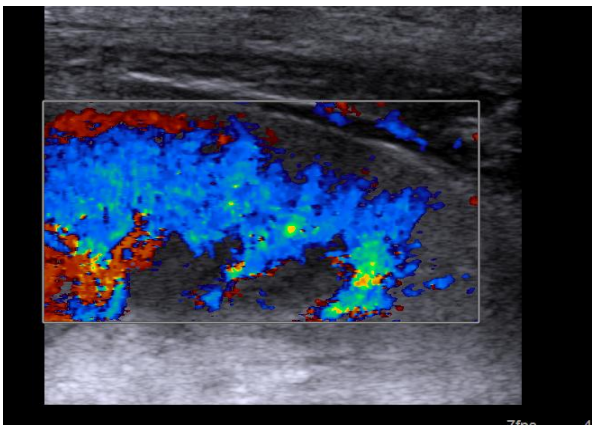

Рисунок 31. Сканирование почечного трансплантата в режиме цветового допплеровского картирования на 8-е сутки после трансплантации почки, усиление венозного рисунка.

В режиме СДГ- на уровне магистральной и некоторых паренхиматозных артерии отсутствует конечно-диастолический компонент (рис. 32 А, Б).

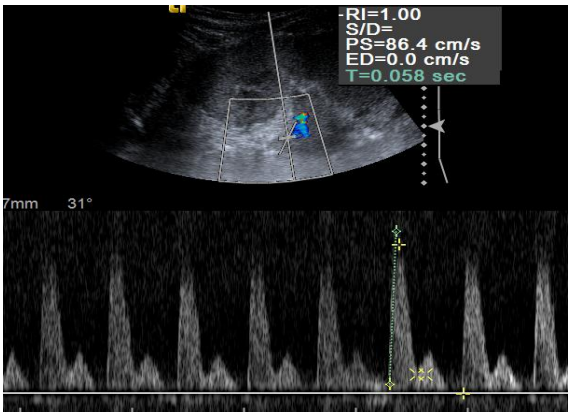

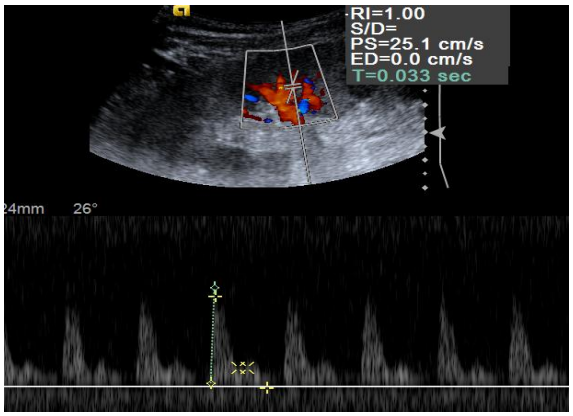

А Б

Рисунок 32. Сканирование почечного трансплантата в режиме спектральной допплерографии на 8-е сутки после операции. А- кровоток по магистральной почечной артерии; Б- кровоток по междолевой почечной артерии. Полная редукция диастолического компонента кровотока.

Спектры венозного кровотока имеют артериализированную форму. Отмечается повышение ЛСК по сегментарным венам: по средней вене до 1,55 м/с, по нижней вене до 1,7 м/с. На уровне междолевых вен ЛСК до 0,44 м/с (рис. 33. А, Б).

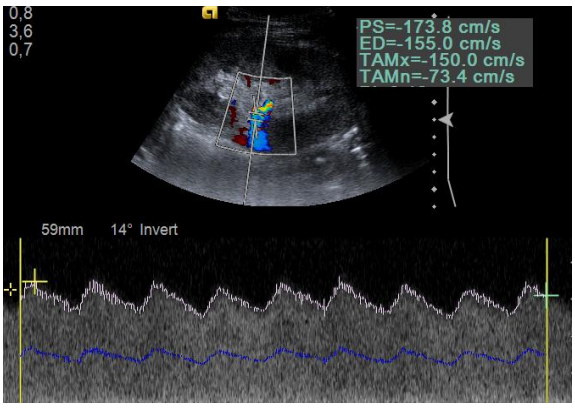

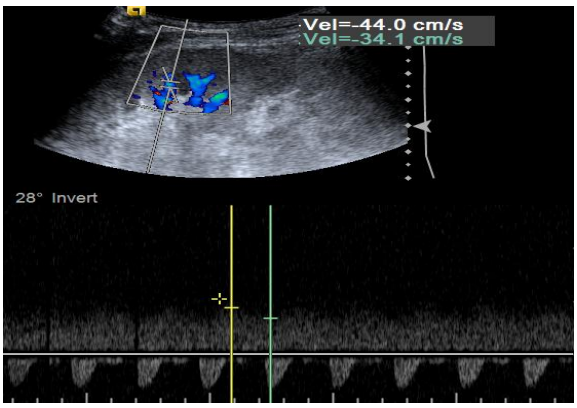

А Б

Рисунок 33. Сканирование почечного трансплантата в режиме спектральной допплерографии на 8-е сутки после операции. А- кровоток по нижней сегментарной почечной вене; Б- кровоток по междолевой почечной вене.

Дисфункция трансплантата была расценена как острый канальцевый некроз. По данным эхографии также нельзя исключить гемодинамически значимый тромбоз на уровне сегментарных вен.

Была выполнена пункционная биопсия (рис. 34 А, Б). Заключение: Ишемическое повреждение канальцевого эпителия с некротическими очаговыми изменениями. По данным ИГХ исследования результаты показали, что изменения не носят иммунного характера.

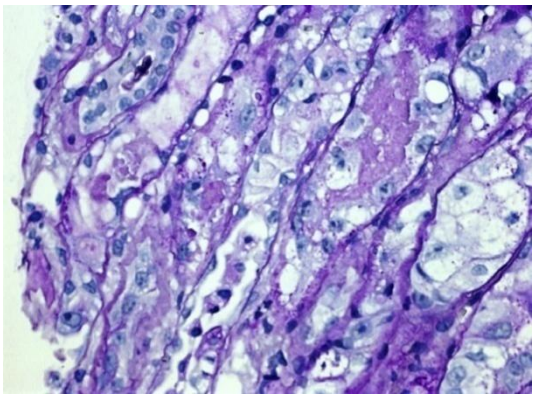

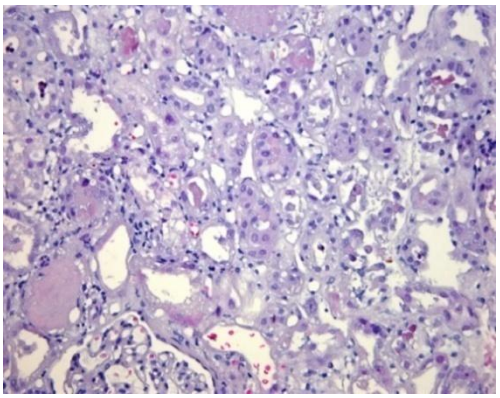

А Б

Рисунок 34. Морфологические изменения. А, Б- биоптат почки на 8-е сутки после трансплантации.

На 9-е сутки отмечается незначительное увеличение толщины трансплантата и коркового слоя. Эхографическая картина в режиме ЦДК без динамики. В режиме СДГ отмечается появление диастолического компонента на

уровне всех почечных артерий. По магистральной артерии RI=0,93, по междолевым- 0,9, по дуговым составлял 0,77-0,81. Формы спектров остались остроконечными.

На 10-е сутки после оперативного вмешательства наметилась тенденция к уменьшению, т.е. к нормализации толщины коркового слоя. В режиме ЦДК- сосудистый рисунок стал удовлетворительным, количество артериальных и венозных сосудов равнозначно.

Таким образом можно предположить, что именно на 10-е сутки наступило разрешение острого канальцевого некроза, который развился на фоне частичного тромбирования сегментарных вен почечного аллотрансплантата.

Диурез на 10-е сутки составил 1500 мл. в сутки.

На день выписки из стационара наступила нормализация размеров толщины почки и коркового слоя (рис. 35).

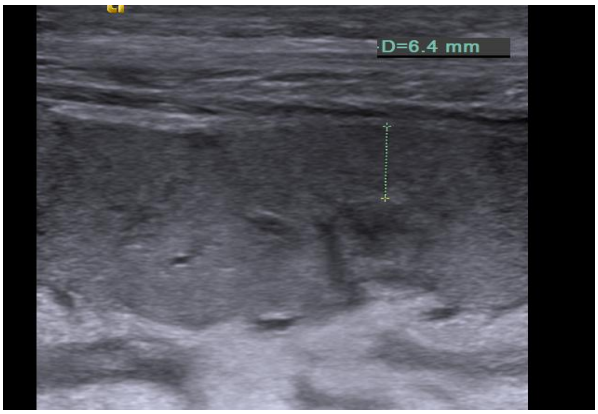

Рисунок 35. Толщина коркового слоя почечного трансплантата в день выписки.

В режиме ЦДК- сосудистый рисунок выражен удовлетворительно, прослеживается до капсулы. В режиме СДГ отмечается нормализация гемодинамических показателей по почечным артериям (рис. 36 А, Б), снижение ЛСК по венам всех уровней (рис. 37 А, Б). Формы спекров как артериальных, так и венозных, нормализовались.

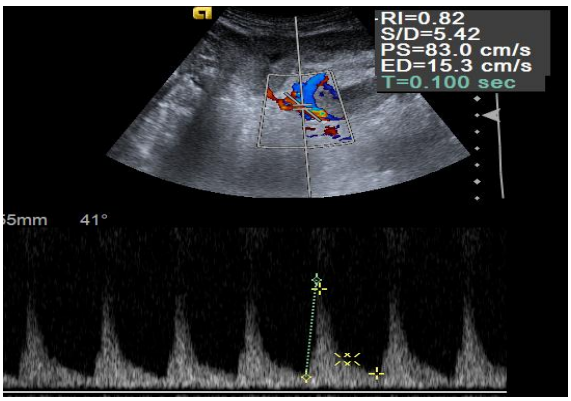

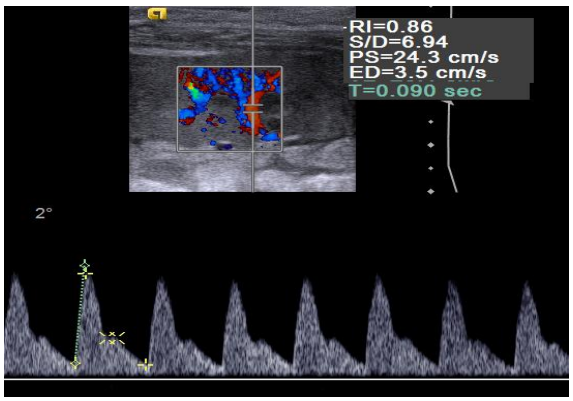

А Б

Рисунок 36. Сканирование почечного трансплантата в режиме спектральной допплерографии в день выписки: А- кровоток по магистральной почечной артерии; Б- кровоток по междолевой почечной артерии.

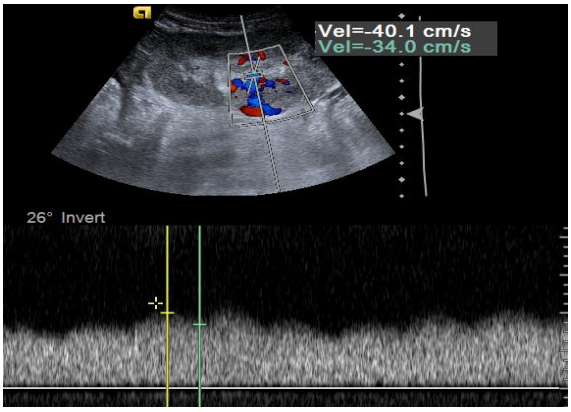

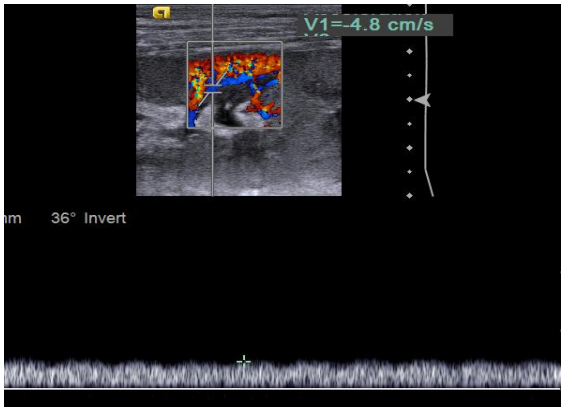

А Б

Рисунок 37. Сканирование почечного трансплантата в режиме спектральной допплерографии в день выписки: А- кровоток по сегментарной почечной вене; Б- кровоток по междолевой почечной вене.

На 30-е сутки была выполнена пункционная биопсия. Заключение: Отторжение отсутствует. Паренхима в стадии не завершившихся репаративных изненений.

Динамика уровня креатинина в крови, показателя СКФ представлена в таблице 17.

Таблица 17. Динамика азотистых шлаков и СКФ по данным биохимического исследования

Сутки после трансплантации	Креатинин, мкмоль/л	Мочевина, млмоль/л	СКФ, мл/мин
1	394	39	11,4
2	271	22	16,5
3	460,8	21	9,7
5	523	28	8,5
7	680	34	6,5
8	314	10,3	14,2
9	304	9,7	14,7
выписка	280	9,2	16

В динамике отмечалось медленное снижение показателей азотемии и повышение СКФ. Функция почечного трансплантата к моменту выписки была расценена как субоптимальная.

Достоверная разница между сосудистыми осложнениями, возникшими в интраоперационном и в раннем послеоперационном периоде, у пациентов I и II групп отсутствовала ($p > 0,05$) (табл. 18).

Таблица 18. Сравнительные данные по сосудистым осложнениям реципиентов I и II групп

Сосудистые осложнения	I группа (n= 25)	II группа (n= 29)	p
И/о тромбоз почечной артерии	2	2	0,64
И/о стеноз почечной артерии	1	1	0,72
П/о стеноз почечной артерии	-	1	0,54
П/о тромбоз почечной вены	-	1	0,54

p – достоверность различий между группами

Таким образом, приведенные клинические случаи демонстрируют, что ультразвуковой мониторинг в интраоперационном и в раннем послеоперационном периодах почечного аллотрансплантата позволяет диагностировать такие грозные сосудистые осложнения, как артериальный и венозный тромбоз. Своевременное выявление их еще на этапе оперативного вмешательства дает возможность быстро отреагировать бригаде хирургов и немедленно устранить патологический процесс, что минимизирует последствия ишемических изменений.

3.3. Возможности ультразвуковой диагностики. Клиническое наблюдение.

У пациента 6 лет на 25 сутки послеоперационного периода была выполнена трансплантатэктомия в результате поражения почечного трансплантата вирусом неясной этиологии. В качестве клинического наблюдения приводим данные течения интраоперационного и послеоперационного периодов этого пациента.

Клиническое наблюдение. Пациент Я., 6 лет с весом 17 кг. поступил в отделение пересадки почки ФГБНУ «РНЦХ им. академика Б.В. Петровского» с диагнозом: фокальный сегментарный гломерулосклероз, терминальная стадия хронической почечной недостаточности. Состояние после проведения программного перитонеального диализа в течение 18 месяцев. Выполнена операция аллотрансплантация почки от родственного донора 54 лет (бабушки). Холодовая ишемия в течение 80 минут. Почка с двумя почечными артериями помещена в правую подвздошную область. В ходе операции сформированы анастомозы между основной почечной и общей подвздошной артерией, дополнительной и внутренней подвздошной артериями по типу «конец в конец», между почечной и нижней полой веной – «конец в бок». После пуска кровотока трансплантат нормальной окраски, тургор хороший. На всех этапах интраоперационного ультразвукового мониторинга (пуск кровотока, окончание формирования анастомоза между нативным мочеточником и лоханкой трансплантата, после ушивания операционной раны) в режиме цветового допплеровского картирования отмечалось равномерное прокрашивание почечного синуса и паренхимы до коркового слоя. Гемодинамические показатели,

зарегистрированные при спектральной допплерографии, соответствовали нормативным значениям. После ушивания операционной раны толщина трансплантата составила 5,4 см., толщина коркового слоя- 0,7 см. Ультразвуковая топометрия и гемодинамические показатели позволили предположить сохранную морфологическую структуру почки и прогнозировать в дальнейшем хорошую функцию трансплантата в раннем послеоперационном периоде.

Функция пересаженной почки немедленная. Диурез в первые сутки составил 1,730 л/сутки. Нормализация азотистых шлаков крови (креатинин, мочевина) отмечалась на первые сутки (табл. 19).

Таблица 19. Динамика азотистых шлаков, показателя СКФ пациента по данным биохимического исследования

Сутки исследования	Креатинин, мкмоль/л	Мочевина, млмоль/л	СКФ, мл/мин/1,73м²
До трансплантации почки	642	21,6	6,5
1-е	37	3,7	113,6
3-и	30	3,2	140
5-е	27	4,6	155,5
7-е	35	3,3	120
19-е	61	4,5	68,8
20-е	82	5,8	51,2
22-е	96	6	43,75
23-и	94	5	44,6
25-е	440	29,5	9,5
После трансплантатэктомии	206	21,8	20,4

В 1-е сутки после операции патологических жидкостных скоплений в околопочечном пространстве не определялось. Почка имела правильную форму, четкие, ровные контуры. Эхоструктура коркового слоя и паренхимы однородная, обычной эхогенности. Корковый слой хорошо дифференцировался. Пирамидки отчетливо визуализирировались неизмененные, симметричные. Размеры пересаженной почки: толщина -5,0 см., толщина коркового слоя - 0,55 см. Динамика размеров трансплантата представлена на рис. 38.

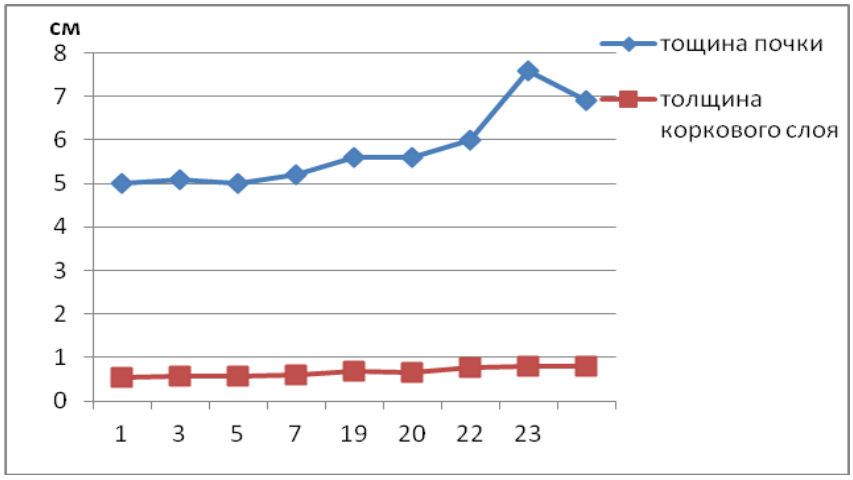

Рисунок 38. Динамика размеров трансплантата в послеоперационном периоде.

В режиме ЦДК-сосудистый рисунок равномерный, прослеживался до капсулы. На уровне всех почечных сосудов гемодинамические показатели удовлетворительные (рис. 39).

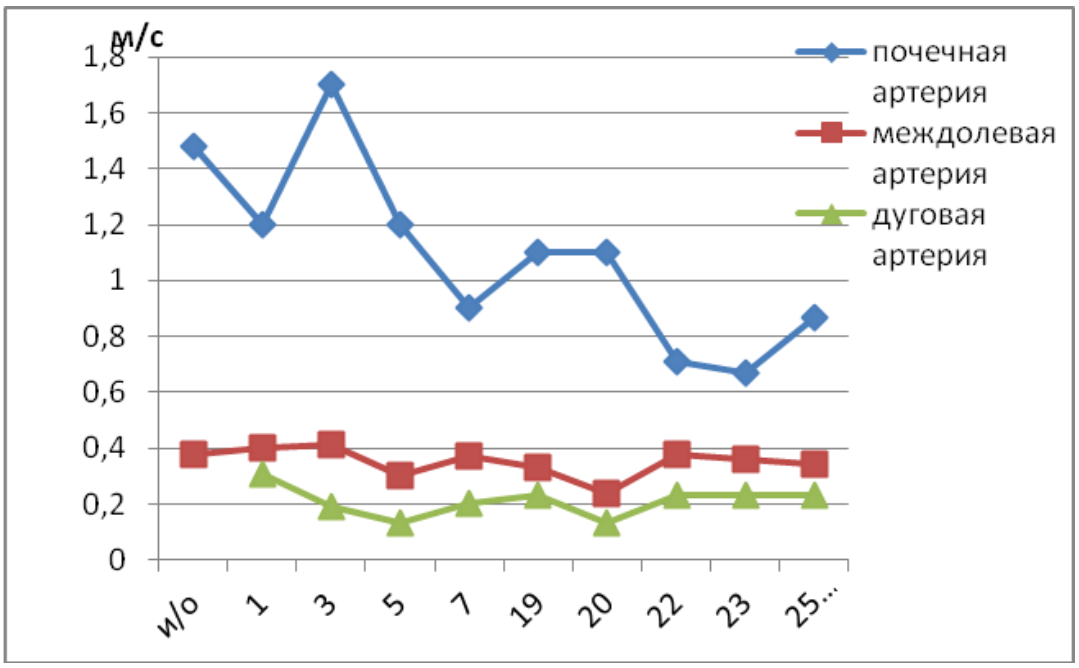

Рисунок 39. Мониторинг пиковой систолической скорости кровотока по почечным артериям на различных этапах ультразвукового мониторинга. И/о- интраоперационное ультразвуковое исследование почечного аллотрансплантата.

При дальнейшем мониторинге в послеоперационном периоде динамика УЗ-картины не отмечалась.

С 18 суток послеоперационного периода у пациента появилась лихорадка Т=38,4ºС, в моче протеинурия, бактериурия. Максимальный подъем температуры до 40,2º С. На 19 сутки по данным УЗИ отмечалось увеличение размеров толщины трансплантата и коркового слоя (толщина трансплантата -5,6 см., толщина коркового слоя -0,68 см.). Расширение полостной системы: внутрипочечная лоханка расширена до 1,2 см., чашечек всех групп максимально до 0,7 см. По данным спектральной допперографии на уровне всех почечных сосудов ЛСК удовлетворительная, отмечалось повышение периферического сопротивления. По ультразвуковой картине нельзя исключить интерстициальный криз отторжения в связи с увеличением толщины трансплантата и коркового слоя, расширением полостной системы, повышением периферического сопротивления на уровне всех почечных сосудов.

Выполнена пункционная биопсия трансплантата. При морфологическом исследовании биоптата почки выявлены изменения, более всего соответствующие

аденовирусной инфекции трансплантата. В одном из участков был обнаружен каналец, где наряду с пролиферацией эпителия имелся некроз эпителия, а по периферии присутствовали единичные моноциты, лейкоциты, что соответствовало гранулемоподобному образованию, характерному для аденовирусной инфекции. В клубочках и перитубулярных капиллярах признаки капиллярита отсутствовали, тубулит не определялся, артерии были не изменены. Имелись признаки регенераторных изменений в виде отдельных митозов эпителия канальцев. Признаки отторжения отсутствовали, c4d депозитов в микроциркуляторном русле не обнаружено. При иммуногистохимическом исследовании пунктата почки выявлены частицы аденовируса в эпителии извитых канальцев мозгового слоя (рис. 40 А, Б).

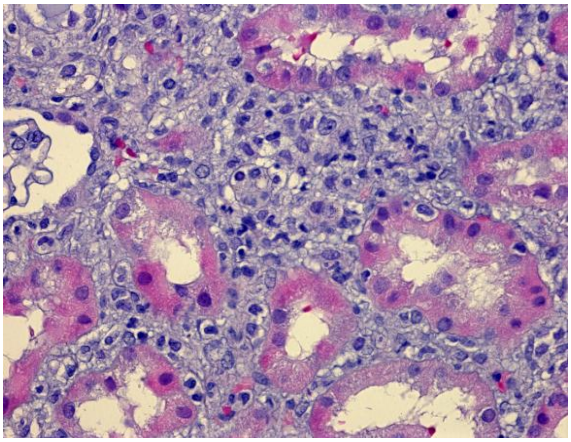

А

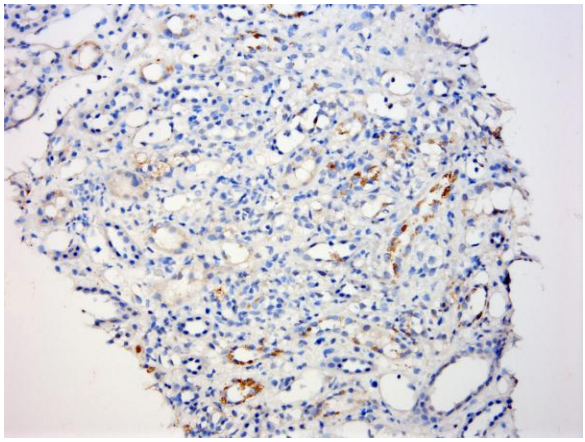

Б

Рисунок 40. Морфологические изменения. А, Б- биоптат почки на 19-е сутки после трансплантации.

На 20 сутки по данным допплерографии по дуговым артериям ЛСК- снижена, индекс резистентности повышен (рис. 41).

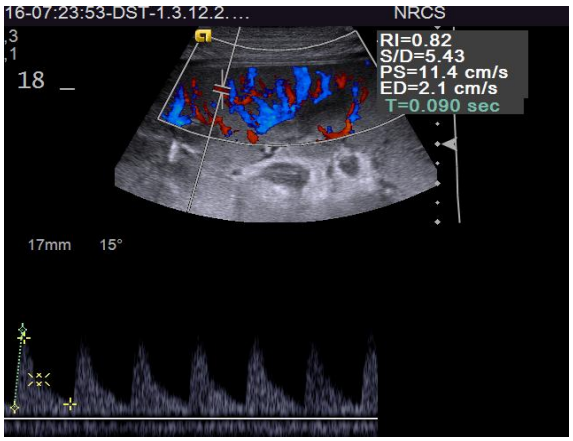

Рисунок 41. Сканирование почечного трансплантата в режиме спектральной допплерографии на 20-е сутки после трансплантации почки. Кровоток по дуговой почечной артерии.

На 22 сутки почка приобрела округлую форму. Увеличение размеров толщины трансплантата и коркового слоя (толщина трансплантата -6,0 см., толщина коркового слоя – от 0,7 до 076 см.).

На 23- сутки по данным УЗИ появились все основания диагностировать воспалительную реакцию. Кортико-медуллярная дифференцировка сглажена. Эхогенность паренхимы и коркового слоя стала мозаичнонеоднородной с признаками повышенной гидрофильности. Наблюдалось значительное увеличение размеров трансплантата: толщина почки- 7,6 см, толщина коркового слоя от 0,72 до 0,82 см. В режиме ЦДК- отмечалось усиление венозного рисунка всего трансплантата, который прослеживался до капсулы. В области ворот почки повышение ЛСК по почечной вене до 1,5 м/сек. Гемодинамические показатели по почечным артериям без динамики.

На 25 сутки послеоперационного периода у пациента появился выраженный асцит. Септическая картина характеризовалась тем, что на фоне мозаичнонеоднородной эхогенности паренхимы и коркового слоя трансплантата визуализировался выраженный синдром пирамидальных колец. В паренхиме появились фиброзные гиперэхогенные «тяжи», более выражено в толще коркового слоя (рис. 42 А).

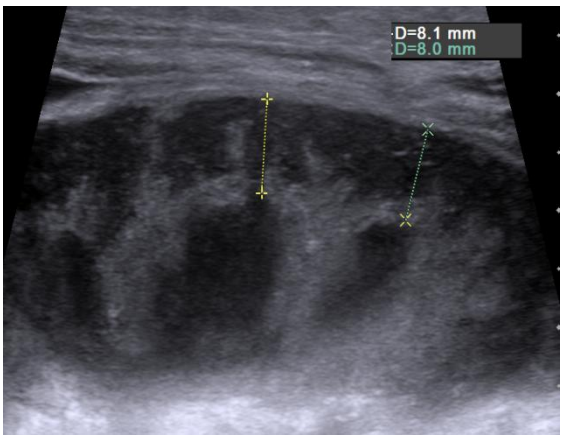

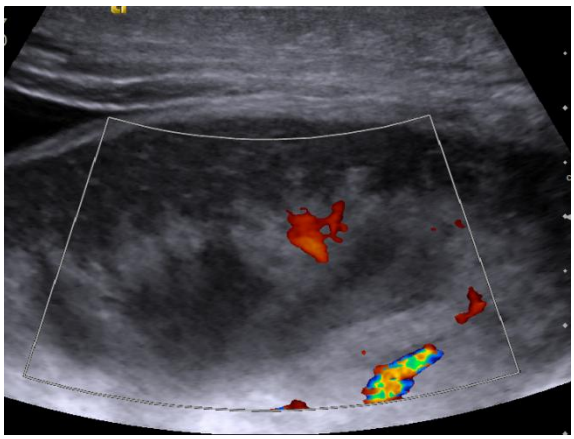

А Б

Рисунок 42. Сканирование почечного трансплантата в режиме спектральной допплерографии на 25-е сутки после трансплантации почки. А- в серошкальном режиме эхогенность паренхимы и коркового слоя неоднородная, мозаичная с гипоэхогенными участками. Выраженный синдром «пирамидальных» колец. В толще коркового слоя гиперэхогенные (фиброзные) «тяжи»; Б- в режиме ЦДК сосудистый рисунок трансплантата значительно обеднен, определяются единичные сегментарные и междолевые артериальные сосуды только в систолу, венозные сосуды не визуализируются.

В режиме ЦДК - отмечалось обеднение сосудистого рисунка в паренхиме определялись единичные междолевые артерии только в систолу; венозные сосуды не визуализировались на всем протяжении (рис. 42. Б). В режиме спектральной допплерографии- положитдиастолический кровоток отсутствовал, отмечалось появление пандиастолического кровотока на уровне всех почечных сосудов кроме единичных дуговых артерий (рис. 43 А, Б). Отмечалось повышение жесткости сосудистых стенок, формы спектров стали «игольчатыми».

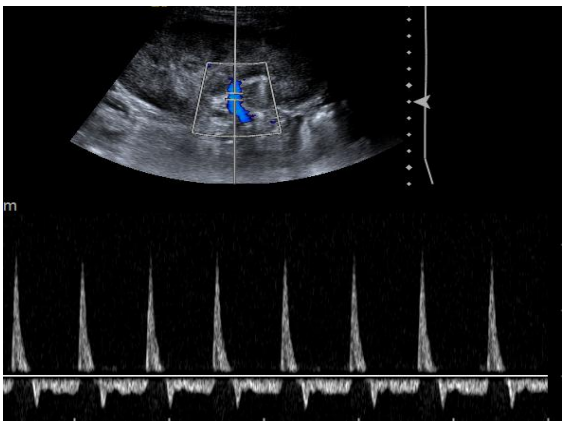

А

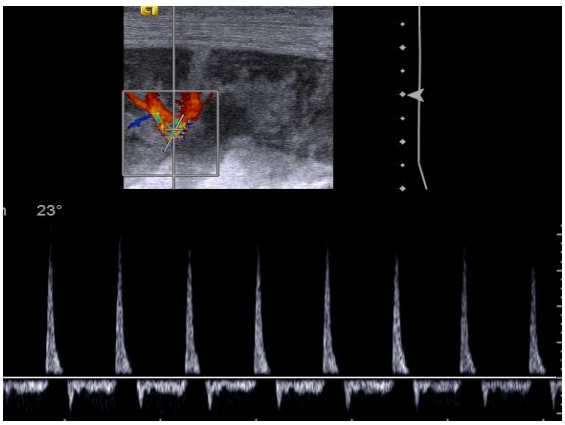

Б

Рисунок 43. Сканирование почечного трансплантата в режиме спектральной допплерографии на 25-е сутки после трансплантации почки. А- кровоток по почечной магистральной артерии; Б- кровоток по междолевой артерии. Отсутствует диастола, появление реверсивного диастолического кровотока.

По данным биохимического исследования у пациента отмечалось значительное повышение уровня креатинина и мочевины (таб. 19). Анурия с 24 суток.

В связи с отсутствием улучшений по данным УЗИ, и сохраняющимися признаками дистального венозного тромбоза, была проведена ревизия трансплантата (почка багрового цвета, увеличена в размерах). Тромбы в просвете магистральной вены трансплантата выявлены не были. В сосуды почки был введен гепарин, без эффекта. Выполнена трансплантатэктомия.

Через 2,5 месяца данному пациенту была выполнена повторная трансплантация почки от умершего донора. Посттрансплантационный период протекал благополучно.

Морфологическое исследование удаленной почки выявило некроз коркового и участков мозгового слоя с обширными кровоизлияниями. В микроциркуляторном русле клубочков агрегация, стазы эритроцитов, имелись отдельные фибриноидные некрозы стенок мелких артерий. В просвете внутриорганных артерий и вен определялись пристеночные фибринозные тромбы и стазы эритроцитов. Изменения, выявленные при гистологическом исследовании, были расценены как проявление аденовирусной инфекции

трансплантата. Однако аденовирус в ткани удаленной почки иммуногистохимическим методом выявить не удалось.

В нашем наблюдении при динамическом исследовании трансплантата почки в раннем послеоперационном периоде данные ультразвуковой картины трактовались как признаки острого криза отторжения почечного аллотрансплантата, но результаты полученные при биопсии почки свидетельствовали о поражении органа вирусом, который и привел к выраженным изменениям ткани трансплантата.

Комплексное ультразвуковое исследование позволяет на ранних этапах четко определить дисфункцию трансплантата. На сегодняшний день оно не дает точной картины для дифференциальной диагностики причин дисфункции почки, так как все они могут иметь схожую эхографическую и допплерографическую картину [35]. Мы согласны с рядом авторов [137, 183], которые считают, что необходимо только комплексное исследование реципиента, включающее анализ клинической картины, показателей лабораторных исследований, результатов иммуногистохимии и их сопоставление с данными ультразвукового исследования.

Глава 4

Сравнительная оценка показателей топометрии и гемодинамики почечных аллотрансплантатов в интраоперационном и раннем послеоперационном периодах.

Топометрические данные почек, показатели интраоперационной и послеоперационной спектральной допплерографии по магистральным и паренхиматозным сосудам мы сравнили и по группам.

4.1. Сравнительная оценка показателей гемодинамики почечных трансплантатов в интраоперационном периоде. В обеих группах стабилизация кровотока происходила на достаточно высоких скоростных показателях, но следует отметить, что время, которое для этого потребовалось отличалось: у пациентов I группы оно составило не более 40,6 ± 15,4 минут, а для пациентов II группы понадобилось до 95,5 ± 31,4 минут. (рис. 44 А, Б). Стабилизация кровотока может быть различной и определяется в основном типом кровотока, который, в свою очередь, является отражением степени ишемического повреждения трансплантата и состоянием сосудистой системы [35]. Такую реакцию периферического сопротивления можно объяснить лабильностью тонуса сосудистой стенки.

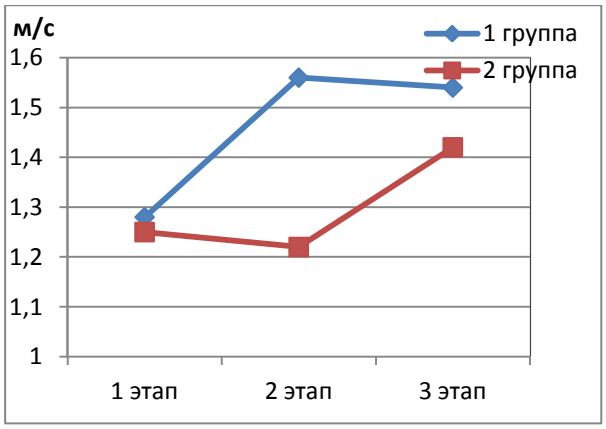

А

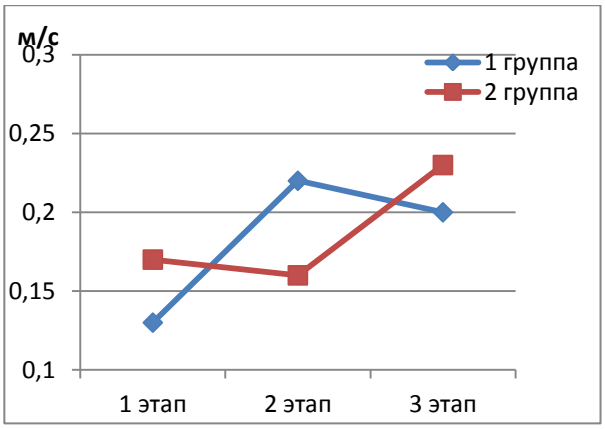

Б

Рисунок 44. Динамика пиковой систолической скорости кровотока на трех этапах интраоперационного мониторинга. А- по магистральной почечной артерии; Б- по междолевой почечной артерии среднего сегмента.

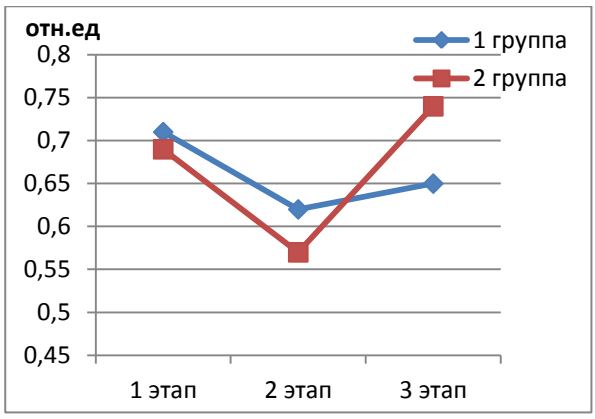

А

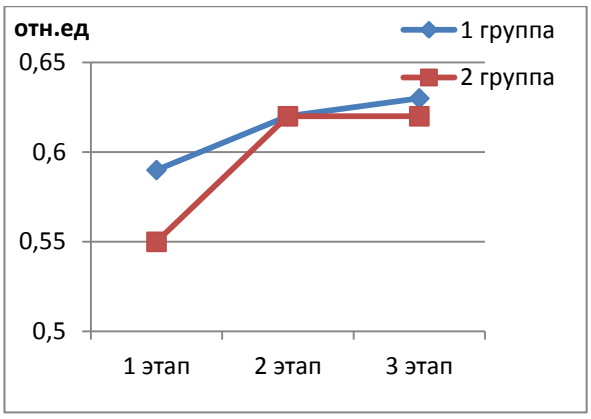

Б

Рисунок 45. Динамика индекса резистентности на трех этапах интраоперационного мониторинга. А- по магистральной почечной артерии; Б- по междолевой почечной артерии среднего сегмента.

При межгрупповом сравнении показателей систолической скорости кровотока обеих групп статистическая достоверность присутствовала по магистральным и междолевым почечным артериям ($p = 0,042$ и $p = 0,048$). У пациентов II группы достоверно определялись более высокие индексы, характеризующие периферическое сопротивление, только на этапе окончания оперативного вмешательства по магистральной почечной артерии. Так, в I группе RI = 0,65 ± 0,09, во II группе RI = 0,74 ± 0,11 ($p = 0,01$); в I группе PI = 1,2 ± 0,32, во II группе PI = 1,55 ± 0,53 ($p = 0,03$) (рис. 45 А, Б). На уровне всех почечных вен на всех трех этапах интраоперационного УЗИ достоверность различий отсутствовала ($p > 0,05$).

4.2. Сравнительная оценка показателей топометрии и гемодинамики почечных трансплантатов в раннем послеоперационном периоде. В раннем послеоперационном периоде при межгрупповом сравнении СКФ (табл. 20), азотистых шлаков с первых суток и до дня выписки отмечается статистически достоверная разница ($p < 0,05$).

Таблица 20. Межгрупповое сравнение динамики скорости клубочковой фильтрации пациентов

Период	I группа (n=25)	II группа (n=29)	P
До операции	10,2±9,9	9,6±6,5	0,81
1-е сутки	61,1±40	21±17,6	0,000
3-и сутки	106,3±48,7	36,6±22,5	0,000
5-е сутки	130,3±76	47±28	0,001
7-е сутки	157±57	47,6±23	0,00
Выписка	119±44,9	61,5±20	0,00

p - достоверность различий между группами

При динамическом наблюдении за уровнем биохимических показателей отмечалось снижение креатинина, мочевины в крови и повышение уровня СКФ у пациентов в обеих группах, но у реципиентов I группы нормализация шлаковыделительной функции почки наступила в течение первой недели послеоперационного периода (рис. 46, 47, 48).

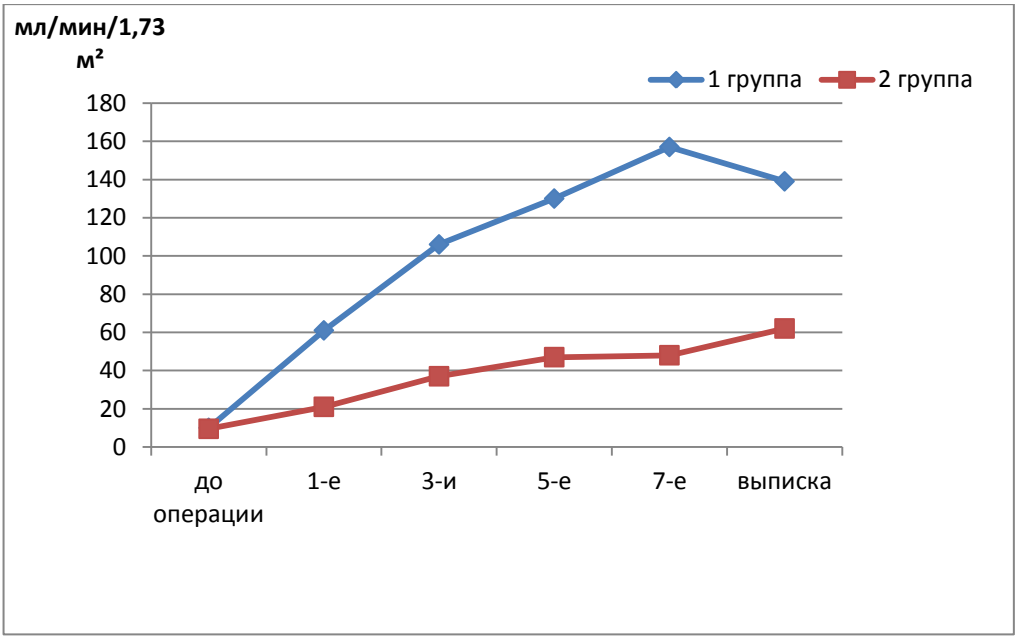

Рисунок 46. Динамика скорости клубочковой фильтрации у пациентов I и II групп.

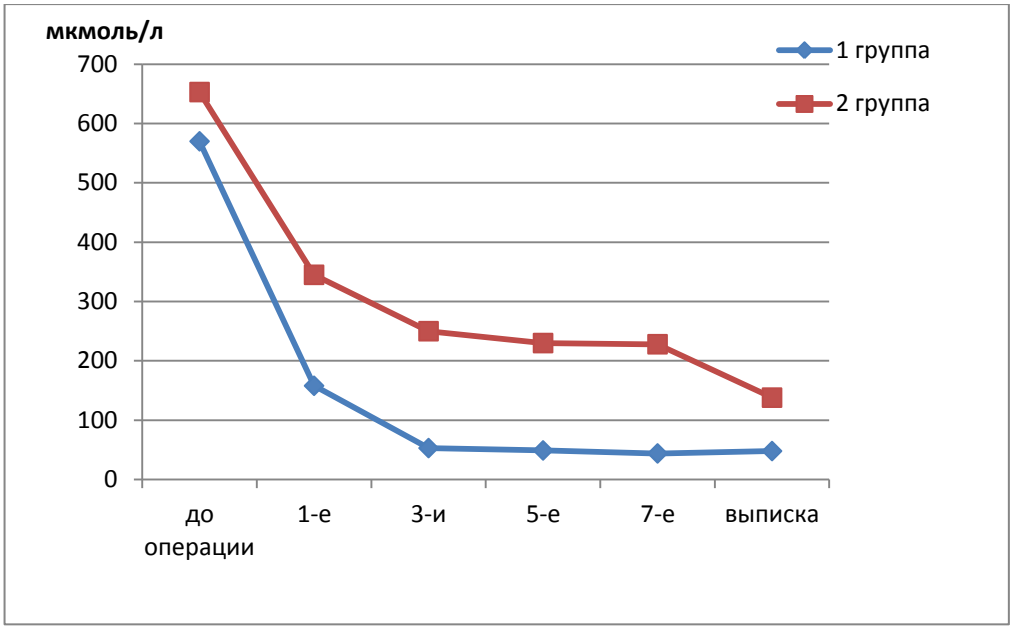

Рисунок 47. Динамика креатинина у пациентов I и II групп.

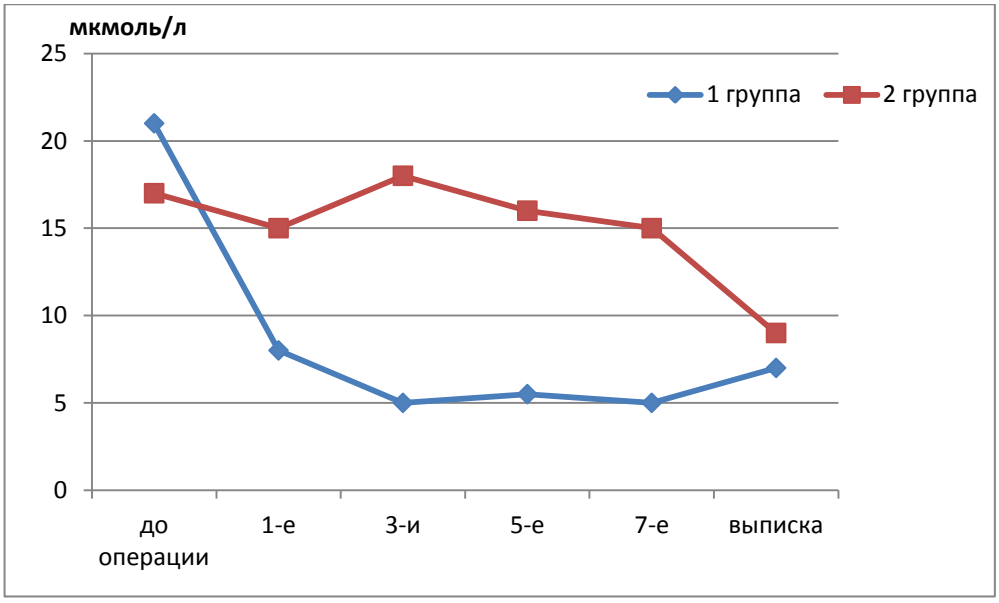

Рисунок 48. Динамика мочевины у пациентов I и II групп.

При межгрупповой динамической оценке топометрических данных почечных трансплантатов следует отметить, что по толщине почки достоверных различий не было выявлено на протяжении всего послеоперационного периода. Только на 7-е сутки послеоперационного периода достоверность различий была между толщиной коркового слоя: у реципиентов I группы толщина коркового

слоя составляла 0,6 ± 0,09 см, у пациентов II группы- 0,66 ± 0,1 см (p = 0,038) (рис. 49).

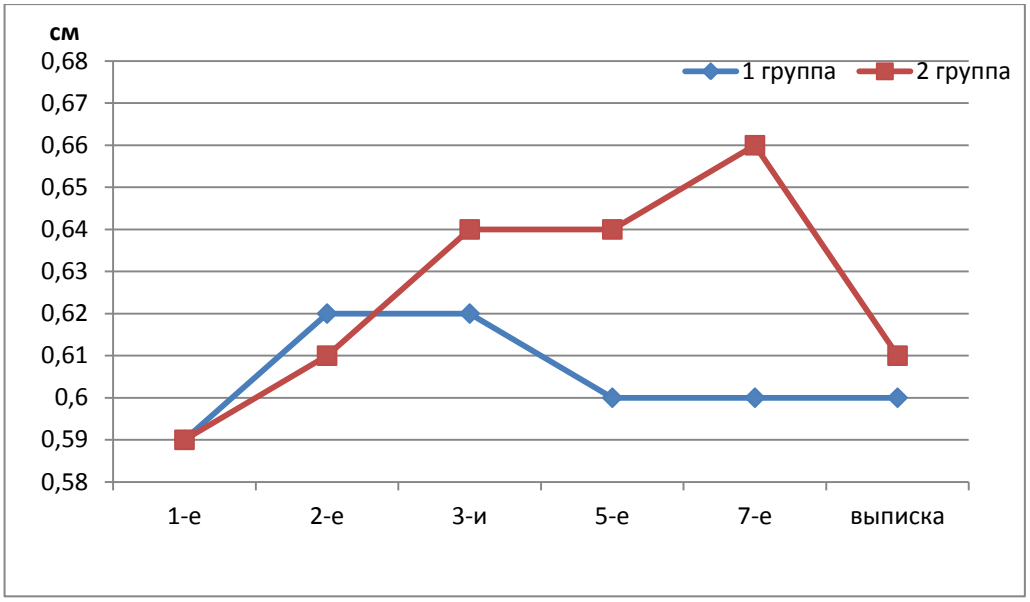

Рисунок 49. Динамика толщины коркового слоя у пациентов I и II групп.

Мы провели межгрупповое сравнение количественных параметров гемодинамики зарегистрированных в режиме СДГ по магистральным, междолевым и дуговым сосудам в раннем послеоперационном периоде.

На 1-е сутки достоверные различия показателей кровотока отмечались только на уровне артерий малого диаметра в виде более низких диастолической и усредненной по времени скоростей у пациентов II группы. Так в I группе по дуговым артериям Vsd = 0,07 ± 0,02 м/с, Vmean = 0,12 ± 0,03 м/с, во II группе- Vsd = 0,05 ± 0,02 м/с (p = 0,02),Vmean = 0,09 ± 0,04 м/с (p = 0,012) (табл.21).

Таблица 21. Межгрупповое сравнение средних показателей по артериям на 1-е сутки после оперативного вмешательства

Показатель гемодинамики	Уровень артерии	1 группа (n=25)	2 группа (n=29)	p
Vps, м/с	магистральная	1,2±0,47	1,38±0,89	0,43
	междолевая	0,25±0,078	0,26±0,11	0,68
	дуговая	0,2±0,05	0,18±0,05	0,06
Vsd, м/с	магистральная	0,4±0,18	0,38±0,45	0,72
	междолевая	0,09±0,035	0,08±0,04	0,35
	дуговая	0,07±0,02	0,05±0,02	0,02
Vmean, м/с	магистральная	0,62±0,26	0,72±0,56	0,5
	междолевая	0,14±0,047	0,14±0,06	0,81
	дуговая	0,12±0,03	0,09±0,04	0,012
RI, отн.ед	магистральная	0,73±0,1	0,75±0,14	0,63
	междолевая	0,65±0.09	0,7±0,13	0,18
	дуговая	0,65±0,08	0,69±0,1	0,15
PI, отн.ед	магистральная	1,49±0,47	1,6±0,53	0,47
	междолевая	1,2±0,3	1,4±0,55	0,13
	дуговая	1,18±0,27	1,35±0,35	0,12

p- достоверность различий между группами

На 2-е сутки достоверные различия показателей кровотока определялись на уровне артерий всего сосудистого русла почки. По магистральной почечной артерии в виде более низкой диастолической скорости у пациентов II группы

(0,42 ± 0,25 м/с, 0,27 ± 0,19 м/с, соотв. p = 0,04). Отмечались различия и в индексах периферического сопротивления по всем почечным артериям (табл. 22).

Таблица 22. Межгрупповое сравнение средних показателей по артериям на 2-е сутки после оперативного вмешательства

Показатель гемодинамики	Уровень артерии	1 группа (n=25)	2 группа (n=29)	p
Vps, м/с	магистральная	1,32±0,54	1,23±0,56	0,61
	междолевая	0,28±0,06	0,29±0,08	0,81
	дуговая	0,23±0,03	0,22±0,07	0,64
Vsd, м/с	магистральная	0,42±0,25	0,27±0,19	0,04
	междолевая	0,1±0,03	0,08±0,04	0,16
	дуговая	0,07±0,03	0,06±0,03	0,14
Vmean, м/с	магистральная	0,62±0,26	0,72±0,57	0,2
	междолевая	0,08±0,03	0,1±0,07	0,49
	дуговая	0,13±0,02	0,11±0,04	0,18
RI, отн.ед	магистральная	0,69±0,1	0,78±0,09	0,048
	междолевая	0,67±0,086	0,73±0,11	0,03
	дуговая	0,62±0,1	0,7±0,1	0,016
PI, отн.ед	магистральная	1,3±0,38	1,7±0,44	0,01
	междолевая	1,2±0,25	1,5±0,51	0,03
	дуговая	1,27±0,57	1,46±0,5	0,27

p - достоверность различий между группами

На 3-и сутки после оперативного вмешательства наблюдались достоверные различия скоростных показателей диастолического кровотока на уровне периферических артерий. По междолевым сосудам пиковая диастолическая

скорость была равна 0,1 ± 0,05 м/с и 0,07 ± 0,04 м/с, соотв. p = 0,044; по дуговым артериям- 0,07±0,02 м/с и 0,04±0,02 м/с, соотв. p=0,023. По магистральной почечной артерии различие отмечалось в виде более низкой диастолической скорости у пациентов II группы (0,42 ± 0,25 м/с, 0,27 ± 0,19 м/с, соотв. p = 0,04). По индексу резистентности различия присутствовали на уровне всех почечных сосудов, по индексу пульсативности незначительная достоверность присутствовала только на уровне междолевых артерий (p = 0,049) (табл. 23).

Таблица 23. Межгрупповое сравнение средних показателей по артериям на 3-и сутки после оперативного вмешательства

Показатель гемодинамики	Уровень артерии	1 группа (n=25)	2 группа (n=29)	p
Vps, м/с	магистральная	1,39±0,81	1,3±0,54	0,78
	междолевая	0,33±0,23	0,28±0,06	0,29
	дуговая	0,2±0,04	0,18±0,06	0,49
Vsd, м/с	магистральная	0,34±0,39	0,27±0,17	0,48
	междолевая	0,1±0,05	0,07±0,04	0,044
	дуговая	0,07±0,02	0,04±0,02	0,023
Vmean, м/с	магистральная	0,68±0,52	0,63±0,27	0,67
	междолевая	0,18±0,1	0,14±0,04	0,09
	дуговая	0,11±0,02	0,09±0,03	0,092
RI, отн.ед	магистральная	0,73±0,1	0,76±0,09	0,044
	междолевая	0,68±0,12	0,76±0,11	0,033
	дуговая	0,65±0,12	0,72±0,08	0,014
PI, отн.ед	магистральная	1,68±0,44	1,75±0,54	0,065
	междолевая	1,3±0,43	1,65±0,56	0,049
	дуговая	1,24±0,51	1,49±0,35	0,073

p- достоверность различий между группами

На 5-е сутки послеоперационного периода наблюдались достоверные различия скоростных показателей диастолического кровотока на уровне магистральных и дуговых артерий: по магистральной артерии Vsd = 0,37 ± 0,26 м/с и Vsd = 0,24 ± 0,13 м/с, соотв. p = 0,02; по дуговым артериям- Vsd =0,06 ± 0,03 м/с и Vsd = 0,05 ± 0,02 м/с, соотв. p = 0,023. По индексу резистентности различия присутствовали на уровне магистральных и междолевых сосудов артериального русла, по индексу пульсативности достоверность присутствовала на уровне периферических артерий (табл. 24).

Таблица 24. Межгрупповое сравнение средних показателей по артериям на 5-е сутки после оперативного вмешательства

Показатель гемодинамики	Уровень артерии	1 группа (n=25)	2 группа (n=29)	p
Vps, м/с	магистральная	1,4±0,69	1,31±0,73	0,67
	междолевая	0,29±0,08	0,29±0,08	0,84
	дуговая	0,2±0,05	0,21±0,07	0,65
Vsd, м/с	магистральная	0,37±0,26	0,24±0,13	0,02
	междолевая	0,08±0,04	0,08±0,05	0,23
	дуговая	0,06±0,03	0,04±0,02	0,026
Vmean, м/с	магистральная	0,72±0,4	0,58±0,22	0,18
	междолевая	0,15±0,05	0,14±0,06	0,44
	дуговая	0,11±0,03	0,1±0,03	0,43
RI, отн.ед	магистральная	0,74±0,1	0,77±0,1	0,02
	междолевая	0,7±0,08	0,75±0,1	0,037
	дуговая	0,68±0,1	0,72±0,05	0,08
PI, отн.ед	магистральная	1,5±0,32	1,78±0,56	0,07
	междолевая	1,4±0,3	1,63±0,4	0,013

	дуговая	1,3±0,47	1,56±0,21	0,029

p- достоверность различий между группами

На 7-е сутки после оперативного вмешательства, которые по нашим данным являются критическими, отмечались следующие гемодинамические различия. Также как и в предыдущие сутки мониторинга у пациентов II группы отмечался более низкий диастолический компонент кровотока и усредненная по времени скорость кровотока по междолевым сосудам. Индексы периферического сопротивления достоверно были значительно выше у пациентов II группы на уровне всех сосудов артериально русла почечного трансплантата (таб. 25).

Таблица 25. Межгрупповое сравнение средних показателей по артериям на 7-е сутки после оперативного вмешательства

Показатель гемодинамики	Уровень артерии	1 группа (n=25)	2 группа (n=29)	p
Vps, м/с	магистральная	1,4±0,72	1,37±0,65	0,8
	междолевая	0,29±0,07	0,25±0,05	0,08
	дуговая	0,19±0,04	0,19±0,06	0,81
Vsd, м/с	магистральная	0,37±0,22	0,27±0,25	0,19
	междолевая	0,09±0,035	0,06±0,03	0,006
	дуговая	0,06±0,02	0,05±0,03	0,08
Vmean, м/с	магистральная	0,72±0,37	0,64±0,35	0,46
	междолевая	0,15±0,04	0,12±0,03	0,012
	дуговая	0,11±0,03	0,1±0,04	0,29
RI, отн.ед	магистральная	0,74±0,06	0,78±0,11	0,04
	междолевая	0,69±0,08	0,74±0,11	0,028
	дуговая	0,66±0,1	0,74±0,07	0,03
	магистральная	1,48±0,27	1,76±0,58	0,03

PI, отн.ед	междолевая	1,32±0,28	1,64±0,46	0,013
	дуговая	1,23±0,44	1,5±0,26	0,029

p- достоверность различий между группами

На день выписки после аллотрансплантации почки у пациентов II группы диастолический компонент артериального кровотока был достоверно ниже показателей регистрируемых у пациентов I группы на уровне сосудов междолевого уровня. Определялись более высокие индексы, характеризующие периферическое сопротивление, на уровне всех почечных сосудов, которые были выше нормативных показателей (табл. 26).

Таблица 26. Межгрупповое сравнение средних показателей в день выписки из стационара (28 ± 9 день).

Показатель гемодинамики	Уровень артерии	1 группа (n=25)	2 группа (n=29)	p
Vps, м/с	магистральная	1,43±0,5	1,56±0,65	0,49
	междолевая	0,29±0,04	0,29±0,08	0,92
	дуговая	0,2±0,04	0,19±0,04	0,64
Vsd, м/с	магистральная	0,38±0,16	0,36±0,36	0,78
	междолевая	0,09±0,03	0,06±0,02	0,019
	дуговая	0,06±0,02	0,05±0,02	0,058
Vmean, м/с	магистральная	0,73±0,25	0,76±0,43	0,81
	междолевая	0,15±0,03	0,14±0,04	0,24
	дуговая	0,11±0,02	0,09±0,03	0,18
RI, отн.ед	магистральная	0,72±0,07	0,78±0,1	0,04
	междолевая	0,67±0,06	0,74±0,06	0,015
	дуговая	0,68±0,05	0,72±0,08	0,018
PI, отн.ед	магистральная	1,43±0,32	1,7±0,42	0,03
	междолевая	1,35±0,24	1,62±0,33	0,005
	дуговая	1,28±0,2	1,54±0,41	0,015

p- достоверность различий между группами

При межгрупповом сравнении гемодинамических показателей венозного кровотока нами не было получено ни одного достоверного различия на уровне всех сосудов венозного русла. Эти данные свидетельствует о том, что

артериальный кровоток у пациентов обеих групп был достаточным для осуществления полноценной перфузии почечных трансплантатов на протяжении всего послеоперационного периода.

Мы проанализировали данные гемодинамических изменений у реципиентов на протяжении всего послеоперационного периода и пришли к выводу, что у пациентов II группы на фоне нормального систолического кровотока во внутриорганных артериях почек регистрируются более низкие показатели диастолического компонента на фоне высоких индексов периферического сопротивления нежели у пациентов I группы. На основании этого можно предположить о наличии у реципиентов II группы более выраженных постишемических изменений, которые предусматривают более внимательное и настороженное отношение к состоянию почечных трансплантатов на протяжении всего периода после оперативного вмешательства. У реципиентов I группы быстрое восстановление диастолического компонента скорее всего обусловлено большей массой действующих нефронов, определяющих адекватную функцию почечного аллотрансплантата.

Заключение

В данное исследование включены результаты комплексного УЗИ 56 пациентов в возрасте от 1 года до 50 лет (17,7 ± 14 года), из которых 62,5 % мужчины и 37,5 % женщин. Средний возраст мужчин составил 17,7 ± 15,3 лет, женщин – 17,8 ± 11,7 лет. Доля пациентов младше 14 лет была 48,2 %, старше 14 лет 51,8 %. Данным реципиентам периоперативно были проведены мероприятия направленные на улучшение работы почечного аллотрансплантата такие, как индукция моноклональными антителами, билатеральная нефрэктомия, плазмаферез непосредственно после оперативного вмешательства для снижения концентрации циркулирующих факторов и эндотеллинов, которые лежат в основе патогенеза реперфузионного повреждения.

По результатам статистической обработки данных все пациенты распределились на две группы. Основанием для формирования этих групп послужило время, которое понадобилось для стабилизации артериального кровотока после гемодинамического «удара» (пуск кровотока по магистральным сосудам) почечных трансплантатов в интраоперационном периоде. Исключение составили два пациента. У одного реципиента 7 лет в первые часы послеоперационного периода в отделении реанимации развился тромбоз магистральной вены. После устранения причин замедленной функции трансплантата при повторной операции были проведены сеансы заместительной почечной терапии. У второго пациента 6 лет на 25 сутки послеоперационного периода была выполнена трансплантатэктомия в результате поражения почечного трансплантата вирусом.

I группа состояла из 25 реципиентов в возрасте от 12 месяцев до 38 лет. У данных пациентов стабилизация кровотока наступила не позднее реконструкции мочевыводящего тракта. Время, которое для этого потребовалось, составило в среднем 40,6±15,4 минут. К этому времени пиковая систолическая скорость кровотока по магистральным и паренхиматозным сосудам достигала своего максимального значения. Наступала стабилизация внутриорганной гемодинамики, которая прослеживалась до конца оперативного вмешательства. В

послеоперационном периоде немедленная функция трансплантата у этих пациентов была расценена как оптимальная.

II группа состояла из 29 больных в возрасте от 3 до 50 лет. У пациентов этой группы стабилизация кровотока отмечалась не ранее окончания оперативного вмешательства, т.е. в среднем понадобилось 95,5 ± 31,4 минут от включения в кровоток почечного трансплантата. У реципиентов II группы после оперативного вмешательства немедленная функция трансплантата была расценена как субоптимальная.

Комплексный ультразвуковой мониторинг всем пациентам проводился в интраоперационном и в раннем послеоперационном периодах. В условиях операционной исследование проводилось на трех этапах оперативного вмешательства на ультразвуковом сканере PROFOCUS 2202 (Дания) стерильным I- образным интраоперационным датчиком с частотой 4-10 МГц, линейным датчиком с частотой 4-10 МГц, конвексным датчиком с частотой 3,5-7,5 МГц. Были использованы различные режимы сканирования- режим серой шкалы, цветового допплеровского картирования скоростей кровотока и энергии потока, импульсно- волнового допплеровского картирования. Первый этап интраоперационного мониторинга - пуск кровотока по магистральным сосудам пересаженной почки; второй этап - исследование кровотока после реконструкции мочевыводящего тракта: наложение уретероцистоанастомоза, уретероуретероанастомоза, пиело-пиелоанастомоза и уретеропиело-анастомоза; третий этап - регистрация кровотока после окончания оперативного вмешательства. Временные промежутки между каждым из ультразвуковых исследований составили 44,6 ± 20,9 минут. Ультразвуковой мониторинг в послеоперационном периоде проводился пациентам натощак утром на приборах Aloka ProSound Alpha 10 (Япония), Siemens Acuson S2000 (Германия), Hitachi Hi Vision Ascendus (Япония) конвексным датчиком частотой 5 МГц и линейным датчиком частотой 7 МГц с применением режимов сканирования, как в условиях операционной, на 1-й, 2-й, 3-й, 5-й, 7- день и в день выписки из стационара по

протоколу, разработанному для реципиентов, а так же по мере необходимости по данным лабораторных и клинических показателей.

Показатели системного артериального давления пациентов обеих групп в интраоперационном периоде на трех этапах не имели достоверных различий при сравнении ($p > 0,05$).

При динамической оценке ЛСК у пациентов I группы стабилизация кровотока по артериям и венам наступала не позднее реконструкции мочевыводящего тракта, при этом индексы периферического сопротивления незначительно снижались ко 2-му этапу интраоперационного мониторинга. При динамической оценке показателей гемодинамики у реципиентов II группы отмечалось у большинства больных повышение ЛСК к третьему этапу проведения ультразвукового мониторинга по почечным сосудам на всех уровнях, индекс резистентности на протяжении всего оперативного вмешательства был нестабильным. Такую реакцию периферического сопротивления можно объяснить лабильностью тонуса сосудистой стенки или реперфузионным повреждением.

При проведении межгруппового сравнения скоростных показателей магистральной почечной артерии достоверное различие определялось только на 2-м этапе ультразвукового мониторинга. При межгрупповом сравнении индексов периферического сопротивления достоверно определялись более высокие показатели только на этапе окончания оперативного вмешательства по магистральной почечной артерии у пациентов II группы ($p < 0,05$).

Именно у пациентов II при ретроспективном анализе и было отмечено наличие субоптимальной функции почечного аллотрансплантата.

В нашем исследовании реперфузионное повреждение было клинически выраженным и проявлялось спазмом сосудов почечного трансплантата у 31 пациента, среди реципиентов I группы с нарушением перфузии было 11 человек, среди пациентов II группы- 20 человек, статистически достоверная разница между ними отсутствует ($p = 0,28$) Существует ряд ультразвуковых признаков, которые своевременно позволяют предположить нарушение полноценной

перфузии почечного трансплантата. При ЦДК отмечается обеднение или отсутствие сосудистого рисунка в сегменте почечного трансплантата с нарушением микроциркуляции. В режиме спектральной допплерографии форма кривой потока крови изменена, вершина спектра имеет сглаженную или плоскую форму, отмечается увеличение времени акселерации и плавный дикротический спуск. Наблюдается редукция систолического кровотока с уменьшением показателей индекса сопротивления.

В первые часы после оперативного вмешательства реципиентам был проведен сеанс плазмофереза, что позволило скорректировать реперфузионную травму. Так, у 5 пациентов (8,9 %) при наличии ультразвуковых признаков выраженных реперфузионных изменений объем плазмафереза был увеличен до 150 % объема циркулирующей плазмы.

В условиях операционной комплексный ультразвуковой мониторинг позволил нам на основании диагностических признаков своевременно выявить и устранить четыре тромбоза и два стеноза почечной артерии. При ультразвуковом мониторинге в сосуде визуализировался дефект заполнения просвета в области препятствия на цветовой картограмме. При полной окклюзии просвета почечной артерии кровяным сгустком в режиме ЦДК- сосудистый рисунок отсутствовал до уровня проксимальных сосудов мелкого калибра. При стенозах более 50% отмечалось повышение пиковой систолической скорости более 2,0 м/с. При выраженных стенозах отмечалось повышение и диастолической линейной скорости кровотока (Vsd), что приводило к снижению периферического сопротивления, отмечалось увеличение времени акселерации (Ti), в результате спектры дистальнее стеноза имели вид «tartus – parvus». Как показала ревизия зоны наложения сосудистых анастомозов, осложнения возникли в результате формирования перегиба дистальнее сосудистого анастомоза из-за излишней длины магистральной артерии почки. Своевременное выявление их еще на этапе оперативного вмешательства дало возможность быстро отреагировать бригаде хирургов и немедленно устранить патологический процесс, тем самым минимизируя последствия ишемических изменений. Дальнейшая оценка

функции почечного трансплантата у данных пациентов в послеоперационном периоде продемонстрировала отсутствие постишемических изменений, адекватную функцию почечного аллотрансплантата, которая обусловлена достаточным количеством действующих нефронов.

Пациентов II группы рассматривали как лиц с более высокой вероятностью развития нарушения работы почечного аллотрансплантата в раннем послеоперационном периоде и наблюдали у них гемодинамические показатели, которые в большей степени, чем у пациентов I группы, не соответствовали нормативным показателям.

Оценивая функцию трансплантата по адекватности азотовыделительной функции нельзя исключить, что выраженность ишемического повреждения канальцевого эпителия у пациентов I и II групп была неоднородна и колебалась от слабо выраженной у пациентов I группы до ишемического повреждения с деструктивными изменениями у пациентов II группы.

В послеоперационном периоде немедленная функция трансплантата наблюдалась у всех пациентов I группы (100 %) и у 28 человек (96,5 %) II группы. У данных реципиентов восстановление адекватного диуреза, снижение концентрации креатинина, мочевины, увеличение СКФ, произошло без применения программого гемодиализа. У одного пациента II группы адекватный диурез восстановился после проведения сеансов гемодиализа.

В послеоперационном периоде у пациентов I группы в режиме ЦДК сосудистый рисунок характеризовался как удовлетворительный, визуализировалось все сосудистое русло до капсулы. В режиме СДГ спектрограммы имели неизмененную форму.

Из пациентов II группы в режиме ЦДК не у всех сегменты почечного трансплантата картировались одинаково. У 25 человек сосудистый рисунок характеризовался как удовлетворительный, визуализировалось сосудистое русло от уровня магистральных сосудов до дуговых артерий и вен. У четырех реципиентов отмечалось обеднение сосудистого рисунка в области нижнего сегмента. Ранее у данных пациентов отмечалось нарушение адекватной перфузии

почки и в интраоперационном периоде, несмотря на проводимую спазмолитическую терапию для улучшения микроциркуляции. В режиме СДГ проводили оценку спектрограмм. Спектры имели различную форму. У большинства пациентов (75,9 %) она была не изменена. У семи пациентов спектры были изменены: отмечалось увеличение времени акселерации, вершина спектра имела сглаженную форму и плавный дикротический спукс. В дальнейшем при динамической оценке у данных пациентов отмечалась нормализация формы спектров до выписки из стационара.

При межгрупповой динамической оценке топометрических данных почечных трансплантатов следует отметить, что по толщине почки достоверных различий не было выявлено на протяжении всего послеоперационного периода. Только на 7-е сутки послеоперационного периода достоверность различий присутствовала между толщиной коркового слоя ($p < 0,05$).

Проанализировав данные гемодинамических изменений у реципиентов на протяжении всего послеоперационного периода, мы пришли к выводу, что у пациентов II группы на фоне нормального систолического кровотока во внутриорганных артериях почек регистрируются более низкие показатели диастолического компонента на фоне высоких индексов периферического сопротивления нежели у пациентов I группы. На основании этого можно предположить о наличии у реципиентов II группы более выраженных постишемических изменений, которые предусматривают более внимательное и настороженное отношение к состоянию почечных трансплантатов на протяжении всего периода после оперативного вмешательства. У реципиентов I группы быстрое восстановление диастолического компонента скорее всего обусловлено большей массой действующих нефронов, определяющих адекватную функцию почечного аллотрансплантата. Однако, при межгрупповом сравнении гемодинамических показателей венозного кровотока нами не было получено ни одного достоверного различия на уровне всех сосудов венозного русла, поэтому эти данные свидетельствуют о том, что артериальный кровоток у пациентов

обеих групп был достаточным для осуществления полноценной перфузии почечных трансплантатов на протяжении всего послеоперационного периода.

Динамическая оценка скоростных показателей и индексов периферического сопротивления на протяжении всего периода пребывания в стационаре после трансплантации почки убедительно демонстрирует, что в раннем послеоперационном периоде, особенно в течение первых трех суток, наблюдается лабильность артериальной сосудистой системы почечного аллотрансплантата более выражено на уровне дуговых артерий, что характеризуется колебаниями величин скоростных показателей кровотока и индексов периферического сопротивления в большей или меньшей степени у пациентов обеих групп.

В раннем послеоперационном периоде ультразвуковой мониторинг почечного аллотрансплантата предоставил возможность диагностировать такие грозные сосудистые осложнения, как два венозных тромбоза и один стеноз почечной артерии. Тромбоз почечных вен диагностировать достаточно сложно, так как он начинается чаще в венулах почечной паренхимы и, первоначально, крупные вены проходимы. При ультразвуковом исследовании тромбоза почечной вены в серошкальном режиме отмечалось увеличение толщины почечного трансплантата и коркового слоя, снижение эхогенности паренхимы, уменьшение или полное отсутствие кортико-медуллярной дифференциации, но все эти признаки являются неспецифическими. При оценке гемодинамических показателей в визуализируемых венах сосудистого русла отмечается снижение скоростных параметров или полное их отсутствие, отмечается повышение индексов периферического сопротивления почечных артерий. Отмечается появление пандиастолического потока. Однако, реверсивный кровоток является чувствительным индикатором тромбоза, но не специфичным. Причем форма реверса также не имеет чувствительности и специфичности в отношении тромбоза почечных вен.

Достоверная разница между сосудистыми осложнениями, возникшими в интраоперационном и в раннем послеоперационном периоде у пациентов I и II групп отсутствовала, ($p > 0,05$) (табл. 27).

Таблица 27. Сравнительные данные по сосудистым осложнениям реципиентов I и II групп

Сосудистые осложнения	I группа (n= 25)	II группа (n= 29)	p
И/о тромбоз почечной артерии	2	2	0,64
И/о стеноз почечной артерии	1	1	0,72
П/о стеноз почечной артерии	-	1	0,54
П/о тромбоз почечной вены	-	1	0,54

p – достоверность различий между группами

Таким образом, полученные нами результаты свидетельствуют о том, что использование ультразвукового мониторинга на трех этапах оперативного вмешательства с оценкой сосудистой архитектоники и показателей гемодинамики позволяют предположить оптимальность функционирования почечного аллотрансплантата в раннем послеоперационном периоде. Несмотря на наличие большого количества факторов, оказывающих влияние на адекватное кровоснабжение почечного трансплантата, своевременное выявление реперфузионного синдрома, принятие мер по восстановлению полноценного кровоснабжения почки, снижение концентрации циркулирующих факторов и эндотеллинов крови дает возможность минимизировать отрицательные последствия ишемического повреждения и улучшить функцию почечного трансплантата. Так же при сложности диагностики грозных сосудистых осложнений на этапе их развития, использование комплексных неинвазивных методик позволяет своевременно определить и подтвердить стеноз и тромбоз почечных сосудов и предпринять своевременные мероприятия, направленные на сохранение почки после аллотрансплантации.

Выводы

1. Разработан протокол комплексного ультразвукового исследования в интраоперационном периоде почечного трансплантата, включающий качественную и количественную оценку сосудистой архитектоники трансплантата.
2. Доказано, что обеднение или отсутствие сосудистого рисунка почечного трансплантата, снижение скорости кровотока по почечным и внутриорганным сосудам, изменение качественных характеристик допплеровского спектра артериального кровотока указывает на нарушение адекватной перфузии трансплантата. Установлено, что своевременная диагностика нарушения гемодинамики трансплантата во время оперативного вмешательства позволяет корригировать тактику лечения реперфузионного повреждения.
3. Выявлено, что ультразвуковой мониторинг в периоперационном периоде позволяет своевременно диагностировать сосудистые осложнения, как тромбоз и стеноз магистральных сосудов почечного трансплантата.
4. Доказано, что своевременная диагностика сосудистых осложнений способствует их устранению с проведением комплекса мероприятий, направленных на ликвидацию реперфузионных повреждений, что приводит к сохранению адекватной перфузии и нормализации функции почечного трансплантата в раннем послеоперационном периоде.

Практические рекомендации

1. Для оценки состояния сосудистой архитектоники почечного трансплантата во время хирургического вмешательства необходимо проводить комплексный ультразвуковой мониторинг, включающий в себя исследование в серошкальном режиме, цветовое или энергетическое картирование, спектральное допплеровское исследование.

2. Измерение гемодинамических показателей в процессе оперативного вмешательства следует проводить как минимум три раза: сразу же после пуска кровотока по магистральным сосудам, после реконструкции мочевыводящего тракта и после окончания оперативного вмешательства.

3. Ультразвуковое исследование в послеоперационном периоде проводится в определенной последовательности, которая включает оценку околопочечного пространства, топометрию трансплантата, исследование в режиме цветовой и спектральной допплерографии с регистрацией гемодинамических показателей кровотока по почечным артериям и венам. Соблюдение этих принципов дает возможность диагностировать грозные осложнения, в том числе сосудистые тромбозы и стенозы посттрансплантационного периода.

4. У пациентов со стабилизацией гемодинамических показателей по почечным артериям к этапу реконструкции мочевыводящего тракта (40,6 ± 15,4 минуты) в послеоперационном периоде отмечалась нормализация азотовыделительной функции к концу первой недели после оперативного вмешательства; у пациентов со стабилизацией скоростных показателей к окончанию оперативного вмешательства (95,5 ± 31,4 минуты) снижение креатинина и мочевины крови, повышение СКФ наступило в более отделенном периоде.

Список литературы

1. Азаренкова, О.В. Факторы, предопределяющие начальную функцию почечного трансплантата от живого родственного донора / Азаренкова О.В., Шаршаткин А.В., Пулькова Н.В. и др. // «Альманах клинической медицины». - 2005.- Т.VIII.- ч. 4. - С. 7-10.

2. Арефьев, М.Л. Ишемическое повреждение аллотрансплантированных почек и активность матриксных металлопротеиназ / Арефьев М.Л., Минина М.Г., Ильинский И.М. // Вестник трансплантологии и искусственных органов. - 2011. – Т. XIII. - №2. - С. 103-109.

3. Аристов, А.И. Расширенные критерии выбора родственного донора почки, оптимизация хирургической тактики при нефрэктомии и трансплантации: дис. канд. мед. Наук / . Аристов, А.И. - М., 2001.- 32 с.

4. Белорусов, О.С. Интраоперационная гемодинамика при трансплантации почки от живого родственного донора / Белорусов О.С., Садовников В.И., Сандриков В.А. и др. // «Хирургия». – 1988. - №5. – С. 79-83.

5. Бикбов, Б.Т. Факторы риска смерти больных, впервые начинающих лечение гемодиализом / Бикбов Б.Т., Томилина Н.А. // Нефрология и диализ. - 2008. - Т.10. - №1. - С. 35-43.

6. Бикбов, Б.Т. Состояние заместительной терапии больных с хронической почечной недостаточностью в Российской Федерации в 1998-2009 гг. / Бикбов Б.Т., Томилина Н.А. // Нефрология и диализ. - 2011. - Т.13. - №3. - С. 150-264.

7. Бикбов, Б. Т. Заместительная терапия больных с хронической почечной недостаточностью методами перитонеального диализа и трансплантации почки в Российской Федерации в 1998 - 2011 г. (Отчет по данным Российского регистра заместительной почечной терапии) / Бикбов Б.Т., Томилина Н.А. // Нефрология и диализ. - 2014. - Том. 16. – ч. 2. - С. 192-227.

8. Бреннер, Б.М. Хроническая почечная недостаточность. Патофизиологические и клинические особенности / Бреннер Б.М. // Внутренние болезни. Под ред. Е.Б. Браунвальда и др. - 1995 - Т. 6. - С. 247-261.

9. Бреннер, Б.М. Механизмы прогрессирования болезни почек / Бреннер Б.М. // Нефрология. - 1999. - №4. - С.23-27.

10. Васильев, А.Л. Россия в XXI веке. Качество жизни и стандартизация / Васильев А.Л. - М.: РИА «Стандарты и качество», - 2003. - 440 с.

11. Васильева, И.А. Качество жизни больных с хронической почечной недостаточностью / Васильева И.А // Нефрология. - 2003. - Т. 7. - №1. - С. 26-40.

12. Ватазин, А.В. Снижение тяжести ишемического и реперфузионного повреждения почечного трансплантата при помощи сочетанной плазмофильтрации и адсорбции / Ватазин А.В., Зулькарнаев А.Б., Шахов Н.Л. и др. // Вестник трансплантологии и искусственных органов. 2015. – Т. XVII - №4. С. 33-39.

13. Ведерникова, С.Л. Распространенность и структура заболеваний почек у пациентов по данным амбулаторно-поликлинического приема / Ведерникова С.Л., Сайгак Н.В., Алехнович А.В. // Нефрология и диализ. - 2010. - Т. 12 - №2. - С. 111-114.

14. Дедов, И.И. Диабетическая нефропатия / Дедов, И.И., Шестакова И.В. - М.: Универсум Паблишинг, 2000. – 238 с.

15. Гарсия, Г.Г. Значение трансплантации почки в мире / Гарсия Г.Г., Харден П., Чапмэн Д. // Нефрология и диализ. - 2011. - Т. 13. - №4. - С. 382-387.

16. Доровских, Н.В. Ультразвуковая допплеровская диагностика сосудистых осложнений пересаженной почки / Доровских Н.В. // Вестник трансплантологии и искусственных органов. - 2003. - № 4. - С. 41-45.

17. Ермоленко, В.М. Хроническая почечная недостаточность / Ермоленко В.М. // В кн.: Нефрология: Руководство для врачей. Под ред. Тареевой И.Е. - М.,: Медицина, 2000. – С. 596-657.

18. Зарецкий, В.В. Электромагнитная флоуметрия. / Зарецкий В.В., Князев М.Д., Сандриков В.А. и др. - М.: Медицина, 1974. - 96 с.

19. Зокоев, А.К. Изолированная и сочетанная трансплантация почки и поджелудочной железы: дис. докт. мед. наук / Зокоев А.К. - М., 2012. - 78 с.

20. Зятенков, А.В. Современные подходы к диагностике и лечению вазоренальной гипертензии / Зятенков А.В., Коков Л.С., Шутихина И.В. // Диагностическая и интервенционная радиология. – 2012. - Т. 6. - № 1. С. 79-86.

21. Зятенков, А.В. Возможности метода рентгеновидеоденситометрии в оценке почечного кровотока у больных со стенозами почечных артерий до и после эндоваскулярных вмешательств / Зятенков А.В., Коков Л.С., Волынский Ю.Д. // Российский электронный журнал лучевой диагностики. - 2011. – Т. 1. - № 2. - С. 53-59.

22. Каабак, М.М. Послеоперационное лечение реперфузионного повреждения трансплантированной почки: новый взгляд на патогенез реперфузионной травмы: дис. док.мед.наук / Каабак М.М. - М., 2003. - 37-39 с.

23. Каабак, М.М. Использование пламафереза для коррекции реперфузионной травмы при пересадке почки / Каабак М.М., Горяйнов В.А., Дьяченко И.В. // Нефрология и диализ. - 2001. - Т. 3. - №3. - С. 345-354.

24. Крайник, Н.А. Тромбоз артерии почечного аллотренсплантата, диагностированный при интраоперационном ультразвуковом мониторинге / Крайник Н.А., Садовников В.И., Каабак М.М. и др. // Ультразвуковая и функциональная диагностика. - 2015. - №3. - С.90-95.

25. Куликов, В.П. Ультразвуковая диагностика сосудистых заболеваний. Руководство для врачей / Куликов В.П. 2-е изд. - М.: ООО « Фирма СТРОМ », 2011. - 478-480 с.

26. Лейзеров, Л.В.Трансплантация почки: состояние проблемы, обзор литературы / Лейзеров Л.В., Тарасов А.Н., Игнатов В.Ю. // Вестник Челябинской областной клинической больницы. - 2010. - Т. 1. - №8. - С. 41-46.

27. Мойсюк, Я.Г. Современные технологии и клинические исследования в трансплантации почки / Мойсюк Я.Г., Сушков А.И., Шаршаткин А.В. и др. // Вестник трансплантологии и искусственных органов. - 2014. - Т. 16. - №3. - С. 63-75.

28. Мойсюк, Я.Г. Трансплантация почки от живого родственного донора / Мойсюк Я.Г., Шаршаткин А.В., Арутюнян С.М. и др. // Нефрология и диализ. - 2001. -Т. 3. - №3. - С. 328-334.

29. Морозов, Ю.А. Оценка функции почек в педиатрической практике / Морозов Ю.А., Марченко Т.В., Дементьева И.И. // Український журнал нефрології та діалізу. – 2013. - №4. - С. 45-49.

30. Пашкова, Ю.В., Ситникова В.П. Практическое значение различных формул расчета скорости клубочковой фильтрации у детей с использованием эндогенных маркеров / Пашкова Ю.В., Ситникова В.П. // Фундаментальные исследования. – 2013. - №2. - С.140-144.

31. Платова, Е.Н. Диагностика ранних признаков криза отторжения трансплантированных почек в ближайшем послеоперационном периоде с помощью дуплексной сонографии: дис. канд. мед. наук / Платова Е.Н. - М., 1994.- 64 с.

32. Садовников, В.И. Влияние плазмафереза на функцию и внутриорганный кровоток почечного аллотрансплантата в раннем послеоперационном периоде / Садовников, В.И., Сандриков В.А., Каабак М.М., Синютин А.А. и др. // Вестник трансплантологии и искусственных органов. – 2003. - №3. - С.21-30.

33. Садовников, В.И. Внутриорганное кровообращение почки в диагностике посттрансплантационных осложнений: дис. докт. мед.наук. / Садовников В.И. - М.,- 1998. 86-168 с.

34. Салимов, Э.Л. Эффективность раннего плазмафереза после пересадки почки: дис. канд. мед. наук / Салимов Э.Л. - Москва, 2005.- 89 с.

35. Сандриков, В.А., Садовников В.И.: Клиническая физиология трансплантированной почки / Сандриков В.А., Садовников В.И. - М.: МАИК “Наука/Интерпериодика” - 2001. - 64-68 с.

36. Смирнов, А.В. Национальные рекомендации. Хроническая болезнь почек: основные принципы скрининга, диагностики, профилактики и подходы к лечению / Смирнов А. В., Шилов Е. М., Добронравов В. А. и др. // Клиническая нефрология. - 2012. - №4. - С. 4–26.

37. Тареев, Е.М. Хроническая почечная недостаточность / Тареев Е.М. // В кн.: Нефрология: Руководство для врачей. Под ред. Тареевой И.Е. - М.: Медицина. - 1995. - Т. 2. - С. 302-309.
38. Утц, И.А., Костина М.Л. Концепция хронической болезни почек и тубулоинтерстициальной нефропатии в педиатрической нефрологии / Утц И.А., Костина М.Л. // Педиатрия. - 2008. - Т. 87. - № 1. - С.146-149.
39. Хубутия, М.Ш. Сосудистые осложнения после трансплантации почки / Хубутия, М.Ш., Пинчук А.В., Шмарина Н.В., Дмитриев И.В., Сторожев Р.В., Коков Л.С., Муслимов Р.Ш., Богницкая Т.В., Пархоменко М.В., Гришина Е.А. // Вестник трансплантологии и искусственных органов. - 2013. - № 4. - С. 31–39.
40. Швецова, М.А. Ультразвуковое исследование почечного аллотрансплантата с немедленной первичной функцией у детей в раннем послеоперационном периоде / Швецова, М.А., Пыков М.И., Молчанова Е.А., Каабак М.М. // Вестник трансплантологии и искусственных органов. - 2008. - № 6. - С. 29-37.
41. Шумаков, В.И. Трансплантация почки / Шумаков В.И., Мойсюк Я.Г., Томилина Н.А. // В кн.: Трансплантология. Руководство под ред. акад. Шумакова В.И. - М.: Медицина. - 1995. - С. 194-195.
42. Янг, Э. Хроническая почечная недостаточность. Патофизиология почки / Янг Э. / Пер. с анг., под ред. Ю.В. Наточина. - М.: Бином. - 1997. - 179-200 с.
43. Abbott, K.C. Early renal insufficiency and late venous thromboembolism after renal transplantation in the United States / Abbott K.C., Cruess D.F., Agodoa L.Y., Sawyers E.S., Tveit D.P. // Am J Kidney Dis. - 2004. - Vol. 43. - № 1. - P. 120-130.
44. Aitken, E. The prognostic significance of iliac vessel calcification in renal transplantation / Aitken E., Ramjug S., Buist L., Kingsmore D. // Transplant. Proc. - 2012. – Vol. 44. -№ 10. P. 2925-2931.
45. Akbar, S.A. Complications of renal transplantation / Akbar S.A., Jafri S.Z., Amendola M.A., Madrazo B.L., Salem R., Bis K.G. // Radiographics. - 2005. - Vol. 25. - № 5. - P:1335-1356.
46. Akgul, A., Sasak G., Basaran C., Colak T., Ozdemir F.N., Haberal M. Relationship of renal resistive index and cardiovascular disease in renal transplant recipients / Akgul

A., Sasak G., Basaran C., Colak T., Ozdemir F.N., Haberal M. // Transplant. Proc. - 2009. - Vol. 41. - № 7. - P. 2835-2837.

47. Aktas, S. Analysis of vascular complications after renal transplantation / Aktas S., Boyvat F., Sevmis S., Moray G., Karakayali H., Haberal M. // Transplant. Proc. - 2011. - № 43. - P. 557–561.

48. Anderson, C.B., Etheredge E.E. Human renal allograft blood flow and early renal function / Anderson C.B., Etheredge E.E. // Ann. Surg. – 1977. - Vol.186. - №5. – P. 564-567.

49. Aguera Fernandez, L.G. Vascular complications in 237 recipients of renal transplant from cadaver / Aguera Fernandez L.G., Zudaire J.J., Isa W.A., Sanchez de la Muela P.L., Rosell D., de Castro F., Robles J.E., Errasti P., Berian J.M // Actas. Urol. Esp. - 1992. - Vol. 16. - № 4. P. 292-295.

50. Ardalan, M.R. Relation between resistive index and serum creatinine level in first month after renal transplantation / Ardalan M.R., Tarzamni M.K., Mortaazavi M., Bahloli A. // Transplant. Proc. – 2003. - № 35. – P. 2628–2629.

51. Ardelean, A. Vascular complications following renal transplantation: diagnostic evaluation / Ardelean A., Mandry D., Claudon M. // J. Radiol. -2011. - № 92. - P.343-357.

52. Bakir, N. Primary renal graft thrombosis / Bakir N., Sluiter W.J., Ploeg R.J., van Son W.J., Tegzess A.M // Nephrol. Dial. Transplant. – 1996. - Vol. 11. -№ 1. P. 140-147.

53. Balachandra, S. Recurrent vascular thrombosis in an adolescent transplant recipient / Balachandra S., Tejani A. // J. Am. Soc. Nephrol. – 1997. - № 8. – P. 1477-1481.

54. Barba, J. Immediate renal Doppler ultrasonography findings (<24 h) and its association with graft survival / Barba J., Rioja J., Robles J.E., Rincon A., Rosell D., Zudaire J.J., Berian J.M., Pascual I., Benito A., Errasti P. World J. Urol. – 2011. - Vol.29. - №4. - P. 547-553.

55. Baxter, G.M. Ultrasound of renal transplantation / Baxter G.M. // Clin. Radiol. – 2001. - № 56. - P. 802–818.

56. Baxter, G.M. Colour Doppler ultrasound in renal transplant artery stenosis: which Doppler index? / Baxter G.M., Ireland H., Moss J.G., Harden P.N., Junor B.J., Rodger R.S., Briggs J.D. // Clin. Radiol. - 1995. - Vol. 50. - № 9. - P. 618–622.
57. Bergentz, S.E. Operative blood flow measurement in transplanted human kidneys and subsequent rejection / Bergentz S.E., Brunius U., Gelin L.E., Lewis D.H. // Ann. Surg. – 1971. - Vol. 174. № 1. P. 44-47.
58. Boros, P. New cellular and molecular immune pathways in ischemia/reperfusion injury / Boros P., Bromberg J.S. // Am. J. Transplant. - 2006. - Vol. 6. - № 4. - P. 652-658.
59. Bretan, P.N. Jr, Assessment of preservation induced reperfusion injury via intraoperative renal transplant blood flow and endothelin concentration studies / Bretan P.N. Jr, Lobo E, Chang J.A., Dumitrescu O., Miller B., Yen T.S. // J. Urol. – 1997. - №158. - P. 714-718.
60. Browne, R.F. Imaging of the renal transplant: comparison of MRI with duplex sonography / Browne R.F., Tuite D.J. // Abdom Imaging. – 2006. - № 31. - P. 461–482.
61. Brown, E.D. Complications of renal transplantation: evaluation with US and radionuclide imaging / Brown E.D., Chen M.Y., Wolfman N.T., Ott D.J., Watson N.E. Jr. // Radiographics. - 2000. - Vol. 20. - № 3 - P. 607-622.
62. Cano, H. Resistance index measured by Doppler ultrasound as a predictor of graft function after kidney transplantation / Cano H., Castneda D.A., Patino N., Perez H.C., Sanchez M., Lozano E., Perez M.C. // Transplant. Proc. - 2014. - Vol. 46. - № 9. - P. 2972-2974.
63. Caracausi, S.R. Intraoperative control of renal blood flow during homologous transplantation / Caracausi, S.R., Galanti G., Galvani E., Giongo A., Ancona G., Muolo A. // Minerva Anestesiol. - 1973. - Vol. 39. - № 5. – P. 232-234.
64. Chertow, G.M. Nonimmunologic predictors of chronic renal allograft failure: data from the united Network of Organ Sharing / Chertow G.M., Brenner B.M., Mackenzie H.S. // Kidney Int. – 1995. - Vol. 48. - № 52. - P. 48.

65. Chen, W. Transplant renal artery stenosis: clinical manifestations, diagnosis and therapy / Chen W., Kayler L.K., Zand M.S., Muttana R., Chernyak V., DeBoccardo G.O. // Clin. Kidney J. - 2015. - Vol. 8. - № 1. - P. 71-78.
66. Chiang, Y.J. Resistive index cannot predict transplant kidney function / Chiang Y.J., Chu S.H., Chuang C.K. // Transplant. Proc. - 2003. - № 35.- P.:94-95.
67. Cosgrove, D. O Renal transplants: what ultrasound can and cannot do / Cosgrove, D. O, Chan, K. E. // Ultrasound Q. - 2008. - Vol. 24. - № 2. - P. 77-87.
68. Coulthard, M.G. Maturation of glomerular filtratior in preterm and mature babies / Coulthard M.G. // Early Hum. Dev. - 1985. - № 11. - P. 281-292.
69. Dar, T.I. A study to evaluate the effect of ratio of donor kidney weight to recipient body weight on renal graft function / Dar T.I., Tyagi V., Pahwa M., Chada S., Jauhari H., Sharma N. // Urol. Ann. - 2014. - Vol. 6. - № 2. - P.139-141.
70. De Morais, R.H. Duplex Doppler sonography of transplant renal artery stenosis / De Morais R.H., Muglia V.F., Mamere A.E., Garcia Pisi T., Saber L.T., Muglia V.A., Elias J. Jr., Piccinato C.E., Trad C.S. // J. Clin. Ultrasound. - 2003. - Vol. - 31. - № 3. - P. 135-141.
71. Dimitroulis, D. Author informationVascular complications in renal transplantation: a single-center experience in 1367 renal transplantations and review of the literature / Dimitroulis D., Bokos J., Zavos G., Nikiteas N., Karidis N.P., Katsaronis P., Kostakis A. // Transplant. Proc. - 2009. - Vol. 41. - № 5. - P. 1609-1614.
72. Dindyal, S. Ultrasound microbubble contrast and current clinical applications / Dindyal S., Kyriakides C. // Recent. Pat. Cardiovasc. Drug. Discov. - 2011. - № 6. - P. 27-41.
73. Douverny, J.B. Importance of renal mass on graft function outcome after 12 months of living donor kidney transplantation / Douverny J.B., Baptista-Silva J.C., Pestana J.M., Sesso R. // Nephrol. Dial. Transplant. - 2007. - Vol. 22. - № 12. - P. 3646-3651.
74. Drudi, F.M. Role of color Doppler ultrasound in the evaluation of renal transplantation from living donors / Drudi F.M., Liberatore M., Cantisani V., Malpassini F., Maghella F., Di Leo N., Fasciolo D., D'Ambrosio F. // J. Ultrasound. - 2014. - Vol. 17. - № 3. - P. 207-213.

75. Drudi, F.M. Role of color Doppler US in the evaluation of renal transplanto / Drudi F.M., Cascone F., Pretagostini R., Ricci P., Trippa F., Righi A., Iannicelli E., Passariello R. // Radiol. Med. – 2001. - Vol. 101. - № 4. – P. 243-250.
76. Duckett, T. Noninvasive radiological diagnosis of renal vein thrombosis in renal transplantation / Duckett T., Bretan P.N., Cochran S.T., Rajfer J., Rosenthal J.T. // J. Urol. - 1991. - Vol. 146. - № 2. - P. 403-406.
77. Elsayes, K.M. Imaging of renal transplant: utility and spectrum of diagnostic findings / Elsayes K.M., Menias C.O., Willatt J., Azar S., Harvin H.J., Platt J.F. // Curr. Probl. Diagn. Radiol. - 2011. - Vol. 40. - № 3. - P. 127-139.
78. Emamian, S.A. Kidney dimensions at sonography: correlation with age, sex, and habitus in 665 adult volunteers / Emamian S.A., Nielsen M.B., Pedersen J.F., Ytte L. // AJR Am J. Roentgenol. - 1993. - № 160. - P. 83–86.
79. Englesbe, M.J. Single-center study of technical graft loss in 714 consecutive renal transplants / Englesbe M.J., Punch J.D., Armstrong D.R. // Transplantation. – 2004. - № 78. – P. 623-626.
80. Fathi, T. Renal allograft venous thrombosis is salvageable / Fathi T., Samhan M., Gawish A., Donia F., Al-Mousawi M. // Transplant. Proc. – 2007. - № 39. – P. 1120–1121.
81. Fauchald, P. Long-term clinical results of percutaneous transluminal angioplasty in transplant renal artery stenosis / Fauchald P., Vatne K., Paulsen D., Brodahl U., Sodal G., Holdaas H., Berg K.J., Flatmark A. // Nephrol. Dial. Transplant. - 1992. - Vol. 7. - № 3. – P. 256-259.
82. Finn, W.F. Recovery from postischemic acute renal failure in the rat / Finn W.F, Chevalier R.L. // Kidney Int. – 1979. - Vol. 16. - № 2. – P. 113-123.
83. Foss, A. A prospective study on size and function of paediatric kidneys (<10 years) transplanted to adults / Foss, A., Line P.D., Brabrand K., Midtvedt K., Hartmann A. // Nephrol. Dial. Transplant. - 2007. - №. 22. – P. 1738–1742.
84. Friedman, G.S. Hypercoagulable states in renal transplant candidates: impact of anticoagulation upon incidence of renal allograft thrombosis / Friedman G.S., Meier-Kriesche H.U., Kaplan B., Mathis A.S., Bonomini L., Shah N., DeFranco P., Jacobs M.,

Mulgaonkar S., Geffner .S, Lyman N., Paraan C., Walsh C., Belizaire W., Tshibaka M. // Transplantation. – 2001. - Vol. 72. - № 6. - P. 1073-1078.
85. Gao, J. Intrarenal color duplex ultrasonography: a window to vascular complications of renal transplants / Gao J., Ng A., Shih G., Goldstein M., Kapur S., Wang J.J. // Ultrasound. Med. - 2007. - Vol. 26. - № 10. - P. 1403-1418.
86. Gargah, T. Vascular complications after pediatric kidney transplantation / Gargah T., Abidi K., Rajhi H., Ben Abdallah T., Chebil M., Lakhoua M.R. // Tunis Med. - 2011. - Vol. 89. - № 5. - P. 458-461.
87. Giral, M. Impact of graft mass on the clinical outcome of kidney transplants / Giral M., Nguyen J.M., Karam G., Kessler M., Hurault de Ligny B., Buchler M. // J. Am Soc. Nephrol. - 2005. - Vol. 16. - № 1. - P. 261-268.
88. Giustacchini, P. Renal vein thrombosis after renal transplantation: an important cause of graft loss / Giustacchini P., Pisanti F., Citterio F., De Gaetano A.M., Castagneto M., Nanni G. // Transplant. Proc. - 2002. - Vol. 34. - № 6. - P. 2126-2127.
89. Govani, M.V. Creatinine reduction ratio and 24-hour creatinine excretion on posttransplant day two: simple and objective tools to define graft function / Govani M.V., Kwon O., Batluk T.D. // J. Am Soc. Nephrol. - 2002. - Vol. 13. - № 6. - P. 1645-1649.
90. Granata, A. Renal transplantation parenchymal complications: what Doppler ultrasound can and cannot do / Granata A., Di Nicolo P., Scarfia V.R., Insalaco M., Lentini P., Veroux M., Fatuzzo P., Fiorini F. // J. Ultrasound. - 2014. - Vol. 18. - № 2. - P. 109-116.
91. Granata, A. Renal transplant vascular complications: the role of Doppler ultrasound / Granata A., Clementi S., Londrino F., Romano G., Veroux M., Fiorini F., Fatuzzo P. // J. Ultrasound. - 2014. - Vol. 18. - № 2. - P. 101-107.
92. Gritsch H.A., Danovitch G.M., Wilkinson A. Kidney transplantation. / Gritsch H.A., Danovitch G.M., Wilkinson A. // Transplantation Surgery. - 2000. - Vol. 1. - P. 135-144.
93. Grzelak, P. Detection of transplant renal artery stenosis in the early postoperative period with analysis of parenchymal perfusion with ultrasound contrast agent / Grzelak

P., Kurnatowska I, Nowicki M., Muras K., Podgorski M., Strzelczyk J., Stefanczyk L. // Ann Transplant. - 2013. № 18. - P. 187–194.
94. Heeger, P.S. Transplant immunology for non-immunologist / Heeger P.S., Dinavahi R. // Mt. Sinai J. Med. - 2012. - № 3. - P. 376–387.
95. Heilbron, D.C. Expressing glomerular filtration rate in children / Heilbron D.C., Holliday M.A., Al-Dahwi A., Kogan B.A. Pediatr. Nephrol. - 1991. - №. 5. - P. 5-11.
96. Helenon, O. Color Doppler US of renovascular disease in native kidneys / Helenon O., Rody F., Correas J.M. // Radiograhyics. - 1995. - Vol. 15. - № 4. - P. 833-854.
97. Henning, B.F. Percutaneous transluminal angioplasty as first-line treatment of transplant renal artery stenosis / Henning B.F., Kuchlbauer S., Böger C.A., Obed A., Farkas S., Zülke C., Scherer M.N., Walberer A., Banas M., Krüger B., Schlitt H.J., Banas B., Krämer B.K. // Clin. Nephrol. - 2009. - № 71. - P. 543-549.
98. Horvat, D.L. Global trends in the rates of living kidney donation / Horvat D.L., Shariff S.Z., Garg A.X. // Kidney Int. - 2009. - Vol. 75. - № 10. - P. 1088-1098.
99. Humar, A. Surgical complications after kidney transplantation / Humar A., Matas A.J. // Semin. Dial. - 2005. - № 18. - P. 505-510.
100. Humar, A., Kidney retransplants after initial graft loss to vascular thrombosis / Humar A., Key N., Ramcharan T., Payne W.D., Sutherland D.E., Matas A.J. // Clin. Transplant. - 2001. - № 15. - № 1. P. 6-10.
101. Hurst, F.P. Incidence, predictors and outcomes of transplant renal artery stenosis after kidney transplantation: analysis of USRDS / Hurst F.P., Abbott K.C., Neff R.T., Elster E.A., Falta E.M., Lentine K.L., Agodoa L.Y., Jindal R.M. // Am J. Nephrol. - 2009. - № 30. - P. 459-467.
102. Irish, A. Renal allograft thrombosis: can thrombophilia explain the inexplicable? / Irish A. // Nephrol. Dial. Transplant. - 1999. - № 14. - P. 2297-2303.
103. Irshad, A. An overview of renal transplantation: current practice and use of ultrasound / Irshad A., Ackerman S.J., Campbell A.S., Anis M. // Semin. Ultrasound. CT MR. - 2009. - Vol. 30. - № 4. - P. 298-314.
104. Jakobsen, J.A. Doppler examination of the allografted kidney / Jakobsen J.A., Brabrand K., Egge T.S., Hartmann A. // Acta Radiol. - 2003. - Vol. 44. - № 1. - P. 3-12.

105. Jeon, H.G. Predictors of kidney volume change and delayed kidney function recovery after donor nephrectomy / Jeon H.G., Lee S.R., Joo D.J., Oh Y.T., Kim M.S., Kim Y.S. // J. Urol. - 2010. - № 184. - P. 1057–1063.

106. Kahraman, S. Prediction of renal allograft function with early Doppler ultrasonography / Kahraman S., Genctoy G., Cil B., Yilmaz R., Arici M., Altun B., Erdem Y., Yasavul U., Bakkaloglu M., Turgan C., Caglar S. // Transplant. Proc. - 2004. - №. 36. - № 5. - P. 1348-1351.

107. Kasiske, B.L. Pre-emptive kidney transplantation: The advantage and the advantaged / Kasiske B.L., Snyder J.J., Matas M.D. // J. Am Soc. Nephrol. - 2002. - № 13. - P. 1358–1366.

108. Kasiske, B.L. Inadequate donor size in cadaver kidney transplantation / Kasiske B.L., Snyder J.J., Gilbertson D. // J. Am Soc. Nephrol. - 2002. - Vol. 13. - № 8. - P. 2152–2159.

109. Kay, D.H., Mazonakis M., Geddes C., Baxter G. Ultrasonic microbubble contrast agents and the transplant kidney / Kay D.H., Mazonakis M., Geddes C., Baxter G. // Clin. Radiol. - 2009. - № 64. - P. 1081–1087.

110. KDIGO 2012 Clinical Practice Guideline for the Evaluation and Management of Chronic Kidney Disease / Kidney Int. - 2013. - Vol. 3 - № 1.

111. Kim, S.H. Vascular diseases of the kidney / Kim S.H. // Radiology Illustrated: Uroradiology. Philadelphia. - 2003. - P. 429–432.

112. Kim, J.H. Renal perfusion abnormality: coded harmonic angio US with contrast agent / Kim J.H., Eun H.W., Lee H.K. Acta Radiol. - 2003. - № 44. - P. 66–171.

113. Klintmalm, G.B. Human renal allograft blood flow, oxygen extraction, and prostaglandin release: their bearing on graft function / Klintmalm G.B., Cronestrand R., Wennmalm A., Lundgren G., Groth C.G. // Surgery - 1984. - Vol. 95. - № 4. P. 427-432.

114. Kotval, P.S. Doppler waweform parvus and tartus. A sign of proximal flow obstruction / Kotval P.S. // J. Ultrasound. Med. - 1989. - № 8. - P. 435-440.

115. Kwon, O. Sodium reabsorption and distribution of Na+/K+- ATPase during postishemic injury to the renal allograft / Kwon O., Corrigan G., Myers B.D., Sibley

R., Scandling J.D., Donald Dafoe, Alfrey E. // Kidney International. - 1999. -№ 55. - P. 963-975.

116. Lebkowska, U. The predictive value of arterial renal blood flow parameters in renal graft survival / Lebkowska U., Malyszko J., Lebkowski W. // Transplant. Proc. - 2007. - Vol. 39. - № 9. - P. 2727–2729.

117. Lebkowska, U. Renal parenchyma perfusion spectrum and resistive index (RI) in ultrasound examinations with contrast medium in the early period after kidney transplantation / Lebkowska, U., Janica J., Lebkowski W., Małyszko J., Lebkowski T., Leoniuk J., Sobotko-Waszczeniuk O, Gacko M. // Transplant. Proc. - 2009. - Vol. 41. - № 8. - P. 3024-3027.

118. Li, J.C. Evaluation of severe transplant renal artery stenosis with Doppler sonography / Li J.C., Ji Z.G., Cai S., Jiang Y.X., Dai Q., Zhang J.X. // J. Clin. Ultrasound. - 2005. - Vol. 33. - № 6. - P. 261-269.

119. Lockhart, M.E. Reversed diastolic flow in the renal transplant: perioperative implications versus transplants older than 1 month / Lockhart M.E., Wells C.G., Morgan D.E., Fineberg N.S., Robbin M.L. // AJR Am J. Roentgenol. - 2008. - № 190. - P. 650–655.

120. Loubeyre, P. Transplanted renal artery: detection of stenosis with color Doppler US / Loubeyre P., Abidi H., Cahen R., Tran Minh V.A. // Radiology. - 1997. - Vol. 203. - № 3. - P. 661-665.

121. Loverre, A. Ischemia-reperfusion injury-induced abnormal dendritic cell traffic in the transplanted kidney with delayed graft function / Loverre A., Capobianco C., Stallone G., Infante B., Schena A., Ditonno P., Palazzo S., Battaglia M., Crovace A., Castellano G., Ranieri E., Schena F.P., Gesualdo L., Grandaliano G. // Kidney Int. - 2007. - Vol. 72. - № 8. - P. 994-1003.

122. Luna, E. Evolution of suboptimal renal transplantations: experience of a single Spanish center / Luna E., Cubero J.J., Hernandez Gallego R. // Transplant. Proc. - 2006. - № 38. - P. 2394-2395.

123. Madero, M. Creatinine-based formulae for estimating glomerular filtration rate: is it time to change to chronic kidney disease epidemiology collaboration equation? /

Madero M., Sarnak M.J. // Curr. Opin. Nephrol. Hypertens. - 2011. - Vol. 20. - № 6. - P. 622-630.

124. Mangray, M. Hypertension after kidney transplant // Mangray M. Vella J.P. // Am J. Kidney Dis. - 2011. - Vol. 57. - № 2. - P. 331-341.

125. McArthur, C. Current and potential renal applications of contrast-enhanced ultrasound / McArthur C., Baxter G.M. // Clin. Radiol. - 2012. - № 67. - 909–922.

126. Mehrsai, A. Role of resistive index measurement in diagnosis of acute rejection episodes following successful kidney transplantation / Mehrsai A., Salem S., Ahmadi H. // Transpl. Proc. - 2009. - Vol. 41. - № 7. - P. 2805–2807.

127. Mikhalski, D. Cold ischemia is a major determinant of acute rejection and renal graft survival in the modern era of immunosuppression / Mikhalski D., Wissing K.M., Ghisdal L. // Transplantation. - 2008. - Vol. 85. - № 7. - P. 3–9.

128. Miles, A.M. The effect of kidney size on cadaveric renal allograft utcome / Miles A.M., Sumrani N., John S., Markell M.S., Distant D.A.,Maursky V. // Transplantation. - 1996. - Vol. 61. - № 6. - P. 894-897.

129. Mohammadi, A. Doppler ultrasonographic assessment of early changes in kidney graft size and resistive index and their predictive role on 1-year graft function / Mohammadi A., Biniaz F., Nikoobakht M.R., Barbari G.R. // Transplant. Proc. - 2013. - Vol. 45. - № 1. - P. 172-174.

130. Morales, J.M. Association of early kidney allograft failure with preformed IgA antibodies to β2-glycoprotein I.J. / Morales J.M., Martinez-Flores J.A., Serrano M., Castro M.J., Alfaro F.J., Garcia F., Martinez M.A., Andres A., Gonzalez E., Praga M., Paz-Artal E., Serrano A. // Am Soc. Nephrol. - 2015. - Vol. 26. - № 3. - P. 735-745.

121. Nezami, N. Doppler ultrasonographic indices after renal transplantation as renal function predictors / Nezami N., Tarzamni M.K., Argani H., Nourifar M. // Transplant. Proc. - 2008. - № 40. - P. 94–99.

132. Nouri-Majelan, N. Duplex sonographic measurements in allografted kidneys: a cross-sectional study / Nouri-Majelan N., Nafici R. // Transplant. Proc. - 2007. - № 39. - P. 1103-1107.

133. Obed, A. Severe renal vein stenosis of a kidney transplant with beneficial clinical course after successful percutaneous stenting / Obed A., Uihlein D.C., Zorger N., Farkas S., Scherer M.N., Kruger B. // Am J. Transplant. - 2008. - Vol. 8. - № 10. - P. 2173–2176.

134. Osman, Y. Vascular complications after live donor renal transplantation: study of risk factors and effects on graft and patient survival / Osman Y., Shokeir A., Ali-el-Dein B., Tantawy M., Wafa E.W., el-Dein A.B., Ghoneim M.A. // J. Urol. - 2003. - Vol. 169. - № 3. - P. 859-862.

135. Otsuki, H. Intraoperative ultrasound arteriography with the “coded harmonic angio” technique: report of three cases / Otsuki H., Nakatani S., Yamasaki M., Kinoshita A., Iwamoto F., Kagawa N. // J. Neurosurg. - 2001. - № 94. - P. 992–995.

136. Palomar, R. Venous graft thrombosis in patients on peritoneal dialysis before transplantation / Palomar R., Morales P., Rodrigo E., Castaneda O., Fernandez-Fresnedo G., Gomez-Alamillo C., Arias M. // Transplant. Proc. - 2007. - № 39. - P. 2128-2133.

137. Park, S. B. Complications of renal transplantation: ultrasono graphic evaluation / Park, S. B., Kim, J. K., Cho K. S. // J. Ultrasound Med. - 2007. - Vol. 26. - № 5. - P. 615-633.

138. Penny, M.J. Renal graft thrombosis: a survey of 134 consecutive cases / Penny M.J., Nankivell B.J., Disney A.P., Byth K., Chapman J.R. // Transplantation. – 1994. - Vol. 58. - № 5. - P. 565-569.

139. Ponticelli, C. Renal transplantation 2004: where do we stand today? / Penny M.J., Nankivell B.J., Disney A.P., Byth K., Chapman J.R. // Nephrol. Dial. Transplant. - 2004. - Vol. 19. - N. 12. - P. 2937-2947.

140. Ponticelli, C. Ischaemia-reperfusion injury: a major protagonist in kidney transplantation / Ponticelli C. // Nephrol. Dial. Transplant. - 2014. - Vol. 29. - № 6. - P. 1134-1140.

141. Ponticelli, C. Renal allograft thrombosis / Ponticelli C., Moia M., Montagnino G. // Nephrol Dial Transplant. - 2009. - Vol. 24. - № 5. - P. 1388-1393.

142. Postema, M. Contrast-enhanced and targeted ultrasound / Postema M., Gilja O.H. // World J. Gastroenterol. - 2011. - № 17. - P. 28–41.
143. Pourmand, G. Impact of donor nephrons mass on outcomes in renal transplantation / Pourmand G., Taheri M., Mehrsai A.R. // Transplant. Proc. - 2001. - № 33. - P. 2828–2829.
144. Powell, J.T. Managing renal transplant ischemia reperfusion injury: novel therapies in the pipeline / Powell J.T., Tsapepas D.S., Martin S.T., Hardy M.A., Ratner L.E. // Clin. Transplant.- 2013. - Vol. 27. - № 4. - P. 484-491.
145. Radermacher, J. The renal resistance index and renal allograft survival / Radermacher, J., Mengel M., Ellis S., Stuht S., Hiss M., Schwarz A., Eisenberger U., Burg M., Luft F.C., Gwinner W., Haller H. // N. Engl. J. Med. - 2003. - № 349. - P. 115–124.
146. Ramirez, P.J. Renal allograft loss due to proximal extension of ileofemoral deep venous thrombosis / Ramirez P.J., Gohh R.Y., Kestin A., Monaco A.P., Morrissey P.E. // Clin. Transplant. - 2002. - Vol. 16. - № 4. - P. 310-313.
147. Rodrigo, E. Determinants of resistive index shortly after transplantation: independent relationship with delayed graft function / Rodrigo E., Lopez-Rasines G., Ruiz J.C. // Nephron. Clin. Pract. - 2010. - Vol. 114 - № 3 - P. 178-186.
148. Rose, B.D. Renal Circulation and Glomerular Filtration Rate: Clinical Physiology of Acid-Base and Electrolyte Disorders / Rose B.D. // New York McGraw Hill. – 1984. - №. 3. – P. 110.
149. Sadej, P. Transplant renal vein thrombosis: role of preoperative and intraoperative Doppler sonography / Sadej P., Feld R.I., Frank A. // Am J. Kidney Dis. – 2009. – № 54. – P. 1167-1170.
150. Safa, J. Post-transplant urological and vascular complications / Safa J., Nezami N., Tarzamni M.K., Zarforooshan S., Rahimi-Ardabili B., Bohlouli A.. Saudi J. Kidney Dis. Transpl. - 2009. - Vol. 20. - № 5. - P. 867-871.
151. Salehipour , M. Vascular complications following 1500 consecutive living and cadaveric donor renal transplantations: a single center study / Salehipour M., Salahi H.,

Jalaeian H., Bahador A., Nikeghbalian S., Barzideh E., Ariafar A., Malek-Hosseini S.A. // Saudi J. Kidney Dis. Transpl. - 2009. - Vol. 20 - № 4. - P. 570-572

152. Sanusi, A.A. Relationship of ultrasonographically determined kidney volume with measured GFR, calculated creatinine clearance and other parameters in chronic kidney disease (CKD) / Sanusi A.A., Arogundade F.A., Famurewa O.C., Akintomide A.O., Soyinka F.O., Ojo O.E. // Nephrol. Dial. Transplant. - 2009. - № 24. - P. 1690–1694.

153. Saracino, A. Early assessment of renal resistance index after kidney transplant can help predict long-term renal function / . Saracino A., Santarsia G., Latorraca A., Gaudiano V. // Nephrol. Dial. Transplant. - 2006. - Vol. 21. - № 10. - P. 2916-2920.

154. Schwartz, G.J. A simple estimate of glomerular filtration rate in full-term infants during the first year of life / Schwartz G.J., Feld L.G., Langford D.J. // J. Pediatr. - 1984. - № 104. - P. 849-854.

155. Schwart, G.J. Simple estimate of glomerular filtration rate in children derived from body length and plasma creatinine / Schwart G.J., Haycock G.B., Edelmann C.M., Spitzer A.A. // Pediatrics. - 1976. - № 58. - P. 259-263.

156. Schwenger, V. Color Doppler indices of renal allografts depend on vascular stiffness of the transplant recipients / Schwenger V., Keller T., Hofmann N., Hoffmann O., Sommerer C., Nahm A.M., Morath C., Zeier M., Krumme B. // Am J. Transplant. - 2006. - № 11. - P. 2721-2724.

157. Schwenger, V. Contrast-enhanced ultrasonography in the early period after kidney transplantation predicts long-term allograft function / Schwenger V., Hankel V., Seckinger J., Macher-Göppinger S., Morath C., Zeisbrich M., Zeier M., Kihm L.P. // Transplant. Proc. - 2014. - Vol. 46. - № 10. - P. 3352-3357.

158. Schwenger V., Hinkel U.P., Nahm A.M., Morath C., Zeier M. Color doppler ultrasonography in the diagnostic evaluation of renal allografts. Nephron Clin Pract. 2006;104(3):c107-112.

159. Sharfuddin, A. Imaging evaluation of kidney transplant recipients / Sharfuddin A. // Semin. Nephrol. - 2011. - Vol. 31. - № 3. - P. 259-271.

160. Sharma, A.K. Utility of serial Doppler ultrasound scans for the diagnosis of acute rejection in renal allografts / Sharma A.K., Rustom R., Evans A. // Transpl. Int. - 2004. - № 17. - P. 138-144.

161. Sheldon, C.A. Complications of surgical significance in pediatric renal transplantation / Sheldon C.A., Churchill B.M., Khoury A.E., McLorie G.A. // J. Pediatr. Surg. - 1992. - Vol. 27. - № 4. - P. 485-490.

162. Shimazono, Y. Thestate of the international organ trade: a provisional picture based on integration of available information / Shimazono Y. // Bull World Health Organ. - 2007. - Vol. 85. - № 12. - 955-962.

163. Snyder, J.J. A comparison of transplant outcomes in peritoneal and hemodialysis patients / Snyder J.J., Kasiske B.L., Gilbertson D.T., Collins A.J. // Kidney Int. - 2002. - № 62. - P. 1423-1430.

164. Smith, J.M. Decreased risk of renal allograft thrombosis associated with interleukin-2 receptor antagonists: a report of the NAPRTCS / Smith J.M., Stablein D., Singh A. // Am J. Transplant. - 2006. - № 6. – P. 585-588.

165. Snider, J.F. Transplant renal artery stenosis: evaluation with duplex sonography / Snider J.F., Hunter D.W., Moradian G.P., Castaneda Zuniga W.R., Letourneau J.G. // Radiology. - 1989. - № 172. – P. 1027–1030.

166. Srivastava, A. Vascular complication in live related renal transplant: An experience of 1945 cases / Srivastava A., Kumar J., Sharma S., Abhishek A., Ansari M.S., Kapoor R. // Indian J. Urol. - 2013. - Vol. 29. - N. 1. - P. 42–47.

167. Stoves, J. MDRD equation estimates of glomerular filtration rate in potential living kidney donors and renal transplant recipients with impaired graft function / Stoves J., Lindley E.J., Barnfield M.C., Burniston M.T., Newstead C.G. // Nephrol. Dial. Transplant. - 2002. - № 17. - P. 2036-2037.

168. Summerlin, A.L. Determination of split renal function by 3D reconstruction of CT angiograms: a comparison with gamma camera renography / Summerlin A.L., Lockhart M.E., Strang A.M., Kolettis P.N., Fineberg N.S., Smith J.K. // AJR Am J. Roentgenol. - 2008. - № 191. - P.1552-1558.

169. Summers, S.A. Renal vein thrombosis in a renal allograft / Summers, S.A., Partridge W., Laing C., Cook P.R. // Br. J. Hosp. Med. - 2006. - № 67. - P. 438.
170. Sutherland, T. Sonographic evaluation of renal transplant complications / Sutherland T., Temple F., Chang S., Hennessy O., Lee W.K. // Med. Imaging. Radiat. Oncol. – 2010. - № 54. – P. 211–218.
171. Tarzamni, M.K. Vascular complication and Doppler ultrasonographic finding after renal transplantation / Tarzamni M.K., Argani H., Nurifar M., Nezami N. // Transplant. Proc. - 2007. - № 39. - P. 1098-1102.
172. Taylor, K.J. Vascular complications in renal allografts: detection with duplex Doppler US / Taylor K.J., Morse S.S., Rigsby D.M., Bia M., Schiff M. // Radiology. - 1987. - № 162. - P. 31–38.
173. Tirotta, A. Resistive index and antihypertensive therapy in kidney transplantation / Tirotta A., Caviglia P.M., Repetto M., Santoni O., Schelotto C., Nasini M.G., Carozzi S. // Arch Ital. Urol. Androl. - 2005. - № 77. - P. 54-57.
174. Toma, H. Time-dependent risk factors influencing the long-term outcome in living renal allografts: donor age is a crucial risk factor for long-term graft survival more than 5 years after transplantation / Toma H., Tanabe K., Tokumoto T. // Transplantation. - 2001. - № 72. - P. 940-947.
175. Trillaud, H. Color Doppler sonography in early renal transplantation follow-up: resistive index measurements versus power Doppler sonography / Trillaud H., Merville P., Tran Le Linh P. // AJR Am J. Roentgenol. – 1998. - № 171. – P. 1611-1615.
176. Vassalotti, J.A. Testing for chronic kidney disease: a position statement from the National Kidney Foundation / Vassalotti J.A., Stevens L.A., Levey A.S. // Am J. Kidney Dis. – 2007. - Vol. 50. - № 2. – P. 169-180.
177. Velosa, J.A. Strategies to prolong long-term renal allograft function / Velosa J.A. // Transplant. Rev. - 1998.- № 12. - P. 1-13.
178. Wang, X. Assessment of postoperative perfusion with contrast-enhanced ultrasonography in kidney transplantation / Wang X., Yu Z., Guo R., Yin H., Hu X. // Int. J. Clin. Exp. Med. - 2015. - Vol. 8. - № 10. - P. 399-405.

179. Williams, G.J. Comparative accuracy of renal duplex sonographic parameters in the diagnosis of renal artery: stenosis paired and unpaired analysis / Williams G.J., Macaskill P., Chan S.F. // AJR Am J. Roentgenol. - 2007. - Vol. 188. - № 3. - P.798-811.

180. Wolfe, R.A. Comparison of mortality in all patients on dialysis, patients on dialysis awaiting transplantation, and recipients of a first cadaveric transplant / Wolfe R.A., Ashby V.B., Milford E.L., Ojo A.O., Ettenger R.E., Agodoa L.Y., Held P.J., Port F.K. // N. Engl J. Med. - 1999. - Vol. 341. - № 23. - P.1725-1730.

181. Zhao, J. The transplantation operation and its surgical complications / Zhao J., Gao Zh., Wang K.// Understanding the Complexities of Kidney Transplantation / Ed. by Ortiz J., Andre J. Rijeka. - InTech. - 2011. P. 461-486.

182. Zeisbrich, M. When is contrast-enhanced sonography preferable over conventional ultrasound combined with Doppler imaging in renal transplantation? / Zeisbrich M., Kihm L.P., Drüschler F., Zeier M., Schwenger V. // Clin. Kidney J. - 2015. - Vol. 8. - № 5. - P. 606-614.

183. Zimmerman, R. N. Diagnostic imaging in kidney transplantation / Zimmerman P. R. N, Schiepers C. // Handbook of kidney transplantation. 4th ed: Philadelphia: Lippincott Williams & Wilkins. - 2005. - P. 347-368.

184. Yoo S.W., Kwon O.J., Kang C.M. Preemptive living-donor renal transplantation: outcome and clinical advantages / Yoo S.W., Kwon O.J., Kang C.M. // Transplant. Proc. - 2009. - Vol. 41. - № 1. - P. 117-120.

Список сокращений

АД - артериальное давление

АТ - антитела

ЗПТ - заместительная почечная терапия

ЛСК - линейная скорость кровотока

ОКН - острый канальцевый некроз

СДГ- спектральная допплерография

СКФ - скорость клубочковой фильтрации

УЗИ - ультразвуковое исследование

ЦДК - цветовое допплеровское картирование

ХПН - хроническая почечная недостаточность

ЭДК - энергетическое допплеровское картирование

HLA (human leucocyte antigens) - антигены тканевой совместимости

PI - индекс пульсативности

RI - индекс резистентности

Vmean - усредненная по времени максимальную скорость кровотока

Vmax - максимальная линейная скорость кровотока

Vmin - минимальная линейная скорость кровотока

Vps - систолическая линейная скорость кровотока

Vsd - диастолическая линейная скорость кровотока