ФЕДЕРАЛЬНОЕ ГОСУДАРСТВЕННОЕ БЮДЖЕТНОЕ НАУЧНОЕ УЧРЕЖДЕНИЕ «РОССИЙСКИЙ НАУЧНЫЙ ЦЕНТР ХИРУРГИИ ИМЕНИ АКАДЕМИКА Б.В. ПЕТРОВСКОГО»

На правах рукописи

Ерин Сергей Александрович

СОВРЕМЕННЫЕ ТЕХНОЛОГИИ В ОПЕРАТИВНОМ ЛЕЧЕНИИ ГРЫЖ ПИЩЕВОДНОГО ОТВЕРСТИЯ ДИАФРАГМЫ

14.01.17 – хирургия

Диссертация на соискание ученой степени

кандидата медицинских наук

Научный руководитель:

доктор медицинских наук

Шестаков Алексей Леонидович

МОСКВА – 2021

ОГЛАВЛЕНИЕ

ОГЛАВЛЕНИЕ 2
СПИСОК СОКРАЩЕНИЙ 4
ВВЕДЕНИЕ 5
ГЛАВА 1 10
ОБЗОР ЛИТЕРАТУРЫ 10
1.1 Общие сведения о грыжах пищеводного отверстия диафрагмы 10
1.2 Этиология и патогенез грыж пищеводного отверстия диафрагмы 11
1.3 Классификация грыж пищеводного отверстия диафрагмы 13
1.4 Диагностика грыж пищеводного отверстия диафрагмы 17
1.5 Современные методы оперативного лечения грыж пищеводного отверстия диафрагмы 21
ГЛАВА 2 29
МАТЕРИЛ И МЕТОДЫ ИССЛЕДОВАНИЯ 29
2.1 Протокол настоящего исследования 29
2.2 Характеристика клинических наблюдений 31
2.3 Инструментальные и лабораторные методы обследования больных в предоперационном периоде 36
2.4 Оснащение и оборудование для выполнения лапароскопических робот-ассистированных вмешательств 42
2.5 Особенности послеоперационного периода 44
2.6 Методологические аспекты научного исследования 45
2.7 Статистическая обработка данных 49
ГЛАВА 3 50
МАЛОИНВАЗИВНЫЕ МЕТОДЫ ЛЕЧЕНИЯ ГРЫЖ ПИЩЕВОДНОГО ОТВЕРСТИЯ ДИАФРАГМЫ 50
3.1. Техника лапароскопических операций у больных грыжами пищеводного отверстия диафрагмы 50

3.2 Техника лапароскопической робот-ассистированной операции у больных грыжами пищеводного отверстия диафрагмы 57
ГЛАВА 4..... 65
АНАЛИЗ РЕЗУЛЬТАТОВ ХИРУРГИЧЕСКОГО ЛЕЧЕНИЯ БОЛЬНЫХ ГРЫЖАМИ ПИЩЕВОДНОГО ОТВЕРСТИЯ ДИАФРАГМЫ..... 65
4.1 Интраоперационные результаты хирургического лечения грыж пищеводного отверстия диафрагмы 65
4.2 Послеоперационные результаты хирургического лечения грыж пищеводного отверстия диафрагмы 65
4.3 Результаты оценки исследуемых малоинвазивных технологий оперирующими хирургами. 69
4.4 Отдаленные результаты хирургического лечения грыж пищеводного отверстия диафрагмы 71
4.5 Анализ качества жизни оперированных пациентов в отдаленном периоде после операции 73
ЗАКЛЮЧЕНИЕ 78
ВЫВОДЫ 86
ПРАКТИЧЕСКИЕ РЕКОМЕНДАЦИИ..... 87
СПИСОК ИСПОЛЬЗУЕМОЙ ЛИТЕРАТУРЫ 88
ПРИЛОЖЕНИЕ 104

СПИСОК СОКРАЩЕНИЙ

ГПОД - грыжа пищеводного отверстия диафрагмы

ГЭРБ - гастроэзофагеальная рефлюксная болезнь

МСКТ - мультиспиральная компьютерная томография

ПОД - пищеводное отверстие диафрагмы

НПС - нижний пищеводный сфинктер

ЭГДС - эзофагогастродуоденоскопия

ВВЕДЕНИЕ

Актуальность проблемы

Гастроэзофагеальная рефлюксная болезнь – наиболее распространенное в России гастроэнтерологическое заболевание, распространенность которого достигает 40%. Воспаление в пищеводе фиксируется у 45 - 80% лиц с гастроэзофагеальной рефлюксной болезнью, в том числе у 10-35% больных выявляется тяжелый эзофагит [22]. Медикаментозная терапия этого заболевания остается методом выбора в большинстве случаев, однако гастроэнтерологи указывают на высокий процент развития рецидива заболевания в ранние сроки после прекращения приема лекарственных препаратов, а также наличие рефрактерности к приему антисекреторных средств у ряда больных с эзофагитом. Как следствие, повышается риск развития тяжелых осложнений рефлюкс-эзофагита, таких как пищевод Барретта, язва и стриктура пищевода, частота развития которых может достигать 15-20% [23]. В этой связи хирургические вмешательства являются важнейшим методом лечения гастроэзофагеального рефлюкса и, соответственно, грыж пищеводного отверстия диафрагмы, как основной причины его развития.

История антирефлюксных вмешательств насчитывает многие десятилетия, на сегодня предложено множество способов их выполнения, наиболее известные из которых актуальны и поныне (Nissen, Toupet, Nissen-Rossetti, Collis и др.). Эффективность этих методик доказана временем, однако описываемые в литературе результаты хирургического лечения рефлюкс-эзофагита с их применением достаточно неоднозначны. Развитие малоинвазивной хирургии, позволившей добиться существенного снижения степени операционной травмы, снижения болевых ощущений, а также сокращения сроков реабилитации, открыло новую страницу в хирургическом лечении грыж пищеводного отверстия диафрагмы и гастроэзофагеальной рефлюксной болезни. Тем не менее, внедрение лапароскопического доступа

сделало проблему еще более сложной, так как привело, зачастую, к увеличению числа осложнений и рецидивов, в также к увеличению частоты повторных хирургических вмешательств [43].

Тем не менее, несмотря на то, что малоинвазивная лапароскопическая методика на сегодня является «золотым стандартом» в лечении больных грыжей пищеводного отверстия диафрагмы и рефлюкс-эзофагитом, развитие малоинвазивных технологий активно продолжается [74, 76, 91, 97, 112, 116, 129, 135]. Одним из важных направлений научного поиска является оценка потенциала роботизированных хирургических систем. Работ, посвященных изучению результатов, роботизированных лапароскопических вмешательств, на сегодняшний день опубликовано немного, их результаты неоднозначны и активно обсуждаются [117, 139], что и сделало актуальным настоящее исследование.

Цель работы

Улучшение результатов хирургического лечения больных грыжами пищеводного отверстия диафрагмы и рефлюкс-эзофагитом путем внедрения современных малоинвазивных технологий.

Задачи исследования

1. Изучить непосредственные и отдаленные результаты стандартного лапароскопического и робот-ассистированного лапароскопического лечения больных грыжей пищеводного отверстия диафрагмы и рефлюкс-эзофагитом, провести их сравнительный анализ.
2. Уточнить технические аспекты робот-ассистированных лапароскопических вмешательств у больных грыжей пищеводного отверстия диафрагмы и рефлюкс-эзофагитом, обосновать показания к их применению.
3. Провести сравнительную экспертную (с позиции оперирующего хирурга) оценку методических, эргонометрических и энергозатратных параметров изучаемых малоинвазивных антирефлюксных технологий.
4. Проанализировать динамику изменений показателей качества жизни

больных после стандартного лапароскопического и робот-ассистированного лапароскопического лечения больных грыжей пищеводного отверстия диафрагмы и рефлюкс-эзофагитом.

Научная новизна

Проведена многофакторная сравнительная оценка непосредственных и отдаленных результатов лечения больных грыжами пищеводного отверстия диафрагмы и рефлюкс-эзофагитом с использованием стандартного лапароскопического и робот-ассистированного лапароскопического доступов.

Предложен многоплановый принцип изучения эффективности сопоставимых хирургических методик с учетом результатов лечения больных и экспертной оценки специалистов. Обоснованы критерии профессиональной оценки основных характеристик малоинвазивных хирургических вмешательств.

Выполнен объективный анализ периоперационного статуса больных, оперированных с использованием малоинвазивных антирефлюксных технологий, проведена оценка динамики основных параметров качества жизни с применением современных валидированных опросников.

Практическая значимость

В результате проведенной работы в клиническую практику внедрены эффективные способы коррекции аксиальных грыж пищеводного отверстия диафрагмы различной степени выраженности, рефлюкс-эзофагита с использованием малоинвазивных лапароскопических и робот-ассистированных технологий, стандартизированы основные этапы операции. Уточнены специальные показания к применению у этих больных роботизированной хирургической системы. Разработаны методологические аспекты оценки лапароскопического и лапароскопического робот-ассистированного вмешательства с экспертной точки зрения с разработкой специального опросника. Обосновано применение гастроэнтерологических опросников для оценки отдаленных результатов антирефлюксных операций.

Положения, выносимые на защиту

Современные малоинвазивные технологии с использованием лапароскопической и робот-ассистированной технологий обеспечивают оптимальные результаты лечения больных грыжами пищеводного отверстия диафрагмы и гастроэзофагеальной рефлюксной болезнью.

Выбор метода лапароскопического вмешательства в целом не влияет на непосредственные результаты и качество жизни пациентов в отдаленном послеоперационном периоде.

Робот-ассистированная лапароскопическая антирефлюксная методика обеспечивает достоверно лучшее качество экспозиции и снижает степень утомляемости оперирующего хирурга. Применение этой методики особенно эффективно в сложных случаях, прежде всего в лечении гигантских грыж пищеводного отверстия диафрагмы.

Апробация работы

Результаты работы были доложены на Всероссийском хирургическом конгрессе, проходимый совместно с 20-ым юбилейным съездом РОЭХ (г. Москва, 2017), 30-ом юбилейном Всемирном конгрессе IASGO (г. Москва 2018), Общероссийском хирургическом форуме «РОХ» (г. Москва 2018), на мастер-классе «Продвинутая междисциплинарная лапароскопическая хирургия» (г. Москва 2018 год), Общероссийском хирургическом форуме «РОЭХ» (г. Москва 2019).

Публикации по теме диссертации

По теме научной диссертации опубликовано 9 научных статей, 8 из них в научных журналах и изданиях, которые включены в перечень рецензируемых научных журналов и изданий, в которых должны быть опубликованы основные научные результаты диссертаций на соискание ученых степеней доктора и кандидата наук.

Структура диссертации

Диссертация изложена на 109 страницах машинописного текста и состоит из введения, обзора литературы, четырёх глав, содержащих результаты

собственных исследований, заключения, выводов и практических рекомендаций, списка сокращений, списка литературы, в который включены 142 источников (62 отечественных, 80 зарубежных авторов), списка иллюстративного материала и приложения. Работа иллюстрирована 17 таблицами и 22 рисунками.

ГЛАВА 1

ОБЗОР ЛИТЕРАТУРЫ

1.1 Общие сведения о грыжах пищеводного отверстия диафрагмы

Грыжа пищеводного отверстия диафрагмы представляет собой смещение покрытого брюшиной органа брюшной полости через пищеводное отверстие диафрагмы в заднее средостение [41, 55]. Среди всех диафрагмальных грыж ГПОД составляют 98% [18, 53, 83, 111].

Впервые упоминания о ГПОД встречаются в работах французского хирурга Ambrose Pare (1579 г.) и итальянского анатома Giovanni-Battista Morgagni (1769 г.) [3, 54, 55]. Исторически, до открытия рентгенодиагностики, имелись лишь скудные описания единичных случаев диафрагмальных грыж. Ситуация изменилась в начале XX века, когда количество наблюдений возросло многократно [19], а на сегодняшний день ГПОД являются наиболее часто встречающейся патологией гасттроэзофагеального перехода [16, 120], причем частота ее выявления растет по мере повышения эффективности диагностических методов, достигая 55% при скрининговом обследовании [3, 18, 19, 56, 57, 58, 61, 62, 132, 141]. Если говорить о месте в структуре гастроэнтерологических заболеваний то, на фоне общего увеличения встречаемости болезней желудочно-кишечного тракта, ГПОД занимает третье место после язвенной болезни желудка и двенадцатиперстной кишки и желчнокаменной болезни [60].

Эта общемировая тенденция и Российская Федерация здесь не является исключением. Как следствие, у каждого третьего взрослого человека в нашей стране имеются признаки ГПОД [5, 20, 21, 29, 30, 45, 47]. С возрастом данный показатель увеличивается, достигая 50% у пациентов пожилого и старческого возраста [16]. У женщин грыжа ПОД диагностируется несколько чаще, чем у мужчин. Описаны классические сочетания ГПОД с иными хирургическими заболеваниями органов брюшной полости [11, 50, 55], такие как триада Casten

(ГПОД, хронический холецистит и язвенная болезнь двенадцатиперстной кишки, 7,2% пациентов) и Saint (ГПОД, желчнокаменная болезнь, дивертикулез толстой кишки, 3,2% пациентов) что важно для выбора стратегии лечения и повышения его эффективности [130]. Изолированное сочетание ГПОД с желчнокаменной болезнью отмечается у 4,5-60% пациентов [43].

Хирургическая значимость ГПОД в значительной степени определяется развитием клинической картины гастроэзофагеальной рефлюксной болезни и рефлюкс-эзофагита (45-80% больных), а также их возможных осложнений: воспалительные стриктуры, язвы пищевода, кровотечение, а также пищевод Барретта и малигнизация [1, 8, 56, 134]. По данным института Gallup у большинства респондентов хотя бы один раз в месяц регистрируются симптомы изжоги, 7% респондентов отмечают её ежедневно. Около 20% исследуемых страдают тяжёлой формой рефлюкса с развитием таких осложнений как пищевод Баррета (10-15%), изъязвление (2-7%), стриктура пищевода (5-20%) и кровотечение (2%), при этом каждый 5-6 больной прибегает к самолечению [34, 79].

1.2 Этиология и патогенез грыж пищеводного отверстия диафрагмы

Этиология и патогенез ГПОД сложны и многофакторны. При врожденных грыжах, патогенез обусловлен нарушениями эмбриогенеза и аномалиями желудочно-кишечного тракта, клинические проявления болезни могут проявляться еще в детском возрасте [43].

В патогенезе приобретенных грыж, развивающихся у взрослых, чаще превалируют инволютивные изменения тканей, образующих пищеводное отверстие. Важным аспектом в регрессивных изменениях диафрагмы, является длительная по экспозиции недостаточная функциональная нагрузка у лиц, преимущественно сидячего образа жизни, что в полной мере доказывается формированием ГПОД только у 12-15% больных с предшествующими систематическими физическими нагрузками [43].

Основными видами грыжам ПОД являются скользящая (аксиальная) и

параэзофагеальная, причины развития которых неодинаковы [43, 51]. В патогенезе аксиальной грыжи ПОД ключевым моментом является повышение внутрибрюшного давления, при котором увеличивается размер ПОД, через которое в грудную полость смещается кардия с выпрямлением угла Гиса. Данный механизм реализуется ввиду разницы давлений между грудной клеткой (отрицательное) и брюшной полости.

В.Х. Василенко [10] выдвинул ряд факторов возникновения грыж ПОД, к которым он отнес механический, при котором происходит некомпенсированное расширение hiatus esophagealis, морфологический, обусловленный функционально-структурной недостаточностью соединительнотканных и мышечных структур диафрагмы, а также тракционный, связанный с постепенным ослаблением связки связок пищевода, что создает благоприятные условия для регургитации желудочного содержимого в пищевод и возникновению рефлюкс-эзофагита [105]. Обсуждается, также, роль состояния поддиафрагмального жирового кольца, а также атрофии левой доли печени в образовании хиатальной грыжи [43].

Конституциональная слабость соединительной ткани, появляющаяся с возрастом, способствует расширению пищеводного отверстия и слабости фасциальной фиксации пищевода, на фоне которого развиваются грыжи пищеводного отверстия диафрагмы [24, 39, 68].

В зависимости от этиологических факторов, аксиальные ГПОД разделяют на: пульсионные, тракционные и смешанные. Главенствующими факторами в происхождении пульсионных грыж являются возрастная инволюция, слабость соединительной ткани, а также пиковое или постоянное повышение интраабдоминального давления: (кашель, ожирение, запоры, переедание, асцит, метеоризм, беременность, большие внутрибрюшные опухоли, поднятие тяжестей и т.д.). Даже изолированное резкое напряжение мышц живота, может привести к формированию ГПОД, что характерно для молодых пациентов [42, 43].

Тракционный механизм реализуется при наличии кардиальной ГПОД с

укорочением пищевода за счет спастических продольных укорочений пищевода (дискинезия пищевода, эзофагоспазм) в иных случаях следует думать о так называемом смешанном механизме [55]. Под действием вышеприведенных факторов происходит смещение пищевода в грудную полость с укорочением его брюшной части, выпрямлением угла Гиса, созданием благоприятных условий для рефлюкс-эзофагита, ввиду нарушения замыкательной функции кардии. Усиление рефлюкса способствует усилению спастических сокращений пищевода и его укорочению.

В патогенезе параэзофагеальных грыж, помимо тракционного механизма, решающее значение придается расширению пищеводного отверстия, возникающее из-за ослабленных мышечно-связочных структур, повышенному интраэзофагеальному и интраабдоминальному давлениям.

Если рассматривать все скользящие грыжи ПОД с точки зрения клинической симптоматики и особенностей течения, следует выделить 2 группы: в большинстве случаев сочетающиеся с рефлюкс-эзофагитом (кардиальные грыжи ПОД) и грыжи, редко сочетающиеся с рефлюкс-эзофагитом (кардиофундальная, субтотальная, тотальная желудочная грыжа). При таких грыжах, кардия перемещается в средостение с большей или меньшей порцией проксимального отдела желудка и разрушение клапанной функции кардиальной зоны происходит далеко не всегда.

Подводя итог, следует признать, что причины возникновения ГПОД многообразны, их воздействие может осуществляться как одномоментно, так и последовательно.

1.3 Классификация грыж пищеводного отверстия диафрагмы

Первые классификации грыж ПОД появились почти век тому назад. Так, A. Akerlund [63], подразделял все грыжи пищеводного отверстия диафрагмы на короткий пищевод, характеризующиеся уменьшением длины пищевода и наличием «грудного желудка», параэзофагеальные грыжи, характеризующиеся сохранением кардиального отдела желудка в брюшную полость и

пролабирование иных отделов желудка или других абдоминальных органов через пищеводное отверстие рядом с пищеводом, а также иные грыжи пищеводного отверстия диафрагмы, не являющиеся вышеописанными случаями.

При скользящих грыжах задняя стенка желудка, не покрытая брюшиной, формирует содержимое грыжевого мешка. Данный вид грыж называется аксиальным, поскольку отклонение происходит по оси пищевода [62]. Эти грыжи могут быть нефиксированными и фиксированными, соответственно, не способными самостоятельно вправляться обратно при переходе пациента в вертикальное положение. Как правило, это свойственно грыжам большого размера (гигантским и кардиофундальным). Способствует этому укорочение пищевода, при этом 1-й степени соответствует фиксация кардии до 4-х см над диафрагмой, а 2-й степени - более чем 4 см [56].

Согласно классификации Б.В. Петровского и Н.Н. Каншина (1966) грыжи ПОД подразделяется на пищеводные (а), кардиальные (б), кардиофундальные (в), субтотальные (г) и тотальные (д) желудочные, а также приобретенный (е) и врожденный (ж) короткий пищевод (рисунок 1).

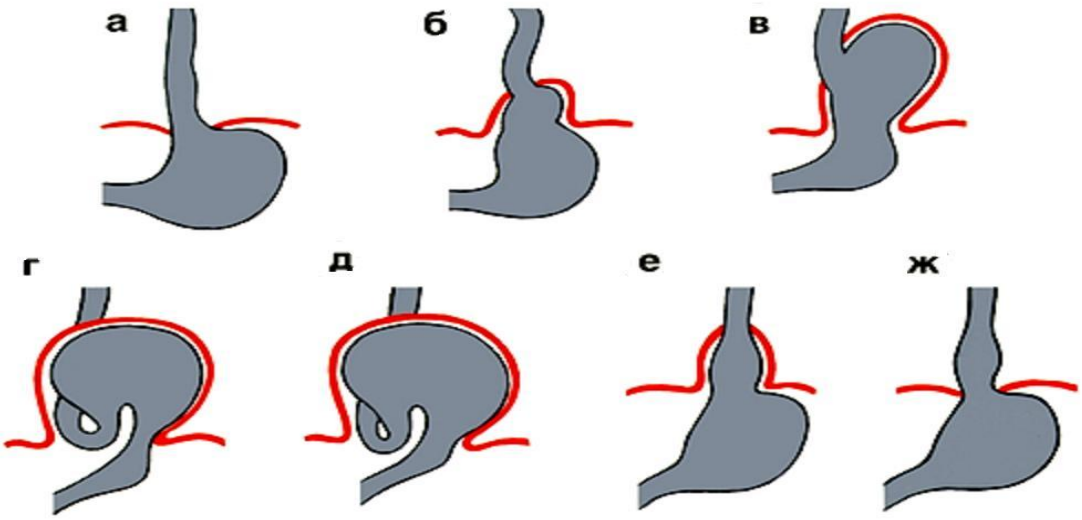

Рисунок 1. Схема классификации Б.В. Петровского и Н.Н. Каншина (комментарий в тексте).

В зависимости от объёма проникновения органов из брюшной в грудную полость выделяют три степени хиатальной грыжи:

I степень - в грудную полость пролоббирует абдоминальный отдел пищевода, кардия находится на уровне диафрагмы.

II степень - кардия располагается над диафрагмой, а в диафрагмальном отверстии определяются складки слизистой желудка.

III степень - в грудной полости определяется часть желудка или весь орган вместе с брюшным отделом пищевода.

При параэзофагеальных грыжах (рисунок 2), принимая во внимание степень перемещения органов брюшной полости, наиболее рационально выделять фундальную (а), антральную (б), кишечную (в), желудочно-кишечную и сальниковую формы (г).

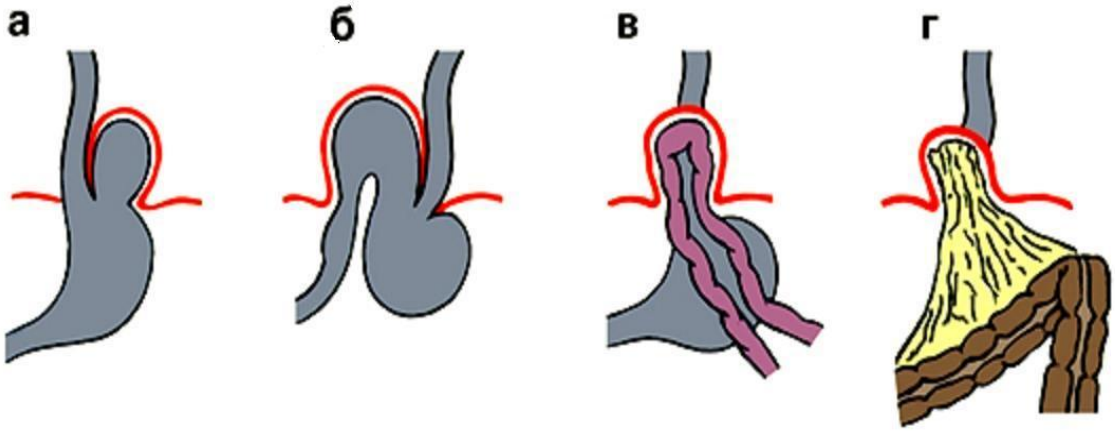

Рисунок 2. Параэзофагеальные ГПОД (комментарий в тексте.)

Эти грыжи ПОД формируются из-за смещения органов брюшной полости в средостение, при этом кардиальный отдел не меняет своего изначального положения [1, 102].

Грыжи ПОД могут быть причиной гастроэзофагеальной рефлюксной болезни (ГЭРБ). Данная болезнь классифицируется на основании данных эндоскопического исследования согласно классификации Савари-Миллера

(Кубышкин В.А., 1999; Федоров Е.Д., 2004):

I стадия – продольные и округлые поражения, не сливающиеся и не распространяющиеся от Z образной линии к слизистой пищевода.

II стадия – транзиторные поражения, сливающиеся в зоне Z-образной линии, не распространяющиеся на всю поверхность слизистой оболочки.

III стадия – поражения язвенного характера в нижней трети пищевода с полным охватом слизистой оболочки пищевода;

IV стадия –язвенный хронический характер поражений, фиброзный стеноз, укорочение пищевода - пищевод Барретта.

Используется, также, Лос-Анджелесская классификация, согласно которой различают несколько степеней поражения слизистой:

Степень А – одно и/или более повреждение слизистой оболочки меньше пяти миллиметров, которое ограничено пределами складки слизистой оболочки;

Степень В – одно и/или более повреждений слизистой оболочки больше пяти миллиметров, которое ограничено пределами одной складки слизистой оболочки;

Степень С – одно и/или более повреждений слизистой оболочки, которая распространяется на две и более складки слизистой оболочки, однако занимает менее 75 % окружности пищевода;

Степень D – одно и/или более повреждений слизистой оболочки, которая распространяется на 75 % и более окружности пищевода [32, 40].

Таким образом, комплексная клиническая классификация ГПОД выглядит следующим образом [17]:

I. Тип грыжи:

1. Аксиальная: кардиальная, пищеводная, субтотальная, кардиофундальная и тотальная желудочная;

2. Параэзофагеальная: фундальная и антральная;

3. Врожденный короткий пищевод с "грудным желудком" (является

аномалией развития с рождения, чаще встречаются у детей).

4. Грыжи иного генеза: тонкокишечные, сальниковые и др.

5. Фиксированные или нефиксированные (для аксиальных и параэзофагеальных грыж).

II. Осложнения: катаральный, эрозивный, эрозивно-язвенный рефлюкс-эзофагит; пептические язвы; воспалительно-рубцовые стриктуры; кровотечения; ретроградный пролапс слизистой желудка в пищевод; перфорация пищевода; ущемление (при параэзофагеальных грыжах).

III. Предполагаемые причины: интраабдоминальная гипертензия, возрастная слабость соединительнотканных структур, дискинезия пищеварительного тракта. Согласно механизмам возникновения грыжи, выделяют пульсионный, тракционный, смешанный генез.

IV. Сопутствующие заболевания.

Несмотря на многообразие клинико-анатомических классификаций, в повседневной практике точное определение типа грыжи лишь на основании клинических и рентгенологических данных не всегда представляется возможным, а иногда реализуется лишь в ходе оперативного вмешательства [15].

1.4 Диагностика грыж пищеводного отверстия диафрагмы

Фундаментальным обоснованием клинического диагноза грыжи ПОД являются жалобы, подробный анамнез жизни и заболевания, общий и локальный статус пациента, специальные методы. Из последних особенно следует выделить рентгеноскопию и рентгенографию пищевода и желудка, а также ЭГДС. Так же очень информативными является эзофагокардиоманометрия (ЭКМ), суточная внутрипросветная pH - метрия и изучение секреции желудка. Диагноз ГПОД обычно ставится при подтверждении двумя объективными методами исследования [9, 15, 93].

Основными клиническими проявлениями аксиальной грыжи ПОД являются признаки недостаточности кардиального жома и гастроэзофагельного

рефлюкса с развитием пептического эзофагита у 45-80% больных [33, 65, 114], в первую очередь изжога, которая регистрируется в 47-64% случаев [15] и отрыжка. Главным механизмом развития изжоги считается воздействие желудочного сока и/или дуоденального содержимого на сслизистую оболочку дистального оотдела пищевода. В патологическом развитии изжоги важное значение отводится повышенной чувствительности воспаленной слизистой оболочки пищевода к пептическим раздражителям [43, 123]. Отрыжка воздухом регистрируется у 30-51,5% больных грыжами ПОД [17, 97] и иногда является единственным симптомом. Обычно отрыжка приносит облегчение, уменьшая чувство распирания в эпигастрии, возникая при изменении положения тела и наклоне вперёд [15].

Срыгивание горьким или кислым содержимым следует считать важным моментом проявления желудочно-пищеводного рефлюкса. У четверти пациентов регургитация достигает уровня глотки и ротовой полости. Рефлюкс, как правило, возникает неожиданно в горизонтальном положении больного или при наклоне тела, обычно не сопровождается тошнотой и может явиться причиной аспирационного синдрома [15, 43, 82].

Боль с иррадиацией в шею, плечи или спину является частым клиническим симптомом грыжи ПОД. У 10-20% пациентов боль иррадиирует за грудину, симулируя стенокардию [15, 77, 113, 133]. Боли, возникающие при грыже ПОД, обычно возникают после приёма пищи, при физических нагрузках, кашле, метеоризме, уменьшаются или исчезает после глубокого вдоха, рвоты, отрыжки, при переходе в вертикальное положение, после приема воды и щелочей, усиливаются при наклоне вперед. Боли при грыже ПОД обусловлены сдавлением сосудистых и нервных окончаний фундального и кардиального отдела желудка, важную роль играют кислотно-пептическая агрессия желудочного содержимого, а также при гепермоторной дискенезии пищевода.

В развитии рефлюкс-эзофагита тяжелой степени частым симптомом считают дисфагию (14-31%), интермиттирующий характер которой связан с развитием рефлекторного спазма пищевода и обострением заболевания. Не

проходящая и нарастающая дисфагия обычно наблюдается у пациентов с формирующийся пептической стриктурой пищевода и требует дифференциальной диагностики со злокачественной опухолью [15, 17]. Рвота, тошнота, дисфагия, икота, анорексия, горечь или сухость в рту, жажда – все представленные симптомы формируют диспептический синдром грыжи ПОД. Нередким симптомом является анемия, которая развивается вследствие повторных кровотечений из нижнего отдела пищевода, обусловленных эрозивным гастритом, рефлюкс-эзофагитом и/или пептическими язвами пищевода [60, 72, 99, 101, 134].

Среди инструментальных методов диагностики ГПОД по-прежнему актуально рентгенологическое исследование [17, 49, 62], которое позволяет выявить и определить вид грыжи, изучить функцию пищеводно-желудочного перехода, определить топографию анатомических образований, а также их местонахождение и смещаемость, выявить наличие осложнений [49, 56, 57, 58, 66]. Критериями ГПОД являются наличие эпифренальной части желудка в виде скопления контрастной взвеси, деформация медиальной части газового пузыря, уплощение свода желудка, искривление или извитость дистального отрезка пищевода, уплощение (расширение) угла Гиса, а также рефлюкс [31].

В последние годы широкое распространение получила компьютерная томография (КТ), позволяющая оценить изучаемые анатомические структуры, в том числе ножки и пищеводное отверстие диафрагмы, определить в нем наличие грыжевого содержимого выполнить стадирование ГПОД, провести дифференциальную диагностику ГПОД и кардиоэзофагеальной опухоли [15, 49, 62, 109]. Всё больше специалистов совмещает комплексное рентген-эндоскопическое исследование и компьютерные методы визуализации у пациентов с кардиоэзофагеальной патологией [15].

Важнейшим методом является эндоскопическое исследование, позволяющее визуализировать границы перехода слизистой пищевода в слизистую желудка, оценить положение контрактильного кольца, обусловленного давлением ножек диафрагмы, а также провести нагрузочные

пробы, выявив зияние или неполное смыкание кардии, наличие желудочно-пищеводного рефлюкса и его осложнений, оценить моторику изучаемых органов [32, 67]. Помимо качественной визуализации, при эндоскопическом исследовании можно одномоментно получить материал для патогистологического изучения слизистой дистального отдела пищевода [10], выявить и подтвердить наличие метаплазии эпителия [8]. Перспективным методом является эндосонография, позволяющая, при хроническом эзофагите определить утолщение мышечного и слизистого слоя стенки пищевода [36].

Надежными методиками выявления и подтверждения гастроэзофагеального рефлюкса является PH-метрия пищевода, которая позволяет оценить частоту, выраженность и продолжительность рефлюкса [69, 71, 103], радиоизотопная динамическая эзофагосцинтиграфия, чувствительность которой достигает более 80% [80], позволяющая зарегистировать наличие рефлюкса до развития эзофагита, что является крайне важной опцией в ранней диагностики патологии. Эзофагокардиоманометрия доказанно занимает важное место в диагностики патологий функционального состояния гастроэзофагеального перехода, позволяя получить точные количественные и качественные данные о внутрипросветном давлении, моторике пищевода [142].

Обращают на себя внимание исследования группы авторов под руководством S.J. Westra [140], в которых описаны ультразвуковые признаки скользящей грыжи ПОД у детей. A. Aliotta и соавт. [64] доказали возможность ультразвуковой диагностики диафрагмальных грыж, получив объективные подтверждения сонографических критериев грыжи ПОД. Выводы о возможности ультразвуковой диагностики были сделаны в пользу пациентов, которые предъявляют жалобы, специфичные для скользящей грыжи ПОД, которым выполнение инвазивных диагностических методик ввиду наличия сопутствующих патологий противопоказаны [81].

Своевременное установление диагноза ГПОД и выявления различных сопутствующей патологии требует многоуровневого обследования. В

настоящее время появилась необходимость разработки специфического клинико-диагностического алгоритма, позволяющего рационально применять многие методы исследования, сократить сроки диагностики, а также выбрать оптимальный способ консервативного или оперативного лечения.

1.5 Современные методы оперативного лечения грыж пищеводного отверстия диафрагмы

Современные публикации, посвященные вопросам лечения рефлюкс-эзофагита на фоне ГПОД указывают на все больший интерес медицинской общественности к хирургическим методам лечения, так как приводящие к рефлюксу анатомические дефекты не устранимы медикаментозным путем [37, 44, 65, 85], а значит невозможно отказаться от консервативного лечения, даже при его результативности на этапе приема препаратов.

На сегодняшний день показаниями к хирургическому лечению следует считать неэффективность медикаментозной терапии рефлюкс-эзофагита, подтвержденной суточным внутрипросветным мониторингом кислотности [4]. Неоспоримым показанием является также рубцовые изменения пищеводно-желудочного перехода с проксимальной дилатацией его просвета, а также пищевод Барретта в сочетании с грыжей ПОД. Операция показана при наличии внепищеводных проявлений рефлюкс-эзофагита, в том числе со стороны органов дыхания, а также при висцерокардиальном синдроме Бергмана в случае развития частых и выраженных приступов симуляции стенокардии или нарушения сердечного ритма [4]. Также возможно расширение показаний к операции в случае выявления заболеваний верхних отделов желудочно-кишечного тракта, требующих хирургического лечения [74].

Все антирефлюксные операции можно подразделять на следующие подгруппы:

- вмешательства, имеющие целью сужение пищеводного отверстия диафрагмы и укрепление пищеводно-диафрагмальной связки;
- гастрокардиопексия;

- восстановление/воссоздание угла Гиса (эзофагофундорафия);
- фундопликация.

В 1948 году S.W. Harrington [100] выполнял констрикцию пищеводного отверстия узловыми швами с последующей крурорафией П-образными швами, с последующей фиксацией кардии и не удалённой части грыжевого мешка к диафрагме. Акцент делался на усиление пищеводно-диафрагмальной связки и правой ножки ПОД, так как эти структуры считались ответственными в осуществлении замыкательной функции кардии. В работах Б.В. Петровского и соавт. [41] для большей прочности при выполнении крурорафии захватывать в шов также превертебральную фасцию. За многолетнюю историю антирефлюксной хирургии предложены различные модификации фиксации пищеводно-диафрагмальной связки [3]. Операции данной группы при изолированном их применении, к сожалению, таят большой процент рецидивов и сохранение рефлюкса до 25%, поэтому в настоящее время могут применяться лишь как компонент в большей степени усложнённых манипуляций [43]

I. Boerema [73] в 1958 году с целью фиксации пищевода и желудка к ближайшим местам поддиафрагмального пространства и с целью восстановления клапанной функции кардии, фиксировал малую кривизну желудка очень низко, ближе к передней брюшной стенке. R. Nissen в 1959 году подшивал помимо малой кривизны еще и дно желудка. Hill в 1967 году, придавая важное значение в фиксировании пищеводно-желудочного перехода именно задней части пищеводно-диафрагмальной связки, предложил фиксацию эзофагогастрального перехода к предаортальной фасции и именно эта операция и получила наибольшее распространение из этой группы [43].

С целью восстановления исходной анатомии кардио-пищеводной области Lataste в 1968 году после задней крурорафии подшивал дно желудка к диафрагме и пищеводу, тем самым формировал острый угол Гиса. В работах Н.Н. Каншина эзофагофундорафия проводилась с помощью фиксирования дна желудка, а именно её задней стенки к пищеводу однорядным швом, а передней стенки дна к передней поверхности пищевода вторым рядом швов. Подобная

методика, по мнению автора, имела преимущественно в отсутствии гиперфункции кардиального клапана, которая может возникать после фундопликации.

В 1955г. R. Nissen выполнил первую в мировой практике фундопликацию по поводу грыжи пищеводного отверстия диафрагмы, сформировав желудочную манжету шириной 5-6 см обернув ее на 360^0 вокруг абдоминального отдела пищевода. В последующем его ученик M.Rossetti в 1959г. внедрил более узкую желудочную манжету (до 2 см), не пересекая короткие желудочные сосуды и задние сращения дна желудка. Некоторые авторы предлагают мобилизировать дистальный отдел пищевода для низведения в брюшную полость на 4-6 см. Фундопликации по типу Dor (1968) и Toupet (1963) заключаются в неполном окутывании пищевода дном желудка, в отличии от модификации Nissen, а только частично, на 270 и 180 градусов соответственно. При фундопликации по типу Toupet желудочная манжетка располагается кзади от пищевода, а при фундопликации по типу Dor - кпереди от пищевода. При выполнении операции по Toupet отмечается уменьшение частоты послеоперационной дисфагии [3, 43]. В свое время крайне популярной была операция Belsey Mark 4, которая заключалась в устранении грыжи и восстановлении абдоминального отдела пищевода с одномоментным наложением фундопликационной манжеты. Операцию, которая заключается в удлинении пищевода за счет малой кривизны желудка с последующей гастрофундорафией предложил Collis, с последующим окутыванием дном желудка вновь созданной желудочной трубки. Были предложены и антирефлюксные импланты в модификации J. Angelchik и A. Coden [75].

Низкая частота распространения хирургических способов длительное время была связана с высокой травматичностью традиционного лапаротомного доступа и неоднозначностью послеоперационных результатов, особенно у больных пожилого и старческого возраста [116]. Нарушение целостности передней брюшной стенки, механическая травма брюшины и ее высушивание ведет к относительно высокой частоте (15,2%) послеоперационных

вентральных грыж, спаечному процессу, а иногда и развитию эвентрации за счет гнойно-воспалительного процесса операционной раны [38].

На сегодняшний день все более широкое применение приобретает малоинвазивная лапароскопическая хирургия в лечении грыж ПОД и ГЭРБ, позволяющая уменьшить степень операционной травмы, а также сократить сроки реабилитации. Соответственно, в последние годы все активнее разрабатываются и осваиваются малоинвазивные методики лечения диафрагмальных грыж, определяются оптимальные способы формирования антирефолюксных манжеток у больных грыжей ПОД и ее осложнениями [74, 76, 91, 97, 116, 129, 135].

На рубеже XX-XXI столетий в хирургической гастроэнтерологии произошел «переход» от традиционных открытых к торако- и лапароскопическим вмешательствам. Так, первые сообщения датируются 1991г., когда независимо друг от друга B. Dallemagne и T. Geagea выполнили первую лапароскопическую фундопликацию по методике Nissen-Rossetti, а в 1993г. J.Salo выполнил фундопликацию из торакоскопического доступа [3, 16]. На сегодняшний день практически все виды антирефлюксных операций могут быть выполнены лапароскопически, однако, в ряде случаев, они могут быть сопряжены со значительными техническими трудностями, требуют специальной подготовки хирурга, а также необходимого оборудования [6, 74, 76, 91, 95, 97, 116, 129, 135].

Для предотвращения развития осложнений и рецидивов еще в 80-х T. DeMeester с соавт. [86] сформулировал принципы антирефлюксной хирургии, актуальные и признанные хирургическим обществом на сегодняшний день.

1. Восстановление зоны давления в области НПС на уровне в два раза превосходящего остаточное давление в желудке.

2. Создание фундопликационной манжеты длинною в три сантиметра, (при фундопликации по Nissen 2-2,5 см)

3. Сохранение пропульсивной и релаксационной способности восстановленной кардии.

4. Обеспечение сопротивления расслабленного сфинктера кардии, зависящего от диаметра и длины манжетки, не превышающего перистальтическое давление при сокращениях пищевода.

5. Расположение зоны фундопликации внутрибрюшинно, на уровне ножек пищеводного отверстия диафрагмы.

На современном этапе чаще всего выполняются малоинвазивные антирефлюксные операции по методикам Nissen, Nissen-Rosetti, Toupet, Dor с крурорафией и пластикой ПОД, а также операции с возможностью применения сетчатого протеза [76, 97, 108, 127, 128, 135, 137]. При этом, отмечается и существенный рост технических ошибок и рецидивов. В работах Пучкова К.В. [43] описываются особенности выполнения полной фундопликации по Nissen, при несоблюдении которых возрастает вероятность возникновения рецидива. По мнению автора, только адекватная и достаточная мобилизация дна желудка для формирования манжеты, а также отсутствие фиксации дна желудка к диафрагме и другим органам позволяют предотвращать риск осложнений. Технической ошибкой является формирование чрезмерно плотной манжетки, которая в дальнейшем приведет к её гиперфункции, продолжительной дисфагии, а также компрессия ветвей блуждающего нерва [13, 108, 126]. С.А. Ковалев [25] и А.Г. Хитарьян [54] провели исследования для выявления причин рецидивов грыж ПОД после первичной фундопликации. Анализ показал, что при эндовидеохирургической коррекции грыжи ПОД ключевым фактором развития рецидива в отдаленные послеоперационные сроки является увеличенный размер ПОД и выраженность диастаза ножек пищеводного отверстия диафрагмы.

Более чем 70-летняя история антирефлюксной хирургии позволяет детально изучить преимущества и недостатки различных методик [43, 55, 83, 108, 126]. К сожалению, ни одна из предложенных методик полностью не предотвращает рецидива заболевания, а риск его возникновения колеблется в пределах 11–30 % наблюдений при традиционной хирургии [28, 122]. Имеются описания осложнений, возникающие после антирефлюксных оперативных

методик, которые свойственны для отдельных методов оперативного пособия, так и для групп операций в целом, которые в ряде случаев требуют проведения рефундопликаций [48, 53, 54, 87, 94].

Проявлениями неудачи первичной антирефлюксной операции является рецидив, сохранение прежней или появление новой симптоматики (дисфагии, боли, вздутия живота, диареи). По мнению Черноусова А.Ф. [55], сохранение или появление описанных выше симптомов рефлюкс-эзофагита отмечается у 5–20% пациентов после традиционной и лапароскопической хирургии.

В настоящее время появляются систематические исследования на тему несостоятельности антирефлюксных операций и лапароскопических фундопликаций в базах данных MEDLINE, EMBASEЮ, а также Cochrane Library, Google Scholar и Pub Med. Наиболее часто при рецидиве регистрируются изжога, дисфагия (30–60%) или их сочетание (до 20%) [48, 54, 83, 87]. С целью диагностики использовались эзофагогастродуоденоскопия (98%) и рентгеноскопия пищевода (99%). РН-метрия и пищеводная манометрия, проводимая в 74% и 86% случаях соответственно, проводились только в случае неполной и неясной диагностической картины. Самыми частыми первоначальными операциями была фундопликации по типу Nissen - 82%, реже по типу Toupet - 7%. При повторных операциях предпочтение отдавалось фундопликации по типу Nissen в 70% случаях, по типу Toupet в 17% случаях, в 4% случаях проводилась задняя крурорафия без выполнения фундопликационной манжетки [121, 135].

В литературе эффективность первой адекватно выполненной антирефлюксной операции в настоящее время оценивается в 90–96%, однако при повторных операциях вероятность успешного результата значительно снижается [59, 70, 97, 98, 112]. Основываясь на этих фактах, становится очевидно, что вероятность достижения должного результата хирургического лечения грыж ПОД и ГЭРБ, с увеличением количества перенесённых оперативных вмешательств, прогрессивно уменьшается, однако мнение авторов по этой теме неоднозначно. Так, с точки зрения А.Ф. Черноусова [59],

четвертая рефундопликация вряд ли принесёт положительный результат, поэтому целесообразно при рецидиве или сохранении симптомов после третьей фундопликации выполнять резекцию или экстирпацию пищевода. Напротив, по мнению Э.А. Галлямова и соавт. [14], при должной хирургической технике, четвёртая или даже пятая рефундопликация может быть успешной.

Первые результаты робот-ассистированных лапароскопических фундопликаций в сравнении со стандартной лапароскопической методикой не продемонстрировали различий в краткосрочных и долгосрочных результатах.

Так, M. Morinoet и соавт. [119] в рандомизированом клиническом исследовании пришли к выводу, что робот-ассистированных лапароскопических фундопликаций по результатам сопоставима со стандартной лапароскопической фундопликацией, однако финансовые затраты первой методики – значительно превышало стоимость второй. W.A. Draaisma et al. [84] в том же году пришли к аналогичному заключению и отказались от роботизированных технологий в лечении ГПОД и ГЭРБ.

По данным мета-анализа Z. Wang и соавт. [139] время оперативного вмешательства в группе робот-ассистированной лапароскопической фундопликации статистически превышает время в стандартной лапароскопической группе, а также было подтверждено, что данные методики сопоставимы по иным параметрам.

R.C. Tolboom и соавт. [138] в исследовании, посвящённом сравнению этих методик при рецидиве ГЭРБ и ГПОД, пришли к выводу, что робот-ассистированная лапароскопическая фундопликация более целесообразна при повторных антирефлюксных вмешательств; роботизированные системы технически более удобны при работе в условиях спаечного процесса, авторы так же отмечали снижение рисков интраоперационных осложнений. Был выявлен достоверно более низкий процент конверсии доступа, уменьшение сроков пребывания в стационаре больных группы робот-ассистированной лапароскопической фундопликаций.

A.C. Mertens и соавт. [117] продемонстрировали семилетний опыт робот-

ассистированной лапароскопической фундопликации заключив, что данная методика является более рациональной при технически сложных грыжах, а именно больших, гигантских и рецидивных ГПОД.

Первые публикации, посвященные роботизированным технологиям в антирефлюксной хирургии, говорили об нецелесообразности использования данной техники, в связи её дороговизной и полностью сопоставимой с стандартной лапароскопической методикой. Однако дальнейшие публикации опровергают данные заключения. Неоднозначность данных результатов требует накопления новых данных, для четкого определения показаний и противопоказаний к изучаемым хирургическим методикам.

Проблематика выбора оперативной методики, для улучшения результатов операции при грыжах ПОД, детальный разбор каждой оперативной методике с соблюдением персонифицированного подхода, оценка современных малоинвазивных методов хирургического лечения остаются темой широкого обсуждения и продолжения научного исследования.

ГЛАВА 2

МАТЕРИЛ И МЕТОДЫ ИССЛЕДОВАНИЯ

2.1 Протокол настоящего исследования

Объект исследования

Протокол настоящего исследования был основан на оценке результатов лечения больных аксиальными грыжами пищеводного отверстия диафрагмы, оперированных с использованием различных хирургических технологий.

Критерии включения больных в исследование:

- Наличие у пациента верифицированой аксиальной грыжи пищеводного отверстия диафрагмы при наличии показаний к хирургическому вмешательству;
- Плановое хирургическое вмешательство с использованием стандартной лапароскопической или робот-ассистированной лапароскопической методик;
- Высокая комплаентность пациента;
- Письменное информированное согласие пациента на участие в исследовании.

Критерии невключения больных в исследование:

- Возраст пациентов младше 18 и старше 80 лет;
- Тяжелая интеркуррентная патология с анестезиологическим риском соответственно 3 и выше классам по классификации Американской Ассоциации Анестезиологов (ASA);
- Экстренное хирургическое вмешательство;
- Невозможность наблюдения пациента в послеоперационном периоде в течение 12 месяцев после операции;
- Низкая комплаентность пациента;
- Наличие письменного отказа больного от исследования.

Критерии исключения больных из исследования:

- Серьезное отклонение от протокола исследования;
- Появление у пациента критериев исключения во время проведения исследования;
- Желание пациента выйти из данного исследования.

Дизайн настоящего исследования:

В исследовании были использованы результаты непосредственных и отдаленных клинических наблюдений, а также архивные данные 120 больных, отобранных согласно критериям включения, и планово оперированных по поводу аксиальной грыжи пищеводного отверстия диафрагмы. Основной задачей работы явилась сравнительная оценка эффективности применения робот-ассистированных лапароскопических (основная группа) и стандартных лапароскопических (контрольная группа) фундопликаций в хирургической коррекции грыж пищеводного отверстия диафрагмы. Во всех случаях больным выполнялась антирефлюксное вмешательство по Nissen с формированием свободной короткой манжеты. Результаты лечения в отдаленном периоде изучали, прибегая к непосредственному вызову и обследованию больных, а также анкетированию и телефонному опросу.

Методы оценки результатов исследования

Полученные данные обработаны методами вариационной статистики с использованием пакета статистических программ Microsoft Office Excel 2007 (Microsoft Corporation, США).

Место проведения исследования:

Клинической базой, опыт которой был использован, явилась ГБУЗ ГКБ им. С.И. Спасокукоцкого ДЗ г. Москвы.

Время проведения исследования:

Результаты хирургического лечения вышеназванных групп больных,

были обобщены в сроки от апреля 2015 до декабря 2018 года.

2.2 Характеристика клинических наблюдений

Для реализации цели и задач исследования больные были распределены на две группы, в каждую из которых вошли 60 человек. В первую, основную группу были включены больные, у которых оперативное вмешательство выполнялось с применением роботизированной хирургической системы DaVinci (Intuitive Surgical Inc., США), вторую группу (сравнения) составили больные, которым было выполнено хирургическое лечение стандартным лапароскопическим способом. Все 120 больных были госпитализированы и оперированы в плановом порядке с верифицированным диагнозом аксиальной грыжи пищеводного отверстия диафрагмы.

В общей группе было 76 (63,3%) мужчин и 44 (36,7%) женщины (рисунок №3). Соотношение мужчин и женщин составило 1.4:1. Во всех группах преобладают лица мужского пола, в том числе в первой группе 41 (34,2%) мужчин и 19 (15,8%) женщин, во второй группе 35 (29,2%) мужчин и 25 (20,8%) женщин.

Рисунок №3. Распределение пациентов по гендерному признаку (%)

Возраст пациентов, включенных в исследование, составил в первой

группе 47,2 ± 13,7 лет (от 21 до 72 лет), во второй группе - 47,0 ± 12,8 лет (от 23 до 64 лет). Подавляющее большинство больных общей группы (85,0%) составили пациенты от 21 до 59 лет, то есть основного трудоспособного возраста.

Виды грыж пищеводного отверстия диафрагмы в соответствии с классификацией Б.В. Петровского и Н.Н. Каншина (1966 г.), у больных, вошедших в настоящее исследование предоставлено в таблице №1. Можно видеть, что больные скользящими кардиальными грыжами преобладали как для всех больных, так и в группах исследования (таблица №2), эти группы были сопоставимы по распределению нозологических форм заболевания.

Таблица №1

Распределение больных по основному диагнозу (вся группа больных)

Вид грыжи ПОД	Общая группа	
	Абс.	%
Аксиальная кардиальная	94	78,3
Аксиальная кардиофундальная	16	13,3
Гигантская субтотальная	10	8,4
Всего	120	100,0

Таблица №2

Распределение больных по основному диагнозу (группы сравнения)

Вид грыжи ПОД	1 группа		2 группа		P
	Абс.	%	Абс.	%	
Аксиальная кардиальная	46	76,7	48	80,0	0.455
Аксиальная кардиофундальная	9	15,0	7	11,7	0.534
Гигантская субтотальная	5	8,3	5	8,3	0.987
Всего	60	100,0	60	100,0	-

Полиморбидное состояние было отмечено у 72 (60,0%) больных общей

группы, причем у 35 (29,2%) было выявлено два сопутствующих заболевания, у 4 (5.0%) - три. В расчет принимали только клинически выраженную патологию жизненно важных систем и органов, которая могла усугубить тяжесть основной патологии, увеличить риск хирургического вмешательства или анестезиологического пособия, повлиять на течение послеоперационного периода, либо требовала проведения корригирующей консервативной терапии. Характер сопутствующих заболеваний в изучаемых группах больных показан в таблице №3.

Таблица №3

Виды сопутствующей патологии у пациентов с ГПОД (*)

Сопутствующий диагноз	1 группа		2 группа		Общая группа	
	Абс.	%	Абс.	%	Абс.	%
Болезни сердечно-сосудистой системы	11	17,7	14	21,8	25	19,8
Болезни системы дыхания	24	38,7	25	39,1	49	38,9
Сахарный диабет 2 типа	3	4,8	5	7,8	8	6,4
Ожирение 2-3 ст.	10	16,1	8	12,5	18	14,3
Варикозная болезнь вен н/к	5	8,1	4	6,3	9	7,1
Язвенная болезнь 12п/ кишки	2	3,2	3	4,7	5	3,9
Грыжи паховой локализации	5	8,1	2	3,1	7	5,6
Спаечная болезнь	2	3,2	3	4,7	5	3,9
Итого	62	100,0	64	100,0	126	100,0

* Число заболеваний не соответствует общему числу больных в связи с наличием 2 и более заболеваний у одного пациента.

При анализе таблицы можно видеть, что в изучаемых группах чаще всего регистрировалась патология сердечно-сосудистой системы, дыхательной системы (ХОБЛ, хронический бронхит, бронхиальная астма).

Распределение больных в зависимости от количества сопутствующих

заболеваний показано на рисунке № 4.

Рисунок №4. Распределение пациентов по количеству сопутствующих заболеваний.

В зависимости от физического статуса больных грыжами ПОД, они были подразделены на группы по шкале Американской ассоциации анестезиологов (ASA). Как было сказано ранее, тяжесть сопутствующих заболеваний отвечала 1-2 классам (больные с 3 и 4 группой по шкале ASA соответствовали критериям исключения). Статистически значимые различия пациентов основной и контрольной групп по этому параметру отсутствовали, как показано на рисунке №5 (p>0,05).

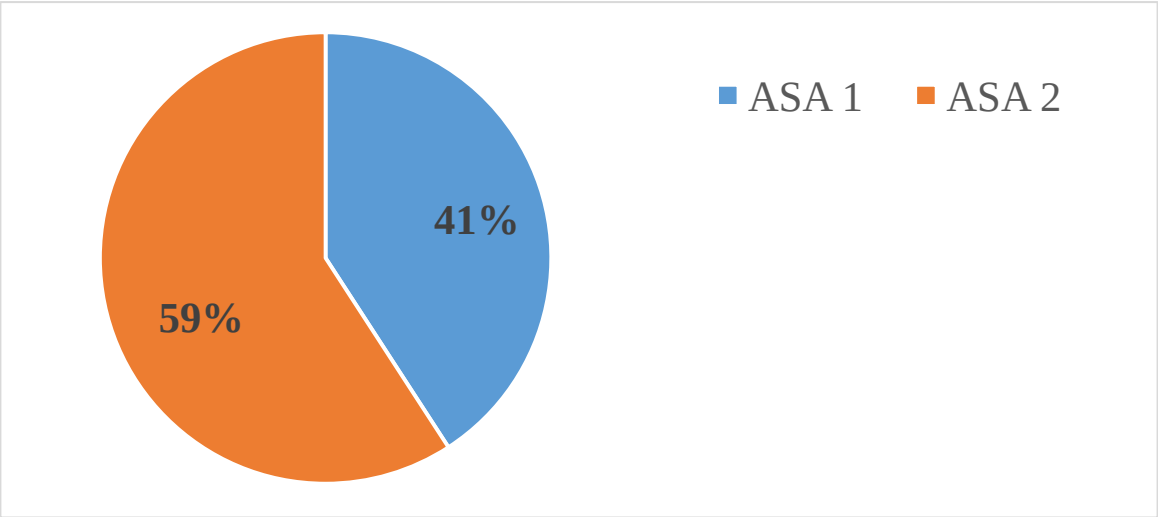

Рисунок №5. Распределение пациентов по шкале ASA.

Клиническая симптоматика у больных исследуемых групп представлена в таблице №4.

Таблица №4

Клинические проявления у больных грыжами пищеводного отверстия диафрагмы основной и контрольной групп (*)

Клинические проявления	1 группа		2 группа		Общая группа	
	Абс.	%	Абс.	%	Абс.	%
Болевой синдром	47	78,3	52	86,7	99	82,5
Изжога	58	96,7	55	86,7	113	94,2
Отрыжка	56	93,3	49	81,7	105	87,5
Срыгивание (регургитация)	13	21,7	22	36,7	35	29,2
Ощущение кома за грудиной	3	5,0	1	1,7	4	3,3
Дисфагия	5	8,3	2	3,3	7	5,8
Икота	1	1,7	2	3,3	3	2,5

* у ряда больных было несколько клинических проявлений.

При анализе таблицы можно видеть, что в клинической картине доминировали диспепсические проявления, возникающие, чаще всего, после употребления пищи, при наклоне, в ночное время. Наличие боли различной интенсивности отмечали более 80% больных, при этом давящие боли за грудиной отмечали практически половина, в области сердца у 12%, в области шеи – 4%, а так называемые боли смешанной локализации – 1/5 от всех случаев. У 14 (11,7%) больных наблюдалась дисфагия, в том числе у 7 она носила постоянный характер. 51 (42,5%) больной пожаловались на потерю массы тела и появление ощущения слабости. Существенных и достоверных различий по частоте встречаемости различных клинических проявлений в исследуемых группах выявлено не было ($p>0,05$).

Продолжительность заболевания до поступления в хирургический стационар показана в таблице №5, тенденции в описываемых группах были схожи, различия по этому параметру недостоверны (p>0,05).

Таблица №5

Распределение больных в зависимости от продолжительности заболевания

Клинические проявления	1 группа		2 группа		Общая группа	
	Абс.	%	Абс.	%	Абс.	%
до 1 года	19	31,7	13	21,7	32	26,7
от 1 года до 3 лет	26	43,3	32	53,3	58	48,3
от 3 лет до 5 лет	7	11,7	12	20,0	19	15,8
от 5 лет до 10 лет	5	8,3	3	5,0	8	6,7
свыше 10 лет	1	1,7	2	3,3	3	2,5

Можно видеть, что практически четверть больных в обеих группах лечилась консервативно без существенного и продолжительного эффекта в сроки от трех до десяти и более лет, у части из них в эти сроки сформировались осложнения ГЭРБ и рефлюкс-эзофагита. Это обстоятельство указывает на важность своевременного направления таких больных в хирургический стационар для планового оперативного вмешательства.

Таким образом, в ходе сравнения групп исследования по параметрам возраста, пола, анамнеза заболевания, физического статуса, а также предоперационного качества жизни статистически значимых различий не выявлено, что делает данное исследование репрезентативным.

2.3 Инструментальные и лабораторные методы обследования больных в предоперационном периоде

Всем больным, вошедшим в настоящее исследование, в предоперационном периоде (амбулаторно) было проведено комплексное диагностическое обследование, включавшее общеклинические и специальные

методы исследования. В структуру общеклинических методов исследования нами включали оценку жалоб, анамнеза заболевания и жизни, наличия сопутствующих заболеваний, общего и локального статусов, о чем было сказано в предыдущем разделе.

Протокол предоперационного обследования, принятый в ГБУЗ ГКБ им. С.И. Спасокукоцкого ДЗМ, во всех случаях включал лабораторные исследований, электрокардиографию, флюорографию, ультразвуковое исследование брюшной полости. Кроме того, больным исследуемых групп выполнялись инструментальные обследования, направленные на уточнение вида грыжи ПОД, характеристики ГЭРБ и рефлюкс-эзофагита, а также наличия и степени тяжести осложнений.

Лабораторное исследование подразумевало определение группы крови и резус-фактора, общий анализ периферической крови (гематологический анализатор XT-1800i, Sysmex, Япония), коагулограмму, уровень глюкозы в крови и в моче, концентрацию электролитов крови (K^+, Na^+, Ca^{2+}), биохимическое исследование периферической крови, в том числе определение уровней общего белка и его фракций, аминотрансфераз, общего билирубина и его фракций, щелочной фосфатазы, мочевины и остаточного азота, проводилась сулемовая и тимоловая пробы (автоматический биохимический анализатор Integra 800, Roche, Швейцария). Исследование общего анализа мочи включало определение цвета, удельного веса, прозрачности, характера реакции, содержания белка, эритроцитов, лейкоцитов, эпителия, солей, слизи и бактерий. В ходе предоперационного обследования гипохромная анемия с падением уровня Hb крови до 100 г/л выявлена у 18 (15,0%) больных, что расценено как проявление хронических геморрагий из эрозий или язв пищевода и кардии.

Флюорография или рентгенография органов грудной клетки, ЭКГ спирография, ультразвуковое исследование брюшной полости, малого таза и забрюшинного пространства были выполнены во всех случаях. Нарушения на ЭКГ были отмечены у 15 больных (12,5%), в том числе умеренные изменения

миокарда, блокада ножек пучка Гиса, аритмия и экстрасистолия, что потребовало, в ряде случаев, дополнительного обследования (холтеровское мониторирование ЭКГ, эхокардиография) и консультации кардиолога. Нарушение функции внешнего дыхания различной степени было выявлено у 49 больных (40,8%) с заболеваниями системы дыхания. По данным УЗИ признаки хронического бескаменного холецистита выявлены у 56 (46,7%) пациентов, хронического панкреатита (диффузных изменений поджелудочной железы) у 62 (5,7%), хронического пиелонефрита у 7 (5,8%), спленомегалия в 1 (0,8%) случае.

По показаниям больным выполнялось дуплексное сканирование вен нижних конечностей, МСКТ органов грудной клетки и брюшной полости (в том числе с в/в или пероральным контрастированием), проводились консультации специалистов (терапевт, стоматолог, гинеколог).

Диагностическая эзофагогастродуоденоскопия была выполнена всем больным в предоперационном периоде, а также, для оценки ближайших и отдаленных результатов оперативного лечения, через 3, 6 и 12 месяцев после вмешательства (115 пациентов через 3 месяца, 102 пациентов через 6 месяцев, 46 пациентов через 12 месяцев). Для исследования использовалась фиброволоконная аппаратура с торцевым расположением оптического окна торговой марки «Olympus» (Япония). При подозрении на грыжу пищеводного отверстия диафрагмы основными задачами эндоскопического исследования были: подтверждение диагноза ГПОД и ГЭРБ, оценка наличия и степени тяжести патологических изменений пищевода, желудка и двенадцатиперстной кишки, а также, при необходимости, взятие биопсии.

Частота выявления грыжи ПОД при диагностической ЭГДС составила 75,8% (91 больной, чувствительность метода 0,76). При этом катаральный эзофагит был выявлен у 63 больных (52,5%), эрозивный эзофагит у 56 (46,7%), в том числе у 21% - эрозивно-фибринозный, эрозивно-геморрагический у 7 больных (5,8%). У 7 (больных 5,8%) была выявлена язвенная болезнь двенадцатиперстной кишки в стадии ремиссии.

Результаты диагностической ЭГДС представлены в таблице №6, тенденции в описываемых группах были схожи, различия по этому параметру недостоверны (p>0,05).

Таблица №6

Результаты диагностической ЭГДС

Данные ЭГДС	1 группа (n=60)		2 группа (n=60)		Общая группа	
	Абс.	%	Абс.	%	Абс.	%
Грыжа ПОД	44	73,3	47	78,3	91	75,8
Катаральный эзофагит	29	48,3	34	56,7	63	52,5
Эрозивный эзофагит	31	51,7	25	41,7	56	46,7
Эрозивно-фибринозный эзофагит	9	15,0	16	26,7	25	20,8
Эрозивно-геморрагический эзофагит	2	3,3	5	8,3	7	5,8
Язвенная болезнь 12п/кишки	3	5,0	4	6,7	7	5,8

Рентгенологическое исследование, включающее рентгеноскопию и рентгенографию на диагностическом этапе, проводилось в 100% наблюдений, а также, согласно дизайну исследования, в сроки 3, 6 и 12 месяцев после вмешательства у 87 больных (72,5%). Исследование проводилось на полипозиционной рентгеновской установке РТС-612 НИПК «Электрон».

Рентгенографическое исследование начинали с обзорной рентгеноскопии в

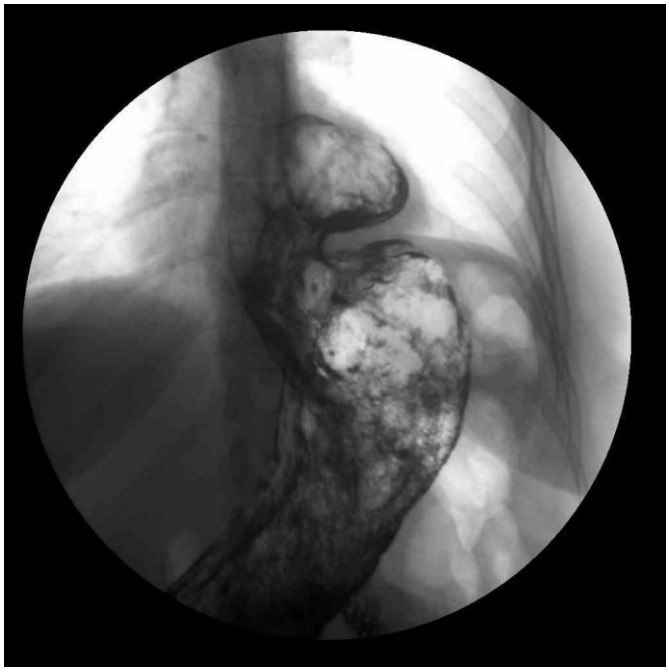

вертикальном положении пациента в прямой и косой проекциях, выявляя во многих случаях округлое просветление на фоне тени сердца в заднем средостении, иногда с уровнем жидкости (рисунок №6). При выполнении полипозиционного исследования с контрастным веществом (жидкая взвесь сульфата бария) для дополнительного увеличения внутрибрюшного давления, подтверждения рефлюкса и верификации грыжи использовали пробы Вайнштейна, Вальсальвы и Мюллера.

Рисунок №6. Пример аксиальной грыжи пищеводного отверстия диафрагмы.

При выполнении исследования особое внимание обращали на прямые признаки хиатальной грыжи - скопление контрастного вещества (бариевой взвеси) на горизонтальном уровне в пищеводе над диафрагмой, широкое сообщение между эпифреналоным отделом желудком и пищеводом, присутствие специфических складок слизистой оболочки желудка в области гастроэзофагеального перехода, перемещение части или всей анатомической кардии выше пищевого отверстия диафрагмы. Под косвенными признаками понимали отсутствие или уменьшение газового пузыря желудка или его дистопию над диафрагмой, сглаженный угол Гиса, а также веерообразное

расположение складок слизистой оболочки желудка в ПОД, изменение длины грудного отдела пищевода. Как следствие, диагноз аксиальной грыжи был поставлен 116 больным, чувствительность метода составила 0,97. Результаты рентгенологического исследования представлены в таблице №7, различия по этому параметру недостоверны (p>0,05).

Таблица №7

Предоперационные результаты рентгенологического исследования

Результат	1 группа (n=60)		2 группа (n=60)		Общая группа	
	Абс.	%	Абс.	%	Абс.	%
Грыжа пищеводного отверстия диафрагмы	59	98,3	57	95,0	116	96,7

Перед операцией всем пациентам проводилась pH-метрия, а также, согласно дизайну исследования, в сроки от 6 до 12 месяцев после вмешательства у 103 больных (85,83%). Предоперационные данные pH-метрии приведены в таблице №8.

Таблица №8

Предоперационные данные pH-метрии

	Норма	Первая группа	Вторая группа	P
Время при pH <4, общее, %	<4,5	16,6±0,3	18,2±0,2	0,855
Время при pH <4, стоя, %	<8,4	21,8±0,2	25,1±0,3	0,112
Время при pH <4, лежа, %	<3,5	2,4±0,1	3,2±0,2	0,333
Общее число рефлюксов	<46,9	89,0±2,0	93,0±2,0	0,215
Число рефлюксов длит. > 5 мин.	<3,5	15,0±0,2	13,0±0,4	0,345

Самый длительный рефлюкс (мин)	<20	30,0±1,0	35,0±1,2	0,3

12 (10,0%) пациентам проводилась компьютерная томография (МСКТ) грудной клетки с целью дифференциальной диагностики аксиальной грыжи и опухоли эзофагогастрального перехода, а также для выявления интеркуррентной патологии. Характерные признаки грыжи ПОД (увеличение расстояния между ножками ПОД более 1,0 см, наличие грыжевого выпячивания за счет смещения желудка выше диафрагмы, обнаружение здесь складок желудка, воздуха, жидкости или контраста) выявлены у всех 12 больных, в том числе дилатация ножек больше 1,0 см у 8 (66,6%). Чувствительность метода составила 1,0.

Гистологическое исследования после прицельной биопсии проводилось в патоморфологическом отделении ГБУЗ ГКБ им. С.И. Спасокукоцкого ДЗМ 98 (81,7%) пациентам. Исследование потребовалось для морфологической оценки изъязвлений и очаговых изменений слизистой оболочки пищевода, желудка, а также для исключения злокачественных новообразований пищевода и желудка.

Таким образом, показаниями к выполнению антирефлюксных хирургических вмешательств в группах исследования явились кардиофундальные и гигантские субтотальные аксиальные грыжи пищеводного отверстия диафрагмы в 23,3% и 20,0% случаев (см. таблицу №2), выраженные воспалительные изменения пищевода (эрозивный, эрозивно-фибринозный и эрозивно-геморрагический), как следствие рефлюкс-эзофагита - в 70% и 76,7% случаев в первой и второй группах соответственно.

2.4 Оснащение и оборудование для выполнения лапароскопических робот-ассистированных вмешательств

Целью данного исследования был сравнительный анализ робот-ассистированных лапароскопических (основная группа) и стандартных лапароскопических (группа сравнения) антирефлюксных вмешательств. В

группе сравнения вмешательства выполнялись на лапароскопической стойке (указать какой) в традиционной хирургической технике, неоднократно и подробно описанной ранее [14; 46].

При выполнении хирургических вмешательств у больных основной группы была применена робот-ассистированная хирургическая система DaVinci (Intuitive Surgical Inc., США), состоящая из консолей хирурга, пациента и видеозрения, обеспечивающих комфортное выполнение вмешательства из лапароскопического доступа. Эффективность работы хирургической системы обеспечивается рядом существенных преимуществ, в сравнении со стандартной лапароскопической техникой. Прежде всего, это возможность эргономичного управления джойстиками и педалями. Движения джойстиков передаются на инструментальные манипуляторы консоли пациента, нивелируя тремор и обеспечивая возможность прецизионной диссекции. С помощью ножных педалей обеспечивается активизация монополярной и биполярной коагуляции, переключение между рабочими манипуляторами и камерой, а также фокусировка оптической системы, что позволяет эффективно использовать операционное время. При помощи консоли хирурга у оператора существует возможностью удаленного управления системой, в том числе за пределами операционной или даже больницы.

Еще одним достоинством хирургической системы DaVinci является обеспечение эффекта трёхмерного изображения специфической оптической системой, состоящей из двух параллельных HD камер, передающих отдельное изображение для каждого глаза. Трёхмерное изображение позволяет оператору определять в пространстве объемное расположение органов и тканей пациента. У каждой камеры имеется собственный источник света и собственная панель управления. Чтобы получить реальное трёхмерное изображение, одним из ключевых компонентов высокотехнологичной оптической системы является синхронизатор, который обеспечивает равномерное восприятие изолированных сигналов обоими глазами оператора. С помощью микрофона и динамиков,

которые располагаются на хирургической консоли и на тележке пациента, оператор поддерживает связь с операционной бригадой.

Консоль пациента включает в себя рабочие «руки», на которые крепятся манипуляторы и находится в прямом контакте с пациентом во время выполнения хирургического пособия. Три манипулятора, с закрепленными на них инструментами, а также один манипулятор с камерой связаны с консолью хирурга при помощи компьютерного интерфейса. Во время подготовки консоли пациента к операции, на все «руки» одеваются в специальные стерильные чехлы, которые остаются на манипуляторах до конца оперативного вмешательства. Для выполнения хирургического вмешательства используются специальные инструменты - EndoWrist, которые созданы по аналогии с человеческим запястьем и обладают семиградусной свободой движения, тем самым превосходя объем движений человеческой кисти. Набор инструментов EndoWrist, диаметрами от 5 до 8 мм, включает разнообразные зажимы, иглодержатели, ножницы, а также монополярные и биполярные электрохирургические инструменты; скальпели и другие специализированные инструменты, в количестве более 40 видов.

Всё дополнительный средства, необходимые для выполнения хирургического вмешательства, находятся на консоли видеозрения и стойке оборудования, которая включает в себя коагулятор, источник света, инсуффлятор, ирригатор и аспиратор. Дополнительно на консоли видеозрения располагаются компоненты оптической системы и дополнительный монитор для ассистента.

2.5 Особенности послеоперационного периода

Активизация больных происходила в течение первых 6 часов после операции. Пациенты после операции переводились в профильное отделение без необходимости помещения в ОРИТ во всех случаях. Дренажи из брюшной полости и зонд из желудка удаляли в первые сутки. Исключение составляли ситуации, когда развивалось нарушение эвакуации из желудка, в

этом случае зонд сохраняли до восстановления функции с назначением медикаментозной терапии, направленной на стимуляцию гладкой мускулатуры. В первые сутки после операции рекомендовали жидкое энтеральное питание.

Критерии выписки были одинаковыми в обеих группах, к ним относили комплаентность больного, его способность к самообслуживанию и согласие на выписку, адекватная анальгезия пероральными препаратами по показаниям, физическая активность, тождественная предоперационной, пероральное питание с достаточной (не менее 2000 ккал/сут) калорийностью, а также отсутствие гипертермии, лейкоцитоза и инструментальных признаков инфекционных осложнений.

2.6 Методологические аспекты научного исследования

Для реализации целей и задач исследования изучение его результатов проводилось по двум направлениям. Прежде всего выполнялась оценка непосредственных и отдаленных результатов лечения больных, которым были выполнены тождественные вмешательства с использованием двух различных малоинвазивных технологий. Вторым направлением была оценка восприятия изучаемых хирургических методик оперирующими хирургами по ряду предложенных им позиций.

Анализ исследуемых групп больных проводился на основании сравнения интраоперационных и послеоперационных критериев, как непосредственных, так и в отдаленном периоде.

В качестве интраоперационных параметров для каждой группы оценивали:

- продолжительность операции;
- частоту послеоперационных осложнений;
- частоту конверсии доступа.

Для оценки клинических критериев течения раннего послеоперационного периода робот-ассистированных лапароскопических

фундопликаций использовались следующие показатели:

- выраженность болевых ощущений и их продолжительность (сутки);
- частота развития и характер ранних послеоперационных осложнений;
- частота развития и степень тяжести послеоперационной дисфагии;
- сроки госпитализации

Термометрия проводилась по стандартной методике дважды в сутки при измерении ее в подмышечной ямке и фиксировалась в температурном листе. Интенсивность боли в исследуемых группах оценивалась по 10 бальной визуально-аналоговой шкале со шкалой лиц Вонга-Бэкера (см. приложение №1) непосредственно после операции и в динамике каждые 12 часов с момента операции на протяжении 72 часов. Левая граница шкалы соответствовала определению «боли нет», правая - «наихудшая боль, какую только можно представить». Для анализа послеоперационных осложнений была использована унифицированная шкала осложнений по Clavien-Dindo.

Для оценки тяжести дисфагии использовали балльную градацию по Wetscher G. [Китесашвили Т.В., 2012]:

0 – отсутствие дисфагии;

1 – легкая дисфагия (не приводящая к снижению веса);

2 – средняя дисфагия (требующая изменения образа жизни, однако не приводящая к снижению веса);

3 - тяжелая дисфагия (приводящая к снижению веса).

Отдаленные результаты вмешательств в изучаемых группах оценивали через 1, 3, 6 и 12 месяцев после операции. В качестве критериев оценки использовали клинические параметры, данные инструментального обследования, а также показатели качества жизни.

Для объективизации периоперационного статуса и оценки выраженности гастроэнтерологических симптомов в работе использован опросник GSRS (Gastrointestinal Symptom Rating Scale) в русскоязычной версии [Kulich KR 2003, 2008]. Анкета больным предлагалась до операции и в послеоперационном

периоде через 1, 3, 6 и 12 месяцев после хирургического лечения. Структура опросника представлена 15 вопросами, которые составляют 5 разделов, изучающих, соответственно, наличие абдоминальной боли (1, 4 вопросы), рефлюкс-синдрома (2, 3, 5 вопросы), диареи (11,12,14 вопросы), диспепсии (6, 7, 8, 9 вопросы) и обстипации (10,13,15 вопросы). Показатели кодированы в диапазоне от 1 до 7 баллов, при этом анкетируемый не дает самостоятельной оценки, а лишь характеризует жалобы на основании вариантов, предложенных в анкете по двоичной системе «да/нет» (см. приложение, №2). Таким образом, чем выше значение балльной оценки, тем более выражен симптом и, соответственно, ниже качество жизни пациента.

Специфика данной работы подразумевала необходимость детальной оценки проявлений рефлюкса в послеоперационном периоде. Для реализации этой задачи использовали опросник GERDQ на временных отрезках в 1, 3, 6 и 12 месяцев после хирургического лечения [Jones R., 2009]. Опросник включает себя 6 вопросов, с 4 вариантами ответа, где оценивается частота клинических проявлений рефлюкса (см. приложение, №3).

В качестве инструментальных методов исследования после операции выполнялись эзофагогастродуоденоскопия (через 2, 6 и 12 месяцев) с оценкой состояния слизистой пищевода по классификации Savary-Miller рентгенологическое исследование пищевода и желудка (через 3, 6 и 12 месяцев), а также pH-метрия (в сроки от 6 до 12 месяцев).

Вторым основным направлением настоящего исследования была оценка изучаемых методик с точки зрения врача-хирурга. Оперативное вмешательство у больных, вошедших в сравниваемые группы, выполняли хирурги (десять хирургов), собственный опыт которых составлял на момент исследования 100 и более антирефлюксных операций, выполненных с использованием как стандартной лапароскопической, так и робот-ассистированной лапароскопической методик. Это позволило исключить влияние на результаты исследования этапа накопления хирургом специального опыта, а также получить экспертное мнение специалистов об особенностях, преимуществах и

недостатках применённых ими вариантов вмешательства.

С целью объективизации восприятия хирургами различных оперативных техник при выполнении антирефлюксных вмешательств им предлагалось ответить на вопросы специальной анкеты (см. приложение №4) с выставлением балльной оценки.

Анализировались следующие показатели:

1) качество визуализации на протяжении всей операции;

2) характеристика работы высокоэнергетического оборудования, качество диссекции / коагуляции / резания;

3) качество экспозиции и работы в так называемых «узких пространствах»;

4) эргономика рабочего места;

5) степень утомляемости (усталости) хирурга к моменту завершения вмешательства.

Для облегчения понимания хирургом предлагаемых вопросов ему давались пояснения. Так, когда речь шла об эргономике рабочего места, врачу предлагалось проанализировать степень напряжения мышц шеи и плечевого пояса, в первую очередь предплечий и запястий, наличие болевых ощущений в руках и позвоночнике. Кроме того, важно было оценить легкость приспособления оборудования к конкретным индивидуальным предпочтениям и особенностям хирурга, простоту настройки аппаратуры и ее регулирования в процессе вмешательства. Оценка качества визуализации предполагала не только анализ предоставляемого хирургу изображения, но и уровень нагрузки на глаза и утомляемости зрения, а характеристика степени общей утомляемости – наличие или отсутствие таких ощущений, как головные боли, шум в ушах и иного дискомфорта, связанного с состоянием усталости.

На основании предоставленных вопросов и пояснений хирургам предлагалось поставить баллы непосредственно после окончания операции, балльная оценка колебалась от 0 до 10, где ноль означал наихудший вариант,

а десять - наилучший.

2.7 Статистическая обработка данных

Статистическая обработка данных исследования проводилась с применением пакета прикладных программ Statistica 13.2 (Dell inc., США). При сравнении групп по анализируемым параметрам проверялась нулевая статистическая гипотеза об отсутствии различий между ними. Пороговый уровень статистической значимости (P) при сравнении результатов равнялся 0,05. P <0.05 результат является статистически достоверным. Клиническая значимость определялась индивидуально для полученного результата терапии. При статистической обработке результаты лечения пациентов оценивали по количественным и качественным признакам. Количественные переменные представлены в виде средних величин с расчетом стандартных отклонений или минимумов и максимумов, для качественных переменных указывали абсолютные и относительные (в %) частоты. Точный критерий Фишера использовался для сравнения категориальных данных. Непрерывные переменные сравнивались с помощью критерия Стьюдента.

ГЛАВА 3

МАЛОИНВАЗИВНЫЕ МЕТОДЫ ЛЕЧЕНИЯ ГРЫЖ ПИЩЕВОДНОГО ОТВЕРСТИЯ ДИАФРАГМЫ

Больным обеих групп выполнялись однотипные антирефлюксные вмешательства, заключающиеся в формировании короткой и свободной фундопликационной манжетки по Nissen (по типу short «floppy» Nissen). Детали выполнения этой операции с использованием различных хирургических технологий приводятся в этой главе.

3.1. Техника лапароскопических операций у больных грыжами пищеводного отверстия диафрагмы

Положение пациента на столе без разведения нижних конечностей. Оперирующий хирург располагался справа, ассистент (также не исключен вариант с двумя ассистентами) слева от пациента. Монитор находился за головой оперируемого. Вводился назогастральный зонд и катетер в мочевой пузырь.

После обработки операционного поля выполнялся разрез кожи до 1 см в параумбиликальной области с введением в брюшную полость троакара №1 диаметром 10 мм по методу Hassan, создавался карбоксиперитонеум (давление 12 мм рт. ст.).

После установки видеолапароскопа (30°) выполнялась обзорная диагностическая лапароскопия для исключения дополнительных образований брюшной полости, воспаления, наличия и распространенности спаечного процесса брюшины, проводился осмотр поддиафрагмальных пространств и диафрагмальной поверхности печени.

Под визуальным контролем в брюшную полость вводились дополнительные троакары - №2 диаметром 5 мм в правом подреберье и №3 диаметром 10 мм в левом подреберье по среднеключичной линии. В

эпигастральной области вводился троакар №4 диаметром 10 мм (рисунок 7), что являлось обязательным условием для адекватной экспозиции «зоны интереса».

Пациенту придавалось положение Фаулера с расположением оптики по типу «взгляд сверху». Через троакар №4 ассистент вводил печеночный ретрактор (лепестковый или типа «Golf Finger») для отведения вверх левой доли печени. На этом этапе проводилась оценка состояния желудка, области пищеводного отверстия диафрагмы, наличия и степени диастаза его ножек, тип хиатальной грыжи, ее содержимое, наличие спаечного процесса в грыжевой полости.

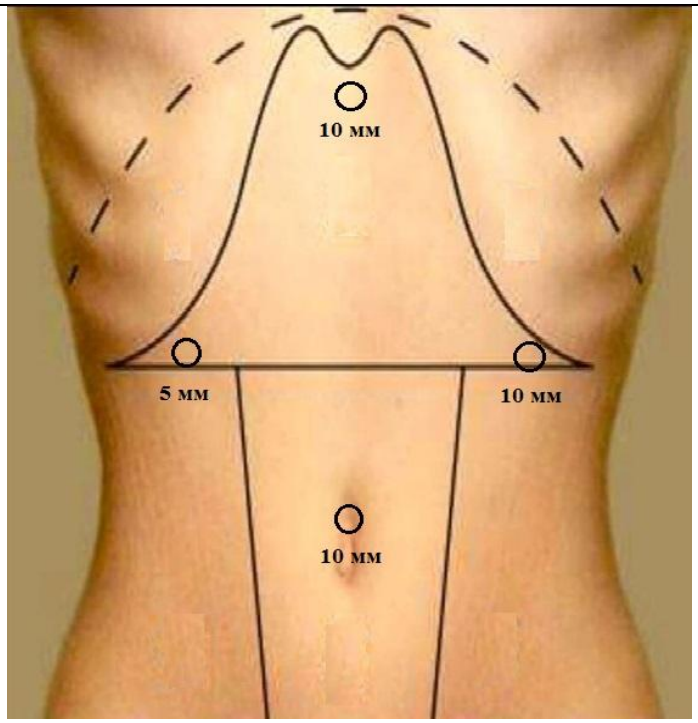

Рисунок 7. Схема расположения троакаров на передней брюшной стенке.

Через троакар № 3 нами вводился зажим Бебкокка. Производилась тракция дна и передней стенки желудка вниз и латерально влево. По необходимости, в случае избыточного веса пациента, больших размеров грыжи пищеводного отверстия диафрагмы, мы устанавливали дополнительный троакар параректально слева в мезогастральной области диаметром в 5 мм. (для

мягкого кишечного зажима), что позволяло улучшить тракцию и визуализацию области операции. Данный инструмент предназначается для второго ассистента.

Для проведения диссекции и разделения тканей обычно использовался ультразвуковой деструктор Harmonic, но можно использовать и инструменты управляемой биполярной коагуляции (LigaSure), которые проводили через троакар №2. Хирург работал выбранным инструментом левой рукой, а правой управлял зажимом Бебкокка.

Рассекался малый сальник вверх до пищеводного отверстия диафрагмы. При наличии дополнительно ветви от левой желудочной артерии к левой доле печени, которая сопровождает печеночную ветвь блуждающего нерва, диссекция выполняется с сохранением артерии. В остальных случаях печеночная ветвь блуждающего нерва пересекается, рассекается париетальная брюшина у основания ножек ПОД с выделением правой и левой ножек, что повышает мобильность этой зоны и облегчает тракцию кардио-эзофагеального перехода вниз и влево (рисунок 8). Жировой комок Кунарта на этом этапе низводится в брюшную полость, выполняется мобилизация пищевода в средостении по задней стенке.

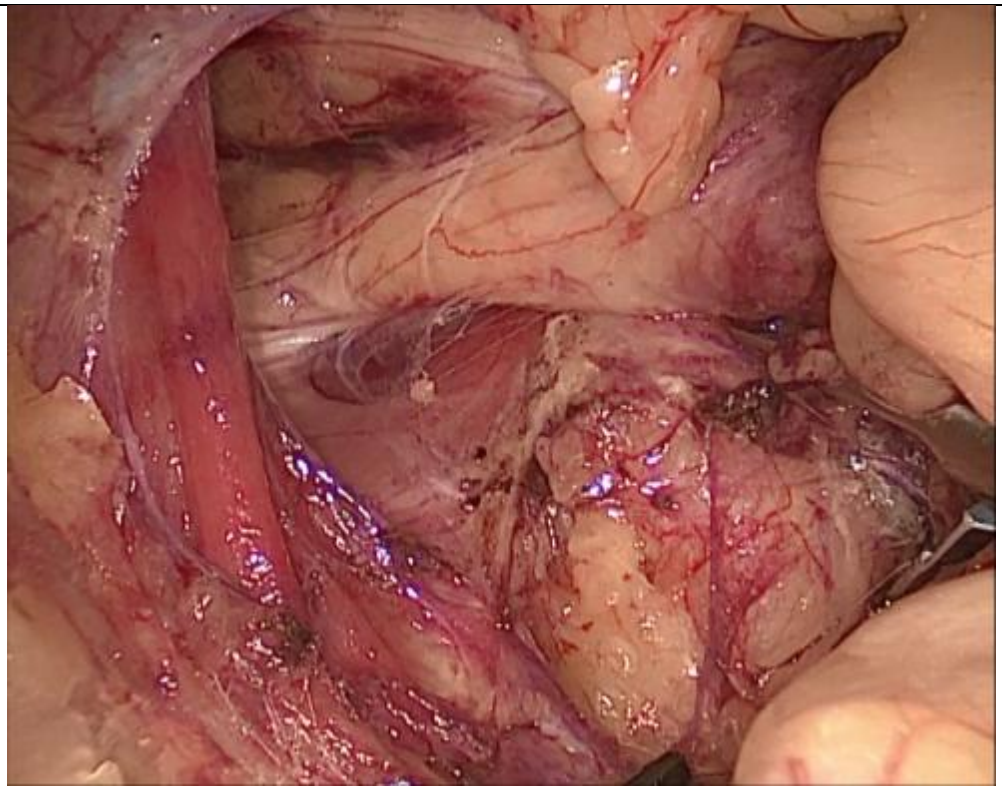

Рисунок 8. Выделение основания правой и левой ножек пищеводного отверстия диафрагмы.

Далее, по мере выделения ножек ПОД, отсекали грыжевой мешок по их контуру, выделяя его из средостения совместно с сопровождающим его жиром. При наличии большого грыжевого мешки производилось его отсечение в области угла Гисса. Выполняли диссекцию передней стенки пищевода в средостении, где определяли передний блуждающий нерв. На этом этапе операции, при необходимости, меняя положение лапароскопа, выполняли полипозиционный осмотр зоны вмешательства.

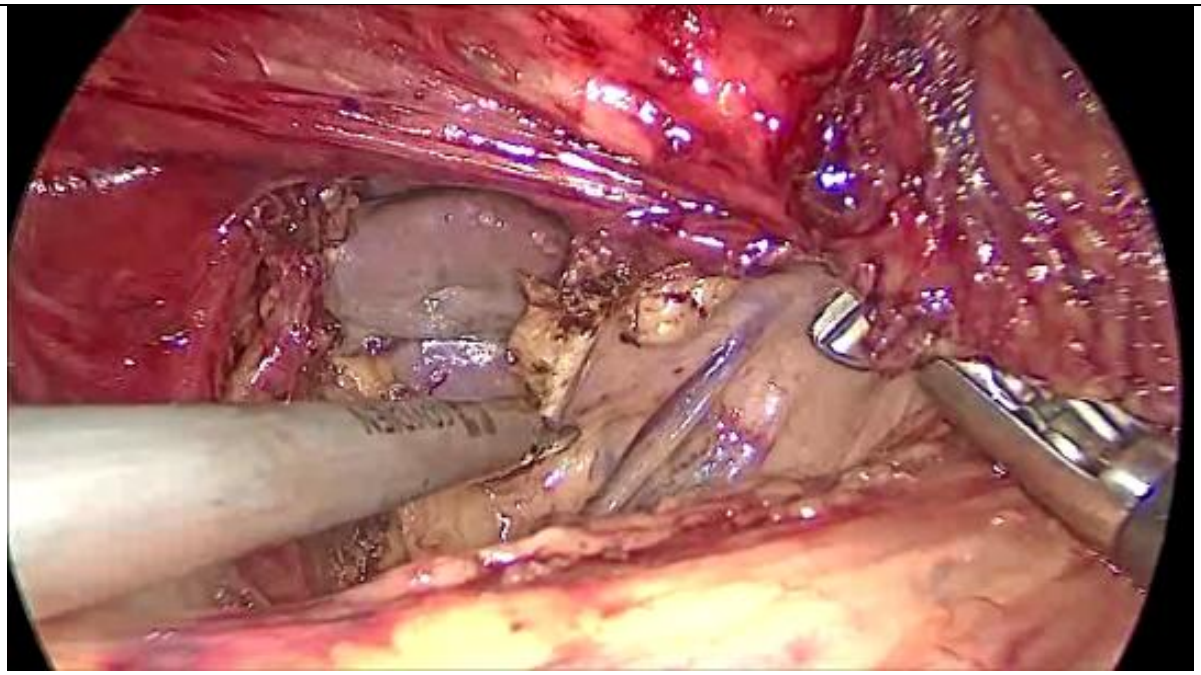

Рисунок 9. Пересечение диафрагмально – фундальной связки до верхнего полюса селезенки

Выполнялся подъем пищевода кверху, визуализировался задний блуждающий нерв. После этого в бессосудистой зоне в области кардии осуществлялось «тупое» разделение тканей и вход в сальниковую сумку к задней стенке желудка в области его дна. После этого пересекалась диафрагмально–фундальная связка до верхнего полюса селезенки (рисунок 9).

После оценки качества мобилизации зоны вмешательства перед формированием фундопликационной манжеты в брюшную полость вводили диссектор и иглодержатель с нитью на атравматической игле (капрон 2/0) для наложения интракорпоральных швов. Выполнялась задняя крурорафия Z-образными швами для ушивания ПОД до диаметра пищевода без его ущемления (рисунок 10).

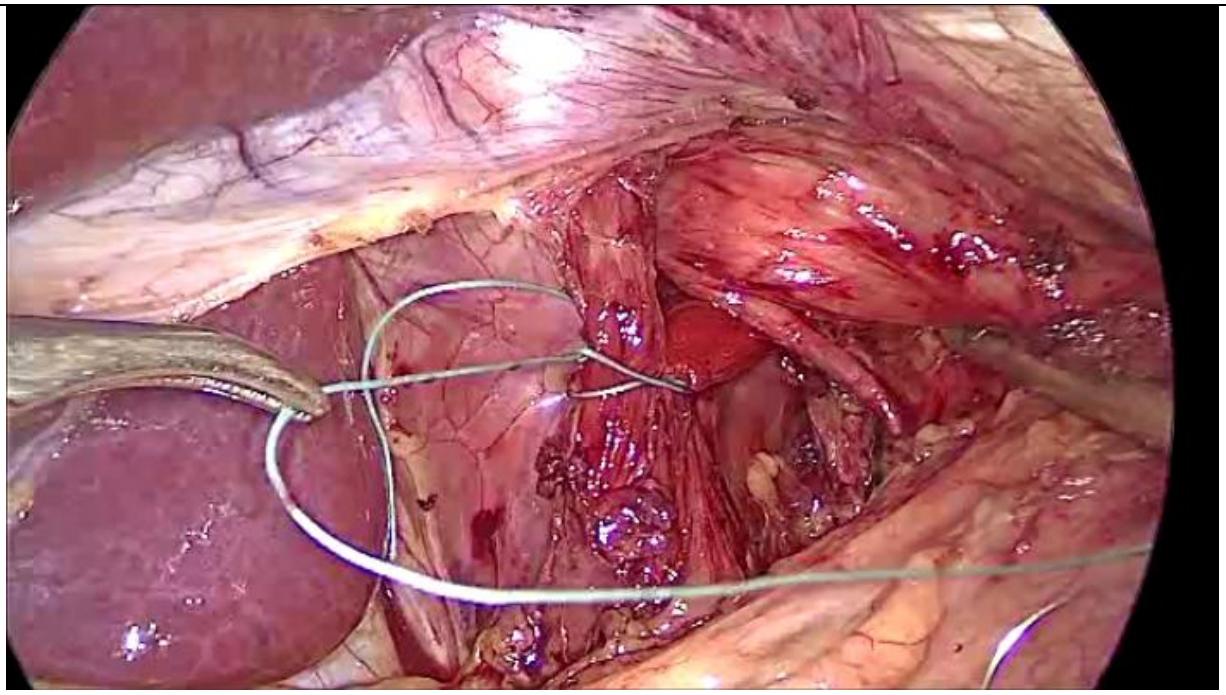

Рисунок 10. Задняя крурорафия Z-образными швами, пищеводное отверстие диафрагмы ушивается до диаметра пищевода.

По необходимости данные швы дополняются передней крурорафией. В случае сохранения остаточной полости больших размеров в средостении, в последнюю устанавливался силиконовый дренаж, который далее подключали к режиму активной аспирации (рисунок 11).

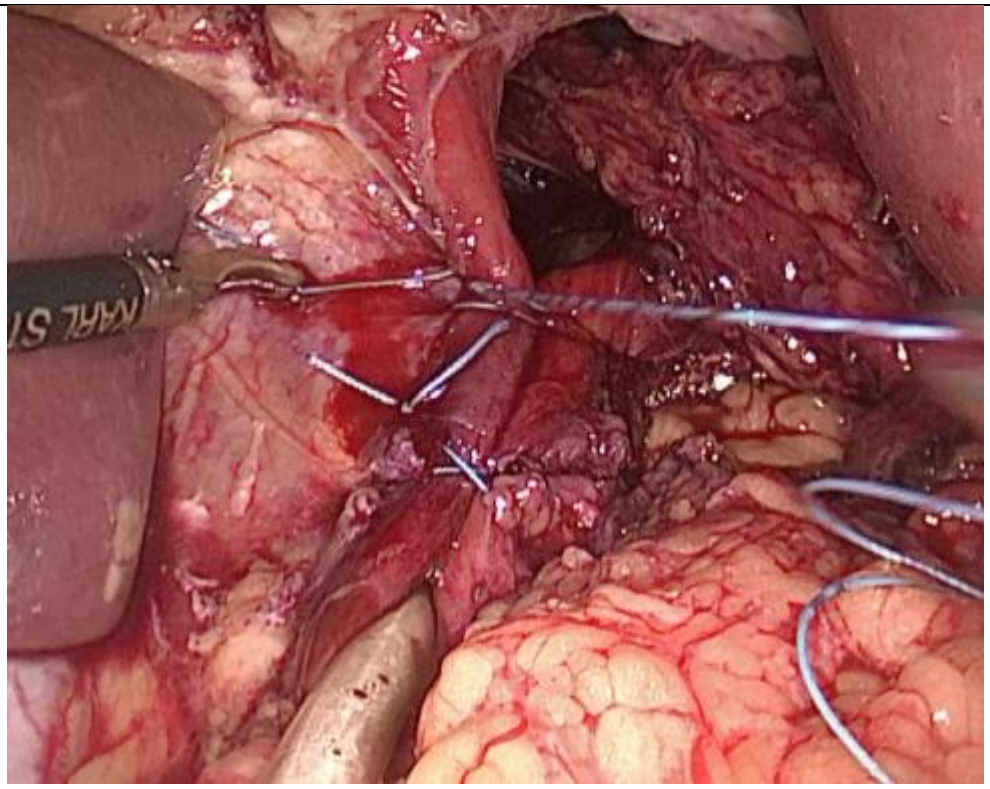

Рисунок 11. Задняя крурорафия Z-образными швами с позиционированием дренажа в средостенье для последующей активной аспирации.

После выполненной крурорафии производилась фиксация пищевода к ножкам ПОД одним или двумя узловыми швами для сохранения его абдоминального положения. Выполнялось формирование свободной фундопликационной манжеты протяженностью не менее 30. Для этого первый шов накладывался самозатягивающим (скользящим), а остальные узловыми. В обязательном порядке фиксировали фундопликационную манжету к пищеводу отдельными узловыми швами по передней и задней стенкам желудка (рисунок 12).

Как правило, дренирование поддиафрамального пространства не требовалось, но при необходимости, дренаж устанавливали через троакар в левом подреберье, а дренаж средостения - через эпигастральный. Инструменты и троакары удаляли под визуальном контролем, ушивали троакарные раны с ушиванием апоневроза 10 мм троакарных отверстий.

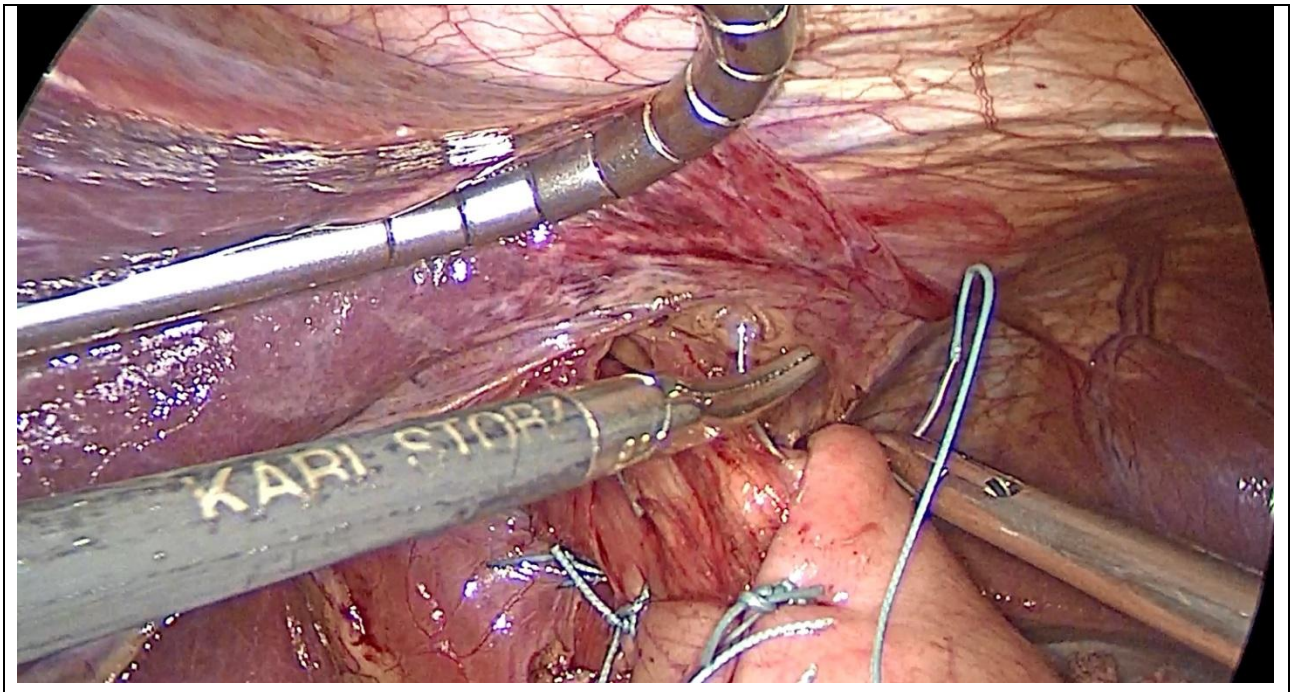

Рисунок 12. Фиксация фундопликационной манжеты к пищеводу отдельными узловыми швами.

3.2 Техника лапароскопической робот-ассистированной операции у больных грыжами пищеводного отверстия диафрагмы

Положение пациента на столе обычное, нижние конечности не разведены. Вводился назогастральный зонд и катетер в мочевой пузырь. Оперирующий хирург располагался справа, монитор устанавливали слева от пациента.

После обработки операционного поля выполнялся 1,5 см разрез кожи в параумбиликальной области на 2 см ниже пупочного кольца, после чего в брюшную полость устанавливался оптический троакар №1 диаметром 12 мм с созданием карбоксиперитонеума (давление 13 мм рт. ст.). Вводился видеолапароскоп (30°), выполнялась обзорная диагностическая лапароскопия по схеме, приведенной в предыдущем разделе. Под контролем зрения в брюшную полость вводились дополнительные троакары для выполнения робот-ассистированной лапароскопической операции: диаметром 8 мм для манипулятора №2 (троакар 2) - в правом подреберье по среднеключичной линии ниже реберной дуги на 4 – 5 см,; диаметром 8 мм для манипулятора №1

(троакар 3) - в левой мезогастральной области в 10 см от параумбиликального троакара; диаметром 8 мм манипулятора №3 (троакар 4) - в левом подреберье по передней подмышечной линии, также в 10 см от предыдущего троакара (рисунок 14).

А

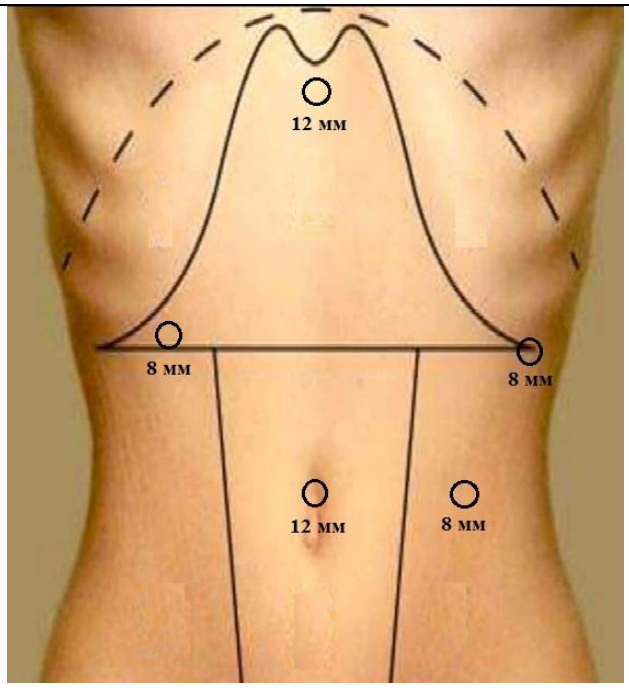

Б

Рисунок 14. А) Внешний вид расположения манипуляторов робота. Б) Схема

введения троакаров (б).

Подобное расположение с сохранением расстояния между троакарами не менее 10 см необходимо для предотвращения конфликта между манипуляторами при движении. Дополнительно в эпигастральной области вводился троакар (5) диаметром 10 – 12 мм для ассистента, что позволяло устанавливать ретрактор для левой доли печени, а также, по необходимости, вводить дополнительные инструменты (аспиратор–ирригатор, иглу с лигатурой, аппликатор, эндоскопический контейнер), а также для извлечения из брюшной полости грыжевого мешка и фрагментов жировой ткани.

После перевода пациента в положение Фаулера лапароскоп удалялся из брюшной полости и приступали к этапу докинга хирургической системы с изоляцией манипулояторов стерильными рукавами (дрепами). Управляя электроприводом, помощник подводил консоль с манипуляторами с головного конца операционного стола. Блокировка консоли от несанкционированного движения осуществляется автоматически после закрепления на троакаре оптического манипулятора, поэтому он подключался первым, посредством двух бранш, зажимающих троакар непосредственно ниже его головки. Для профилактики миграции троакара из брюшной полости он подшивался к коже или апоневрозу. После этого в брюшную полость вводился лапароскоп (30°) в позиции «взгляд сверху», «Down». К троакарам, в специально отведенные пазы под контролем зрения подключались манипуляторы хирургической системы, после чего через манипулятор №1 вводили ножницы с возможностью монополярной коагуляции, через манипулятор №3 - зажим типа Граспер, через манипулятор №2 - биполярный коагулятор. Ассистент выполнял тракцию левой доли печени кверху печеночным ретрактором через эпигастральный троакар.

Визуально оценивали состояние зоны вмешательства по схеме, описанной в предыдущем разделе.

Манипуляторами №2 и №3 выполняли тракцию дна и передней стенки желудка вниз и латерально влево, с сохранением этого положения

манипулятором №3. Подобный прием позволяет выполнить натяжение малого сальника с хорошей визуализацией печеночной ветви блуждающего нерва, нерва Летарже (рисунок 14).

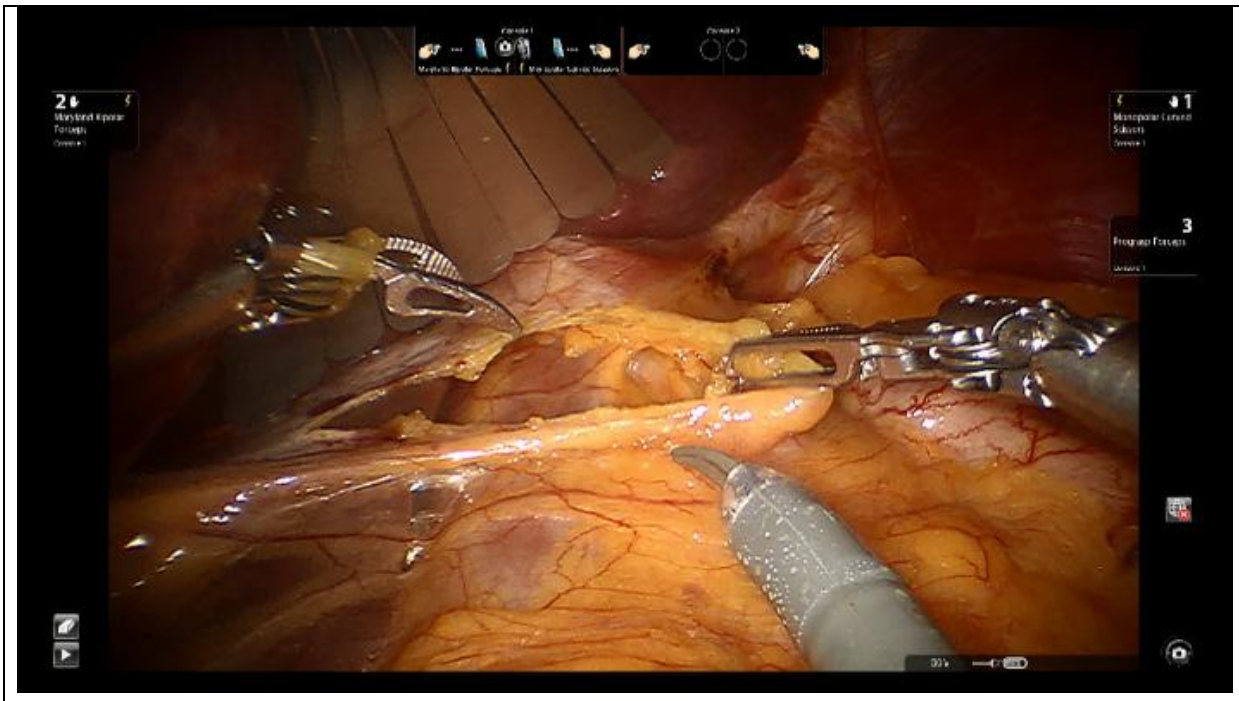

Рисунок 14. Визуализация печеночной ветви блуждающего нерва, нерва Летарже.

В режиме монополярной коагуляции рассекали малый сальник вверх до ПОД с сохранением дополнительной ветви левой желудочной артерии к левой доле печени при необходимости и выполняли диссекцию париетальной брюшины у основания ножек ПОД с их выделением для повышения мобильности кардио-эзофагеального перехода (рисунок 15) и перемещением кверху пищевода и заднего блуждающего нерва. Этот этап выполняли попеременно биполярным коагулятором (манипуляторе №2) и зажимом типа Граспер (манипулятор №3).

Последующие этапы вмешательства (дальнейшее выделение ножек пищеводного отверстия диафрагмы, иссечение и низведение жировой ткани заднего средостения, отсечение грыжевого мешка, мобилизация пищевода)

выполнялась аналогично описанному в предыдущем разделе, преимущественно с помощью биполярной коагуляции.

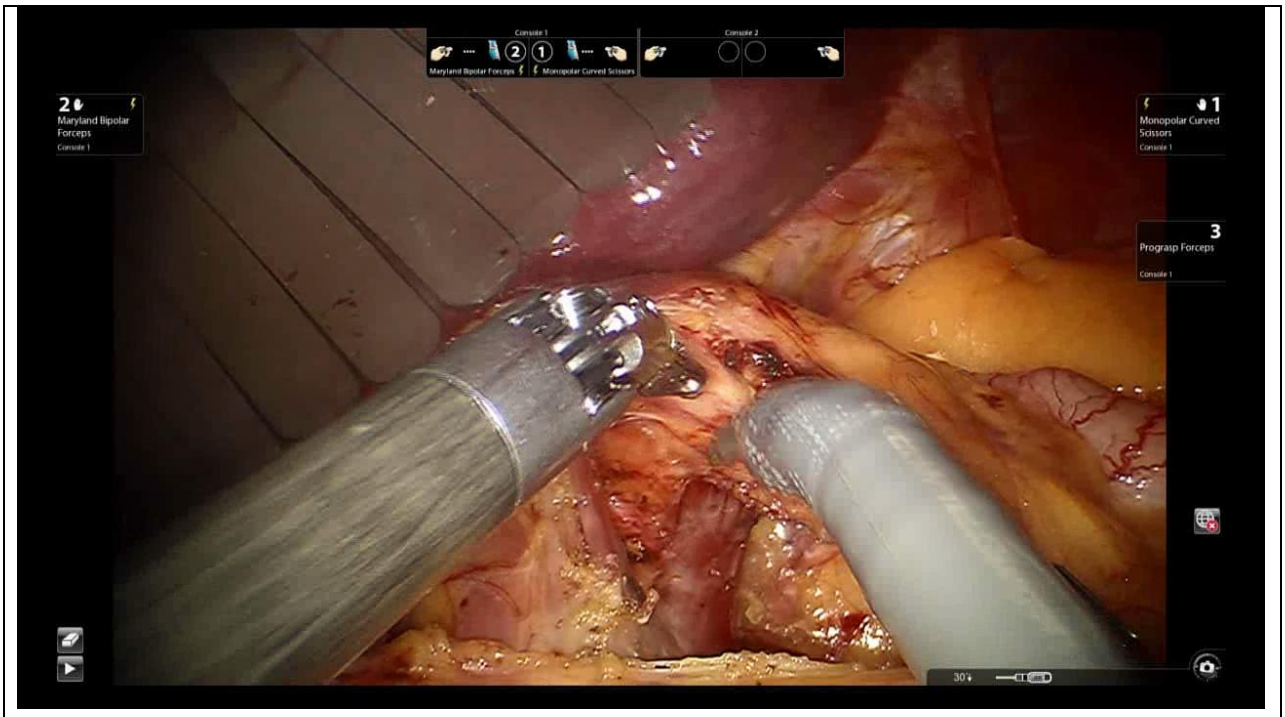

Рисунок 15. Одновременное выделение основания правой и левой ножек пищеводного отверстия диафрагмы.

Далее зажимом Граспер (манипулятор №3) в бессосудистой зоне в области кардии «тупо» осуществляли вход в сальниковую сумку по задней стенке желудка в области его дна. После этого появляется возможность пересечения диафрагмально–фундальной связки до верхнего полюса селезенки монополярными ножницами, предварительно выполнив биполярную коагуляцию коротких сосудов (рисунок 16). Далее, как это описано в предыдущем разделе, убеждались в достаточной мобильности зоны вмешательства перед началом этапа формирования манжетки.

В брюшную полость помещали атравматическую иглу с лигатурой (капрон 2/0) через эпигастральный троакар, после предварительного извлечения печеночного ретрактора, после чего ретрактор возвращали в прежнюю позицию. Наложение фундопликационной манжетки (рисунки 17, 18 и 19) производилось по схеме, описанной ранее (задняя и, при необходимости, передняя крурорафия, фиксация пищевода к ножкам ПОД, формирование

фундопликационной манжеты не менее 20 мм протяженностью, эзофагофундорафия, дренирование заднего средостения и брюшной полости).

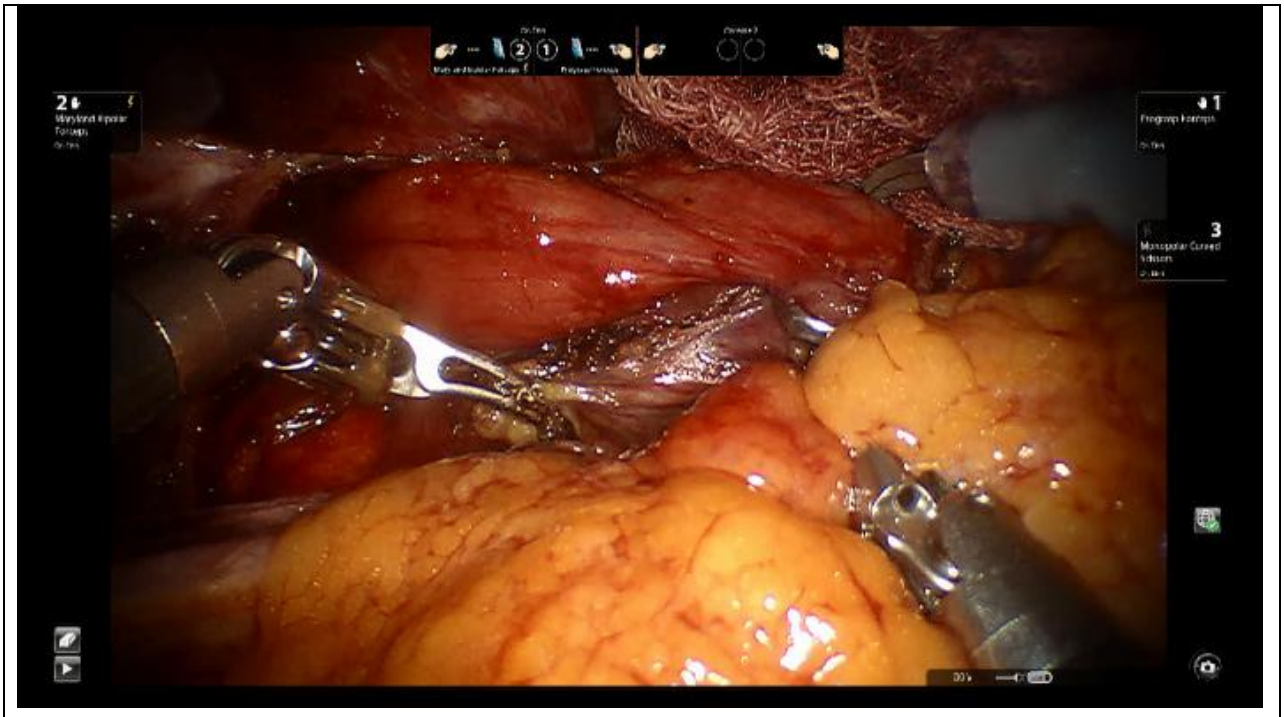

Рисунок 16. Пересечение диафрагмально–фундальной связки до верхнего полюса селезенки.

По завершению данных этапов операции производилась оценка состояния брюшной полости. Брюшную полость осушали, используя аспиратор или марлевую салфетку через троакар в эпигастральной области, предварительно удалив ретрактор. Так же через этот троакар удаляется в контейнере грыжевой мешок, комок Кунарта и др.). При необходимости дренирования поддиафрамального пространства дренаж выводили через троакар в левом подреберье, а в случае дренирования средостения - через эпигастральный троакар.

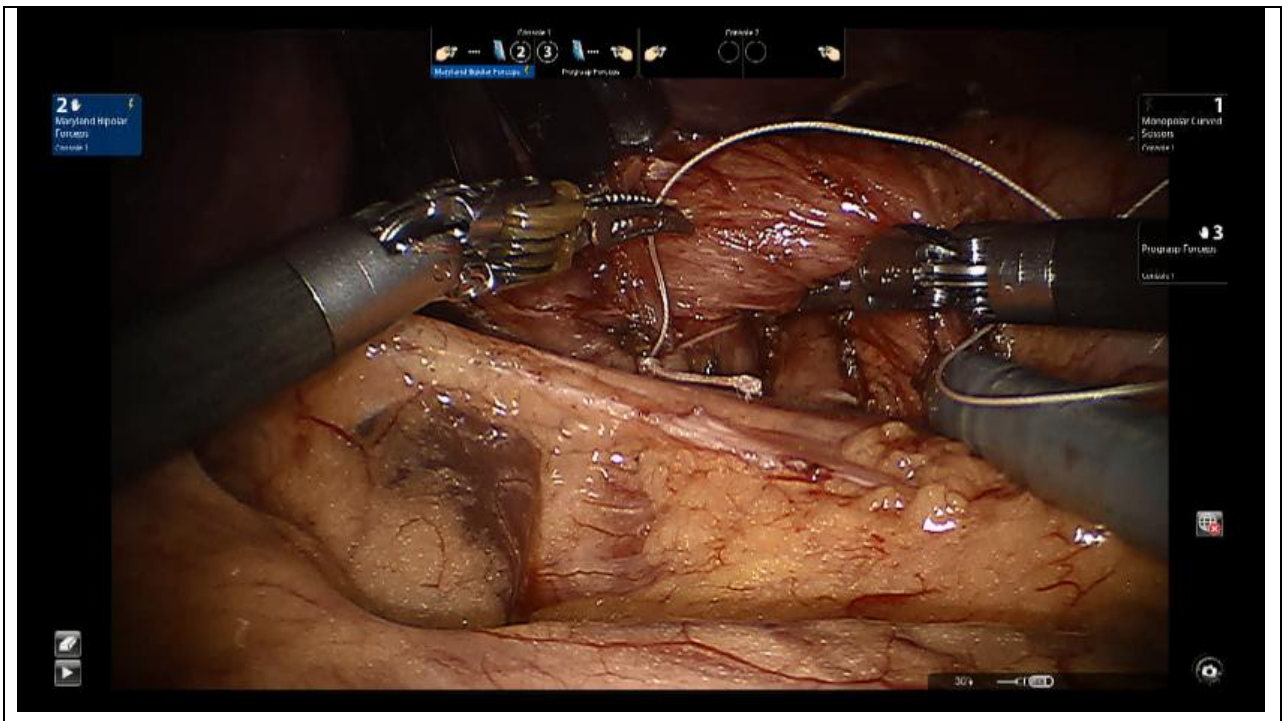

Рисунок 17. Задняя крурорафия Z-образными швами.

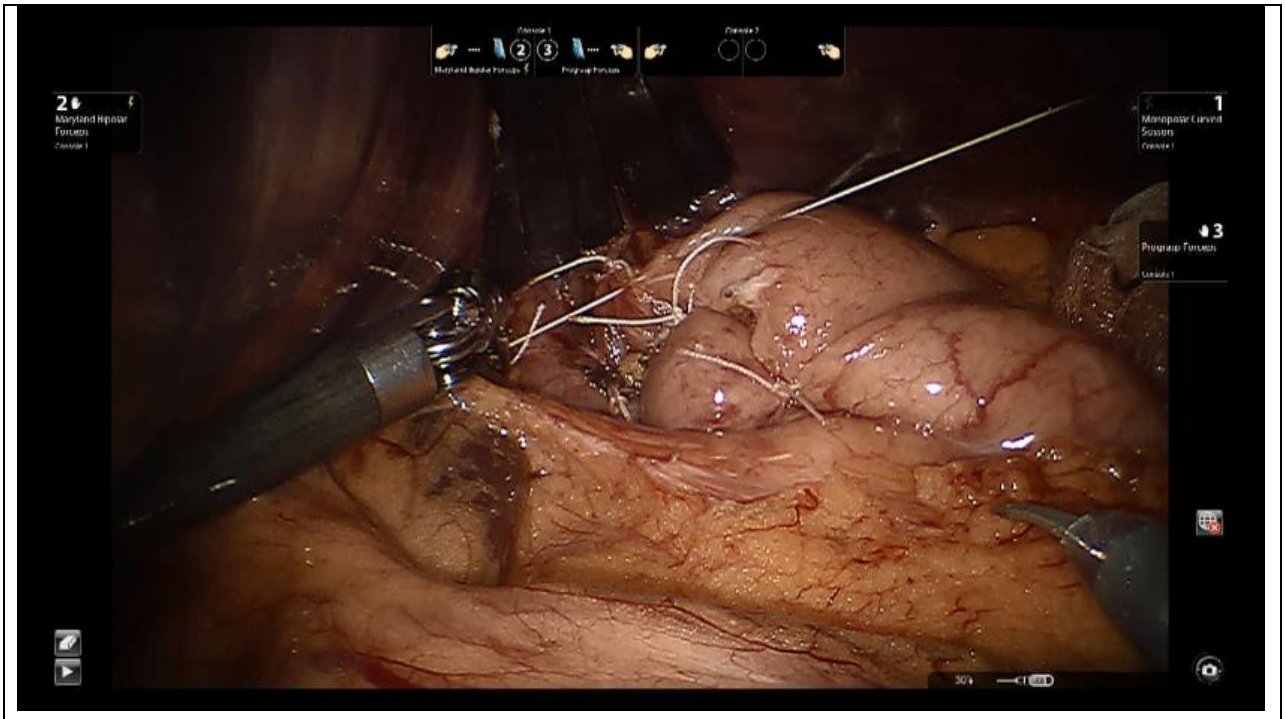

Рисунок 18. Фиксация пищевода к ножкам пищеводного отверстия диафрагмы.

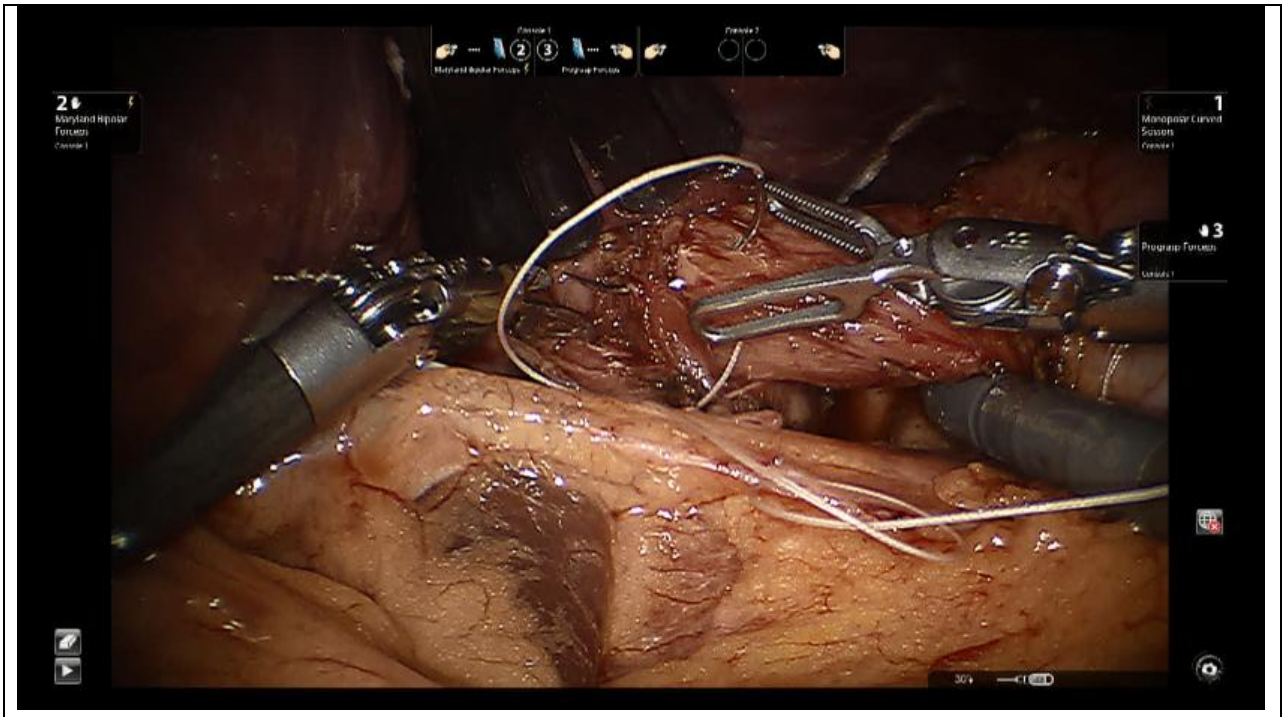

Рисунок 19. Фиксация фундопликационной манжеты к пищеводу.

После этого поочередно удаляли инструменты и троакары строго под визуальным контролем, что знаменовало окончание консольного этапа операции: далее манипуляторы отводили на безопасное расстояние от пациента, при этом автоматически снималась блокировка с привода консоли и помощник отводил ее от операционного стола. Следующим этапом удаляли газ из брюшной полости, накладывали швы на апоневроз в области 8-12 мм троакарных ран для профилактики послеоперационных грыж.

Таким образом, в ходе работы в обеих группах был реализован единый подход к технике хирургических операций. Кроме того, во всех случаях операции выполнялись хирургами со значительным опытом антирефлюксных вмешательств с использованием как стандартных лапароскопических, так и робот-ассистированных лапароскопических технологий, что позволяет считать полученные результаты сравнимыми.

ГЛАВА 4

АНАЛИЗ РЕЗУЛЬТАТОВ ХИРУРГИЧЕСКОГО ЛЕЧЕНИЯ БОЛЬНЫХ ГРЫЖАМИ ПИЩЕВОДНОГО ОТВЕРСТИЯ ДИАФРАГМЫ

4.1 Интраоперационные результаты хирургического лечения грыж пищеводного отверстия диафрагмы

Интраоперационных осложнений и конверсий доступа в изучаемых группах больных не было. Средняя продолжительность антирефлюксных оперативных вмешательств предоставлена в таблице №9.

Таблица №9

Распределение больных в зависимости от продолжительности заболевания

Группы исследования	Продолжительность вмешательства (мин.)	
	Медиана	Диапазон
Первая группа	110	75-150
Вторая группа	95	80-160
P = 0,029		

Как следует из таблицы №9, медиана продолжительности антирефлюксных эндовидеохирургических операций была меньше, чем при робот-ассистированных лапароскопических фундопликаций. При этом этап докинга робота и настройки консоли занимал унифицировано около 9-15 минут, в среднем 10 минут. Данный этап учитывался в подсчёте продолжительности оперативного вмешательства.

4.2 Послеоперационные результаты хирургического лечения грыж пищеводного отверстия диафрагмы

Для анализа послеоперационных осложнений была использована

унифицированная шкала осложнений по Clavien-Dindo (таблица №10) с выделением малых (степень 1-2) и больших (степень 3) осложнений. Осложнений 4 степени и летальных исходов не было. Характер осложнений показан в таблице №10.

Таблица №10

Шкала послеоперационных осложнений по Clavien-Dindo

Характеристика осложнений	Первая группа (n)	Вторая группа (n)
Степень 1-2		
Пневмония	-	1
Лихорадка	1	2
Гастростаз	2	1
Степень 3		
Кровотечение из троакарной раны	0	1
Всего осложнений, n (%)	3 (5,0%)	5 (8,3%)

Лихорадка на фоне инфузионной терапии отмечалась у трёх пациентов. Во всех случаях температура нормализовалась на следующие сутки, после вмешательства. Осложнение, потребовавшее повторного хирургического вмешательства, в виде кровотечения из троакарной раны развилось в раннем послеоперационном периоде у одного пациента в группе сравнения. Было выполнено ушивание троакарной раны, дальнейшее течение послеоперационного периода без особенностей. Таким образом, общее количество осложнений составило 5,0% для основной и 8,3% для контрольной группы, различия были недостоверны ($p>0.05$).

На основании визуально-аналоговых шкал и балльной оценки болевых ощущений получены кривые, отражающие субъективное восприятие больными своего состояния в раннем послеоперационном периоде. В исследовании прослежена динамика в течение первых трех суток (72 часа) с момента операции. Оценка балльного индекса боли проводилась каждые 12 часов

(таблица №11).

Таблица №11

Интенсивность болевых ощущений в группах исследования

Группы исследования	Время после операции (часы)					
	12	24	36	48	60	72
Первая	5,1±0,4	4,1±0,3	3,1±0,2	2,2±0,2	1,0±0,2	0,5±0,1
Вторая	5,4±0,3	4,5±0,2	3,7±0,3	2,5±0,1	1,4±0,2	0,7±0,1
P value	0,253	0,215	0,174	0,113	0,098	0,042

Можно видеть быстрое снижение степени выраженности болевых ощущений у больных обеих групп с достоверно меньшей их интенсивностью к концу третьих суток у больных первой группы.

Быстрое исчезновение болевых ощущений через 72 часа после операции явилось серьезным основанием для выписки основной массы больных к этому сроку (рисунок №20). Средние сроки стационарного лечения составили 3,8 суток в первой группе и 3,6 суток во второй группе, с медианой 3 суток в обоих группах, полученные различия не были достоверны ($p>0,05$). Дальнейшее наблюдение за больными и снятие швов с кожной раны проводилось в амбулаторных условиях, во всех случаях отмечено заживление первичным натяжением.

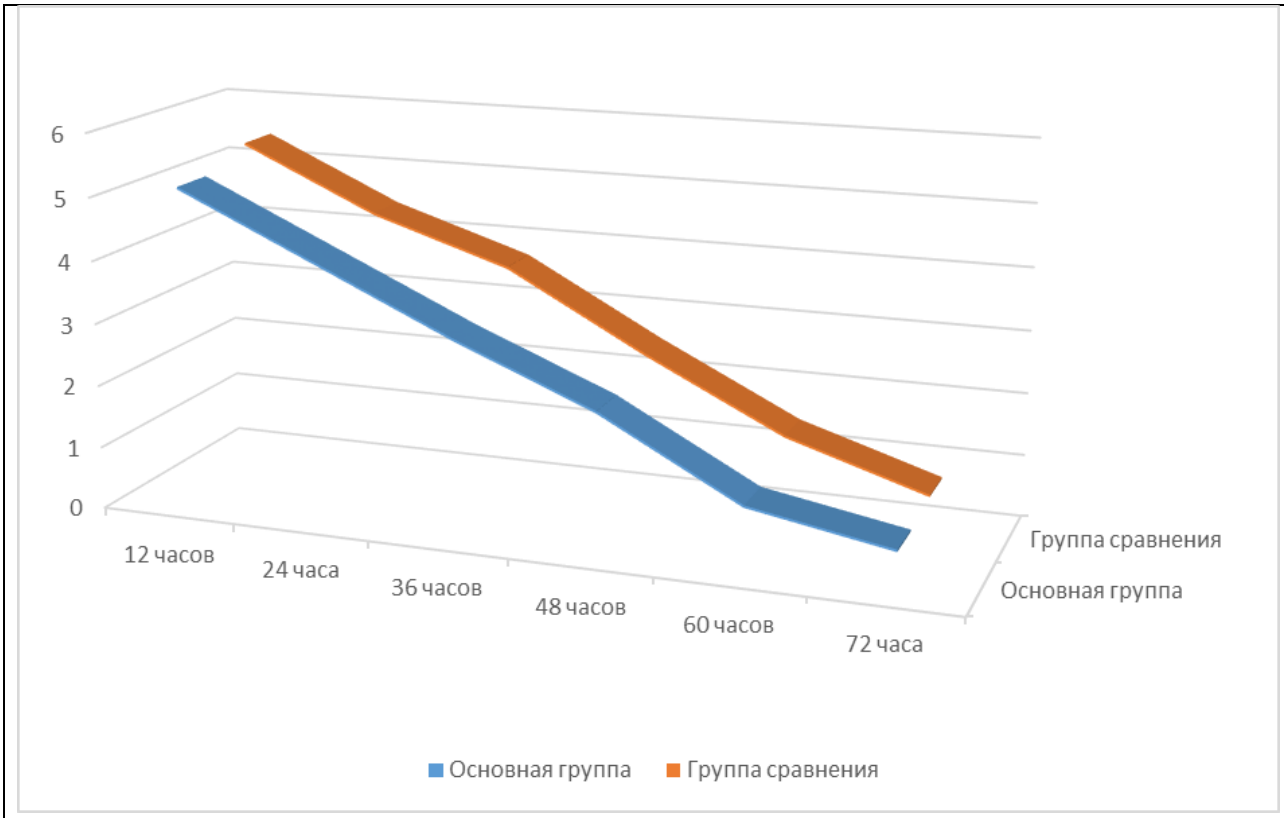

Рисунок №20. Динамика болевого индекса в исследуемых группах.

Как указывали ранее, важным аспектом анализа ближайших результатов лечения явилась оценка выраженности и частоты послеоперационной дисфагии на основании балльной градаций по G. Wetscher. Частота встречаемости и степени выраженности дисфагии представлена в таблице №12.

Таблица №12

Частота послеоперационной дисфагии в группах исследования

Группы исследования	Послеоперационная дисфагия							
	0		1		2		3	
	(абс.)	(%)	(абс.)	(%)	(абс.)	(%)	(абс.)	(%)
Первая группа	59	98,3	1	1,7	-	-	-	-
Вторая группа	58	96,7	1	1,7	1	1,7	-	-

Дисфагия легкой степени отмечалась в обеих группах, купировались диетой и медикаментозной терапией в течение 2 недель. Послеоперационная

дисфагия средней степени тяжести в основной группе не встретилась, в группе сравнения отмечена в 1 клиническом наблюдении, что составило 1,7% от всех пациентов данной группы. В лечении больного использовали диетотерапию, прокинетики, блокаторы протонной помпы, что позволило купировать клинические симптомы через 1 месяц после вмешательства.

4.3 Результаты оценки исследуемых малоинвазивных технологий оперирующими хирургами.

На основании методики исследования, приведенной выше (глава 2, раздел 2.6), было изучено восприятие проведенных операций с использованием различных оперативных технологий самими хирургами. Полученные результаты в баллах с указанием средних величин, а также разброса мнений специалистов отражены в таблице №13. Напомним, что балльная оценка была в диапазоне от 0 до 10, где «0» подразумевал худший вариант, а «10» - наилучший.

Таблица №13

Результаты анкетирования оперирующих хирургов (баллы)

	Первая группа		Вторая группа		P
	Баллы (ср.)	Диапазон	Баллы (ср.)	Диапазон	
Качество визуализации	9,3±0,4	8-10	8,6±0,2	8-10	0,579
Работа оборудования	8,4±0,2	8-10	8,6±0,3	8-10	0,428
Качество экспозиции	9,1±0,3	8-10	7,9±0,4	7-10	0,047
Эргономика рабочего места	8,7±0,1	8-9	8,6±0,3	7-9	0,127
Степень	9,7±0,1	9-10	8,6±0,5	7-10	0,010

утомляемости хирурга					

Оценивая результаты опроса в целом, можно видеть, что эксперты дали высокую оценку как стандартной лапароскопической, так и робот-ассистированной лапароскопической методикам по всем основным изучаемым параметрам, а именно характеристикам технических аспектов вмешательства, эргонометрии (антропометрии) рабочего места, а также степени выраженности энергозатрат. Можно видеть, что ни в одном случае оценка не опускалась ниже 7, часть специалистов выбрала 10-балльный показатель. Средние величины, характеризующие робот-ассистированную методику, были во всех случаях выше, причем достоверные различия были получены по параметрам качество экспозиции и степень утомляемости оперирующего хирурга.

В хирургии грыж ПОД возможны клинические ситуации особенной сложности. К ним, в частности, следует отнести грыжи гигантского размера, предъявляющие особые требования к качеству интраоперационной вузиализации и комфортности манипуляций из-за сложностей, возникающих при дифференцировке окружающих грыжу сосудистых и органных структур. В настоящем исследовании были учтены результаты анкетирования хирургов, проведенные поле вмешательств, выполненных по поводу гигантских грыж ПОД. Данные отображены в таблице №14.

По мнению специалистов выполнение робот-ассистированной лапароскопической фундопликации при гигантских грыжах, как и в предыдущей таблице, демонстрирует лучшее качество экспозиции, а также меньшую степень утомляемости хирурга, при этом разброс значений по этим параметрам был более выраженным. Данные показатели не являются статистически достоверными, в связи с небольшим количеством операций (по 5 в каждой группе), однако выявленная тенденция позволяет с убедительностью говорить о высокой эффективности использования роботизированной хирургической системы в лечении больных сложными, в том числе гигантскими, грыжами ПОД.

Таблица №14

Результаты анкетирования оперирующих хирургов (вмешательства по поводу гигантских грыжи ПОД, баллы)

	Первая группа		Вторая группа		P
	Баллы (ср.)	Диапазон	Баллы (ср.)	Диапазон	
Качество визуализации	9,1±0,2	8-10	8,1±0,5	7-9	0,722
Работа оборудования	8,2±0,3	7-10	8,5±0,2	8-10	0,351
Качество экспозиции	9,2±0,4	8-10	7,5±0,3	6-9	0,186
Эргономика рабочего места	8,6±0,2	8-9	8,8±0,3	7-10	0,294
Степень утомляемости хирурга	9,6±0,2	9-10	8,1±0,4	6-9	0,113

4.4 Отдаленные результаты хирургического лечения грыж пищеводного отверстия диафрагмы

Все пациенты находились под диспансерным наблюдением в течение года после хирургического вмешательства. По схеме, описанной ранее (Глава 2, раздел 2.6), больные приглашались для проведения контрольного обследования, включавшего, в зависимости от срока, прошедшего после вмешательства, проведение pH-метрии, эзофагогастродуоденоскопии, рентгенологического исследования пищевода и желудка, а также

анкетирование с использованием специальных опросников.

Оценка эффективности антирефлюксной операции с использованием pH-метрии проводилась в сроки от 6 до 12 месяцев у 103 пациентов (85,83%). Данные pH-метрии приведены в таблице №15.

Таблица №15

Данные pH-метрии в группах исследования в сроки от 6 до 12 месяцев после вмешательства

	Норма	Первая группа	Вторая группа	P
Время при pH <4, общее, %	<4,5	3,8±0,3	3,9±0,2	0,237
Время при pH <4, стоя, %	<8,4	8.0±0,2	7,8±0,2	0,342
Время при pH <4, лежа, %	<3,5	3,1±0,2	3,3±0,1	0,215
Общее число рефлюксов	<46,9	40±2,0	39±3,0	0,519
Число рефлюксов длит. > 5 мин.	<3,5	1,2±0,2	1,4±0,1	0,173
Самый длительный рефлюкс (мин)	<20	11,2±1,0	14,5±1,3	0,046

Анализируя данные pH-метрии можно видеть, что у пациентов обеих групп в отдаленные сроки была отмечена положительная динамика, показатели были в пределах нормы, причем статистических различий между группами не выявлено, кроме параметра самого продолжительного рефлюкса.

Результаты эзофагогастродуоденоскопии с оценкой наличия и степени тяжести рефлюкс-эзофагита по Savary-Miller показано в таблице №16. Данное исследование в обозначенные ранее сроки было выполнено у 115 больных (95,8%) через 3 месяца, 102 пациентов (85,0%) через 6 месяцев, 46 пациентов (38,3%) через 12 месяцев.

Как видно из вышеприведенной таблицы, в обеих группах отсутствовали пациенты с эзофагитом 3-4 степени, а при сравнении результатов обеих групп отмечена тенденция к уменьшению числа больных эзофагитом первой и второй степени со временем, как и увеличение числа пациентов без эндоскопических

признаков воспаления слизистой пищевода.

Таблица №16

Результаты антирефлюксных оперативных вмешательств по степеням эзофагита по Savary-Miller

Степень тяжести эзофагита	Первая группа						Вторая группа					
	0		1		2		0		1		2	
Срок п/о (мес.)	n	%	n	%	n	%	n	%	n	%	n	%
3	52	86,7	4	6,6	2	3,3	52	86,7	4	6,6	1	1,7
6	47	78,3	2	3,3	1	1,7	48	80	4	6,6	-	-
12	43	71,7	1	1,7	-	-	-	-	2	3,3	-	-

Рентгенологическое исследование (рентгеноскопия и рентгенография), в послеоперационном периоде для оценки эффективности проведенных малоинвазивных антирефлюксных операций проведено у 87 (72,5%) пациентов через 12 месяцев после операции. Ни в одном наблюдении не было выявлено рентгенологических признаков рецидива хиатальных грыж, признаков рефлюкса или нарушения проходимости пищеводно-желудочного перехода.

4.5 Анализ качества жизни оперированных пациентов в отдаленном периоде после операции

Показатели качества жизни, с использованием опросников GERDQ и GSRS (Gastrointestinal Symptom Rating Scale) в сроки, обозначенные ранее (Глава 2, раздел 2.6), были изучены у всех 120 пациентов. Результаты применения опросника GERDQ представлены в таблице №17.

Проведенная оценка по опроснику GERDQ у исследуемых пациентов выявила отсутствие статистически значимых различий в клинических группах по всем изучаемым параметрам. Таким образом, выбор малоинвазивного хирургического метода, использованного в лечении больных грыжами пищеводного отверстия диафрагмы, достоверно не повлиял на выраженность симптомов рефлюкса в отдаленном послеоперационном периоде.

Таблица №17

Результаты применения опросника GERDQ

	1 месяц	3 месяца	6 месяцев	12 месяцев
Первая группа	6,3±0,3	5.2±0,1	3.4±0,2	3.3±0,1
Вторая группа	5.8±0,4	4.6±0,2	3.2±0,1	3.1±0,1
P	0,115	0,102	0,97	0,89

Согласно обозначенным ранее критериям, в послеоперационном периоде опросник GSRS позволил оценить наличие следующих синдромов: абдоминальная боль, рефлюкс, диарея, диспепсия и обстипация. Жалобы на боли или дискомфорт в животе через 1 месяц и далее после операции пациентов не беспокоили, что равнялось среднему баллу, равному 1,0 в обеих группах. Можно сделать вывод, что выполненные малоинвазивные вмешательства позволили полностью нивелировать риск развития боли как в раннем послеоперационном периоде, так и в отдаленные сроки после него. То же можно сказать и о проявлениях диареи и обстипации (больные с сопутствующей патологией, которая могла бы вызвать подобные жалобы после вмешательства, были исключены на этапе отбора). Через 1, 3, 6 и 12 месяцев после выполненной операции, пациенты ни одной из групп не предъявляли подобных жалоб, что обеспечило средний балл равным 1,0. По остальным двум параметрам изменения и различия в группах получены были.

Выраженность рефлюкс-синдрома через 1, 3, 6 и 12 месяцев после хирургического вмешательства в обеих группах предоставлена на рисунке №21.

При анализе рефлюкс-синдрома через 1 месяц после операции можно видеть некоторое увеличение средней величины балла во 2 группе в сравнении с основной группой (2,1±0,3 и 1,8±0,2 соответственно), хотя различия не были достоверны (p≥0,05). В количественном выражении к этому сроку после операции рефлюкс охарактеризовали в 4 и более баллов и 6 пациентов 1 группы 9 пациентов 2 группы.

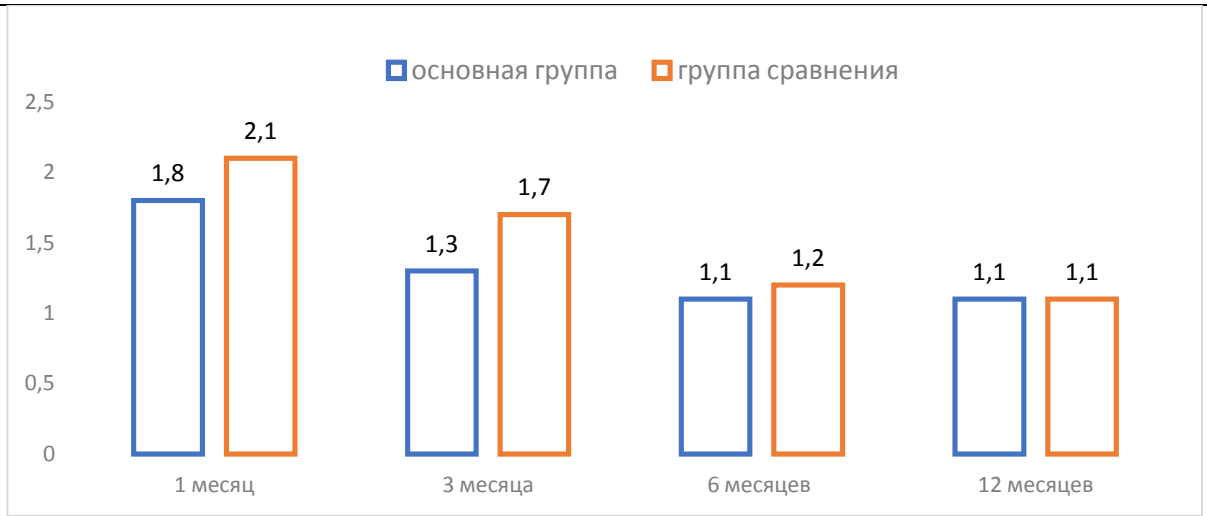

Рисунок №21. Рефлюкс-синдром через 1, 3, 6 и 12 месяцев после оперативного вмешательства в группах исследования.

Через 3 месяца после вмешательства данная тенденция сохранилась, средний балл во 2 группе был несколько выше, чем в 1 группе (1,7±0,2 и 1,3±0,1 соответственно), хотя различия не были существенны (p≥0,05), и величина параметра в обеих группах уменьшилась. Снизилось и общее число больных, предъявляющих жалобы на изжогу, либо отрыжку с кислым привкусом (четверо в 1 группе и трое во 2 группе). Через 6 и 12 месяцев после операции больные ни в одной группе жалобы на отрыжку и изжогу не предъявляли. Как видно из приведенной диаграммы, в первой группе отмечены исходно меньшие проявления рефлюкса, а также более быстрое их исчезновение в сравнении с группой контроля, хотя различия были недостоверны. По-видимому, робот-ассистированная технология позволяет

этого добиться за счет лучшей визуализации и прецизионной техники интракорпорального шва при формировании антирефлюксной манжетки.

При анализе диспептического синдрома (рисунок №22) урчание в животе, чувство переполнения, отрыжка воздухом и метеоризм были выявлены у 14 пациентов основной группы и у 19 пациентов группы сравнения через 1 месяц после операции (ср. 2,1±0,4 и 2,4±0,4 соответственно). Важно отметить, что у 21 из 33 пациентов с клиникой диспептического синдрома (17,5% от всех пациентов обеих групп) дискомфорт был вызван отрыжкой воздухом, которая беспокоила их незначительно (3 и 4 балла по шкале).

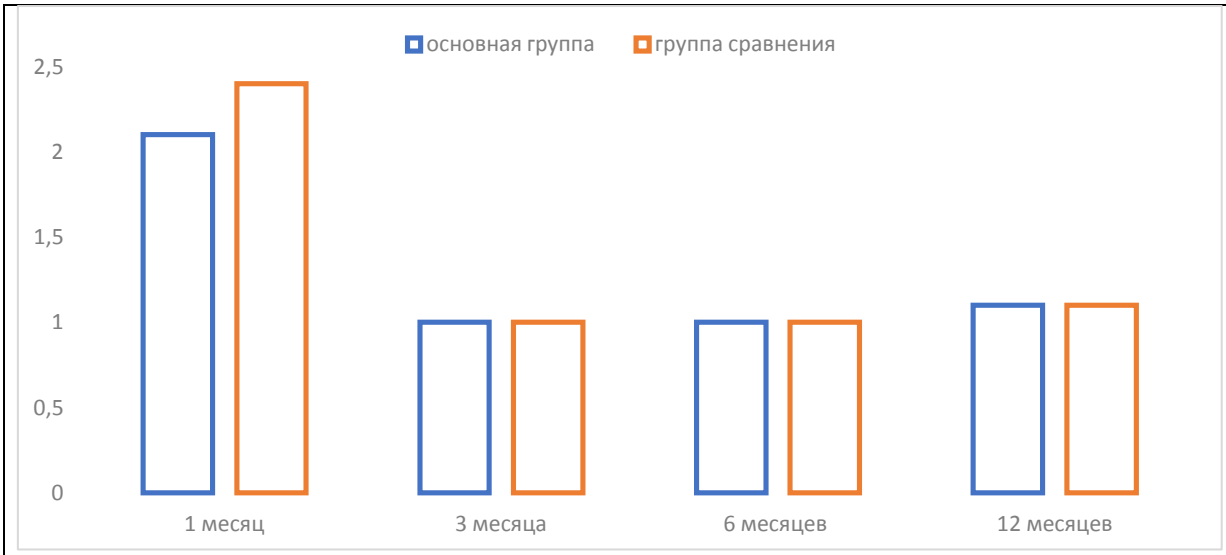

Рисунок №22. Выраженность диспепсического синдрома через 1, 3, 6 и 12 месяцев после оперативного вмешательства в группах исследования.

Диспепсия в нашем исследовании легко контролировалась поддерживающей терапией в обеих группах. Как следствие, через 3, 6 и 12 месяцев после операции подобных жалоб пациенты не предъявляли ни в одной из исследуемых клинических групп. Средний балл в обеих группах составил 1,0. На основании полученных данных можно предположить меньшую интраоперационную агрессию в группе робот-ассистированных вмешательств.

Проведенная оценка качества жизни у исследуемых пациентов выявила отсутствие статистически значимых различий в клинических группах по всем показателям. Таким образом, сравнительный анализ отдаленного

послеоперационного периода показал, что выбор метода малоинвазивной хирургии при грыжах пищеводного отверстия диафрагмы статистически не влияет на качество жизни пациентов в отдаленном послеоперационном периоде.

ЗАКЛЮЧЕНИЕ

Грыжи пищеводного отверстия диафрагмы следует считать одним из самых частых заболеваний в гастроэнтерологической практике, с распространенность среди населения в пределах 26-50% [107, 118]. Рядом работ доказывается, что частота регистрации хиатальных грыж возрастает при увеличении продолжительности жизни и у пожилых людей достигает практически 50%, то есть наблюдается у каждого второго пациента [7].

У 45-80% пациентов с грыжами пищеводного отверстия диафрагмы выявляется рефлюкс-эзофагит, что подчеркивает актуальность темы ввиду риска развития у подобных пациентов таких тяжелых осложнений как развитие кровотечения, развитие пептической стриктуры и язвы пищевода, пищевода Барретта, злокачественного новообразования пищевода [25, 26, 92, 104, 107].

Правильное и своевременное установление диагноза требует комплексного обследования и исключение использования монометодичного подхода. В доказательство вышесказанному можно привести весомое разнообразие предположений, по определению показаний к различным методам исследования, наличие разногласий в методологических методиках, что ведет к диагностическим ошибкам, неадекватному тактическому подходу в лечении подобных больных. Как правило консервативное лечение пациентов с грыжами пищеводного отверстия диафрагмы является неэффективным. В связи с этим на сегодняшний день всё большее количество терапевтов и гастроэнтерологов склонны рекомендовать хирургический метод лечения, как к основному, поскольку первопричина рефлюкса является топографический дефект анатомических структур в виде грыжи ПОД или выпрямленного гастроэзофагеального угла, излечить консервативно невозможно [2, 7, 12, 37, 90, 96, 107].

К сожалению, имеющийся мировой опыт лапаротомных фундопликаций длительное время свидетельствует о достаточно низкой частоте внедрения хирургических способов лечения, что было связано с высокой травматичностью

классического оперативного доступа и соответственно неоднозначностью результатов в послеоперационном периоде [35]. По данным ряда работ, антирефлюксные хирургические вмешательства, которые выполняются традиционным лапаратомным доступом, влекут за собой высокое колличество осложнений, вплоть до летальных исходов, особенно у пациентов пожилого и старческого возраста [7].

Все представленные недоработки и недостатки требуют поиска новых путей лечения хиатальных грыж, что стало возможным с появлением и развитием различных миниинвазивных технологий [88, 89, 106, 115, 131]. Благодаря развитию современной хирургии, совершенствованных технических подходов, современных инструментов, предоставляется возможность врачам-хирургам выполнять хирургическое лечение с минимальным повреждением тканей используя малоинвазивные технологии.

На сегодняшний день большинство видов антирефлюксных операций, в особенности фундопликация, могут быть выполнены не только лапароскопически, но и альтернативым методом – робот-ассистировано лапароскопически на платформе DaVinci [124]. Расширение спектра использования роботохирургии при различных заболеваниях [78, 125, 136] позволило нам применить данный вариант операции при оперативном лечении хиатальных грыж.

Итого, всё вышесказанное свидетельствует об актуальности сложившейся проблемы оперативного лечения пациентов с грыжами пищеводного отверстия диафрагмы, что и стало причиной выполнения данной клинической работы.

В ходе нашего исследования был выполнен сравнительный анализ результатов оперативного лечения 120 пациентов, оперированных с диагнозом - грыжа пищеводного отверстия диафрагмы на базе ГБУЗ ГКБ им. С.И. Спасокукоцкого ДЗМ за период с 2015 по 2018 годы. Пациентам выполнено оперативное лечение по поводу грыж пищеводного отверстия диафрагмы. Выполнение симультанных операций, согласно дизайну исследования, не проводилось. Пациентам объяснялась возможность выполнения, к примеру,

протезирующих герниопластик по поводу паховых грыж, однако по тем или иным причинам был получен отказ от одномоментного выполнения вмешательств, что и послужило основанием для включения данных пациентов в исследование. В остальных случаях наличие иной интраабдоминальной патологии являлось поводом к исключению пациентов из данного исследования.

В зависимости от способа оперативного вмешательства нами все пациенты были разделены на две клинические группы, полностью соизмеримые по гендерному распределению, возрасту, типу грыжи. Основная группа состоит из 60 (50,0%) пациентов, которым хирургическое пособие выполнялось с применением робот-ассистированного комплекса DaVinci. Группу сравнения составили 60 пациентов (50,0%), которым оказано оперативное лечение стандартным лапароскопиечским способом. В основную группу генератором случайных чисел были распределены 46 (76,7%) пациентов с аксиальными, 9 (15%) пациентов с кардиальными и 5 (8,3%) пациентов с кардиофундальными грыжами пищеводного отверстия диафрагмы после выполнения задней крурорафии и фундопликации на хирургической платформе DaVinci. Группу сравнения составили 48 (80%) пациентов с аксиальными, 7 (11,7%) с кардиальными и 5 (8,3%) с кардиофундальными грыжами, после выполнения лапароскопической фундопликации.

Все 120 (100%) пациента поступили в плановом порядке в стационар с верифицированным диагнозом хиатальной грыжи.

Алгоритм диагностики хиатальных грыж основывается на оценке традиционных и инструментальных методах исследования. Любой из использующихся нами методов исследования имел ту или иную сложность выполнения, связанная с техническими особенностями, так же имел разную диагностическую ценность.

Многообразие хирургических технологий неизбежно может привести и к поливариантности хирургического лечения, что затрудняет выбор для пациента и увеличивает риски рецидива при выполнении операции вне

специализированных центров или в руках хирурга с минимальным опытом (например, менее 5-10 операций подобного типа в год). В данных условиях нелегко выбрать правильный способ. Ключевым решением в данной ситуации являются: стандартизация техники и четкое соблюдение этапов операции при наличие достаточного опыта хирурга, то есть выход на «плато» кривой обучения.

Внедрение в клиническую практику лапароскопической фундопликации, а также современных роботизированных технологий, значительно поменяло хирургическую тактику. Превосходство данных методик перед традиционными лапаротомными методами обусловлено наименьшей травматичностью, улучшая динамику реконвалесценции, обеспечивая наиболее лёгкий послеоперационный период и способствует быстрому восстановлению трудоспособности.

Можно предположить, что лапароскопическая методика фундопликации должна расширить показания у пациентов грыжами пищеводного отверстия диафрагмы, однако, выполнение операций в более комфортных условиях, с четкой визуализацией, а также без конфликта инструментов при идеальной, оператор-контролируемой экспозиции, делает вариант использования хирургического комплекса DaVinci весьма привлекательным.

Во всех наблюдения выполнялась операция фундопликации по Ниссену с обязательной задней крурорафией.

Возраст пациентов, включенных в исследование, составил в основной группе 47,23 ± 13,65 лет, в группе сравнения - 47,01 ± 12,81 лет при диапазоне согласно критериям включения, от 18 до 80 лет.

Сопутствующая патология выявлена у 72 (60%) пациентов, при этом у 35 (29,2%) пациентов диагностировано по две сопутствующей патологии, по три сопутствующей патологии - у 4 (5%) больных. В расчет брались только клинически диагностированная и выраженная патология жизненно важных органов и систем, усугубляющая тяжесть основного заболевания, требовавшая корригирующей консервативной терапии, увеличившая риск хирургического

вмешательства, а также анестезиологического пособия и были способны влиять на течение послеоперационного периода.

Важно отметить, что мы не отказываемся от традиционной открытой антирефлюксной хирургии, однако область её использования будет уменьшаться с каждым годом освоения и повсеместного внедрения малоинвазивных технологий.

Для оценки и сравнения результатов хирургического лечения в группах исследования, техническая сложность выполнения хирургических вмешательств оценивалась по времени операций и частоте интра- и послеоперационных осложнений. Дополнительно нами применено анкетирование оперирующего хирурга, визуально-аналоговое шкалирование пациентов на предмет послеоперационного болевого синдрома и общего самочувствия после операции, а также оценивалось качество жизни пациентов по данным анкетирования на сроках 1, 3, 6, 12 месяцев после операции.

Средняя продолжительность антирефлюксных лапароскопических операций была достоверно меньше, чем при оперативных вмешательствах, выполненных работ-ассистировано.

Иным важным критерием, который подтверждает сложность любой антирефлюксной хирургической методики, является частота интра- и послеоперационных осложнений, а также частота конверсий. Конверсий и интраоперационных осложнений в анализируемом материале нами не отмечено.

Для анализа послеоперационных осложнений нами применена шкала осложнений по Clavien-Dindo. Данная шкала подразделяет все осложнения на подкластеры – большие и малые.

Среди малых осложнений (Grade 1-2) отмечалась пневмония у одного пациента в группе сравнения, лихорадка у трёх пациентов: одна в основной группе и два в группе сравнения, гастростаз у трёх пациентов: два в основной группе и один в группе сравнения. Данные осложнения корригировались дополнительной консервативной терапией. Серьёзное осложнение (Grade 3) в

виде кровотечения из троакарной раны обнаружено в раннем послеоперационном периоде у одного пациента в группе сравнения. Кровоточащая троакарная рана была успешно ушита. Летальных исходов, связанных с оперативным вмешательством – 0.

Общее количество осложнений составило 3 (5,0%) для основной группы и 5 (8,3%) при лапароскопическом методе. В сравнении количества осложнений основной группы с контрольной достоверность не достигнута. Средние сроки стационарного лечения также не имели достоверных различий, составляя 2,6±0,5 и 2,5±0,4 суток для включенных групп исследования соответственно. Полученные результаты указывают на то, что антирефлюксные оперативные вмешательства, выполненные робот-ассистированно, не уступают эндохирургическим оперативным вмешательствам.

На основании данных визуально-аналоговых шкал и балльной оценки болевых ощущений нами получены кривые, отражающие субъективное восприятие пациентом своего состояния в раннем послеоперационном периоде. Нами прослежена динамика балльных кривых с первых суток до этапа прекращения стационарного лечения. Полученные данные позволяют выявить преимущества роботизированных операций несмотря на исходно больший диаметр рабочих троакаров, а также количество инструментов (рук) и портов, чем при лапароскопической фундопликации.

Изучая восприятие проведенной операции с точки зрения самого хирурга нами были получены данные о предпочтении использования роботизированной хирургической системы по практически всем критериям оценки, особенно у больных гигантскими грыжами, в том числе с достоверными различиями по параметрам качества экспозиции и степени утомляемости специалиста.

Таким образом, как и, по субъективной оценке, пациентов, так и по данным анкетирования оперирующих хирургов, нами прослежена тождественность показателей для обеих методик с перевесом по ряду параметров метода робот-ассистированной хирургии грыж пищеводного отверстия диафрагмы.

Непосредственные результаты хирургического вмешательства оценивались по выраженности частоте и дисфагии. Дисфагия тяжелой степени в основной и контрольной группах в раннем послеоперационном периоде не отмечена. Средней степени тяжести дисфагия в основной группе не встретилась, в группе сравнения отмечена в 1 клиническом наблюдении, что составило 1,7% от всех пациентов данной группы. Единичные случаи дисфагии легкой степени купировались на фоне соблюдения диеты и медикаментозной поддержки в течение 2 недель.

Для оценки эффективности проведенного оперативного лечения в отдаленные сроки (6-12 месяцев) пациентам выполнялась pH-метрия, позволяющая определить отсутствие или наличие гастроэзофагеальных рефлюксов. Статистических различий, в параметрах оценки показателей pH пищевода в обеих группах не найдено, кроме длительности рефлюкса, при том, что весь значения полностью укладывались в эталонные показатели нормы.

Тождественные результаты получены при анализе данных ЭГДС и рентгенологических контрастных исследований, что, наш взгляд, свидетельствует о позитивных отдаленных результатах, проведенных антирефлюксных хирургических вмешательств в группах исследования.

Оценка качества жизни по данным гастроэнтерологического опросника GSRS (Gastrointestinal Symptom Rating Scale) в русскоязычной версии с адаптированным самостоятельным переводом указала на отсутствие статистически значимых различий в клинических группах по всем показателям, однако по ряду позиций имелась тенденция более низкой балльной оценки для роботизированных операций, то есть лучшего качества жизни.

Таким образом, сравнительный анализ отдаленного послеоперационного периода показал, что выбор метода малоинвазивной хирургии при грыжах пищеводного отверстия диафрагмы статистически не влияет на качество жизни пациентов в отдаленном послеоперационном периоде.

В заключении можно сделать вывод о том, что робот-ассистированная методика сопоставима с лапароскопическим методом лечения хиатальных грыж

с позиции непосредственных и отдаленных результатов, а также качества жизни оперированных пациентов.

Принимая во внимание общеизвестные преимущества роботизированной хирургии, в том числе с позиции комфорта оператора, следует продолжить их прогрессивное внедрение во все области хирургии, в том числе в хирургию пищеводно-желудочного перехода и диафрагмальных грыж.

ВЫВОДЫ

1. Робот-ассистированная лапароскопическая и стандартная лапароскопическая фундопликации высокоэффективны в лечении больных грыжей пищеводного отверстия диафрагмы и рефлюкс-эзофагитом, обеспечивая низкий процент послеоперационных осложнений, быстрое исчезновение болевых ощущений, а также небольшие сроки стационарного лечения.
2. Изучение отдаленных результатов стандартной лапароскопической и робот-ассистированной лапароскопической фундопликации в сроки до 12 месяцев после вмешательства продемонстрировало в обеих группах отсутствие рецидива грыжи пищеводного отверстия диафрагмы при рентгенологическом исследовании, эндоскопических признаков тяжелого эзофагита и тенденцию к уменьшению числа больных эзофагитом первой и второй степени по мере наблюдения, а также нормальные показатели pH-метрии.
3. Экспертная оценка, проведенная в исследуемых группах, констатировала высокие уровни изученных параметров как лапароскопических, так и робот-ассистированных вмешательств, в том числе технических характеристик оснащения, уровня визуализации и качества экспозиции, а также эргонометрии и степени выраженности энергозатрат. Средние величины, характеризующие робот-ассистированную методику, были во всех случаях выше, причем достоверные различия были получены по параметрам «Качество экспозиции» и «Степень утомляемости оперирующего хирурга».
4. Выбор способа вмешательства не повлиял на качество жизни пациентов в отдаленном послеоперационном периоде, как в отношении проявлений абдоминальной боли, так и желудочной и кишечной диспепсий. Робот-ассистированная технология обеспечила более быстрое исчезновение проявлений рефлюкса в сравнении со стандартной лапароскопической методикой, хотя различия были недостоверны.

ПРАКТИЧЕСКИЕ РЕКОМЕНДАЦИИ

1. Антирефлюксное вмешательство по Ниссену с формированием свободной короткой манжеты (по типу short «floppy» Nissen) обеспечивает хорошие непосредственные и отдаленные результаты у больных аксиальными грыжами пищеводного отверстия диафрагмы, в том числе кардиофундальными и гигантскими субтотальными грыжами.
2. Технические аспекты формирования фундопликационной манжетки у больных грыжей пищеводного отверстия диафрагмы и рефлюкс-эзофагитом должны быть стандартизированы, независимо от вида малоинвазивного доступа. Этот подход в равной мере реализуется использованием как современного лапароскопического оборудования, так и роботизированной хирургической системы.
3. Лучшее качество экспозиции, а также меньшая степень утомляемости хирурга, которые обеспечиваются применением роботизированной хирургической системы особенно актуальны в лечении больных сложными, в том числе гигантскими, грыжами пищеводного отверстия диафрагмы.

СПИСОК ИСПОЛЬЗУЕМОЙ ЛИТЕРАТУРЫ

1. Абдуллаев Б.А. Хирургическая тактика лечения грыж пищеводного отверстия диафрагмы, осложненных кровотечением: автореферат дис. ... кандидата медицинских наук: 14.00.27 / Абдуллаев Батыр Акмурадович; [Место защиты: Рос. науч. центр хирургии РАМН]. - Москва, 2008. - 26 с.
2. Алиев С.А., Омаров О.И., Омаров И.М. Экспериментальное обоснование нового способа лечения аксиальной грыжи пищеводного отверстия диафрагмы. // Вестник новых медицинских технологий. – 2013. – Т. 20. – №.1. - С. 65-67
3. Алишихов Ш.А., Богданов Д.Ю., Алишихов А.М., Абдулжалилов М.К. История развития диагностики и лечения грыж пищеводного отверстия диафрагмы. // Эндоскопическая хирургия. – 2012. – Т.18, (3). – С.64–70
4. Анищенко В.В. Механизмы формирования дисфункции кардии и ее хирургическое лечение: диссертация ... доктора медицинских наук : 14.00.16 / Анищенко Владимир Владимирович; [Место защиты: ГОУВПО "Новосибирский государственный медицинский университет"]. - Новосибирск, 2006. - 180 с.: 58 ил.
5. Басиева З.К., Басиева О.О., Шавлохова Э.А., Кехоева А.Ю., Кусова А.Б. Диагностика рефлюкс эзофагита с использованием 24-х часовой pH-метрии пищевода у больных гастроэзофагеальной рефлюксной болезнью пищевода с сахарным диабетом. // Современные проблемы науки и образования. – 2013. – № 6. – С. 631-638
6. Березницкий Я.С., Астахов Г.В., Курыляк С.Н. Возможности хирургического лечения диафрагмальных грыж с применением малоинвазивных технологий. // Вестник неотложной и восстановительной медицины. – 2013. – Т. 14. – № 4. – С. 520-521
7. Буриков М.А., Шульгин О.В. Особенности лечения гастроэзофагеальной рефлюксной болезни у пожилых пациентов. // Успехи геронтологии. – 2013. – Т. 26. – №1. – С. 172-175

8. Бурмистров М.В. Хасанов Р.Ш., Сигал Е.И., Муравьев В.Ю. Комплексный подход в диагностике и лечении гастроэзофагеальной рефлюксной болезни, осложненной пищеводом Барретта, у больных с грыжами пищеводного отверстия диафрагмы. // Медицинский альманах. – 2010. – №1, (10). – С.110-113
9. Василевский Д.И. Прядко А.С., Луфт А.В., Филин А.В. К вопросу о показаниях к хирургическому лечению гастроэзофагеальной рефлюксной болезни и ее осложнений. // Экспериментальная и клиническая гастроэнтерология. – 2010. – №10. – С.67-70
10. Василенко В.Х., Гребенев А. Л. Грыжи пищеводного отверстия диафрагмы. // М.: Медицина. – 1978. – С. 223
11. Вачёв А.Н., Адыширин-Заде Э.Э., Габбасов А.Г., Андреев И.С. Симультанные операции при коррекции грыжи пищеводного отверстия диафрагмы. // Казанский медицинский журнал. – 2007. – Т. 88, №6. – С. 587-589
12. Волчкова И.С. Интраоперационный алгоритм при эндовидеохирургическом лечении грыж пищеводного отверстия диафрагмы. // Медицинская наука и образование Урала. – 2012. – Т. 13. – №1. – С. 94-97
13. Галимов О.В. Лапароскопические технологии в коррекции грыж пищеводного отверстия диафрагмы. // Эндоскопическая хирургия. – 2006. – Т. 12. – №2. – С. 32-32.
14. Галлямов Э.А., Луцевич О.Э., Кубышкин В.А., Ерин С.А. Повторные лапароскопические операции при рецидиве гастроэзофагеальной рефлюксной болезни и грыжи пищеводного отверстия диафрагмы. // Хирургия. Журнал им. Н.И. Пирогова. – 2019. – №2. – С. 26-31
15. Ганцев Ш.Х., Камалетдинова Ю.Ю. Совершенствование диагностики грыж пищеводного отверстия диафрагмы в онкологической клинике. Уфа: Новый стиль, 2006 (Уфа: ООО <Штайм>) – С.118

16. Грубник В.В., Малиновский А.В. Лапароскопическая пластика гигантских грыж пищеводного отверстия диафрагмы принципиально новым сетчатым трансплантатом. // Украинский журнал малоинвазивной и эндоскопической хирургии. – 2013. – Т. 17, №2. – С. 25–28
17. Михин И.В., Кухтенко Ю.В. Грыжи пищеводного отверстия диафрагмы: Учеб. Пособие. // Волгоград: Изд-во ВолгГМУ. – 2014. – С.72
18. Девяткин А.Я., Чугунов А.Н., Гурьев Э.Н. Возможности ультразвукового исследования с трехмерной объемной реконструкцией изображения в оценке состояния нижнего пищеводного сфинктера. // Практическая медицина. – 2012. – №5, (60). – С. 143–146
19. Девяткин А.Я., Чугунов А.Н., Гурьев Э.Н. Применение ультразвукового исследования с трехмерной объемной реконструкцией изображения в диагностике грыж пищеводного отверстия диафрагмы. // Практическая медицина. – 2012. – №9, (65). – С. 146–150
20. Дибиров М.Д., Семенякин И.В., Ерин С.А., Фомин В.С. Редкое осложнение антирефлюксной хирургии: Сочетание рецидивной грыжи пищеводного отверстия диафрагмы с атоническим гастростазом. // Анналы хирургии. – 2017. – Т.22. – №3. – С.163–169
21. Ерин С.А., Фомичев А.Д., Левстак Е.В., Шерудило В.Н., Скрининг - обследование больных при грыжах пищеводного отверстия диафрагмы. // Эндоскопическая хирургия. – 2006. – Т. 12. – №2. – С.44–45
22. Ивашкин В.Т., Маев И.В., Трухманов А.С., Баранская Е.К. Гастроэзофагеальная рефлюксная болезнь. Клинические рекомендации. Москва, 2014.
23. Ивашкин В.Т., Маев И.В., Трухманов А.С., Румянцева Д.Е. Современные достижения в диагностике и лечении рефрактерной формы гастроэзофагеальной рефлюксной болезни. // Терапевтический архив. - 2018. – т.90, №8. – С.4–12

24. Клеменов А.В., Суслов А.С. Наследственные нарушения соединительной ткани: современный подход к классификации и диагностике (обзор). // Современные технологии в медицине. – 2014. – Т. 6, №2. – С.127–137
25. Ковалев С.А. Малоинвазивное хирургическое лечение грыж пищеводного отверстия диафрагмы: автореферат дис. ... кандидата медицинских наук: 14.01.17 / Ковалев Сергей Александрович; [Место защиты: Кабард.-Балкар. гос. ун-т им. Х.М. Бербекова]. - Нальчик, 2011. - 24 с.
26. Котив Б.Н., Прядко А. С., Василевский Д. И., Силантьев Д. С. Лечение грыж пищеводного отверстия диафрагмы с применением сетчатых имплантов. // Хирургия. Журнал им. Н.И. Пирогова. – 2012. – №4. – С. 59–62
27. Кубышкин В.А. Гастроэзофагеальная рефлюксная болезнь: Диагностика, консервативное и оперативное лечение / Кубышкин В. А., Корняк Б. С. – М., 1999. – 189 с.
28. Куницкий Ю.Л., Христуленко А.А., Новруз А.М. Миниинвазивные технологии у больных с сочетанными заболеваниями органов гепатопанкреатодуоденальной системы. // Вестник неотложной и восстановительной медицины. – 2013. – Т. 14. – №4. – С. 468–470
29. Луцевич О.Э., Галлямов Э.А., Ерин С.А., Макушин А.А. Лапароскопическая рефундопликация или 63 месяца без изжоги. // Московский хирургический журнал – 2017. – №2. – С. 18–24
30. Луцевич О.Э., Галлямов Э.А., Попов С.В., Биктимиров Р.Г. Особенности лапароскопических операций в условиях спаечной болезни брюшины и возможности ее лапароскопического лечения и профилактики. // Тихоокеанский медицинский журнал. – 2017. – №1. – С.69–73
31. Лишов Е.В., Перминов А.А. Анатомия пищеводно-желудочного перехода и диафрагмы как фактор выбора метода хирургического лечения грыжи пищеводного отверстия диафрагмы. // Acta Biomedica Scientifica. – 2011. – №4–2. – С.106–108

32. Муньос-Навас М., Уилкокс Ч., Санг Д.Д.Й. Атлас клинической гастроинтестинальной эндоскопии. Москва: Рид Элсивер, 2010. – 483 с.
33. Мазурин В.С. Аллахвердян А.С., Ахмедов М.Г., Гукасян Э.А. Результаты лапароскопической фундопликации при скользящих грыжах пищеводного отверстия диафрагмы // Гастроэнтерология СПб. – 2010. – №2–3. – С. 58
34. Малиновский А.В., Грубник В.В. Дизайн проспективных рандомизированных исследований по лапароскопической пластике больших и гигантских грыж пищеводного отверстия диафрагмы. // Украинский журнал хирургии. – 2012. – №4. – С. 121-129
35. Мацак В.А. Сравнительная оценка эффективности различных способов фундопликаций при хирургическом лечении гастроэзофагеальной рефлюксной болезни: автореферат дис. ... кандидата медицинских наук: 14.00.27 / Мацак Виктор Александрович; [Место защиты: Рос. ун-т дружбы народов]. - Москва, 2009. - 17 с.
36. Митьков В.В. (ред.). Практическое руководство по ультразвуковой диагностике: Общая ультразвуковая диагностика. – Издательский дом Видар-М, 2005. – 698 с.
37. Михальчевский В.П. Выбор способа хирургического лечения пациентов с грыжами пищеводного отверстия диафрагмы. // Український журнал малоінвазивної та ендоскопічної хірургії. – 2011. – Т.15, №2. – С. 46-47.
38. Никитенко А.И., Родин А.Г., Овчинников В.А. Анализ результатов эндовидеохирургического лечения грыж пищеводного отверстия диафрагмы. // Эндоскопическая хирургия. – 2012. – Т. 18. – №5. – С. 3-7.
39. Нечаева Г.И. и др. Дисплазия соединительной ткани: основные клинические синдромы, формулировка диагноза, лечение. // Лечащий врач. – 2008. – №2. – С. 22-28.
40. Оскретков В.И. (ред.). Видеоэндоскопическая хирургия пищевода. – Барнаул: Аз Бука, 2004. – 159 с.
41. Петровский Б.В., Каншин Н.Н., Николаев Н.О. Хирургия диафрагмы. // Л.: Медицина. – 1966. – С. 70-96

42. Подчеко П.И. Об этиологии и условиях возникновения гастроэзофагеальной рефлюксной болезни. // Вестник Смоленской государственной медицинской академии. – 2012. – Т. 11. – №2. – С.72–73
43. Пучков К.В., Филимонов В.Б. Грыжи пищеводного отверстия диафрагмы. М.: Медпрактика, 2003. – 172 с.
44. Родин А.Г., Базаев А.В., Никитенко А.И. Хирургическое лечение грыж пищеводного отверстия диафрагмы у больных пожилого возраста. // Медицинский альманах. – 2014. – №3, (33). – С. 117–120
45. Семенякин И.В., Дибиров М.Д., Ерин С.А., Фомин В.С. Клинико-инструментальные особенности диагностики грыж пищеводного отверстия диафрагмы // Московский хирургический журнал. – 2017. – №2, (54) – С. 30–33
46. Семенякин И.В. Луцевич О.Э., Галлямов Э.А., Шестаков А.Л. Сравнительный анализ лапароскопической и робот-ассистированной фундопликации при грыжах пищеводного отверстия диафрагмы. // Московский хирургический журнал. – 2019. – №4 – С.54–59
47. Сигал Е.И., Бурмистров М.В. Результаты лапароскопических операций при грыжах пищеводного отверстия диафрагмы. // Анналы хирургии. – 2004. – №2. – С. 62-65
48. Сигал Е.И., Шарапов Т.Л., Бурмистров М.В., Морошек А.А. Современный способ профилактики осложнений в лапароскопической антирефлюксной хирургии. // Казанский медицинский журнал. – 2012. – Т. 93, №6. – С. 875-879
49. Синайская Е.И., Ротар С.Р., Клименко Г.А. Возможности рентгеноскопии в диагностике грыжи пищеводного отверстия диафрагмы. // Бюллетень медицинских интернет-конференций. – Общество с ограниченной ответственностью «Наука и инновации», 2013. – Т. 3. – №11. – С. 1312

50.Стрижелецкий В.В, Рутенбург Г.М., Шмидт Е.В., Альтмарк Е.М. Симультанные эндовидеохирургические операции у больных хроническим калькулезным холециститом, гастроэзофагеальной рефлюксной болезнью и грыжами пищеводного отверстия диафрагмы. // Тихоокеанский медицинский журнал. – 2008. – №1, (31). – С.43–45

51.Туранов Н.Л., Ламекина Я.А., Зинченко С.А., Прядко А.С. Рентгенодиагностика гастроэзофагеальной рефлюксной болезни и ее осложнений. // Вестник Санкт-Петербургского университета. Серия 11. Медицина. – 2010. – Выпуск 2. – С.195–207

52. Федоров Е.Д. Стандарты эндоскопической диагностики ГЭРБ в России. // Экспериментальная и клиническая гастроэнтерология. Специальный выпуск. – 2004. – №5. – с. 22–29

53.Хитарьян А.Г., Ковалев С.А., Кузнецов А.В. Обоснование использования эксплантатов при лапароскопической коррекции грыж пищеводного отверстия диафрагмы. // Известия высших учебных заведений. Северо-Кавказский регион. Естественные науки. – 2006. – С.145

54. Хитарьян А.Г., Ковалев С.А. Профилактика развития рецидивов и осложнений после лапароскопических операций по поводу грыж пищеводного отверстия диафрагмы. // Кубанский научный медицинский вестник. – 2010. – №1, (115). – С.107-111

55. Черноусов А.Ф. Хирургия пищевода: Рук. для врачей / А.Ф. Черноусов, П.М. Богопольский, Ф.С. Курбанов. - М.: Медицина, 2000. - 349, [1] с.

56. Черноусов Ф.А., Абдуллаев Б.А. Грыжи пищеводного отверстия диафрагмы, осложненные кровотечением. // Анналы хирургии. – 2007. – №5. – С. 24-28

57. Черноусов Ф.А., Лишов Д.Е. Опыт хирургического лечения гигантских параэзофагеальных грыж пищеводного отверстия диафрагмы. // Грудная и сердечно-сосудистая хирургия. – 2007. – №2. – С. 43-46

58. Черноусов Ф.А., Лишов Д.Е. Хирургическое лечение скользящих гигантских грыж пищеводного отверстия диафрагмы. // Грудная и

сердечно-сосудистая хирургия. – 2007. – №5. – С. 48-51
59. Черноусов А.Ф., Хоробрых Т.В., Ветшев Ф.П. Повторные антирефлюксные операции. // Вестник хирургической гастроэнтерологии. – 2011. – Т. 3. – С. 4–15
60. Чикинев Ю.В. Актуальные вопросы хирургического лечения болезней пищевода и кардии. Новосиб.гос.мед.ун-т, Новосибирская областная клиническая больница. - Новосибирск: [б. и.], 2009
61. Шарова Л.Е. Современные методы рентгенологической диагностики грыж пищеводного отверстия диафрагмы: учебное пособие для врачей-рентгенологов / Л.Е. Шарова, Е.В. Розенгауз, А.Е. Холодова. - Санкт-Петербург: Санкт-Петербургская мед. акад. последипломного образования, 2010. - 25, [1] с.
62. Япарова Е.Д., Пантелеймонова И.Л., Романюха И.В. Некоторые особенности рентгенологической картины скользящих (аксиальных) грыж пищеводного отверстия диафрагмы и их диагностика у пациентов с гастроэзофагеальной рефлюксной болезнью. // Здоровье. Медицинская экология. Наука. – 2012. – Т.47. – №1–2. – С.127–130
63. Akerlund A. Hernia diaphragmatica hiatus oesophagei vom anatomischen und roentgenologischen Gesichtspund. // Acta radiologia. – 1926. – №6. – P.3–22
64. Aliotta A., Rapaccini G. L., Pompili M., Grattagliano A. Ultrasonographic signs of sliding, gastric, and hiatal hernia: their prospective evaluation. // Journal of ultrasound in medicine. – 1994. – V.13, №9. – P. 665–669
65. Allaix M.E., Herbella F.A., Patti M.G. Laparoscopic total fundoplication for gastroesophageal reflux disease. How I do it. // Journal of Gastrointestinal Surgery. – 2013. – V.17, №4. – P. 822–828
66. Allen B.C., Baker M.E., Falk G.W. Barium esophagography reply. // Cleveland clinic journal of medicine. – 2009. – V.76, №4. – P.218–218
67. Arafat F.O., Teitelbaum E.N., Hungness E.S. Modern treatment of paraesophageal hernia: preoperative evaluation and technique for laparoscopic repair. // Surgical Laparoscopy Endoscopy & Percutaneous Techniques. – 2012.

– V.22, №4. – P.297–303.

68. Ardeleanu V., Chebac G.R., Georgescu C., Vesa D. The modifications suffered by the peri-esophageal anatomical structures in the hiatal hernia disease: a qualitative and quantitative microanatomic study/ // Rom. J. Morphol. Embryol. – 2010. – V.51. – P.765– 770
69. Arnold B.N. Dunst C.M., Gill A.B., Goers T.A. Postoperative impedance–pH testing is unreliable after Nissen fundoplication with or without giant hiatal hernia repair. // Journal of Gastrointestinal Surgery. – 2011. – V.15, №9. – P. 1506–1512
70. Awais O., Luketich J.D., Schuchert M.J., Morse Ch.R. Reoperative antireflux surgery for failed fundoplication: an analysis of outcomes in 275 patients. // The Annals of thoracic surgery. – 2011. – V.92, №3. – P.1083-1090
71. Bell R.C.W., Freeman K.D. Clinical and pH-metric outcomes of transoral esophagogastric fundoplication for the treatment of gastroesophageal reflux disease. // Surgical endoscopy. – 2011. – V.25, №6. – P.1975-1984.
72. Bello B., Herbella F.A., Allaix M.E., Patti M.G. Impact of minimally invasive surgery on the treatment of benign esophageal disorders. // World Journal of Gastroenterology: WJG. – 2012. – V. 18, №46. – P. 6764–6470
73. Boerema I. Gastropexia anterior geniculata for sliding hiatus hernia and for cardiospam //The Journal of the International College of Surgeons. – 1958. – V. 29. – №. 5, Pt 1. – P. 533–547
74. Braghetto I., Csendes A., Korn O., Musleh M. Hiatal hernias: why and how should they be surgically treated? // Cirugía Española (English Edition). – 2013. – V. 91, №7. – P. 438–443
75. Brandalise A., Aranha N.C., Brandalise N.A. The polypropylene mesh in the laparoscopic repair of large hiatal hernias: technical aspects. // ABCD. Arquivos Brasileiros de Cirurgia Digestiva (São Paulo). – 2012. – V.25, №4. – P. 224–228
76. Broeders J.A. Systematic review and meta-analysis of laparoscopic Nissen (posterior total) versus Toupet (posterior partial) fundoplication for gastro-oesophageal reflux disease. // British journal of surgery. – 2010. – V. 97, №9. – P. 1318– 1330.
77. Brown C.N., Smith L.T., Watson D.I., Devitt P.G. Outcomes for trainees vs experienced surgeons undertaking laparoscopic antireflux surgery-is equipoise achieved? // Journal of Gastrointestinal Surgery. – 2013. – V. 17, №7. – P. 1173– 1180

78. Cadière G.B., Himpens J., Vertruyen M., Bruyns J. Evaluation of telesurgical (robotic) NISSEN fundoplication. // Surgical endoscopy. – 2001. – V. 15, №9. – P. 918–923
79. Carrott P.W., Markar Sh.R., Hong J., Kuppusamy M.K. Iron-deficiency anemia is a common presenting issue with giant paraesophageal hernia and resolves following repair. // Journal of Gastrointestinal Surgery. – 2013. – V. 17, №5. – P. 858–862
80. Casado M.E., de la Maza J.M., Sampere J.J., de Almodóvar M R. Evaluation of radioisotope procedures in the diagnosis of esophageal hiatal hernia with gastroesophageal reflux. // Revista espanola de las enfermedades del aparato digestivo. – 1987. – V. 72, №4, Pt 2. – P.404 - 410
81. Chau A.M.T., Ma R. W.L., Gold D.M. Massive hiatus hernia presenting as acute chest pain. // Internal medicine journal. – 2011. – V.41. – №9. – P.704-705
82. Chen D., Barber C., McLoughlin P., Thavaneswaran P. Systematic review of endoscopic treatments for gastro- oesophageal reflux disease. // British Journal of Surgery: Incorporating European Journal of Surgery and Swiss Surgery. – 2009. – V.96, №2. – P. 128–136
83. Dallemagne B., Arenas Sanchez M., Francart D., Perretta S. Long- term results after laparoscopic reoperation for failed antireflux procedures. // British Journal of Surgery. – 2011. – V. 98, №11. – P. 1581–1587
84. Draaisma W.A., Ruurda J.P., Scheffer R.C., Simmermacher R.K. Randomized clinical trial of standard laparoscopic versus robot- assisted laparoscopic Nissen fundoplication for gastro- oesophageal reflux disease. // British Journal of Surgery: Incorporating European Journal of Surgery and Swiss Surgery. – 2006. – V. 93, №11. – P. 1351–1359
85. DeMeester S.R. Laparoscopic paraesophageal hernia repair: critical steps and adjunct techniques to minimize recurrence. // Surgical Laparoscopy Endoscopy & Percutaneous Techniques. – 2013. – V. 23, №5. – P. 429– 435
86. DeMeester T.R., Bonavina L., Albertucci M. Nissen fundoplication for gastroesophageal reflux disease. Evaluation of primary repair in 100 consecutive patients. // Annals of surgery. – 1986. – V. 204, №1. – P.9
87. De Moor V., Zalcman M., Delhaye M., El Nakadi I. Complications of mesh repair in

hiatal surgery: about 3 cases and review of the literature. // Surgical Laparoscopy Endoscopy & Percutaneous Techniques. – 2012. – V. 22, №4. – P.e222–e225.

88. Diao H.X., Wu W.X., Deng Y. Effect of laparoscopic repair and impact on quality of life in patients with hiatal hernia. // China J Endosc. – 2015. – V. 21. – P. 1065–1068
89. Du X., Hu Zh.,Yan Ch., Zhang Ch. A meta-analysis of long follow-up outcomes of laparoscopic Nissen (total) versus Toupet (270) fundoplication for gastro-esophageal reflux disease based on randomized controlled trials in adults. // BMC gastroenterology. – 2016. – V. 16, №1. – P. 88
90. Du X., Wu J.M., Hu Z.W., Wang F. Laparoscopic Nissen (total) versus anterior 180 fundoplication for gastro-esophageal reflux disease: A meta-analysis and systematic review. // Medicine. – 2017. – V. 96, (37). – P. e8085
91. Elgandashvili D., Kiladze M. Laparoscopic surgery of hiatal hernia and gastro-esophageal reflux disease. // Georgian Med News. – 2014. – V. 6, №231. – C. 17–20
92. El-Serag H.B., Sweet S., Winchester Ch. C., Dent J. Update on the epidemiology of gastro-oesophageal reflux disease: a systematic review. // Gut. – 2014. – V. 63, №6. – P. 871–880
93. Falk G. W. Role of barium esophagography in evaluating dysphagia. // Cleveland Clinic journal of medicine. – 2009. – V.76, №2. – P. 105
94. Fei L. del Genio G., Brusciano L., Esposito V. Hiatal hernia recurrence: surgical complication or disease? Electron microscope findings of the diaphragmatic pillars. // Journal of Gastrointestinal Surgery. – 2009. – V. 13, №3. – P. 459–464
95. Feussner H., Wilhelm D. Antirefluxoperationen. // Der Chirurg. – 2013. – V. 84, №4. – P. 339–350.
96. Frazzoni M. Piccoli M., Conigliaro R., Frazzoni L. Laparoscopic fundoplication for gastroesophageal reflux disease. // World journal of gastroenterology: WJG. – 2014. – V. 20, №39. – P. 14272.
97. Furnée E., Hazebroek E. Mesh in laparoscopic large hiatal hernia repair: a systematic review of the literature. // Surgical endoscopy. – 2013. – V. 27, №11. – P. 3998–4008

98. Furnée E.J.B. Draaisma W.A., Broeders I.A.M.J. Surgical reintervention after failed antireflux surgery: a systematic review of the literature. // Journal of Gastrointestinal Surgery. – 2009. – V. 13, №8. – P. 1539–1549.
99. Gebhart A., Vu S., Armstrong Ch., Smith B.R. Initial outcomes of laparoscopic paraesophageal hiatal hernia repair with mesh. // The American Surgeon. – 2013. – V. 79, №10. – P. 1017–1021
100. Harrington S.W. Various types of diaphragmatic hernia treated surgically. Report of 430 cases. // Surg.Gyn.Obst. – 1948. – V. 86. – P. 735–755
101. Haurani C., Carlin A.M., Hammoud Z.T., Velanovich V. Prevalence and resolution of anemia with paraesophageal hernia repair. // Journal of Gastrointestinal Surgery. – 2012. – V. 16, №10. – P. 1817–1820
102. Heacock L., Parikh M., Jain R., Balthazar E. Improving the diagnostic accuracy of hiatal hernia in patients undergoing bariatric surgery. // Obesity surgery. – 2012. – V. 22, №11. – P. 1730–1733
103. Herbella F.A.M. Vicentine F.P., Del Grande J.C., Patti M.G. Postprandial proximal gastric acid pocket in patients after laparoscopic Nissen fundoplication. // Surgical endoscopy. – 2011. – V. 25, №10. – P. 3198–3201
104. Herregods T.V.K., Bredenoord A.J., Smout A. Pathophysiology of gastroesophageal reflux disease: new understanding in a new era. // Neurogastroenterology & Motility. – 2015. – V. 27, №9. – P. 1202–1213
105. Horvath K.D., Swanstrom L.L., Jobe B.A. The Short Esophagus: Pathophysiology, Incidence, Presentation, and Treatment in the Era of Laparoscopic Antireflux Surgery. // Ann Surg. – 2000. – V.232, (5). – P.630–640
106. Hummel K., Richards W. Endoscopic treatment of gastroesophageal reflux disease //Surgical Clinics. – 2015. – T. 95. – №3. – P. 653–667
107. Katz P. O., Gerson L. B., Vela M. F. Guidelines for the diagnosis and management of gastroesophageal reflux disease. // The American journal of gastroenterology. –

2013. – V.108, №3. – P. 308

108. Kellokumpu I., Voutilainen M., Haglund C., Färkkilä M. Quality of life following laparoscopic Nissen fundoplication: assessing short-term and long-term outcomes. // World Journal of Gastroenterology: WJG. – 2013. – V. 19, №24. – C. 3810–3818
109. Kow L. Magnetic resonance imaging in the diagnosis of choledocholithiasis. // ANZ journal of surgery. – 2004. – V. 74. – №8. – P.618
110. Lord R.V.N., DeMeester S.R., Peters J.H., Hagen J.A. Hiatal hernia, lower esophageal sphincter incompetence, and effectiveness of Nissen fundoplication in the spectrum of gastroesophageal reflux disease. // Journal of Gastrointestinal Surgery. – 2009. – V. 13. – №4. – P. 602–610
111. Lundell L. Antireflux surgery: efficacy, side effects, and other issues. // Gastroenterology & hepatology. – 2011. – V. 7. – №3. – P. 175–178
112. Ma B., Tian W., Chen L., Liu P. Laparoscopic repair of esophageal hiatal hernia. // Journal of Huazhong University of Science and Technology [Medical Sciences]. – 2011. – V. 31, №2. – P. 231–234
113. Makarewicz W., Jaworski Ł., Bobowicz M., Roszak K. Paraesophageal hernia repair followed by cardiac tamponade caused by ProTacks. // The Annals of thoracic surgery. – 2012. – V. 94, №4. – P.e87-e89
114. Makdisi G., Nichols 3rd F.C., Cassivi S.D., Wigle D.A. Laparoscopic repair for failed antireflux procedures. // The Annals of thoracic surgery. – 2014. – V. 98. – №4. – P. 1261-1266
115. Mardani J., Lundell L., Engström C. Total or posterior partial fundoplication in the treatment of GERD: results of a randomized trial after 2 decades of follow-up. // Annals of surgery. – 2011. – V. 253, №5. – P. 875-878
116. Mariette C., Pessaux P. Ambulatory laparoscopic fundoplication for gastroesophageal reflux disease: a systematic review. // Surgical endoscopy. – 2011. – V. 25, №9. – P. 2859-2864

117. Mertens A.C., Tolboom R.C., Zavrtanik H., Draaisma W.A. Morbidity and mortality in complex robot-assisted hiatal hernia surgery: 7-year experience in a high-volume center. // Surgical endoscopy. – 2019. – V. 33, №7. – P. 2152-2161

118. Moore M., Afaneh Ch., Benhuri D., Antonacci C. Gastroesophageal reflux disease: a review of surgical decision making. // World journal of gastrointestinal surgery. – 2016. – V. 8, №1. – P. 77–83

119. Morino M., Pellegrino L., Giaccone C., Garrone C., Rebecchi F. Randomized clinical trial of robot- assisted versus laparoscopic Nissen fundoplication. // British Journal of Surgery: Incorporating European Journal of Surgery and Swiss Surgery. – 2006. – V. 93, №5. – P. 553–558

120. Müller-Stich B.P., Mehrabi A., Kenngott H. G., Fonouni H. Is a circular polypropylene mesh appropriate for application at the esophageal hiatus? Results from an experimental study in a porcine model. // Surgical endoscopy. – 2009. – V. 23, №6. – P. 1372–1378

121. Nicolau A.E. Laparoscopic modified partial posterior Toupet fundoplication. // Chirurgia (Bucharest, Romania: 1990). – 2010. – V.105, №2. – P.229–234

122. Pennathur A., Awais O., Luketich J. D. Minimally invasive redo antireflux surgery: lessons learned //The Annals of thoracic surgery. – 2010. – T. 89. – №. 6. – P. S2174-S2179

123. Priego P., Ruiz-Tovar J., Pérez de Oteyza J. Long-term results of giant hiatal hernia mesh repair and antireflux laparoscopic surgery for gastroesophageal reflux disease. // Journal of Laparoendoscopic & Advanced Surgical Techniques. – 2012. – V.22, №2. – P. 139-141

124. Rebecchi F., Allaix M. E., Morino M. Robotic technological aids in esophageal surgery // Journal of visualized surgery. – 2017. – V. 8, (3)

125. Rodríguez-Sanjuán J.C., Gómez-Ruiz M., Trugeda-Carrera S., Manuel-Palazuelos C. Laparoscopic and robot-assisted laparoscopic digestive surgery: present and future directions. // World journal of gastroenterology. – 2016. – V. 22, №6. – P. 1975

126. Salminen P. The laparoscopic Nissen fundoplication—A better operation? //The

Surgeon. – 2009. – V.7, №4. – P. 224–227

127. Sharp N.E., Alemayehu H., Desai A., Holcomb 3rd G.W. Fever after redo Nissen fundoplication with hiatal hernia repair. // Journal of surgical research. – 2014. – V.190, №2. – P. 594–597
128. Shaw J.M., Bornman P.C., Callanan M.D., Beckingham I.J., Metz D.C. Long-term outcome of laparoscopic Nissen and laparoscopic Toupet fundoplication for gastroesophageal reflux disease: a prospective, randomized trial //Surgical endoscopy. – 2010. – V.24, №4. – P.924–932
129. Simorov A., Ranade A., Jones R., Tadaki C. Long-term patient outcomes after laparoscopic anti-reflux procedures. // Journal of Gastrointestinal Surgery. – 2014. – V. 18, №1. – C. 157–162
130. Sohda M., Kato H., Sakai M., Suzuki S. Combination of hiatal hernia with nonspecific esophageal motility disorder (NEMD) successfully treated with thoracic and abdominal surgery: report of a case. // International surgery. – 2010. – V. 95, №4. – P.309–314
131. Strate U., Emmermann A., Fibbe C., Layer P., Zornig C. Laparoscopic fundoplication: Nissen versus Toupet two-year outcome of a prospective randomized study of 200 patients regarding preoperative esophageal motility. // Surgical endoscopy. – 2008. – V. 22, №1. – P.21–30
132. Stylopoulos N., Rattner D.W. The history of hiatal hernia surgery: from Bowditch to laparoscopy. // Annals of surgery. – 2005. – V. 241, №1. – P.185
133. Sugumar H., Kearney L.G., Srivastava P.M. Pericardial tamponade: A life threatening complication of laparoscopic gastro-oesophageal surgery. // Heart, Lung and Circulation. – 2012. – V.21, №4. – P. 237–239
134. Suppa M., Colzi M., Magnanelli E., Migliozzi E. Impaired lung function and anemia from large hiatal hernia: a case report. // Recenti progressi in medicina. – 2013. – V. 104, №5. – P. 200–202
135. Symons N.R.A., Purkayastha S., Dillemans B., Athanasiou Th. Laparoscopic revision of failed antireflux surgery: a systematic review. // The American Journal of Surgery. – 2011. – V.202, №3. – P. 336–343

136. Talamini M. A., Chapman S., Horgan S., Melvin W.S. A prospective analysis of 211 robotic-assisted surgical procedures. // Surgical Endoscopy and Other Interventional Techniques. – 2003. – V. 17, №10. – P. 1521–1524

137. Tan G., Yang Z., Wang Z. Meta-analysis of laparoscopic total (Nissen) versus posterior (Toupet) fundoplication for gastro-oesophageal reflux disease based on randomized clinical trials. // ANZ journal of surgery. – 2011. – V. 81, №4. – P. 246–252
138. Tolboom R.C., Draaisma W.A., Broeders I.A.M.J. Evaluation of conventional laparoscopic versus robot-assisted laparoscopic redo hiatal hernia and antireflux surgery: a cohort study. // Journal of robotic surgery. – 2016. – V.10, №1. – P. 33–39
139. Wang Z., Zheng Q., Jin Z. Meta- analysis of robot- assisted versus conventional laparoscopic Nissen fundoplication for gastro- oesophageal reflux disease. // ANZ journal of surgery. – 2012. – V. 82, №3. – P.112–117
140. Westra S.J., Wolf B.H.M., Staalman C.R. Ultrasound diagnosis of gastroesophageal reflux and hiatal hernia in infants and young children. // Journal of clinical ultrasound. – 1990. – V.18, №6. – P.477–485
141. Yu C., Ni Y. Diagnosis and surgical treatment of intrathoracic omental herniation through the esophageal hiatus. // Chinese medical journal. – 2013. – V. 126, №1. – P.194–195
142. Zavala-Solares M., Valdovinos-Díaz M.Á. Clinical Images in Gastrology: high resolution esophageal pressure topography in the diagnosis of hiatal hernia. // Revista de gastroenterologia de Mexico. – 2012. – V.77, №.4. – P.214-215

ПРИЛОЖЕНИЕ

Приложение 1.

Анкета, оценивающая степень и переносимость боли по визуально-аналоговой шкале со шкалой лиц Вонга-Бэкера

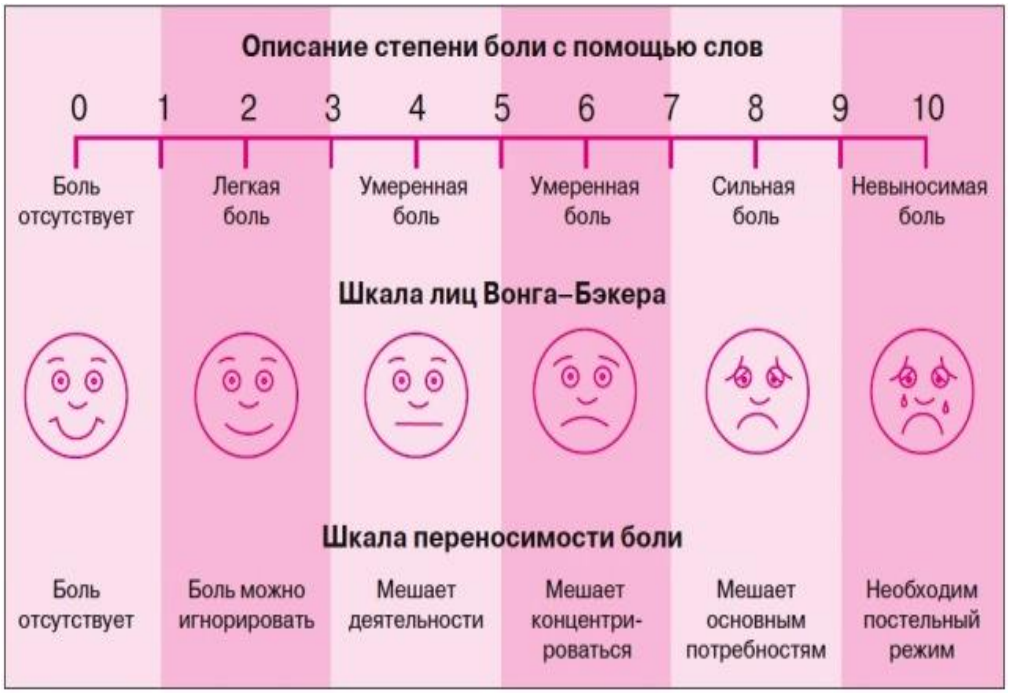

Приложение 2.

Опросник для оценки качества жизни пациентов

Gastrointestinal Symptom Rating Scale.

1. Беспокоили ли Вас БОЛЬ ИЛИ ДИСКОМФОРТ В ВЕРХНЕЙ ЧАСТИ ЖИВОТА ИЛИ ОБЛАСТИ ВАШЕГО ЖЕЛУДКА на прошлой неделе?
    1) Не беспокоили
    2) Незначительный дискомфорт
    3) Умеренный дискомфорт
    4) Средний дискомфорт
    5) Относительно сильный (но терпимый) дискомфорт
    6) Сильный дискомфорт
    7) Очень сильный дискомфорт
2. Беспокоила ли Вас ИЗЖОГА на прошлой неделе? (Под изжогой подразумевается неприятное жгучее или жалящее ощущение в области грудной клетки.)
    1) Не беспокоила
    2) Незначительный дискомфорт
    3) Умеренный дискомфорт
    4) Средний дискомфорт
    5) Относительно сильный (но терпимый) дискомфорт
    6) Сильный дискомфорт
    7) Очень сильный дискомфорт
3. Беспокоил ли Вас КИСЛОТНЫЙ РЕФЛЮКС на прошлой неделе? (Под рефлюксом подразумевается ощущение срыгивания небольших количеств кислоты или затекание кислой, или горькой жидкости из желудка в горло.)
    1) Не беспокоила
    2) Незначительный дискомфорт
    3) Умеренный дискомфорт
    4) Средний дискомфорт
    5) Относительно сильный (но терпимый) дискомфорт
    6) Сильный дискомфорт
    7) Очень сильный дискомфорт
4. Беспокоили ли Вас ГОЛОДНЫЕ БОЛИ в животе на прошлой неделе? (Это ощущение пустоты в желудке, связанное с потребностью перекусить между приемами пищи.)
    1) Не беспокоила
    2) Незначительный дискомфорт
    3) Умеренный дискомфорт

4) Средний дискомфорт

5) Относительно сильный (но терпимый) дискомфорт

6) Сильный дискомфорт

7) Очень сильный дискомфорт

5. Беспокоили ли Вас ПРИСТУПЫ ТОШНОТЫ на прошлой неделе? (Под тошнотой подразумевается неприятное ощущение, которое может привести к рвоте.)

1) Не беспокоила

2) Незначительный дискомфорт

3) Умеренный дискомфорт

4) Средний дискомфорт

5) Относительно сильный (но терпимый) дискомфорт

6) Сильный дискомфорт

7) Очень сильный дискомфорт

6. Беспокоило ли Вас УРЧАНИЕ в животе на прошлой неделе? (Под урчанием понимается «вибрация» или неприятные звуки в животе.)

1) Не беспокоила

2) Незначительный дискомфорт

3) Умеренный дискомфорт

4) Средний дискомфорт

5) Относительно сильный (но терпимый) дискомфорт

6) Сильный дискомфорт

7) Очень сильный дискомфорт

7. Беспокоило ли Вас ВЗДУТИЕ живота на прошлой неделе? (Под вздутием понимается ощущение газов или воздуха в животе, зачастую сопровождаемое увеличением живота в объеме.)

1) Не беспокоила

2) Незначительный дискомфорт

3) Умеренный дискомфорт

4) Средний дискомфорт

5) Относительно сильный (но терпимый) дискомфорт

6) Сильный дискомфорт

7) Очень сильный дискомфорт

8. Беспокоила ли Вас ОТРЫЖКА на прошлой неделе? (Под отрыжкой понимается выход воздуха из желудка через рот, сопровождаемое с ослаблением

чувства вздутия.)

1) Не беспокоила
2) Незначительный дискомфорт
3) Умеренный дискомфорт
4) Средний дискомфорт
5) Относительно сильный (но терпимый) дискомфорт
6) Сильный дискомфорт
7) Очень сильный дискомфорт

9. Беспокоил ли Вас МЕТЕОРИЗМ на прошлой неделе? (Под метеоризмом понимается освобождение кишечника от воздуха или газов, часто сопровождаемое ослаблением чувства вздутия.)

1) Не беспокоил
2) Незначительный дискомфорт
3) Умеренный дискомфорт
4) Средний дискомфорт
5) Относительно сильный (но терпимый) дискомфорт
6) Сильный дискомфорт
7) Очень сильный дискомфорт

10. Беспокоил ли Вас ЗАПОР на прошлой неделе? (Под запором понимается сниженная способность к опорожнению кишечника.)

1) Не беспокоил
2) Незначительный дискомфорт
3) Умеренный дискомфорт
4) Средний дискомфорт
5) Относительно сильный (но терпимый) дискомфорт
6) Сильный дискомфорт
7) Очень сильный дискомфорт

11. Беспокоила ли Вас ДИАРЕЯ на прошлой неделе? (Под диареями понимается слишком частое опорожнение кишечника.)

1) Не беспокоила
2) Незначительный дискомфорт
3) Умеренный дискомфорт
4) Средний дискомфорт
5) Относительно сильный (но терпимый) дискомфорт
6) Сильный дискомфорт

7) Очень сильный дискомфорт

12. Беспокоил ли Вас ЖИДКИЙ СТУЛ на прошлой неделе? (В случае чередования жидкого стула и твердого стула, отметьте степень дискомфорта при преобладании ЖИДКОГО СТУЛА.)

1) Не беспокоил
2) Незначительный дискомфорт
3) Умеренный дискомфорт
4) Средний дискомфорт
5) Относительно сильный (но терпимый) дискомфорт
6) Сильный дискомфорт
7) Очень сильный дискомфорт

13. Беспокоил ли Вас ТВЕРДЫЙ СТУЛ на прошлой неделе? (В случае чередования жидкого стула и твердого стула, отметьте степень дискомфорта при преобладании ТВЕРДОГО СТУЛА.)

1) Не беспокоил
2) Незначительный дискомфорт
3) Умеренный дискомфорт
4) Средний дискомфорт
5) Относительно сильный (но терпимый) дискомфорт
6) Сильный дискомфорт
7) Очень сильный дискомфорт

14. Были ли Вы обеспокоены ВНЕЗАПНОЙ ПОТРЕБНОСТЬЮ ОПОРОЖНИТЬ КИШЕЧНИК в течение прошлой недели? (Под этим понимается срочная потребность идти в туалет при невозможности полностью контролировать ситуацию.)

1) Не беспокоили
2) Незначительный дискомфорт
3) Умеренный дискомфорт
4) Средний дискомфорт
5) Относительно сильный (но терпимый) дискомфорт
6) Сильный дискомфорт
7) Очень сильный дискомфорт

Приложение 3.

Опросник для пациентов с симптомами со стороны желудочно-кишечного тракта «GERDQ»

Опросник для пациентов с симптомами со стороны желудочно-кишечного тракта

Опросник GerdQ

ПОДУМАЙТЕ О

ВАШЕМ САМОЧУВСТВИИ

ЗА ПРОШЕДШУЮ НЕДЕЛЮ...

При ответе на каждый вопрос выбирайте только один, наиболее подходящий вариант ответа

Пожалуйста, ответьте на нижеперечисленные вопросы. Эти ответы помогут Вашему врачу выбрать оптимальный вариант лечения, который быстро и эффективно вернет Вас к здоровой жизни.

A

1. Как часто Вы ощущали изжогу (жжение за грудиной)?

0 дней	1 день	2–3 дня	4–7 дней

2. Как часто Вы отмечали, что содержимое желудка (жидкость либо пища) снова попадает в глотку или полость рта (отрыжка)?

0 дней	1 день	2–3 дня	4–7 дней

B

3. Как часто Вы ощущали боль в центре верхней части живота?

0 дней	1 день	2–3 дня	4–7 дней

4. Как часто Вы ощущали тошноту?

0 дней	1 день	2–3 дня	4–7 дней

C

5. Как часто изжога и/или отрыжка мешали Вам хорошо выспаться ночью?

0 дней	1 день	2–3 дня	4–7 дней

6. Как часто по поводу изжоги и/или отрыжки Вы дополнительно принимали другие средства (*раствор питьевой соды, Маалокс, Ренни, Альмагель, Фосфалюгель, Гастал, Ортанол, Гевискон*), кроме рекомендованных лечащим врачом?

0 дней	1 день	2–3 дня	4–7 дней

Ф.И.О. _____ Дата _____

Опросник GerdQ

РАССЧИТАЙТЕ

ИТОГОВЫЙ БАЛЛ

Чтобы узнать итоговый балл, сложите баллы, полученные за каждый ответ

После заполнения всех полей, пожалуйста, передайте эту карточку Вашему лечащему врачу для получения комментариев по поводу итогового балла.

		0 баллов	1 балл	2 балла	3 балла			
A	Ответ 1	0 дней	1 день	2–3 дня	4–7 дней	=		баллов
						+		
	Ответ 2	0 баллов	1 балл	2 балла	3 балла			
		0 дней	1 день	2–3 дня	4–7 дней	=		баллов
						+		
B	Ответ 3	3 балла	2 балла	1 балл	0 баллов			
		0 дней	1 день	2–3 дня	4–7 дней	=		баллов
						+		
	Ответ 4	3 балла	2 балла	1 балл	0 баллов			
		0 дней	1 день	2–3 дня	4–7 дней	=		баллов
						+		
C	Ответ 5	0 баллов	1 балл	2 балла	3 балла			
		0 дней	1 день	2–3 дня	4–7 дней	=		баллов
						+		
	Ответ 6	0 баллов	1 балл	2 балла	3 балла			
		0 дней	1 день	2–3 дня	4–7 дней	=		баллов
						=		
	Итоговый балл GerdQ							**баллов**

* *Более чем у 80% лиц, набравших 8 и более баллов по опроснику GerdQ, диагностируется ГЭРБ (Jones R., Junghard O., Dent J. et al. Aliment Pharmacol Ther 2009; 30: 1030-1038)*

Приложение 4.

Анкета, оценивающая восприятие проведённой операции хирургом.

Показатель	Количество баллов (1-10)
Качество визуализации	
Разнообразие высокоэнергетического оборудования, качество диссекции/коагуляции /резания	
Качество экспозиции в «узких пространствах»	
Эргономика оперативного пространства	
Степень утомляемости	