Федеральное государственное бюджетное научное учреждение
«Российский научный центр хирургии имени академика Б.В. Петровского»

на правах рукописи

**Базаров Дмитрий Владимирович**

# СИМУЛЬТАННЫЕ И КОМБИНИРОВАННЫЕ ОПЕРАЦИИ В ТОРАКАЛЬНОЙ ХИРУРГИИ

14.01.17 - хирургия

Диссертация на соискание ученой степени
доктора медицинских наук

Научные консультанты:
Лауреат Государственной премии РФ,
заслуженный деятель науки РФ, профессор,
академик РАН Белов Ю. В.
доктор медицинских наук Шестаков А.Л.

Москва - 2019

# ОГЛАВЛЕНИЕ

Список использованных сокращений…….....4

Введение…….. …….. …… .....5

Глава 1. Обзор литературы…… …… … . …… . …..16

1.1. История вопроса, терминология, классификации…… . … ….19

1.2 Симультанные и комбинированные операции

в торакальной хирургии …… …….. … ..……24

1.3. Симультанные и комбинированные операции

в условиях искусственного кровообращения…… .. ... …40

1.4. Миниинвазивные симультанные и комбинированные операции..47

1.5. Симультанные и комбинированные операции

при заболеваниях трахеи…… …… …. . 51

Глава 2. Характеристика собственных клинических наблюдений…… .....58

2.1. Общие данные…… .58

2.2. Симультанные операции: показания, доступ, объем……...64

2.3. Комбинированные операции: показания, доступ, объем……76

Глава 3. Симультанные и комбинированные операции

в лечении заболеваний легких и средостения…….. .98

Глава 4. Искусственное кровообращение в торакальной хирургии..…… 140

Глава 5. Торакоскопические симультанные и комбинированные

операции…… ……...….... 175

Глава 6. Симультанные и комбинированные операции

у больных с заболеваниями трахеи……. …..……..195

Заключение… …….…….....228

Выводы……..…… ..…… ...…257

Практические рекомендации…….…… …..259

Список литературы…….…….…… ..263

# СПИСОК ИСПОЛЬЗОВАННЫХ СОКРАЩЕНИЙ

ИБС – ишемическая болезнь сердца
ХОБЛ – хроническая обструктивная болезнь легких
НМРЛ – немелкоклеточный рак легкого
СВПВ – синдром верхней полой вены
ИК – искусственное кровообращение
МСКТ – мультиспиральная компьютерная томография
в/в – внутривенное контрастирование
ЭКМО – экстракорпоральная мембранная оксигенация
АИК – аппарат искусственного кровообращения
ОСА – общая сонная артерия
ПклА – подключичная артерия
ЛА – легочная артерия
УЛП – ушко левого предсердия
ЭХО-КГ – эхокардиография
ПЭТ-КТ – позитронно-эмисионная компьютерная томография
ПХТ – полихимиотерапия
ЛТ – лучевая терапия
ПГС – плечеголовной ствол
АВМ – артериовенозная мальформация
ПМЗО – первично-множественные злокачественные образования
ТЭЛА – тромбоэмболия легочной артерии
ПМЖА – передняя межжелудочковая артерия
ПКА – правая коронарная артерия
ЦТ - цервикоторакотомия
ЦТЛ – цервикоторакотолапартомия
РЩЖ – рак щитовидной железы
ВАТС – видеоассистированная торакоскопия
РСТ – рубцовый стеноз трахеи
ВПЛ – врожденный порок легкого
ТПС – трахеопищеводный свищ
МКШ – маммарокоронарное шунтирование
АКШ – аортокоронарное шунтирование
ДЭЛ – диффузная эмфизема легких
ХДН – хроническая дыхательная недостаточность
ВАБК – внутриаортальная баллонная контрпульсация

# ВВЕДЕНИЕ

АКТУАЛЬНОСТЬ ПРОБЛЕМЫ. В настоящее время увеличивается число пациентов хирургического профиля, имеющих одновременно несколько конкурирующих заболеваний, которые требуют активной хирургической тактики [Белов Ю.В. [15,16,], Герасимов С.С. [33], Дыхно Ю.А. [49, 51], Порханов В.А. [102,104], Федоров В.Д. [124,125]]. Одним из перспективных направлений повышения эффективности хирургического лечения пациентов с конкурирующей патологией органов грудной клетки и органов экстраторакальной локализации, а также у больных с местнораспространенным патологическим процессом с мультиорганным поражением, является широкое внедрение в практику отделений торакальной хирургии симультанных и комбинированных операций. Даже при высоком уровне анестезиологической и реанимационной служб, торакальной и кардиохирургии в современных условиях подобные вмешательства не вошли в повседневную хирургическую практику. Между тем, доля пациентов, нуждающихся в подобных операциях, может составлять 20–30 % среди всего объема больных, требующих хирургического лечения.

В нашей стране одним из первых симультанные операции в торакальной хирургии начал выполнять М.И. Перельман в 1966 и 1970 гг [99].

Научной разработкой принципиальных вопросов по этой проблеме в торакальной хирургии в нашей стране занимаются в РНЦХ им. акад.Б.В.Петровского [директор – Белов Ю.В. [15, 16, 17, 18, 19, 20]], ФГБУ НМИЦ онкологии имени Н. Н. Блохина [директор – Стилиди И.С. [37, 38, 39, 40, 41, 42, 43]], Красноярском краевом клиническом онкологическом диспансере им. А.И. Крыжановского [главный врач – Модестов А.А. [49, 50, 51]], НМИЦ им. акад. Е.Н. Мешалкина [директор – Караськов А.М. [59]], Первом МГМУ им.И.М.Сеченова [ректор – Глыбочко П.В. [91, 92, 93, 94, 95,

96, 97]], ГБУЗ «НИИ – Краевой клинической больнице №1 им. проф. С.В. Очаповского [главный врач - Порханов В.А. [102, 103, 104]].

Среди зарубежных ученых можно отметить таких, как W.Dyszkiewicz [205, 206], K.Cathenis [173], M.Danton [190], D. Miller [316], M. Kauffman [267], W.Klepetko [274, 275], S. Hosoba [256], F. Patane [346], R.Pavia [345], D.Poldermans [355, 356, 357], V.Rao [363], P.Saxena [377], L. Spaggiari [392, 293, 294, 395], M. Schoenmakers [378], A. Toker [406], H. Zhang [441].

В течение последних десяти лет в нашей стране неуклонно возрастает интерес к проблеме симультанных и комбинированных операций в торакальной хирургии. Это обусловлено, во-первых, увеличением числа пациентов с мультиорганной патологией, а во-вторых, с внедрением в Российское здравоохранение концепции персонифицированной медицины, которая предусматривает индивидуальный подход в лечении каждого пациента. Изменения во взглядах на лечение онкологических пациентов стали возможными, благодаря появлению современных хирургических и нехирургических технологий, накоплению большого количества отдаленных наблюдений, свидетельствующих о целесообразности и безопасности такого агрессивного подхода. Необходимо пересмотреть и уточнить некоторые положения хирургической стратегии при местнораспространенных новообразованиях легких и средостения, обосновать показания и противопоказания к данным операциям, изучить непосредственные и отдаленные результаты.

Несмотря на постоянное совершенствование технологий, и методов торакальных операций, у части пациентов с конкурирующими сердечно-сосудистыми заболеваниями либо местнораспространенными опухолями легких и средостения, безопасно выполнить изолированное вмешательство на органах грудной клетки не представляется возможным, ввиду вовлечения в опухолевый процесс жизненно важных структур средостения или наличия декомпенсированной сердечно-сосудистой патологии. В таких случаях

существенно повысить безопасность и радикальность операции позволяет применение искусственного кровообращения. Во всем мире достигнут значительный прогресс в этом направлении хирургии, хотя общее число наблюдений остается небольшим, а в России такие операции носят единичный характер [42, 59, 93, 104]. Непосредственные и отдаленные результаты операций с искусственным кровообращением являются предметом дискуссий [142, 151, 166, 167, 175, 200, 207, 225, 250, 277]. Дальнейшее изучение и решение данной проблемы представляется оправданным.

Применение минимально инвазивных технологий в торакальной хирургии в настоящее время находится на пике своего развития. Большинство операции торакального профиля сегодня выполняется торакоскопическим путем. Еще несколько лет назад считали, что эндоскопическим технологиям нет места в лечении конкурирующей патологии у торакальных больных, в то время как в других областях хирургии - абдоминальной, гинекологии, урологии, ЛОР-хирургии – эти технологии давно и успешно применяются при симультанных и комбинированных операциях. Тем не менее, немногочисленные зарубежные публикации и собственный опыт РНЦХ свидетельствуют о том, что торакоскопические технологии могут и должны занять свою нишу в разделе симультанных торакальных вмешательств [43, 259, 269, 287, 326, 333, 414, 422, 433. 440, 441]. Основными ограничениями при внедрении этих технологий следует считать нерешенность вопросов хирургической тактики, максимально допустимого объема резекции легочной ткани при торакоскопическом доступе. В научной литературе продолжают обсуждать критерии прогноза и степень риска торакоскопических операций, недостаточно изучены их непосредственные и отдаленные результаты [71, 259, 326, 414, 433, 441].

Одним из наименее исследованных и трудных разделов торакальной хирургии считается реконструктивная хирургия трахеи. За последние десять лет накоплен опыт симультанных и комбинированных операций у пациентов с доброкачественными и злокачественными заболеваниями трахеи и сопутствующей патологией, однако, значительного прогресса в лечении данной категории больных не наблюдается, публикации по данному вопросу немногочисленны [90, 106, 108, 109, 128]. Полагаем, что изучение этой проблемы своевременно и закономерно.

Таким образом, актуальность проблемы определяется необходимостью дальнейшего повышения качества симультанных и комбинированных операций в торакальной хирургии, что требует разработки более строгих протоколов отбора на эти операции и алгоритмов хирургической стратегии при конкурирующих заболеваниях органов грудной клетки, что в свою очередь позволит снизить травматичность и повысит радикальность симультанных и комбинированных торакальных вмешательств. Решение этих задач требует оценки ближайших и отдаленных результатов симультанных и комбинированных операций на органах грудной клетки.

**Цель исследования:** решить проблему лечения больных с конкурирующими и местнораспространенными злокачественными и доброкачественными заболеваниями органов грудной клетки путем применения симультанных и комбинированных операций, в том числе с использованием кардиохирургических и торакоскопических технологий.

Для достижения цели поставлены следующие **задачи:**

1. Систематизировать и провести анализ клинических наблюдений для уточнения структуры и характеристики конкурирующих заболеваний у больных торакального профиля.
2. Проанализировать частоту и характер поражения структур средостения при местнораспространенных опухолевых процессах грудной клетки.

3. Сформулировать показания и разработать протокол отбора больных злокачественными и доброкачественными конкурирующими заболеваниями органов грудной клетки на симультанные операции.
4. Обосновать показания и создать протокол отбора больных злокачественными и доброкачественными заболеваниями органов грудной клетки на комбинированные операции.
5. Выработать показания и оптимальную методику торакальных операций с искусственным кровообращением у больных местнораспространёнными опухолями внутригрудной локализации и при конкурирующей сердечно-сосудистой патологии.
6. Уточнить возможности и показания к применению торакоскопических технологий при симультанных и комбинированных операциях.
7. Разработать показания и подготовить диагностический протокол отбора пациентов с доброкачественными и местнораспространенными злокачественными заболеваниями трахеи на симультанные и комбинированные операции.
8. Проанализировать непосредственные результаты симультанных и комбинированных операций.
9. Сравнить результаты лечения больных, оперированных в условиях искусственного кровообращения или на работающем сердце.
10. Провести однофакторный анализ отдаленных результатов симультанных и комбинированных операций.

## ПОЛОЖЕНИЯ, ВЫНОСИМЫЕ НА ЗАЩИТУ

1. Самыми частыми конкурирующими заболеваниями у торакальных пациентов являются болезни сердечно-сосудистой системы.
2. При местнораспространенных опухолях легких и средостения чаще всего возникает инвазия в сердечно-сосудистые структуры: аорту, легочный ствол, перикард, верхнюю полую вену и левое предсердие.

3. Показаниями к симультанным операциям являются конкурирующие сердечно-сосудистые заболевания, первично-множественный рак, острые заболевания грудной или брюшной полости, требующие хирургической коррекции по жизненным показаниям.
4. Комбинированные операции показаны при множественном поражении органов и структур грудной клетки одним заболеванием, когда отсутствует эффект от консервативного лечения, либо существует реальная угроза для жизни.
5. Операции с искусственным кровообращением в торакальной хирургии показаны у больных с сопутствующими сердечно-сосудистыми заболеваниями, включая множественные стенозы коронарных артерий, поражение клапанов сердца, аневризму корня и дуги аорты, поражение миокарда и в группе пациентов с опухолями легких и средостения, врастающими в аорту, легочный ствол, левое предсердие, верхнюю полую вену.
6. Использование торакоскопических технологий при симультанных и комбинированных вмешательствах приводит к ранней реабилитации без снижения объема и радикализма хирургического лечения.
7. При доброкачественных заболеваниях трахеи и наличии сопутствующих заболеваний симультанные операции оправданы и безопасны.
8. Главными причинами летальных исходов в послеоперационном периоде после вмешательств с искусственным кровообращением являются геморрагические и инфекционные легочно-плевральные осложнения.

## НАУЧНАЯ НОВИЗНА

Настоящая работа является новым комплексным исследованием, направленным на решение проблемы лечения больных с конкурирующими злокачественными и доброкачественными заболеваниями органов грудной

клетки путем применения симультанных и расширенных комбинированных операций, в том числе с использованием кардиохирургических и торакоскопических технологий.

Впервые на основании большого числа клинических наблюдений представлена подробная структура заболеваний, явившихся показанием к симультанным и комбинированным операциям. Разработаны классификации симультанных и комбинированных операций в торакальной хирургии.

Впервые сформулированы показания к симультанным и комбинированным операциям при конкурирующих доброкачественных и злокачественных заболеваниях органов грудной клетки, разработаны протоколы отбора на симультанные и комбинированные операции, включая торакальные вмешательства в условиях искусственного кровообращения.

Впервые разработаны и уточнены оптимальные методики выполнения симультанных и комбинированных торакальных операций. На основании анализа непосредственных и отдаленных результатов разработаны способы профилактики и лечения осложнений после симультанных и комбинированных операций на легких, средостении и трахее. Изучено влияние искусственного кровообращения на течение послеоперационного периода и отдаленную выживаемость.

## ТЕОРЕТИЧЕСКАЯ И ПРАКТИЧЕСКАЯ ЦЕННОСТЬ РАБОТЫ

Предложенные протоколы обследования и отбора больных конкурирующими заболеваниями и местнораспространенными опухолями грудной клетки позволяют четко формулировать показания к симультанным и комбинированным операциям, дают возможность своевременно выявлять пациентов, которым необходимо выполнение вмешательства в условиях искусственного кровообращения.

Предложенные новые виды симультанных и комбинированных операций позволяют безопасно выполнять одномоментное устранение

конкурирующих тяжелых заболеваний либо производить резекцию и одновременную реконструкцию пораженных сердечно-сосудистых структур.

Проанализированные непосредственные и отдаленные результаты хирургического лечения большой группы тяжелейших больных с местнораспространенными и конкурирующими злокачественными и доброкачественными заболеваниями легких, средостения и трахеи и других органов и систем свидетельствуют о безопасности и эффективности симультанных и комбинированных торакальных вмешательств.

Этот опыт и полученные результаты могут быть использованы в практической работе специализированных торакальных отделений и многопрофильных хирургических центров для оказания персонифицированной высокотехнологичной помощи больным с доброкачественными и злокачественными заболеваниями органов грудной клетки.

Основные результаты работы могут быть использованы для создания учебных пособий для ВУЗов, при обучении студентов медицинских специальностей, повышения квалификации врачей, для подготовки учебных пособий и методических рекомендаций по данной теме.

## МАТЕРИАЛ И МЕТОДЫ ИССЛЕДОВАНИЯ.

В основу работы положены данные обследования и лечения 145 пациентов, находившихся в отделении хирургии легких и средостения ФГБНУ РНЦХ им. акад.Б.В.Петровского за период с 2001 по 2017 годы. Симультанные операции выполнены у 80 (55,2%) и комбинированные операции у 65 (44,8%) больных. Показаниями к симультанным операциям явились доброкачественные и злокачественные конкурирующие заболевания, требовавшие одномоментной хирургической коррекции. У 36 (24,8%) пациентов выполнены симультанные и комбинированные операции в условиях искусственного кровообращения. Поводом для выполнения комбинированных и симультанных операций с искусственным

кровообращением стали местнораспространенные опухолевые поражения легких, средостения и трахеи, когда в патологический процесс были вовлечены несколько жизненно важных органов и структур либо имелась конкурирующая жизнеугрожающая сердечно-сосудистая патология, требовавшая хирургического лечения по жизненным показаниям. У 30 (20,6%) пациентов с патологией трахеи выполнили 19 симультанных операций и 11 комбинированных операций. Еще 14 (9,6%) пациентам с различной патологией органов дыхания и тяжелыми сопутствующими заболеваниями произведены симультанные вмешательства с использованием торакоскопических технологий. Изучены методы диагностики, показания, особенности техники и методики выполнения операции, проанализированы непосредственные и отдаленные результаты.

## СТЕПЕНЬ ДОСТОВЕРНОСТИ И АПРОБАЦИИ РЕЗУЛЬТАТОВ

Достоверность полученных результатов определена достаточным числом клинических наблюдений, использованием современных методов анализа и статистической обработки материала.

## РЕАЛИЗАЦИЯ РЕЗУЛЬТАТОВ ИССЛЕДОВАНИЯ

Результаты диссертационного исследования внедрены в практическую работу ФГБНУ РНЦХ им. акад. Б.В. Петровского, в образовательный процесс в том числе для обучения клинических ординаторов ФГБНУ РНЦХ им. акад.Б.В.Петровского и кафедры госпитальной хирургии ПМГМУ им. И.М. Сеченова, повышения квалификации торакальных хирургов различных учреждений страны и могут быть рекомендованы для использования в специализированных торакальных отделениях других лечебных учреждений.

## ОБЪЕМ И СТРУКТУРА ДИССЕРТАЦИИ

Диссертация написана в классическом стиле, изложена компьютерным текстом на 293 страницах и состоит из введения, обзора литературы, 6 глав, заключения, выводов, практических рекомендаций и библиографического указателя. Работа иллюстрирована 77 рисунками и содержит 17 таблиц.

Библиографический указатель содержит 446 источников, из них 138 на русском и 308 на иностранных языках, среди которых наиболее полно представлены публикации за последние 10 лет.

## АПРОБАЦИЯ ДИССЕРТАЦИИ

Основные материалы диссертации доложены на:

1. Всероссийской научно-практической конференции «Совершенствование методов специализированной онкологической помощи больным с конкурирующими сопутствующими заболеваниями», 20-21 сентября 2012 г., Новосибирск;
2. Итоговой научной сессии СГМУ, 10 ноября 2015 г., Архангельск;
3. VI конгрессе московских хирургов «Неотложная и специализированная хирургическая помощь», 10-11 июня, 2015 г.;
4. II Symposium Management of Laryngotracheal problem, 13-15 апреля, 2016 г., Вена, Австрия;
5. 24 Conference of European Society of thoracic surgeons, Неаполь, Италия, 28.05-1.06.2016;
6. VI МЕЖДУНАРОДНОМ КОНГРЕССЕ «АКТУАЛЬНЫЕ НАПРАВЛЕНИЯ СОВРЕМЕННОЙ КАРДИОТОРАКАЛЬНОЙ ХИРУРГИИ», Санкт-Петербург, 9–11 июня 2016 г.;
7. IX съезде онкологов и радиологов СНГ и Евразии, Минск, Беларусь, 15-17 июня 2016 г.;
8. Национальном хирургическом конгрессе, Москва, 4-7 апреля 2017 г.;
9. V Междисциплинарном конгрессе по заболеваниям головы и шеи, 29-31 мая 2017 г., Москва

## ПУБЛИКАЦИИ

По теме диссертации опубликованы 33 научные работы, в том числе 22 статьи в рецензируемых журналах, рекомендованных ВАК РФ и 1 монография.

Выражаю искреннюю признательность администрации РНЦХ им. акад. Б.В. Петровского во главе с его директором академиком РАН, профессором Ю.В.Беловым за предоставленную возможность выполнить настоящее исследование в стенах столь высокого учреждения.

Считаю своим долгом отметить, что это исследование является очередным этапом многолетней работы отделения хирургии легких и средостения, начатой по инициативе академика РАН Б.В. Петровского академиком РАМН М.И.Перельманом и продолженных профессорами Ю.В. Бирюковым, Л.М. Гудовским и член-корреспондентом РАН В.Д.Паршиным, заслуги которых в разработке данной проблемы трудно переоценить.

Автор приносит глубокую благодарность научным консультантам – академику РАН, профессору Ю.В.Белову и д.м.н. А.Л.Шестакову за постоянную помощь в работе, позволившую реализовать научные идеи и внедрить в клиническую практику.

Хотел бы отдельно поблагодарить за активное участие в реализации практической части работы всех сотрудников кардиохирургического отдела РНЦХ, а именно отделение хирургии аорты и ее ветвей (зав. – член-корреспондент РАН, профессор РАН – Э.Р. Чарчян), отделение хирургии ишемической болезни сердца (зав. – профессор И.В. Жбанов), отделение хирургии пороков сердца (зав. – профессор В.А. Иванов), отделение хирургии сосудов (зав. – академик РАН, профессор А.В.Гавриленко), отдел рентгенхирургии (рук. – профессор С.А.Абугов).

Большая благодарность сотрудникам коллективов отделения хирургии легких и средостения, отделений анестезиологии (руководитель – академик РАМН, профессор А.А. Бунатян) и кардиоанестезиологии (зав. – д.м.н. Б.А. Аксельрод), отдела перфузиологии (зав. – профессор Л.С. Локшин), отделений реанимации (зав. – д.м.н. В.В. Никода) и кардиореанимации (зав. – член-корреспондент РАН, профессор А.А. Еременко).

# ГЛАВА 1

# ОБЗОР ЛИТЕРАТУРЫ

Успехи современной торакальной хирургии ни у кого не вызывают сомнений. В течение последнего десятилетия развития данной специальности проблема внедрения симультанных и комбинированных операций приобретает исключительную актуальность. В целом ряде клинических случаев симультанная или комбинированная операция может являться единственным методом лечения, позволяющим обеспечить выздоровление пациентов с конкурирующими заболеваниями [15, 16, 20, 21, 29, 30, 33, 37, 41, 42, 43, 55, 59, 91, 92, 93, 94, 104, 122, 145, 152, 154, 177, 193, 200, 206, 209, 216, 405, 409, 443].

Под симультанными операциями понимают такие хирургические вмешательства, которые направлены на одномоментную коррекцию патологических изменений в двух и более органах, вызванных самостоятельными конкурирующими заболеваниями [1, 14, 23, 77, 125]. По данным различных авторов, у 20–30% пациентов, поступающих в хирургический стационар, помимо основной хирургической патологии, выявляется конкурирующее заболевание, также требующее хирургического лечения [11, 13, 44, 70, 73, 88, 105, 123, 124, 129, 137, 205, 206, 219, 405, 443]. По мнению Баулина А.А. с соавт. у 4-7% больных с конкурирующими заболеваниями имеются показания к симультанным операциям [13]. Лещенко И.Г. с соавт. приводят данные о 12,3% больных из всех оперированных ими пациентов, которым потребовались симультанные вмешательства [72]. Симультанные вмешательства обладают целым рядом преимуществ по сравнению с этапными хирургическими операциями, включая одномоментную ликвидацию нескольких хирургических заболеваний, исключение рисков, связанных с повторной анестезией, уменьшение продолжительности стационарного койко-дня, увеличение экономических

показателей данного вида хирургии. Более того, симультанные операции целесообразнее по деонтологическим соображениям, поскольку больному не нужно два раза принимать ответственные решения относительно согласий на операцию и анестезию [6, 16, 44, 45, 49, 51, 75, 77, 84, 88, 95, 96, 99, 105, 111, 112, 121, 124, 129].

В сегодняшней России демографическая ситуация выглядит драматично, так как продолжительность жизни находится на уровне 72-74 лет, что на 10-15 лет меньше, чем в странах Европы [27, 69, 70, 73, 137]. Проведенные многочисленные исследования причин летальности в течение последних 20 лет выявили новые особенности течения заболеваний в настоящее время. Одной из главных причин, по мнению многих ученых, является распространенность коморбидной патологии. Впервые термин ко- или полиморбидность ввел ученый из США A.R.Feinstein в 1970 г., который под коморбидностью понимал существование конкурирующей патологии, которая уже существует или может возникнуть самостоятельно, помимо имеющегося заболевания, и всегда отличается от основного заболевания [213]. Термин «сочетанные заболевания» является более универсальным, хотя используется значительно реже, чем коморбидность и мультиморбидность [26]. Коморбидная патология довольно широко распространена у современных людей. Так, ретроспективный анализ 3500 протоколов вскрытий пациентов, получавших лечение в многопрофильной клинике в период с 2005 г. по 2007 г. выявил наличие коморбидной патологии у 78,6% [27].

Значимость коморбидности для здравоохранения можно условно разделить на 2 составляющие – клиническая и экономическая. Клиническая составляющая ответственна за усугубление течения основного заболевания, изменение типичной клинической картины, приводя к развитию фатальных осложнений и являясь независимым фактором риска смертельного исхода. По мнению Akker M. et al. вероятность смерти больного с двумя

заболеваниями равна 5-10 %, а при наличии 5 и более конкурирующих заболеваний летальность возрастает до 70-80% [144[. Проблема анестезиологического обеспечения пациентов пожилого возраста является предметом дискуссии терапевтов, анестезиологов, реаниматологов и хирургов [28, 69, 132, 137, 162, 220, 350, 365]. В последние десятилетия увеличивается число пожилых и людей старческого возраста во всех странах мира. Это требует глобального пересмотра диагностики и лечения подобных пациентов в периоперационном периоде [6, 66, 67, 69, 70, 95, 96, 107, 137, 148, 149, 157, 239, 242, 248, 285, 338, 339, 350, 361, 432, 437]. Во всем мире сегодня наблюдается увеличение заболеваемости раком легкого и ишемической болезнью сердца (ИБС), что обусловлено высоким уровнем табакокурения, неправильным образом жизни, увеличением продолжительности жизни. ИБС наряду с хронической обструктивной болезнью легких (ХОБЛ) является наиболее частым сопутствующим заболеванием у больных раком легкого (РЛ) и встречается в 6,9-28% случаев [2, 102, 104, 107, 291, 365, 404].

Вторым по значимости и тяжести сопутствующим заболеванием у пациентов пожилого возраста является хроническая обструктивная болезнь легких, сопровождающаяся диффузной эмфиземой и тяжелой дыхательной недостаточностью. Около 90% больных злокачественными новообразованиями легких страдают хронической обструктивной болезнью легких и у 20% из них выявляют симптомы тяжелой дыхательной недостаточности [139, 149, 232, 281, 307, 340, 367].

С экономической точки зрения, наличие у пациента коморбидной патологии увеличивает затраты на диагностические мероприятия и лечение заболеваний, удлиняя койко-день в стационаре и обуславливая низкую оперативную активность в отделениях хирургического профиля [26, 27, 221, 332]. Ведущими причинами смертельных исходов при конкурирующей

патологии в 90% случаев являются острые и хронические формы сердечных и цереброваскулярных заболеваний [27, 73, 332, 350].

Считается, что у пожилых людей хирургические вмешательства требуются в 4 раза чаще, чем у остальной части населения. В целом хирургическая активность возрастет во всех возрастных группах, но наибольшее количество операций будет производиться в группах среднего и пожилого возраста [332, 350]. По данным различных авторов частота летальных исходов после больших не кардиохирургических операций вследствие сердечно-сосудистых заболеваний варьирует от 0,5 до 2,1%, а встречаемость послеоперационных осложнений колеблется от 2 до 4,4% [69, 70, 145, 146, 147, 161, 198, 285, 348, 355, 356, 357].

Невзирая на тот факт, что коморбидность не отражена в МКБ-10, становится очевидным, что она представляет актуальную проблему для здравоохранения в целом и для хирургии в частности, поскольку коррекция одновременно нескольких заболеваний неизбежно влечет увеличение расходов и затруднительна в монопрофильных или узкоспециализированных лечебных учреждениях. Решение этой проблемы видят в персонифицированном подходе в выборе лечебной тактики [1, 2, 4, 5, 6, 15, 16, 66, 69, 70, 95, 102, 104, 132, 134, 137, 139, 149, 157, 188, 230, 232, 242, 248, 285, 307, 332, 340, 350, 352, 367, 432].

### 1.1. История вопроса, терминология, классификации

**Актуальность**. Симультанные операции эпизодически выполняли уже в начале XX века, но зачастую это были вынужденные операции при множестенных ранениях военного или мирного времени. Очень редко хирурги решались на плановые симультанные операции. А.В. Вишневский сообщил о 2 симультанных операциях: «одномоментной операции пришивании блуждающей почки и аппенэктомии под местной анестезией через один разрез» в 1922 году и «одномоментной операции на почке, желчном пузыре и слепой кишке через один разрез» в 1932 году [124, 125].

Интенсивное внедрение симультанных операций в хирургическую практику началось в конце 60-х годов XX века и было обусловлено эволюцией методов анестезиологии, реаниматологии и интенсивной терапии [44, 57, 70, 75, 77, 88, 105, 117, 121, 122, 123, 124, 125, 129, 137].

Наибольший интерес и сложность представляют симультанные и комбинированные операции, выполненные в разных полостях – в грудной либо брюшной полости. В РНЦХ им.акад.Б.В.Петровского подобные операции выполнены еще в 60-х годах прошлого века. В 1966 г. М.И.Перельман и М.Д.Князев выполнили симультанную операцию – нижнюю лобэктомию справа и ушивание межпредсердной перегородки у пациентки 3 лет с диагнозом: пневмоцирроз нижней доли правого легкого и дефект межредсердной перегородки. В 1970 г. эта же бригада хирургов осуществила одномоментную закрытую комиссуротомию и удаление гамартомы средней доли правого легкого у пациентки 53 лет. Обе операции сопровождались гладким послеоперационным течением и выздоровлением пациенток и, по сути, заложили начало новому направлению в торакальной хирургии РНЦХ. В 1980 г. снова в РНЦХ бригадой кардиохирургов и абдоминальных хирургов выполнена одна из первых в СССР симультанная операция инструментальная митральная комиссуротомия и холецистэктомия [77]. Осложнения, возникшие в послеоперационном периоде, не требовали хирургической коррекции. Таким образом, были получены результаты, несомненно свидетельствующие в пользу симультанных операций [77, 99, 105, 119].

Благодаря достижениям анестезиологии и реаниматологии, разработке средств эффективного парентерального питания в последние десятилетия значительно возросли объем и диапозон хирургических вмешательств, снизилось количество анестезиологических и послеоперационных осложнений. Указанные факторы обусловили расширение показаний к

выполнению симультанных и комбинированных операций. Многие авторы указывают, что если ранее симультанные операции имели эпизодический, чаще всего вынужденный характер, то в последние годы они нередко планируются заранее благодаря улучшению возможностей и качества дооперационной диагностики [16, 25, 70, 77, 80, 84, 95, 102, 105, 119, 132, 134, 137, 179].

Сочетанные операции немногочисленны и распространены в основном в абдоминальной хирургии [84]. Так по данным Поташова Л.В. и Седова В.М. за 10 лет работы в хирургической клинике I Ленинградского медицинского института им. И.П.Павлова произведена 221 сочетанная операция, что составило 1,5% от всей массы выполненных операций [105]. При этом 197 выполнены по экстренным показаниям, а 24 – в плановом порядке. Малиновский Н.Н. с соавт. приводят данные о 158 сочетанных операций, что составило 6,3% от общего количества операций, выполненных в клинике [77]. Авторы многих публикаций сходятся во мнении, что симультанные операции имеют несомненные преимущества перед многоэтапными хирургическими вмешательствами, включая целесообразность выполнения из одного доступа, экономические выгоды с медико-социальных позиций [13, 44, 80, 81, 82, 84, 88, 105, 119, 121, 122, 123, 124].

До настоящего времени не закончена дискуссия в отношении терминологии, касающейся симультанных и комбинированных операций [2, 4, 16, 18, 29, 30, 49, 50, 51, 77, 105, 119, 121, 122, 123, 124, 125]. Некоторые авторы называют их одномоментными [46], другие именуют сочетанными [1, 84, 105], третьи считают оправданным термин симультанные [7, 131]. Также встречаются термины: обширные, расширенные, синхронные операции. Такое множество терминов ведет к путанице и требует разъяснений и разработки общепринятых определений для этих операций.

Под симультанной операцией подразумевают хирургическое вмешательство на двух и более органах по поводу разных, не связанных между собой заболеваний. Таким образом, симультанная операция включает в себя основной этап и дополнительный этап. Очевидно, что к истинным сочетанным оперативным вмешательствам могут быть отнесены только те, которые производятся по поводу двух и более различных заболеваний, независимо от того, выполнены ли они из одного или разных хирургических доступов [77, 290].

В отечественной литературе чаще всего встречается термин «симультанная операция» и впервые его применили Хнох Л.И. и Фельтишнер И.Х. в 1976 г. [131]. Еще раньше понятие «симультанная операция» было введено Reiffersceid M. В 1971 г. и упоминается в его статье «Одновременное вмешательство в брюшной полости: хирургические аспекты» [366].

Подавляющее число ученых-хирургов в своих работах называют операции, выполняемые одновременно по поводу различных заболеваний – «симультанными» [2, 3, 5, 4, 9, 11, 13, 31, 43, 48, 49, 51, 57, 58, 62, 72, 77, 86, 87, 88, 102, 104, 112, 119, 129, 193]. В зарубежных публикациях также чаще встречается термин «симультанная операция» [190, 193, 195, 205, 209, 210, 217, 224, 238, 253, 263, 270, 287, 322, 337, 409, 422, 426, 434, 441, 443].

Авторы ряда статей используют термин «сочетанные операции». Они считают, что это также операции, выполняемые во время одного оперативного вмешательства на двух и более органах по поводу различных заболеваний [1, 41, 44, 45, 46, 56, 74, 75, 76, 80, 93, 99, 104, 105, 108, 111, 121, 123, 125]. При этом многие из этих авторов применяют также определение «симультанные операции», отождествляя эти понятия [82, 102, 104]. Некоторые зарубежные ученые тоже склонны именовать данные операции сочетанными [145, 171, 190, 222, 226, 253, 258, 280, 362, 417].

Некоторые авторы употребляют термин «одномоментная операция» при описании симультанных вмешательств [60, 110, 125].

В многочисленных публикациях авторы используют упрощенные классификация симультанных операций, разделяя их по объему на малые, средние, большие; по типу доступа – из одного или из разных доступов; по методу выполнения – открытые операции или эндовидеоскопические [44, 75, 88, 105, 111, 125, 130].

В отечественной литературе встретили и иные определения этих операций. Так Крук И.Н. негативно относился к применению в русскоязычной литературе термина «симультанные операции», предлагая взамен понятные русские слова: «попутные», «совместные», «сочетанные» операции [64].

По мнению Ганцева Ш.Х. симультанные и комбинированные операции можно объединить под единым термином мультиорганные операции [29, 30]. Об этих операциях написано немало публикаций, где основной акцент сделан в основном на комбинированных резекциях [121, 124, 125]. В современной хирургии существующие возможности анестезиологии, реаниматологии и хирургические технологии позволяют в один этап удалять метастазы из отдаленных органов и переводить классическую циторедуктивную операцию в мультиорганную, существенно улучшая радикализм вмешательства [29, 30, 122, 138].

Немногочисленные публикации, посвященные этому разделу хирургии, приводят скупые данные о медико-экономических преимуществах симультанных операций. Основные акценты делаются на том, что меньше страдает психика пациента, который однократно обследуется и переживает периоперационный период, сокращаются сроки госпитализации и нетрудоспособности, уменьшаются расходы по оплате листка нетрудоспособности [1, 2, 25, 46, 50, 84, 99]. Дыхно Ю.А. с соавт. считают,

что симультанные операции имеют выраженное экономическое преимущество перед последовательными плановыми вмешательствами [50].

Тем не менее, в настоящее время симультанные и комбинированные операции не получили широкого распространения ни у нас в стране ни за рубежом, невзирая на очевидные преимущества.

Таким образом, анализ литературы показал, что различные авторы, сообщая о собственных операциях и демонстрируя зачастую одинаковые вмешательства, используют в описаниях различную несогласованную терминологию. Это явилось причиной того, что в России до настоящего времени нет четких рекомендованных терминов для наименования данных операций и это не может не отражаться на статистике исследований, согласованности и взаимодействии между различными клиниками и коллективами.

## 1.2. Симультанные и комбинированные операции в торакальной хирургии

По мнению М.И.Перельмана к симультанным операциям на легких и других органах относятся хирургические вмешательства, выполняемые без снятия пациента с операционного стола – одно за другим: легкое и затем другой орган, или наоборот [99].

Явным преимуществом всех симультанных операций является снижение нагрузки на психику пациентов, уменьшение койко-дня и продолжительности нетрудоспособности [26, 50, 58, 86, 87, 99, 102, 105, 112, 124].

Самым трудным, дискутабельным и до конца не разрешенным вопросом в отборе пациента на симультанную операцию остается оценка степени операционного риска. Многочисленные публикации отечественных и зарубежных авторов свидетельствуют о том, что в настоящее время имеется обширный арсенал знаний, оборудования и протоколов, которые помогают тщательно обследовать пациентов, выявлять тяжелые

сопутствующие заболевания, определять неблагоприятные прогностические факторы хирургического лечения [6, 16, 33, 34, 37, 69, 70, 95, 96, 107, 132, 134, 137, 149, 162, 163, 188, 220, 221, 230, 232, 265, 307, 338, 339, 340, 345, 352, 361, 365, 367, 368, 397].

По мнению М.И.Перельмана для реализации программы симультанной хирургии в клинике необходимы строгий индивидуальный подход к пациенту и учет важных факторов, каковыми являются предоперационный консилиум высококвалифицированных специалистов различного профиля, осуществление анестезии, выполнение операции и проведение послеоперационного периода наиболее опытными анестезиологами, хирургами и реаниматологами. Требования к обеспечению газообмена, качеству гемостаза, уменьшению травматичности манипуляций и надежности швов при этих операциях особенно велики [28, 99].

В подавляющем большинстве публикаций, посвященных симультанным и комбинированным операциям в торакальной хирургии, основным показанием к таким вмешательствам явились онкологические процессы в сочетании с тяжелыми сердечно-сосудистыми заболеваниями [5, 11, 15, 16, 18, 19, 20, 41, 42, 43, 49, 51, 60, 62, , 102, 104, 145, 190, 193, 205, 271, 316, 322, 336, 363, 378, 405, 405, 406, 409, 416, 417, 443, 444].

Пациенты с онкологическими заболеваниями легких и средостения и с сопутствующей ишемической болезнью сердца находятся в группе высокого хирургического риска. Сочетание ишемической болезни сердца и злокачественных заболеваний органов встречается примерно у 7-10% пациентов [5, 6, 41, 42, 107, 148, 179, 205, 206, 212, 219, 220, 281, 286, 405]. Rao T. et al., Johnson J. et al. полагают, что удельный вес пациентов, направляемых кардиохирургами на симультанные кардиоторакальные операции очень низкий, и не превышает 0,5% от всех операций коронарного шунтирования [246, 363]. Предварительные расчеты показывают, что таких пациентов должно быть больше, так как приблизительно 13-28% больных с

операбельными формами рака легкого также имеют клиническую картину ишемической болезни сердца [62, 93, 172, 177, 206, 219, 226, 253, 298, 300, 302, 303, 345, 355, 356, 357, 361, 365, 443, 444]. В.А. Порханов с соавт. полагают, что торакальный хирург в своей практике в 5-7 раз чаще других специальностей сталкивается с больными сочетанной сердечно-сосудистой и злокачественной патологией легких [102, 104]. По данным Ю.П. Островского с соавт. 69% больных, поступающих в торакальное отделение ГУ НИИ онкологии медицинской радиологии им.Н.Н.Александрова с онкологическими заболеваниями страдают ишемической болезнью сердца [89]. Многие пациенты с сочетанными сердечно-сосудистыми и легочными заболеваниями из-за низкого уровня междисциплинарного взаимодействия не попадают в программы совместного хирургического лечения. Отсюда, большое число этапных хирургических вмешательств, при которых сердечный и легочный этапы выполняются с разницей от нескольких дней до нескольких недель [5, 33, 41, 42, 47, 162, 205, 233, 253].

Ciriaco P. et al., Zhang P. et al. показали в своих исследованиях, что предварительно выполненная реваскуляризация миокарда может улучшать результаты хирургического лечения пациентов абдоминальных и торакальных отделений [177, 219, 444]. Однако, эффективность реваскуляризации миокарда и временной промежуток, необходимый перед следующим этапом хирургического лечения, мало изучены [139, 263, 285]. Существует три возможных объяснения низкой заинтересованности в симультанных операциях у кардиохирургов и торакальных хирургов [5, 33, 47, 172, 246, 247, 403]. Во-первых, кардиохирургов не всегда привлекают для предоперационного обследования пациентов с раком легкого. Во-вторых, менее инвазивные методы лечения, такие как коронарная ангиопластика и стентирование сейчас вытесняет коронарную хирургию, и эти технологии также оправданы у онкологических пациентов [33, 47, 107]. Но следует отметить и отрицательные стороны коронарного стентирования у

онкологических больных: необходим длительный прием антикоагулянтов, что существенно задерживает выполнение хирургического вмешательства по поводу опухоли и потенциально угрожает прогрессированием опухоли [139]. Помимо этого, при многососудистом коронарном поражении, коронарное стентирование не имеет преимуществ перед коронарным шунтированием [5, 47, 233]. Кроме того, ряд авторов описывал вероятность высокого риска интраоперационной ишемии миокарда после коронарного стентирования [179, 262]. Решение этой проблемы видят в выполнении коронарного стентирования тотчас после торакального вмешательства [302]. В-третьих, традиционное аорто-коронарное шунтирование в условиях искусственного кровообращения, при одномоментной резекционной операции на легком, несет в себе повышенный риск осложнений и летальных исходов [246, 316, 331, 349, 417]. Вот почему метод коронарного шунтирования на работающем сердце представляется более приемлемым для симультанных торакальных и сердечных операций [5, 33, 83, 143, 145, 165, 168, 169, 233, 303, 403, 406, 205, 206, 222, 253, 271, 295, 319, 336, 362, 416, 423, 446].

Помимо пациентов с ишемической болезнью сердца периодически в отделения торакальной хирургии поступают больные сочетанной легочной патологией и поражением клапанов сердца и аорты [59, 42, 60, 97, 209, 233, 305, 315, 317, 375, 434].

Заслуживают интерес единичные случаи симультанных операции, выполненных в многопрофильных хирургических центрах по поводу нагноительных заболеваний легких и сердечно-сосудистой системы, ятрогенных повреждений органов дыхания, по жизненным показаниям у пациентов со смертельными осложнениями конкурирующих заболеваний и т.д. [61, 140, 434].

Другой актуальной и возрастающей проблемой в практике торакального хирурга является нарастание числа больных с диффузной эмфиземой легких. Пациенты с хронической обструктивной болезнью легких

имеют повышенный риск развития бронхогенного рака [197]. Оба заболевания имеют общие этиологические факторы. Установлено, что 90% среди всех больных раком легкого имеют симптомы и проявления хронической обструктивной болезни легких и, по крайней мере, 20% имеют тяжелую дыхательную недостаточность [307]. До настоящего времени большинство больных раком легкого, имеющие симптомы тяжелой диффузной эмфиземы, считались плохими кандидатами на хирургическое лечение и часто направлялись на лучевую либо химиотерапию [176, 185, 203, 432, 445]. В 1995 г. Cooper J.D. et al. описали двустороннюю хирургическую редукцию объема легких при тяжелой диффузной эмфиземе, подчеркивая высокую эффективность методики, относительно невысокую летальность, приемлемое количество осложнений и обнадеживающие отдаленные функциональные результаты [187]. В течение последних 20 лет эта операция распространилась по всему миру, приобретя сторонников и противников [36, 150, 269, 289, 320, 321, 333, 429]. У тщательно отобранных и подготовленных больных с сочетанием рака легкого и диффузной эмфиземой легких, как было отмечено, этот вид вмешательства может играть важную роль, приводя к внушительным отдаленным результатам [36, 196, 282, 358, 415]. Это заставляет пересматривать критерии отбора больных на хирургическое лечение рака легкого [149, 188, 321, 352, 432]. По мнению McKenna R. et al. в настоящее время ХОБЛ и диффузная эмфизема уже не являются противопоказанием к операции по поводу рака легкого у функционально скомпрометированных пациентов [321]. Gaensler E.A. et al., Ginsberg R.J. et al. в своих исследованиях показали, что лобэктомия предпочтительнее краевой сублобарной резекции с целью раннего предотвращения локорегионального рецидива опухоли у почти всех пациентов с I стадией рака легкого [230, 236]. Эти операции, ввиду тяжелого контингента больных, объемного и дорогостоящего предоперационного обследования, крайне сложного послеоперационного течения, сохраняющейся высокой летальности и

частоты осложнений, относятся к разряду симультанных [182, 196, 236, 321, 358, 389, 432].

У некоторых больных показаниями для симультанных вмешательств могут являться и неонкологические заболевания грудной клетки. В подавляющем большинстве работ таким заболеваниями являлись врожденная деформация грудной клетки и различные пороки сердца, паразитарные заболевания и врожденные пороки легких [97, 195, 204, 238, 249, 252, 261, 264, 270, 382, 389, 410, 436].

Воронкообразная деформация грудной клетки самая частая врожденная патология грудной стенки и обычно встречается в виде изолированного поражения. Тем не менее, спорадически воронкообразную деформацию выявляют вместе с заболеваниями сердечно-сосудистой системы, такими как синдром Морфана или врожденные пороки сердца [195, 204, 247, 252, 383, 410, 436]. В подобных случаях коррекция деформации грудной клетки производится не только по косметическим, но и по физиологическим показаниям. В противном случае неполная коррекция деформации грудной стенки может приводить компрессии сердца и нестабильной гемодинамике [317]. В исследовании Hasegawa T. et al. сочетание врожденной патологии сердца и деформации грудной клетки, потребовало симультанной операции в 5,5% случаев [252]. Shamberger R.C. et al. выявили деформацию грудной клетки у 0,17% детей с врожденными пороками сердца [382]. В ряде исследований отмечены невысокий уровень частоты осложнений и великолепные отдаленные результаты у пациентов после симультанных операций по поводу врожденных пороков сердца и коррекции воронкообразной деформации грудной стенки [252, 436].

Сочетание опухолей легкого и новообразований других органов встречается довольно редко. Тем не менее, в литературе мы встретили ряд публикаций о симультанных операциях на органах грудной клетки и органах

брюшной полости по поводу первично-множественных новообразований [8, 32, 37, 49, 51, 99, 110, 138, 193, 347].

В доступной литературе встретили единичные публикации, посвященные выполнению одномоментной эзофагэктомии и резекции части легкого [78, 110, 214, 227, 260, 280, 323, 402]. Авторы большинства публикаций отмечают тяжелый послеоперационный период после симультанных вмешательств на легком и пищеводе, отсутствие госпитальной летальности, а также тот факт, что все пациенты были выписаны на амбулаторное лечение, что свидетельствует о целесообразности и оправданности данных операций у тщательно отобранных и хорошо подготовленных больных [78, 110, 138, 214, 227, 260, 280, 323, 402].

Симультанные и комбинированные операции можно производить из одного, двух и более доступов. Допускается также комбинация доступов, включая миниинвазивные, эндоскопические, лапароскопические, торакоскопические и другие [113, 117, 129, 138, 186, 194, 195, 197, 204, 210, 217, 261, 269]. Последовательность в мультиорганной хирургии тоже имеет свои особенности. При сочетанных и одномоментных операциях следуют от более простого этапа к более травматичному, от неинфицированного вмешательства к гнойному этапу [29, 30, 121, 122, 125, 130, 131, 347].

Несмотря на то, что некоторые хирурги сообщили, что смогли выполнить все легочные вмешательства через срединную стернотомию, все-таки нижняя лобэктомия через стернотомию представляется технически сложной процедурой, так же как и обработка правого главного бронха, параэзофагеальная и бифуркационная лимфодиссекции [104, 186, 206, 316, 322, 330, 426]. В большинстве случаев, доступ расширяется латеральнее по межреберью или выполняется отдельная торакотомия для выполнения нижней лобэктомии или пневмонэктомии слева [145, 146, 168, 169, 205, 233, 316, 322, 406, 423].

Некоторые авторы считают оправданной торакотомию, как дополнение к стернотомии в том случае, когда невозможно выполнить адекватную медиастинальную лимфодиссекцию [145, 165, 322, 205, 206, 406]. Изолированная левосторонняя торакотомия в настоящее время становится рутинной практикой для выполнения шунтирования передней межжелудочковой артерии и выполнения вмешательства на левом легкого [168, 169, 190, 143, 233, 258, 319, 371, 423].

**Результаты.** Непосредственные и отдаленные результаты симультанных операций отображены в многочисленных публикациях. Часть хирургов критикуют симультанные операции из-за потенциально опасных осложнений, включая кровотечения, связанные с гепаринизацией, неадекватного доступа к структурам корня легкого через стернотомию и чрезмерной продолжительности таких вмешательств [16, 17, 18, 33, 41, 42, 49, 50, 51, 95, 96, 102, 104, 147, 173, 190, 205, 256, 267, 295, 316, 346, 360, 362, 363, 371, 377, 378, 409, 416, 417, 443, 446]. Симультанные операции могут сопровождаться высокой частотой послеоперационных кровотечений, варьирующей от 15 до 35% [205, 322, 417]. Летальность после симультанных операций в торакальной хирургии варьирует от 0% до 6,7% [16, 33, 41, 42, 93, 104, 173, 177, 190, 205, 256, 295, 316, 346, 360, 363, 377, 416].

Miller D. et al. в своих исследованиях наблюдали 1-летнюю и 5-тилетнюю выживаемость после симультанных операций на уровне 79,7% и 34,9%, соответственно, а в группе пациентов, перенесших этапное хирургическое лечение – 72,7% и 53%, соответственно [316]. По данным Riviere B. et al. 2-летняя и 5-тилетняя выживаемость составили 62% и 42%, соответственно [371]. Rao T. et al. показали, что после симультанных сердечных и легочных операций общая выживаемость через 1 год, 5 лет и 7 лет были 85±7%, 85±7% и 61±21%, соответственно [363]. Voets A. et al. обнаружили, что операционная летальность в группе пациентов, перенесших симультанные операции, была 20,8%, в то время как у больных после

этапных операций этот показатель составил 10% [416]. Danton M. et al. отмечали отсутствие послеоперационной летальности при выполнении симультанных операций. Общая выживаемость в этом исследовании была 61,5% [190]. Schoenmakers M. et al. обнаружили, что госпитальная летальность после симультанных операций с искусственным кровообращением и без искусственного кровообращения была 7% и 6,6%, соответственно [378]. Zhang R. et al. сообщили, что у пациентов со злокачественными новообразованиями после симультанных легочно-сердечных вмешательств 5-летняя выживаемость была только 43,6%, в то время как больные доброкачественными заболеваниями после аналогичных операций имели 5-летнюю выживаемость 85,6% [443].

Такие результаты мало отличаются от общеизвестных данных о хирургическом лечении новообразований органов грудной клетки и полностью подтверждают необходимость более широкого использования симультанных операций. Тем не менее, симультанные операции до сих пор не нашли массового применения в торакальной хирургии.

**Комбинированная операция** - это вмешательство, направленное на одновременное устранение различных проявлений одного заболевания. Такая операция также выполняется из одного или нескольких доступов, двумя или более бригадами хирургов различного профиля.

Терминологические диспуты в онкоторакальной хирургии начались давно. Chamberleain J.M. et al. в 1959 г. предложили разделять легочные резекции на стандартные и расширенные. Расширенными называли вынужденные резекции экстраплевральных структур, пораженных опухолью, включая трахею, перикард, предсердие, внутриперикардиальные сосуды, грудную стенку, пищевод, диафрагму [120]. В настоящее время в нашей стране и за рубежом термины «типичная», «расширенная» и «комбинированная» операции при раке легкого полностью отражают сложившиеся представления об объеме хирургического вмешательства [85].

Типичной является пневмон- или лобэктомия, которая сопровождается удалением корневых, верхних и нижних (бифуркационных) трахеобронхиальных лимфоузлов с окружающей клетчаткой. В тех случаях, когда границы операции расширяются за указанные пределы, стоит говорить о расширенных или комбинированных операциях [21, 120].

Комбинированные вмешательства включают в себя помимо удаления легкого, резекцию соседних органов, вовлеченных в опухолевый процесс (перикард, грудная стенка, диафрагма, блуждающий или диафрагмальный нервы, верхняя полая вена, предсердия, легочная артерия, аорта, пищевод) [85, 101, 120, 127].

Потребность в комбинированных операциях особенно высока в отделениях торакальной онкологии. Ежегодно в мире выявляют около 1200000 новых случаев рака легкого, регистрируют 921000 летальных исходов, связанных с этим заболеванием [79]. В Российской федерации заболеваемость опухолями легких в течение последних 20 лет возросла вдвое. Рак легкого диагностируют более чем у 63000 больных (43,4 на 100000). Ежегодно от данного заболевания в России умирают около 32000 пациентов [127]. Рак легкого малочувствителен к существующим консервативным методам лечения [101, 296]. Только у 10-20% пациентов с впервые выявленной опухолью легкого возможно хирургическое лечение. Радикальное вмешательство можно осуществить лишь у 70-80% больных [12, 55, 101, 120, 127, 136, 445].

Несмотря на высокий уровень развития диагностических технологий в настоящее время по-прежнему, отмечается низкая степень выявления ранних стадий рака легкого и возрастание доли больных с опухолями III-IV стадии [39, 55, 101, 120, 445]. В радикальном лечении больных раком легкого ведущим по-прежнему остается хирургический метод. Однако радикальные операции выполняются только у 4,2-16% из более 60000 ежегодного впервые

выявляемых больных раком легкого в России, при этом резектабельность не превышает 59-72% [12, 39, 101, 120, 127, 135, 241].

В группе больных III стадией рака легкого особое место занимает местнораспространенный рак легкого с распространением в структуры средостения: трахею, пищевод, позвоночник, крупные сосуды и сердце. Онкологически оправданными являются вмешательства в объеме расширенных комбинированных анатомических резекций легких с медиастинальной лимфодиссекцией и удалением пораженных соседних органов и структур средостения, что позволяет повысить радикальность хирургического лечения и уточнить распространенность опухолевого процесса [39, 55, 101, 120, 127, 135, 159, 327, 342, 344, 370].

Хирургическое лечение больных местнораспространенным раком легкого стадии Т4, прорастающим в структуры средостения, остается трудной и до конца не решенной задачей современной торакальной хирургии и онкологии [101, 103, 120, 127, 159, 237, 274, 294, 342, 354, 396]. Некоторые исследователи считают такую распространенность опухолевого процесса противопоказанием к хирургическому лечению [159, 192, 215, 234, 304]. Другая часть хирургов считает оправданными операции у функционально компенсированных больных раком легкого без метастатического поражения лимфоузлов средостения [20, 21, 39, 55, 65, 79, 85, 95, 96, 114, 126, 154, 215, 216, 218, 228, 241, 254, 364, 386, 407, 421, 424, 426, 427].

Тарасов В.А. с соавт. считают, что комбинированные операции оправданы и целесообразны у пациентов с опухолями внутригрудной локализации с инвазией в верхнюю полую вену [118]. В течение последних десятилетий наиболее частой причиной синдрома верхней полой вены (СВПВ) становятся злокачественные опухоли грудной клетки [54]. Появление СВПВ у больного злокачественным заболеванием органов грудной клетки часто вынуждает сразу отказаться от хирургического лечения в пользу консервативных методов. Тем не менее, химиолучевая терапия

приводит лишь к частичному уменьшению компрессии верхней полой вены и не обеспечивает удовлетворительной отдаленной выживаемости пациентов [176, 372, 392, 395, 399]. Исключение составляют больные лимфопролиферативными заболеваниями и мелкоклеточным раком легкого, которые чувствительны к лучевой и химиотерапии [118, 133].

Park B. et al. полагают, что комбинированные операции наиболее оправданы у больных опухолями грудной клетки резистентными к системному лечению или нехирургическому местному лечению [344]. Некоторые авторы выступают в пользу неоадьювантной химиотерапии для усиления шансов радикальной резекции, но данных поддерживающих рутинное использование предоперационной химиотерапии недостаточно [359]. Полное хирургическое удаление саркомы является самым важным предиктором выживаемости у пациентов с гемодинамическими осложнениями сарком, прорастающих в предсердие [244, 292, 292, 325, 368, 373, 387, 389, 390].

Еще одним показанием для комбинированной операции является прорастание опухолью легкого или средостения грудной стенки либо первичные опухоли грудной стенки [381, 391]. Возможности современных хирургических технологий и приемов не ограничиваются резекцией костного каркаса и мягких тканей, но и позволяют выполнять комбинированные вмешательства с иссечением органов средостения, легкого, диафрагмы и даже органов брюшной полости [178, 266, 401]. В последние годы разработаны новые оптимальные доступы для удаления опухолей верхней апертуры, одномоментно выполняют резекцию позвонков, резекцию и протезирование подключичной артерии [103, 192, 241]. Больные с опухолями Панкоста относятся к такой категории, у которых неоадъювантная терапия оказывает существенное влияние на отдаленные послеоперационные результаты [103]. Особое значение имеет выбор адекватного метода ликвидации обширных пострезекционных дефектов грудной стенки [141,

156, 158, 299]. В последнее время существенно изменилась техника восстановления грудной стенки, включая более широкое использование мышечных лоскутов на сосудистых ножках, свободных кожно-фасциальных лоскутов, сальника, аутокости, более современных синтетических материалов с памятью формы, полимерные сетки, метилметакрилат, акрил, нержавеющая сталь, титан [272, 279, 297, 306, 308, 312, 334, 383]. Таким образом, лечение таких пациентов должно носить мультидисциплинарный характер с привлечением пластических и реконструктивных хирургов с целью планирования реконструктивно-восстановительного этапа операции [40, 158, 391].

У большинства пациентов с распространенными опухолями дыхательных путей также выявляют инвазию в структуры средостения, что является показанием к резекции бифуркации, различным вариантам бронхопластики либо ангиопластики при вовлечении легочной артерии [310, 369]. Подобные операции должны выполняться только у молодых пациентов с хорошими резервами кардиореспираторной системы, достаточными для того, чтобы перенести такой агрессивный хирургический подход [38, 192, 309, 354].

Имеются противоречивые мнения по поводу комбинированные операций у больных опухолями легких и средостения с инвазией в верхнюю полую вену, аорту, предсердия, легочный ствол, пищевод, позвонки [241, 424]. Многие исследователи полагают, что даже в этой тяжелой группе пациентов целесообразно и оправдано хирургическое лечение [15, 19, 20, 52, 53, 54, 55, 92, 94, 95, 96, 215, 216, 228, 237, 241, 275, 296, 341, 383, 411, 419]. По мнению отдельных хирургов при ограниченном опухолевом поражении аорты или легочного ствола можно выполнить радикальное иссечение измененной сосудистой стенки с предполагаемой 5 летней выживаемостью в пределах 20-30% [442]. Важно, чтобы участок поражения не превышал 1,5 см

и имелись возможности для закрытия дефекта местными тканями либо ксеноматериалами [126, 189, 318, 431].

В исключительных случаях при раке легкого наблюдают инфильтрацию легочных вен, распространяющуюся на левое предсердие. Разработаны различные способы обработки и резекции левого предсердия, имеющие целью избежать смещения и деформации устья противоположных легочных вен [52, 53, 231, 354, 411]. Во всех остальных случаях, целесообразно в предоперационном периоде планировать использование аппарата искусственного кровообращения, когда безопасно обработать и иссечь пораженную стенку предсердия не представляется возможным [19, 216, 274, 275, 430, 435].

Многие авторы делают акцент на строгом отборе пациентов на комбинированные операции. Предоперационное обследование преследует 2 главные задачи: 1. Оценка распространенности опухолевого процесса, включая границы инвазии в структуры средостения (трахея, пищевод, аорта, легочный ствол, предсердия, диафрагма, позвоночник); 2. Оценка состояния лимфоузлов средостения [55, 344, 379, 380, 393, 418].

Улучшить диагностику опухолевой инфильтрации левого предсердия может обязательное использование чрезпищеводной эхокардиографии и магнитно-резонансное исследование сердца [34, 364, 400, 411].

Spaggiari L. et al. сформулировали критерии включения больных раком легкого в группу расширенных комбинированных пневмонэктомий с резекцией предсердия следующим образом: 1) Возраст младше 75 лет; 2) Пациенты, которые полностью мотивированы и согласны на предложенное лечение; 3) ОФВ1>40%; 5) Отсутствие сердечно-сосудистых заболеваний, печечной и почечной недостаточности; 6) Отсутствие метастазов в лимфоузлах средостения (N2) [393].

По мнению Ratto G. et al. критериями направления на комбинированную операцию могут быть следующие результаты

обследования: 1) Гистологически подтвержденный диагноз немелкоклеточного рака легкого; 2) $PCO_2$ < 45 мм.рт.ст.; 3) Подсчитанный послеоперационный ОФВ 1 >50% или DLCO> 50% или максимальное пороговое потребление кислорода во время нагрузки > 15 мл/кг/мин; 4) Отрицательный результат стресс ЭХО-КГ; 5) Предполагаемое радикальное удаление опухоли; 6) Отсутствие метастатического поражение более чем 2 групп лимфоузлов средостения; 7) Отсутствие отдаленных метастазов; 8) Отсутствие опухолевого плеврита и перикардита [364].

В доступной литературе нам практически не встретились публикации, посвященные классификациям комбинированных операций. Этот вопрос остается дискутабельным. На наш взгляд наиболее удачной представляется классификация комбинированных операции, предложенная сотрудниками МНИОИ им. П.А.Герцена в 2000 г. [120]. Бисенков Л.Н. с соавт. предложили свою классификацию комбинированных торакальных операций в зависимости от типов резекции различных внелегочных образований и органов грудной полости [21].

Представленные классификации, на наш взгляд, не в полной мере отражают весь объем комбинированных операций, которые возможно выполнять в настоящее время. Полагаем, что с учетом требований современной торакальной хирургии, целесообразно модифицировать существующие классификации комбинированных операции или разработать принципиально новые.

Кроме этого, в доступной литературе мы не нашли четких алгоритмов и протоколов отбора на комбинированные операции, что также заставляет заняться разработкой универсального протокола отбора больных злокачественными и доброкачественными заболеваниями грудной клетки на комбинированные вмешательства.

**Результаты.** Результаты научно-практической работы, проведенной на протяжении длительного времени в ведущих хирургических клиниках,

демонстрируют целесообразность и оправданность хирургического метода лечения у тщательно отобранных и функционально сохранных пациентов без метастатически измененных лимфоузлов средостения. Пятилетняя выживаемость у подобных больных по данным различных авторов варьирует от 16 до 46% [40, 55, 101, 192, 327, 342, 393, 424], а у больных, перенесших комбинированные операции по поводу злокачественных опухолей средостения, пятилетняя выживаемость может достигать 69-77% [154, 218, 418]. Это заставило пересмотреть положения 7-й редакции TNM, и в настоящее время больные раком легкого IIIA считаются потенциально операбельными.

Летальность после комбинированных операций может быть низкой, благодаря строгим критериям включения пациентов в эту группу [364]. По данным различных авторов летальность после подобных вмешательства варьирует от 0% до 19% [53, 228, 344, 354]. Ratto G. et al. докладывали о 5-летней выживаемости 14% и медиане выживаемости 25 мес после комбинированных операций с резекцией предсердия [364]. Некоторые авторы предположили, что плохие результаты у этой группы больных обусловлены опухолевой инфильтрацией стенки левого предсердия [159, 167, 175]. Следовательно, послеоперационные результаты можно улучшить путем более тщательного обследования и отбора пациентов на операции с искусственным кровообращением, которое позволяет выполнить вскрытие предсердия, произвести более широкое иссечение стенок и пластику предсердия [235, 386, 411].

Результаты комбинированных резекций у больных опухолями грудной клетки с прорастанием в грудную стенку и диафрагму наиболее благоприятные: 5-летняя выживаемость варьирует от 24% до 61%, но у больных опухолями Панкоста эти показатели существенно хуже и варьируют от 30 до 35% [103, 192, 354, 424].

По мнению Yildizeli B. et al. только 3 фактора достоверно влияют на отдаленную выживаемость: 1) Состояние лимфоузлов средостения; 2) Радикальность резекции; 3) Инвазия в подключичную артерию [42]. Влияние N статуса на отдаленную выживаемость наиболее важно [159, 120, 127, 228, 241, 296, 304, 396, 445].

Жарков В.В. с соавт. считают, что на сегодняшний день альтернативы хирургическому лечению данной категории больных нет [55]. Исследования, в которых продемонстрирована долгосрочная выживаемость при химиолучевом лечении больных местнораспространенным раком легкого, имеют значительный недостаток, который заключается в неадекватном стадировании [54, 234].

Несмотря на демонстрируемые некоторыми авторами оптимистичные данные касательно отдаленных результатов комбинированных операций, их применение до сих пор не стало массовым. Необходимо отметить, что данная проблема актуальна на этапе освоения любого агрессивного метода лечения.

Суммируя приведенные выше данные о симультанных и комбинированных операциях в торакальной хирургии, необходимо отметить, что данный вид операций завоевывает все более прочные позиции в хирургической онкологии. Симультанные операции все еще представляются технически сложными вмешательствами, поскольку требуют высокого уровня междисциплинарного взаимодействия. Роль комбинированных операций при местнораспространенном опухолевом процессе легкого и средостения продолжает обсуждаться и требует дальнейшего изучения.

## 1.3. Симультанные и комбинированные операции в условиях искусственного кровообращения

**История вопроса, показания.** В 1953 г. Джон Гиббон произвел истинную революцию в медицине, впервые применив на практике искусственное кровообращение [207]. С того времени, эта технология

прогрессивно улучшается благодаря внедрению новых устройств и модификаций [160]. Через несколько лет после появления искусственного кровообращения и циркуляторного ареста с гипотермией, они были внедрены в практику нейрохирургов и торакальных хирургов [235].

Первые торакальные операции с ИК были выполнены достаточно давно. В отечественной научной литературе первым описанным успешным случаем клинического применения искусственного кровообращения (ИК) в торакальной хирургии можно считать резекцию трахеи по поводу опухоли у пациентки 22 лет, выполненную академиком М.И.Перельманом в ВНИИЭиКХ в 1975 г. [98, 100]. Первое описание подобной операции в зарубежной литературе датируется 1961 годом, когда Wood F. et al. выполнили резекцию рецидивной аденомы бронха с вовлечением бифуркации трахеи пациенту 57 лет [439]. В 1967 г. Asada S. et al. произвели успешное удаление бронхогенной опухоли, прораставшей бифуркацию трахеи в условиях ИК [152]. В 1980 г. Bricker D.L. et al. в 1980 г. сообщили о пневмонэктомии и протезировании митрального клапана в условиях ИК у пациентки с легочным фиброзом и митральным стенозом [165].

Искусственное кровообращение зарекомендовало себя как безопасный и предпочтительный метод у пациентов с анатомически сложными дыхательными путями и субтотальным стенозом трахеи [166, 181, 199, 413]. Вспомогательное кровообращение было адаптировано для реконструктивной хирургии трахеи у больных опухолями нижних дыхательных путей взрослого и детского возраста [166, 180, 200, 223, 229]. Недостатком метода является системная гепаринизация, которая увеличивает риск кровотечений, особенно при обширных резекциях и манипуляциях на легких [183, 184, 351, 438].

Некоторые хирурги считают, что в настоящее время искусственное кровообращение должно быть ограничено случаями сложных повреждений дыхательных путей [208, 268, 288, 398, 243]. В исключительных случаях, когда необходимо выполнение сложной трахеобронхиальной реконструкции,

в последние годы чаще используют различные варианты ЭКМО [255, 283, 284, 376].

У больных местнораспространенными опухолями легких и средостения с инвазией в окружающие структуры показания для использования искусственного кровообращения возникают при: а) глубокой инвазии в стенку левого предсердия или наличие порции опухоли в просвете предсердия; б) инвазии в межпредсердную перегородку или в стенку правого предсердия; в) опухолевой инфильтрации аорты, легочного ствола, верхней полой вены [154, 155, 191, 211, 215, 216, 235, 254, 273, 293, 385, 314, 427, 435].

В исследовании Жаркова В.В. и соавт. показаниями к применению ИК явились: 1) Наличие внутрипредсердного компонента опухоли или опухолевого тромба в полости левого предсердия или необходимость редукции более 30% его объема, когда требовалась его пластика; 2) Распространение опухоли на межпредсердную перегородку и стенку правого предсердия; 3) Необходимость симультанной коррекции сопутствующего заболевания сердца, требующая применения ИК [53, 55].

В исследовании Vaporciyan A. et al. были 3 основные показания для выполнения операции в условиях искусственного кровообращения: 1) непосредственная опухолевая инвазия в камеры сердца; 2) инфильтрация крупных сосудов средостения, требующая резекции и реконструкции в условиях ИК; 3) выраженная компрессия сердца, требующая ИК для безопасных манипуляций на опухоли во время резекции [430].

Klepetko W. et al. считают обоснованным применение искусственного кровообращения, глубокой гипотермии и селективной перфузии головного мозга при комбинированных операциях у больных раком легкого с инвазией стенки аорты [274, 275]. Ряд авторов также рекомендуют воздерживаться от применения CellSaver во время операций с искусственным кровообращением с целью предотвращения опухолевой диссеминации [325, 407, 408, 250].

Незапланированное подключение искусственного кровообращения можно избежать, если в предоперационном периоде пациенту выполнить полный спектр исследований, предусмотренный строгим протоколом отбора больных на комбинированные операции [252, 430]. Wiebe K. et al. кроме стандартных принятых исследований выполняли всем кандидатам на операцию с искусственным кровообращением коронарографию [435].

В исследовании Mei J. et al. решение о включении пациента в программу хирургического лечения с искусственным кровообращением принималось согласно следующим критериям: 1) достаточный физический статус для переносимости операции; 2) отсутствие медиастинальных лимфоузлов размером> 1 см по данным МСКТ с в/в контрастированием; 3) отсутствие отдаленных метастазов; 4) ожидаемая радикальная резекция; 5) рекомендуемая неоадъювантная химиотерапия [314].

Использование ИК в торакальной хирургии остается противоречивым направлением современной медицины. Главными обсуждаемыми вопросами остаются высокая летальность и частота осложнений после таких операций, а также угроза диссеминации опухолевых клеток и выраженная иммуносупрессия, возникающие на фоне ИК, пути улучшения результатов и целесообразность выполнения таких операций [167, 174, 183, 184, 257, 435]. Необходимо отметить, что в связи с редким выполнением подобных операций, большим разнообразием диагнозов и видов операций, необходимостью длительного наблюдения (десятки лет), анализ таких разнородных данных затруднен, а полученные результаты противоречивы [20, 41, 59, 83, 93, 104, 142, 151, 167,174, 175, 183, 184, 190, 215, 250, 251, 257, 267, 275, 283, 301, 314, 325, 335, 408, 427, 428, 435].

Еще одной актуальной проблемой торакальной хирургии, требующей применения ИК, являются конкурирующие заболевания: наличие заболевания органов грудной клетки, подлежащего хирургическому лечению, в сочетании с сердечно-сосудистым заболеванием, требующим

коррекции [6, 16, 41, 42, 89, 95, 96, 153, 222, 316, 363, 388, 222, 403, 412, 417, 426, 430].

Доступ при торакальных операциях с искусственным кровообращением остается дискутабельным вопросом. Одни авторы считают стернотомию идеальным доступом, как для кардиохирургического, так и для торакального этапа [104, 114, 254, 315, 435]. Другие хирурги предпочитают выполнять оба этапа через торакотомию [20, 42, 83, 92, 93, 94, 251, 267, 284, 406, 407, 408].

Искусственное кровообращение незаменимо в ситуациях, когда имеется распространение опухолевого процесса на сердце и требуется вскрытие одной из камер сердца, либо наблюдается инвазия стенки аорты или легочного ствола [15, 20, 59, 60, 92, 93, 94, 273, 274, 275]. В иных клинических ситуациях основные параметры гемодинамики и газообмена могут быть обеспечены методами экстракорпоральной мембранной оксигенацией (ЭКМО) [255, 277, 278, 284, 374].

Одной из важных причин для замещения ИК на ЭКМО при онкологических операциях является возможность избежать системной гепаринизации и предотвратить геморрагические осложнения [376]. Благодаря тому, что все системы ЭКМО покрыты изнутри гепарином, интраоперационная доза гепарина для системного введения составляет только 70 ед/кг массы тела. Другое явное преимущество ЭКМО – это возможность предотвращать диссеминацию опухолевых клеток [283, 376]. Еще одним важным положительным моментом, который ожидают от применения ЭКМО, является возможность избежать хорошо известные и описанные нарушения в иммунной системе после искусственного кровообращения, в совокупности с системным воспалительным ответом, вызванным контактом крови с воздухом и синтетическими поверхностями [225, 284].

У пациентов с опухолями, прорастающими сердечно-сосудистые структуры гематогенная диссеминация опухолевых клеток в процессе за счет использования АИК остается одной из самых трудных и не до конца решенных проблем. Возможность такого пути распространения опухоли подтверждается обнаружением опухолевых клеток в артериальных фильтрах аппаратов ИК [142]. С целью уменьшить риск такой диссеминации прибегают к en bloc резекции и, по возможности, избегают переливания крови из аппарата CellSaver во время легочного этапа операции [174, 183, 184, 206, 211, 246, 349, 417].

В противовес этим исследованиям выступили данные, полученные Schoenmakers M.J. et al. в сравнительном анализе пациентов, которым выполнены симультанные операции с искусственным кровообращением и на работающем сердце. Главный вывод этого исследования: у операций на работающем сердце нет никаких преимуществ перед операциями в условиях искусственного кровообращения [378]. Порханов В.А. с соавт. видят преимущества искусственного кровообращения в том, что оно позволяет даже из стернотомного доступа выполнять и анатомические резекции любой части любого легкого, так и медиастинальную лимфодиссекцию [104].

**Результаты.** Послеоперационный период после торакальных операций с использованием ИК многие авторы характеризуют как тяжелый. Частота развития осложнений варьирует по данным разных авторов от 14 до 57% [42, 104, 341, 370, 428, 438]. В ряде исследований от 37% до 50% пациентов переносили послеоперационную пневмонию или острое повреждение легкого, обусловленное, по мнению авторов, искусственным кровообращением [151, 267, 283, 284, 428]. Резекция и пластика предсердия может сопровождаться нарушениями ритма и синдром низкого сердечного выброса [20]. Другим грозным осложнением является послеоперационное кровотечение, которое может требовать выполнения повторной хирургической операции 15-50% [424, 438, 341]. Прогресс хирургических,

анестезиологических и реанимационных технологий и методов лечения позволил снизить послеоперационную летальность после торакальных операций с искусственным кровообращением в настоящее время до 0-20% [41, 104, 190, 267, 374, 409, 428, 435].

Ряд публикаций сообщают об отдаленных результатах хирургического лечения местнораспространенных опухолей легкого. После резекции левого предсердия пятилетняя выживаемость варьирует от 14% до 16% [325, 364, 424]. Резекция и пластика легочного ствола сопровождается пятилетней выживаемостью на уровне 20-28% [314, 431]. В группе пациентов, перенесших удаление опухоли грудной клетки с резекцией аорты, пятилетняя выживаемость может варьировать от 24 до 30% [274, 275, 325]. В целом операции по поводу местнораспространенных опухолей внутригрудной локализации сопровождаются однолетней, трехлетней и пятилетней выживаемостью на уровне 79-85%, 12-85%, 30-37 %, соответственно [33, 41, 104, 175, 267, 325, 363, 365, 370, 409, 435].

Как это не парадоксально даже применение искусственного кровообращения не всегда может гарантировать полное удаление опухоли. Причиной этому может быть несовершенство существующих методов предоперационной диагностики. В работе Vaporciyan A. et al. R0 резекция опухоли при врастании в сердечно-сосудистые структуры достигнута в 79% случаев, R1 - в 5% и R2 - у 16% пациентов [430]. По данным Arif R. et al. только у 40% пациентов удалось добиться R0 резекции, в 26% случаев резекция оценена как R1 и у 20% больных так и не удалось установить радикальность резекции [151]. Согласно данным Hasegawa S. et al. R0 резекция была достигнута у 82% больных после комбинированных операций с искусственным кровообращением. В 18% случаев край резекции содержал клетки опухоли [250, 251].

В нескольких публикациях прослежена зависимость отдаленных результатов от гистологического строения основного заболевания. Так, в

исследовании Cicenas S. et al. отдаленная выживаемость у пациентов с саркомой легкого была лучше, чем у больных раком легкого [175]. Подобные результаты наблюдали в своей работе Wiebe K. et al.: кумулятивная выживаемость в группе больных саркомой внутригрудной локализации была 62,5% через год, 3 года и 5 лет. У пациентов перенесших операцию с ИК по поводу рака легкого однолетняя выживаемость была 33%, трехлетняя и пятилетняя выживаемость отсутствовали [435].

Порханов В.А. с соавт. наблюдали летальность на уровне 4% в группе с продолженным ИК и 11% в группе пациентов, у которых легочный этап выполнялся после прекращения искусственного кровообращения. Основными причинами летальности в отдаленные сроки после операций были: отдаленное метастазирование у 40% больных и местный рецидив и прогрессирование заболевания у 10% пациентов [102, 104].

Несмотря на полученные некоторыми авторами невысокие показатели послеоперационной летальности и осложнений, операции с искусственным кровообращением на сегодняшний день не получили широкого распространения и выполняются в исключительных случаях в высоко специализированных либо многопрофильных хирургических центрах. Полагаем, что ценный опыт комбинированных и симультанных операций с применением искусственного кровообращения, накопленный в РНЦХ им. акад. Б.В.Петровского должен помочь решить ряд задач.

## 1.4. Миниинвазивные симультанные и комбинированные операции

**Актуальность, показания.** Несмотря на то, что впервые в клинической практике торакоскопию применили еще в начале 20 века, а первую торакоскопическую лобэктомию выполнили в 90-х годах прошлого столетия, в России на сегодняшний день торакоскопические технологии не получили столь широкого распространения. В настоящее время ни у кого не вызывает сомнение оправданность и целесообразность симультанных

эндовидеохирургических операций. Новейшие разработки и достижения в области лапароскопических и торакоскопических технологий позволили активно внедрить их в практическую хирургию и онкохирургию, что обеспечивает ускоренную послеоперационную реабилитацию с возможностью раннего начала системной полихимиотерапии. Так лапароскопические вмешательства у больных онкологическими заболеваниями получили широкое распространение в клинической практике и к настоящему моменту заняли прочное место в онкологических клиниках за рубежом и в России. Проведены многочисленные исследования, которые не выявили значимых различий в отдаленных результатах лапароскопических и открытых операций у пациентов с онкопатологией [129, 130]. Отсутствие различий в отдаленных результатах позволяет говорить об аналогичной радикальности миниинвазивных эндовидеохирургических и открытых операций. Вместе с тем вопросы адекватности и целесообразности симультанных миниинвазивных операций и проблемы безопасного выполнения таких вмешательств до конца не решены [3, 4, 9, 10, 24, 35, 48, 269, 347].

Выполнение торакоскопических симультанных операций представляется в наше время менее травматичным и более оправданным методом одномоментной хирургической коррекции конкурирующей патологии у пациентов, находящихся на лечении в хирургических стационарах. Однако в клинической практике такие операции пока не нашли широкого применения [43], либо их выполнение носит эксклюзивный характер [71]. Wang H. et al. из Шанхайского пульмонологического госпиталя сообщили о 27 симультанных торакоскопических операциях, выполненных с 2012 по 2014 гг. [433]. Muraoka M. et al. считают, что показаниями к симультанным торакоскопическим операциями могут быть не только доброкачественные заболевания, но и первично множественный рак обоих легких [326]. Dolci G. et al., Xie D. et al. приводят описания одномоментных

торакоскопических вмешательств по поводу рака легкого и тимомы, сопровождавшихся удовлетворительными непосредственными и отдаленными результатами [202, 441]. В настоящее время сочетание тимомы и рака легкого является редким сочетанием, встречаясь в 9-28% случаев, но лечение такого контингента больных остается краеугольным камнем [343, 343].

Наиболее дискутабельным вопросом в этих исследованиях остается доступ. Учитывая, что для ВАТС лобэктомии и тимэктомии разработаны свои индивидуальные доступы, то есть точки расположения портов, ученые первым этапом во время ВАТС симультанных вмешательств выполняют лобэктомию из типичных точек, а затем, дополняя доступ отдельными портами, выполняют тимэктомию. Wang H. et al. считают, что решить проблему поможет использование универсального однопортового доступа [433]. Более редким показанием для одномоментных торакоскопических вмешательств могут быть доброкачественные заболевания органов дыхания. Turhan K. et al. приводят описание одномоментной торакоскопической операции у пациентки с двусторонними бронхоэктазами, осложненными рецидивирующим легочным кровотечением, приведшей к полному излечению [414]. Yamamura Y. et al. выполнили одномоментную ВАТС двустороннюю операцию у 18-летней пациентки с внутрилегочной и внелегочной секвестрациями обоих легких с удовлетворительными непосредственными и отдаленными результатами [422].

Помимо ВАТС симультанных операций возможны различные варианты комбинированных торакоскопических операций. Xiao F. et al. приводят описание клинического случая, в котором 53-летнему больному плоскоклеточным раком нижней доли левого легкого с опухолевым тромбом в левом предсердии выполнена уникальная в своем роде операция: комбинированная торакоскопическая операция – нижняя лобэктомия с тромбэктомией из левого предсердия и ушиванием дефекта левого

предсердия без искусственного кровообращения. Авторы делают акцент на том, что аппарат искусственного кровообращения находился в операционной и полностью был готов к подключению. В целом, авторы отметили некоторые преимущества ВАТС при таких операциях, включая точное стадирование опухолевого процесса, более прецизионную оценку распространенности опухолевого поражения, отсутствие необходимости многократной пальпации опухолевого узла, что в случаях наличия внутрисердечного тромба сопряжено с высоким риском тромбоэмболических осложнений [440].

**Результаты.** По данным Хатькова И.Е. с соавт. продолжительность сочетанных эндовидеохирургических операций превышала продолжительность изолированных хирургических вмешательств у онкологических пациентов в среднем на 55 мин. Но при этом симультанные миниинвазивные операции не сопровождаются значимым увеличением объема кровопотери, частоты развития интраоперационных осложнений. Не было выявлено существенных различий между больными, перенесшими симультанные и изолированные операции [129]. Это косвенно говорит об отсутствии влияния симультанной хирургической тактики на усугубление тяжести послеоперационного периода у онкологических пациентов. Многие авторы указывают, что наиболее существенным образом на тяжесть послеоперационного течения оказывает влияние травматичность операционного доступа. Использование полностью лапароскопического доступа приводит к сокращению послеоперационного периода, пребывания в реанимации и уменьшению интраоперационной кровопотери, так же существенно снижается потребность в наркотических анальгетиках [130].

В исследовании Yim A.P.C. не отмечено статистически достоверных различий между группой одномоментных торакоскопических и этапных торакоскопических операций, более того исследование боли, как с помощью

визуально аналоговой шкалы так и косвенно по количеству использованных анальгетиков, также не выявило разницы между двумя группами [425].

По мнению Muraoka M. et al. применение ВАТС технологий при симультанных операциях может существенно уменьшить хирургический стресс, связанный с двусторонним вмешательством на легких [326]. Lin F. et al. приводят результаты одномоментных торакоскопических операций у группы больных раком легкого в сочетании с тимомой. У всех 9 пациентов наблюдали гладкое послеоперационное течение. Самой трудной задачей была расстановка портов для торакоскопии, поскольку для лобэктомии и тимэктомии расположение портов и даже положение пациента на операционном столе различные [287]. Iida T. et al. сообщили о девятилетнем безрецидивном отдаленном результате у 58 летнего больного с первично-множественном раке обоих легких, которому была выполнена двусторонняя торакоскопическая лобэктомия с медиастинальной лимфодиссекцией [259]. В работе Bostanci K. et al. наблюдали 3 летний удовлетворительный отдаленный результат после симультанной ВАТС операции по поводу рецидивирующего спонтанного пневмоторакса и воронкообразной деформации грудной клетки [164].

Таким образом, в мировой и отечественной литературе представлено незначительное число публикаций, посвященных симультанным и комбинированным торакоскопическим операциям, но даже немногочисленные исследования этого раздела торакальной хирургии свидетельтсвуют о безопасности, эффективности и целессообразности таких операции.

## 1.5. Симультанные и комбинированные операции при заболеваниях трахеи

**Актуальность, показания.** Лечение больных заболеваниями дыхательных путей остается трудным разделом современной торакальной

хирургии. Упоминания о симультанных операциях при патологии трахеи носят единичный характер и являются по большей части клиническими наблюдениями. В работе Loukanov T. et al. показаниями к симультанным операциям у 9 детей стали врожденные заболевания трахеи и сердца. В этой тяжелой группе пациентов не было интраоперационной летальности, но один ребенок умер через 6 недель после операции вследствие бронхолегочных инфекционных осложнений [294]. Авторы считают такую хирургическую стратегию, включающую одномоментную циркулярную резекцию трахеи и устранение порока сердца, оправданной, безопасной и целесообразной, поскольку все эти дети без операции обречены на смерть. Yamaguchi M. et al. придерживаются подобной лечебной тактики и приводят результаты лечения 2 детей с сочетанной врожденной патологией трахеи и сердца [420]. В исследовании Kocyildirim E. et al. удовлетворительные результаты симультанных операций на трахее и на сердце с искусственным кровообращением были достигнуты после создания мультидисциплинарной трахеальной команды [276]. В России самым большим опытом подобных операций располагает команда профессора Разумовского А.Ю. [106]. Касаясь взрослой торакальной хирургии, то здесь приоритетные позиции в области хирургии трахеи, включая симультанные вмешательства, занимают школы академика РАН Порханова В.А. и член-корреспондента РАН Паршина В.Д. Этими учеными выполнены уникальные реконстуктивно-пластические операции на трахее в сочетании с другими вмешательствами, в том числе одномоментная циркулярная резекция трахеи и маммарокоронарное шунтирование в условиях искусственного кровообращения, одноментная циркулярная резекция трахеи и ликвидация трахеопищеводного соустья, разобщение трахеопищеводного соустья и резекция опухоли тонкой кишки [90, 91, 102]. Комбинированные операции на трахее выполняются преимущественно в случае местнораспространенной опухоли. Причем опухолевый процесс может первичным, возникающим из стенки трахеи и

прорастающим соседние органы шеи и средостения. При вторичном опухолевом поражении наблюдают инвазию трахеи чаще всего раком щитовидной железы, реже опухолью пищевода. Возникающие при этом тяжелые осложнения требуют выполнения сложных комбинированных резекционных и реконструктивно-пластических операций. В России наибольшим опытом хирургического лечения первичных опухолей трахеи обладает Харченко В.П. с соавт. Этим коллективом ученых выполнено 90 операций у больных раком трахеи. Некоторые вмешательства стали пионерскими для мировой трахеальной хирурги, как например верхняя лобэктомия справа с реимплантацией левого главного бронха в промежуточный [128]. Наиболее часто выполняются расширенные комбинированные резекции трахеи при инвазивном раке щитовидной железы. По данным Романчишена А.Ф. с соавт. обширное местное распространение карцином щитовидной железы, соответствовавших Т4, отмечалось у 21,9% больных, включенных в исследование [109]. В исследовании McCaffrey T. et al., включавшем всего 262 больных раком щитовидной железы за 50 лет, инвазия в мышцы наблюдалась в 53% случаев, прорастание в трахею – у 37% пациентов, в 47% случаев поражались возвратные гортанные нервы, поражение пищеводы выявляли у 21% больных, гортань вовлекалась в опухоль у 12 % пациентов [313]. В 30% случаев отмечали иные области опухолевой инфильтрации. У большинства больных раком щитовидной железы дисфония обычно появляется первой и может служить признаком внещитовидного распространения опухоли. Местное распространение опухоли с сопутствующей асфиксией или нарастающим кровотечением приводит к летальным исходам в 47% случаев больных шейными опухолями. Невзирая на удовлетворительные результаты лечения пациентов, которым выполнено полное удаление опухоли по сравнению с нерадикальными операциями, трудности трахеальной реконструкции и связанные с ней послеоперационные осложнения толкают

многих хирургов на отказ от онкологических принципов при лечении инвазивного рака щитовидной железы. В пионерских экспериментальных и клинических исследованиях в середине 60-х годов были разработаны и предложены безопасные хирургические вмешательства и описаны противопоказания к трахеальным резекциям. На основании результатов этих исследований несколько хирургических групп начали выполнять радикальные резекции местнораспространенного рака щитовидной железы, что привело к улучшению продолжительности и качества жизни. Тем не менее, злокачественная инфильтрация трахеи и верхних отделов пищеварительного тракта остаются трудной задачей для хирурга, так же как и метод реконструкции трахеи [324]. Так называемые плоскостные или «бреющие» резекции трахеи (shaving resection) допустимы в тех случаях, когда опухолевая инфильтрация не достигает подслизистого слоя либо общее состояние больного не позволяет выполнить расширенную резекцию трахеи. Окончатая резекция трахеи выполняется в случаях опухолевого прорастания всех слоев трахеальной стенки, когда не представляется возможным произвести циркулярную резекцию трахеи и гортани [328]. В исследовании Musholt T. et al. 33 больным раком щитовидной железы с врастанием в трахею выполнено 34 реконструктивные операции на трахее и гортани. В 13 случаях операции были расширены за счет резекции пищевода и сосудов шеи, вовлеченных в опухоль. Одной из главных проблем у таких больных является прорастание опухоли в возвратные гортанные нервы. При одностороннем поражении гортанного нерва реконструкция трахеи выполнялась по оригинальной модифицированной методике [328]. Анастомоз и прилежащие крупные шейные сосуды должны быть надежно защищены и укрыты. Предложены различные варианты мышечных лоскутов, лоскутов тимической клетчатки и т.д. Интерес представляет метод Musholt T. et al., который подразумевает использование лоскутов обеих кивательных мышц на питающих ножках [328].

**Результаты.** Послеоперационный период после расширенных комбинированных операций на трахее многие авторы характеризуют как тяжелый [90, 91, 128, 328, 394]. Наиболее тяжелое осложнение – отек голосовых связок и временная дисфагия, которые угрожают рецидивирующей аспирацией и высоким риском аспирационной пневмонии. Для эффективного лечения данного осложнения требуется наложение временной трахеостомии [328]. В исследовании Романчишена А.Ф. с соавт. 5-летняя выживаемость после комбинированных операции с резекцией трахеи составила 81,9%, 10-летняя – 71,1%. После паллиативных операций (shaving resection, «бреющие резекции») 80,5% пациентов пережили 5-летний рубеж. Через 10 лет и более были живы 71,2%. Иные цифры выживаемости наблюдались после паллиативных вмешательств: 40,7% больных дифференцированным и 17,1% медуллярным раком щитовидной железы прожили 5 лет и более [109]. В исследовании Mushlot T. et al. из 33 пациентов, перенесших комбинированные резекции трахеи по поводу распространенного рака щитовидной железы, умерло 2 больных: один вследствие аррозионного кровотечения из брахиоцефального артериального ствола, второй вследствие мультиорганной недостаточности на фоне длительной ИВЛ [328]. По данным McCaffrey T. et al. общая 5-летняя выживаемость в группе больных раком щитовидной железы, перенесших комбинированные операции, составила 79%, 10-летняя выживаемость была 63%, а 15-летняя выживаемость составила 54% [311]. Таким образом, за последние 10 лет в отечественной и мировой литературе практически нет публикаций, посвященных симультанным и комбинированным операциям у больных заболеваниями трахеи.

РЕЗЮМЕ. Представленные краткие литературные данные о симультанных и комбинированных операциях в торакальной хирургии свидетельствуют о следующем:

1. При целом ряде злокачественных и доброкачественных заболеваний органов грудной клетки симультанные и комбинированные операции остаются единственным радикальным методом лечения. Однако удельный вес таких вмешательств в торакальной хирургии остается крайне низким и не имеет тенденции к расширению.
2. На фоне общего прогресса хирургии симультанные и комбинированные операции до настоящего времени остаются наиболее сложным и трудоемким разделом легочной хирургии, связаны с высоким риском осложнений и летальности, которые могут значительно превышать таковые после стандартных операций на легких и средостении.
3. В настоящее время торакальная хирургия обладает большим арсеналом самых разнообразных комбинированных и симультанных операций. Однако в случаях распространения патологического процесса на структуры средостения или наличия у пациента конкурирующего заболевания сердечно-сосудистой системы перед торакальным хирургом возникают большие трудности выбора объема или этапности хирургического вмешательства, либо выполнение операции в условиях искусственного кровообращения. Сведения литературы об этом самые разнообразные, а порой и противоречивые.
4. В литературе имеется большое число работ посвященных симультанным эндовидеохирургическим вмешательствам практически во всех разделах хирургии. Однако по настоящее время нет общей четкой концепции в отношении симультанных и

комбинированных операций с использованием видеоторакоскопической техники.

5. Остается трудной и актуальной задачей лечение больных заболеваниями трахеи и гортани, особенно в тех случаях, когда имеется мультиорганное поражение органов шеи опухолевым процессом, либо у пациента имеется конкурирующее заболевание, угрожающее жизни и здоровью. Симультанные и комбинированные операции при заболеваниях трахеи все еще являются редкими в наше время. Заметного прогресса в решении этих вопросов не прослеживается.
6. Удельный вес хирургических методов лечения больных с конкурирующими заболеваниями органов грудной клетки и иной локализации, либо местнораспространенными заболеваниями грудной клетки остается незначительным. В первую очередь это связано с недостаточно четко разработанными алгоритмами отбора пациентов на подобные вмешательства, неопределенностью показаний и противопоказаний к симультанным и комбинированным операциям, противоречивостью сведений о непосредственных и отдаленных результатах.

# ГЛАВА 2

# ХАРАКТЕРИСТИКА СОБСТВЕННЫХ КЛИНИЧЕСКИХ НАБЛЮДЕНИЙ

## 2.1 Общие данные

Работа выполнена на материале, в основу которого положен опыт симультанных и комбинированных операций на органах грудной клетки и брюшной полости, накопленный в РНЦХ им. акад. Б.В.Петровского с января 2001 по декабрь 2017 год включительно. Всего за этот период оперировано 145 пациентов. Из них симультанные операции произведены у 80, а комбинированные – у 65 больных.

В РНЦХ им. акад.Б.В.Петровского более устоявшимися и понятными терминами в настоящее время считаются:

«Симультанная операция» - это одновременное вмешательство по поводу двух или нескольких самостоятельных заболеваний, этиологически не связанных между собой, одинаково угрожающих для жизни и здоровья пациента. Операция выполняется в один день, из одного либо нескольких доступов, двумя или более бригадами хирургов различного профиля.

«Комбинированная операция» - это одновременное вмешательство, направленное на устранение различных проявлений одного заболевания. Такая операция также выполняется из одного доступа либо нескольких доступов, двумя или более бригадами хирургов различного профиля.

«Гибридная операция» - это одновременное вмешательство, направленное на ликвидацию проявлений одного или нескольких заболеваний, в осуществлении которой используются технологии открытой и внутриполостной хирургии (лапароскопическая, торакоскопическая хирургия) и внутрипросветные методики (эндоваскулярная хирургия, эндоскопическая хирургия).

Симультанные и комбинированные операции могут потребовать использования искусственного кровообращения, так же в ряде случаев возможно использование минимально инвазивных технологии при их выполнении. Вот почему именно эти вмешательства в торакальной хирургии стали предметом исследования в данной научной работе.

За этот же период в РНЦХ им.акад.Б.В.Петровского выполнено более 4000 операций на легких и средостении. Таким образом, удельный вес симультанных операций не превышал 2%, а комбинированных операций 1,6% от общего числа торакальных операций.

На рис. 1 представлена динамика числа симультанных и комбинированных операций. Она показывает, что в первое время, когда данные операции только входили в практику торакального отделения, их число было незначительным. Однако в последующие десять лет число симультанных и комбинированных операций существенно возросло и продолжает расти. Связываем этот факт с тем, что в рутинную практику был внедрен разработанный сотрудниками отделения торакальной хирургии протокол отбора на симультанные и комбинированные операции, а также успешно применяется алгоритм хирургической стратегии у пациентов с конкурирующими заболеваниями грудной клетки и других полостей.

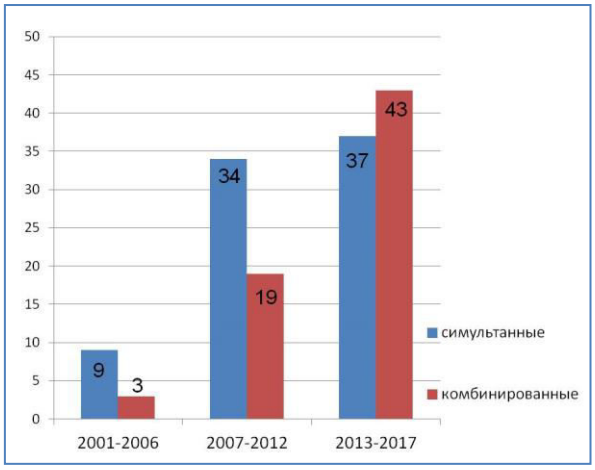


**Рисунок 1. Динамика числа симультанных и комбинированных операций за 17 лет**

При распределении больных по полу мужчин было 102, женщин – 43. Прослеживается значительное преобладание лиц мужского пола (2:1) (рис.2)

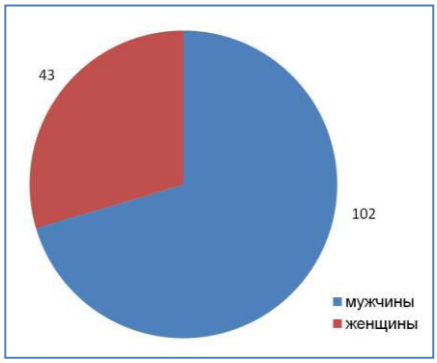


**Рисунок 2. Распределение больных по полу**

Возраст больных считали на момент выполнения операции. Самому молодому пациенту было 19 лет, самому старшему - 88 лет. Распределение больных, перенесших симультанные операции по поводу сочетанной патологии в зависимости от пола и возраста, представлены в табл. 1.

**Таблица 1. Распределение больных, перенесших симультанные операции по полу и возрасту**

| Пол | Общее число больных | Возраст в годах | | |
|---|---|---|---|---|
| | | До 40 | 41-60 | Старше 60 |
| Муж | 56 | 13 | 19 | 24 |
| Жен | 24 | 6 | 10 | 8 |
| Всего | 80 | 19 | 29 | 32 |

Среди тех, кому выполнены симультанные операции преобладали мужчины, причем больше всего было больных старше 60 лет. Мы полагаем, что у данного контингента лиц наиболее часто одновременно выявляют несколько конкурирующих заболеваний, одинаково угрожающих жизни и здоровью и требующих хирургической коррекции, например, рака легкого и ИБС (рис. 3).

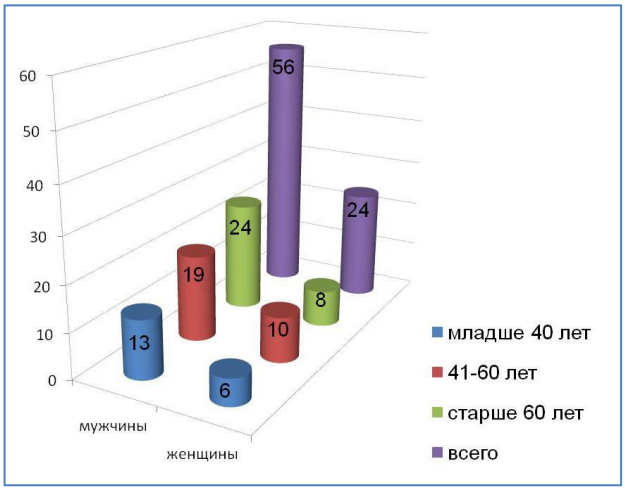


**Рисунок 3. Распределение по полу и возрасту в группе больных, перенесших симультанные операции**

Распределение больных, перенесших комбинированные операции по поводу распространенных заболеваний в зависимости от пола и возраста, представлено в табл. 2.

**Таблица 2. Распределение больных, перенесших комбинированные операции по полу и возрасту**

| Пол | Общее число больных | Возраст в годах | | |
|---|---|---|---|---|
| | | До 40 | 41-60 | Старше 60 |
| Муж | 46 | 11 | 23 | 12 |
| Жен | 19 | 7 | 8 | 4 |
| Всего | 65 | 18 | 31 | 16 |

Среди тех, кому выполнены комбинированные операции, также преобладали мужчины, но больше всего было больных работоспособного и молодого возраста. На наш взгляд это обусловлено тем, что комбинированные операции чаще приходиться выполнять при запущенных далеко зашедших опухолях легких и средостения, что часто наблюдается в более молодом возрасте (рис. 4).

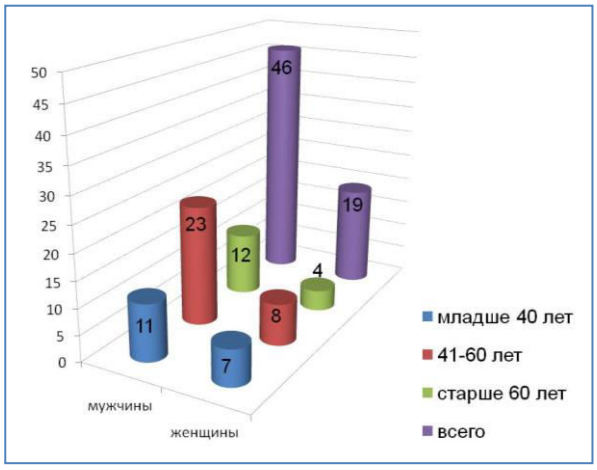


**Рисунок 4. Распределение по полу и возрасту в группе больных, перенесших комбинированные операции**

У больных в данном исследовании патологический очаг располагался в легком в 73 случаях, в средостении – в 37 случаях, у 32 пациентов наблюдали поражение шейного отдела трахеи и 3 больных были госпитализированы по поводу заболеваний грудной стенки (рис.5).

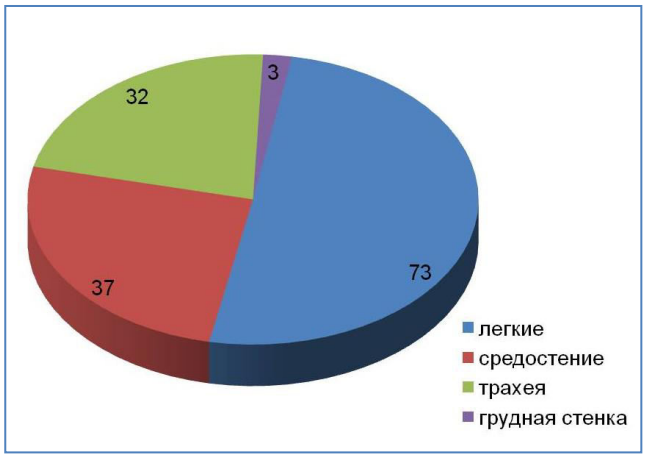


**Рисунок 5. Распределение больных по локализации основного заболевания**

У больных с симультанными и комбинированными операциями хирургическое вмешательство одинаково часто выполняли как на правом легком – 47, так и на левом легком – 44 пациента.

Заболевания, по поводу которых выполняли операции в данном исследовании, носили самый разнообразный характер и представлены в табл. 3.

**Таблица 3. Распределение больных по нозологии**

| Диагноз | Число больных | % |
|---|---|---|
| Первичная злокачественная опухоль | 84 | 57,9 |
| Доброкачественные и злокачественные заболевания трахеи | 30 | 20,7 |
| Бронхоэктазы | 11 | 7,6 |
| Врожденные заболевания (АВМ, гипоплазия, секвестрация и т.д.) | 8 | 5,5 |
| Внутригрудные метастазы | 4 | 2,7 |
| Загрудинный зоб | 3 | 2,1 |
| Паразитарные заболевания легких | 3 | 2,1 |
| Легочно-артериальный свищ | 1 | 0,7 |
| Остеомиелит ребра | 1 | 0,7 |
| Всего | 145 | 100,0 |

Большинство больных было с различными формами первичных опухолей легких и средостения (84 пациента), а всего онкологические заболевания составили 67,5% от общего числа. На втором месте по частоте были больные с доброкачественными и злокачественными заболеваниями трахеи – 30 случаев. Мы сознательно объединили доброкачественные и злокачественные заболевания трахеи в одну группу, поскольку в лечении больных опухолями трахеи и гортани применяем приемы реконструктивно-пластической хирургии, принятые в лечении больных стенозами трахеи. На третьем месте по частоте встречаемости были больные бронхоэктатической болезнью – 11 случаев. Остальная патология встречалась значительно реже, что соответствует структуре больных торакального отделения общего профиля. Следует отметить, что в последние годы наблюдаем существенное снижение количества пациентов с хроническими нагноительными заболеваниями легких и плевры, бронхоэктазами, пневмоциррозом, требующими хирургического лечения. Полагаем, что важную роль в этом играет улучшение работы пульмонологических отделений и санаторно-курортной службы России. Однако в течение последнего десятилетия сохраняется отчетливая тенденция роста числа больных злокачественными заболеваниями органов грудной клетки. Страдают преимущественно мужчины одинаково пожилого и молодого работоспособного возрастов. В

первом случае ситуация может усугубляться наличием тяжелых конкурирующих заболеваний, требующих одновременной хирургической коррекции. Во втором случае, зачастую опухоль выявляют в поздней запущенной стадии, когда имеется врастание в жизненно важные структуры средостения. Во всех перечисленных примерах требуются симультанные или комбинированные операции, выполнение которых возможно в многопрофильных хирургических центрах.

## 2.2. Симультанные операции: показания, доступ, объем

Симультанные операции были выполнены 80 больным. В каждом подобном случае операция состояла из двух этапов – основного и симультанного. Во время основного этапа устраняли заболевание, с которым пациент вынужден обратиться в отделение торакальной хирургии. С учетом этиологии и патогенеза основного заболевания пациенты распределены следующим образом (рис. 6):

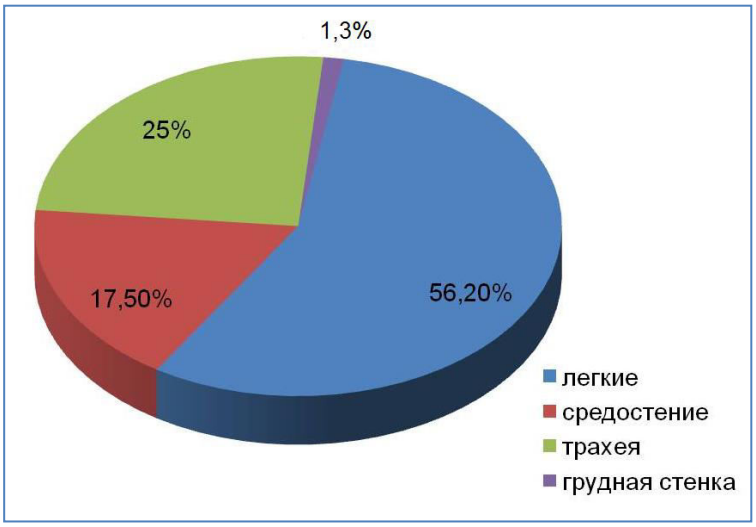


**Рисунок 6. Диаграмма процентного соотношения частоты основных причин симультанных операции**

Целью симультанного этапа операции была коррекция конкурирующего заболевания, которое угрожало жизни и здоровью пациента, либо могло в ближайшем послеоперационном периоде привести к

осложнениям. С учетом локализации конкурирующего заболевания больные в этой группе распределены следующим образом (рис.7):

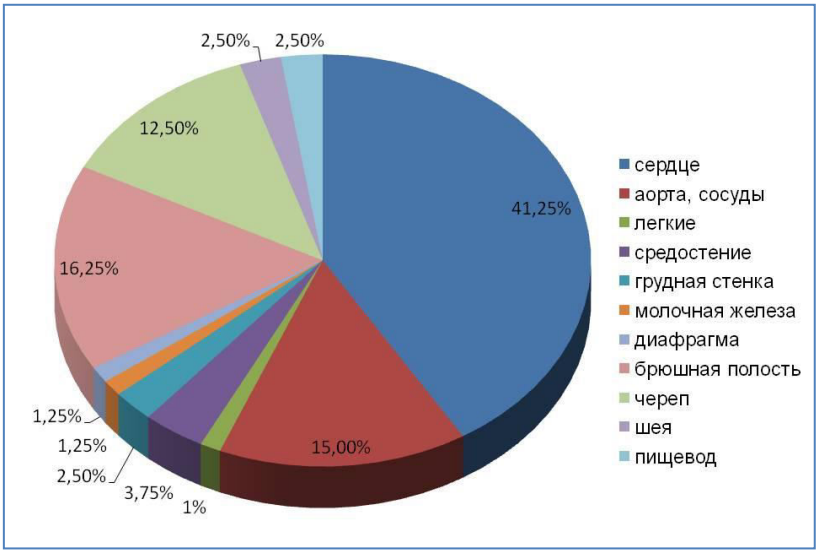


**Рисунок 7. Диаграмма процентного соотношения локализации органов, пораженных конкурирующими заболеваниями в группе симультанных операций**

Как видно из диаграммы, локализация конкурирующих заболеваний у пациентов этой группы носила самый разнообразный характер. Самый большой удельный вес имели заболевания органов грудной полости – сердца, аорты, пищевода, средостения. Тем не менее, почти треть сопутствующих заболеваний располагались в иных анатомических областях: брюшная полость – 16,25% и череп – 12,5%. Интересен тот факт, что первые 2 симультанные операции в торакальном отделении были выполнены в начале 70-х годов прошлого века совместно с кардиохирургами, но затем наступил длительный период отсутствия подобных вмешательств. Возрождение интереса к симультанным операциям в торакальной хирургии произошло именно на волне совместных торако-абдоминальных вмешательств. Что касается совместных операций торакальных и нейрохирургов, то это сотрудничество началось благодаря интенсивной работе РНЦХ в области хирургии стенозов трахеи. Поскольку у части больных генез стеноза трахеи посттравматический и зачастую в анамнезе имеет место травма черепа и

трепанация, то после ряда реконструктивных операций на трахее в РНЦХ предлагалось в качестве завершающего вмешательства симультанная операция – реконструктивная операция на трахее (циркулярная резекция, устранение дефекта трахеи, эндопротезирование) и устранение дефекта черепа. После выполнения целой серии таких вмешательств, стало ясно, что они безопасны, эффективны и надежны и в настоящее время заняли прочное место в арсенале торакального отделения РНЦХ.

Распределение больных в зависимости от показаний к симультанным операциям, представлено в табл.4. Основными показаниями к симультанным операциям были различные новообразования легких и средостения. Однако в послеоперационном периоде опухоль у ряда пациентов не подтвердилась, поэтому доля злокачественных заболеваний в группе пациентов с симультанными операциями составил 47,5%. Среди доброкачественных заболеваний, по поводу которых выполнены симультанные операции наиболее трудными в плане лечения были больные с различными заболеваниями трахеи – 25% от общего числа симультанных операций. В группе конкурирующих заболеваний по частоте встречаемости лидируют болезни сердечно-сосудистой системы – 52,5% от общего числа больных. В пределах этой группы на первом месте была ишемическая болезнь сердца - 20 больных, пороки сердца – у 7 пациентов, заболевания аорты и ее ветвей выявлены в 12 случаях (рис.8):

**Таблица 4. Показания к симультанным операциям**

| Конкур. забол. / Основн. заболев. | ИБС | Пороки сердца | Аневризма аорты | Стеноз сонной артерии | Нарушения ритма сердца | Хрон кальк холецистит | Опухоль/стриктура пищевода | Опухоль/киста средостения | Врожд патология груд стенки | Дефект черепа | Грыжа бр. Стенки | Эпилепсия | Загрудинный зоб | Киста яичника/миома матки | Шейный зоб | Опухоль кишки | Внутрисердчтый тромб | Эмфизема лектих | Релаксация диафрагмы | Всего основных заболеваний |
|---|---|---|---|---|---|---|---|---|---|---|---|---|---|---|---|---|---|---|---|---|
| Рак легкого | 14 | 1 | 1 | 6 | | 1 | 1 | 1 | | | 1 | | 1 | | | | | | | 27 |
| Опухоль/киста средостения | 1 | 1 | 1 | 2 | | 1 | | | 1 | | 1 | | | 1 | | | 1 | | 1 | 11 |
| Бронхоэктазы | 1 | 4 | | | 2 | | | 1 | 1 | | 1 | | 1 | | 1 | | | | | 12 |
| Стеноз трахеи | 1 | | | | | 1 | 1 | | 1 | 10 | 2 | 1 | | | 1 | | | 1 | | 19 |
| Трахеопищев. свищ | | | | | | | | | | | | | | | | 1 | | | | 1 |
| Врожденная патология | | | 2 | | 1 | 1 | | | | | 1 | | | 1 | | | | | | 6 |
| Загрудинный зоб | 3 | | | | | | | | | | | | | | | | | | | 3 |
| Остеомиелит ребра | | 1 | | | | | | | | | | | | | | | | | | 1 |
| Всего конкурирующих заболеваний | 20 | 7 | 4 | 8 | 3 | 4 | 2 | 2 | 3 | 10 | 6 | 1 | 2 | 2 | 2 | 1 | 1 | 1 | 1 | **80** |

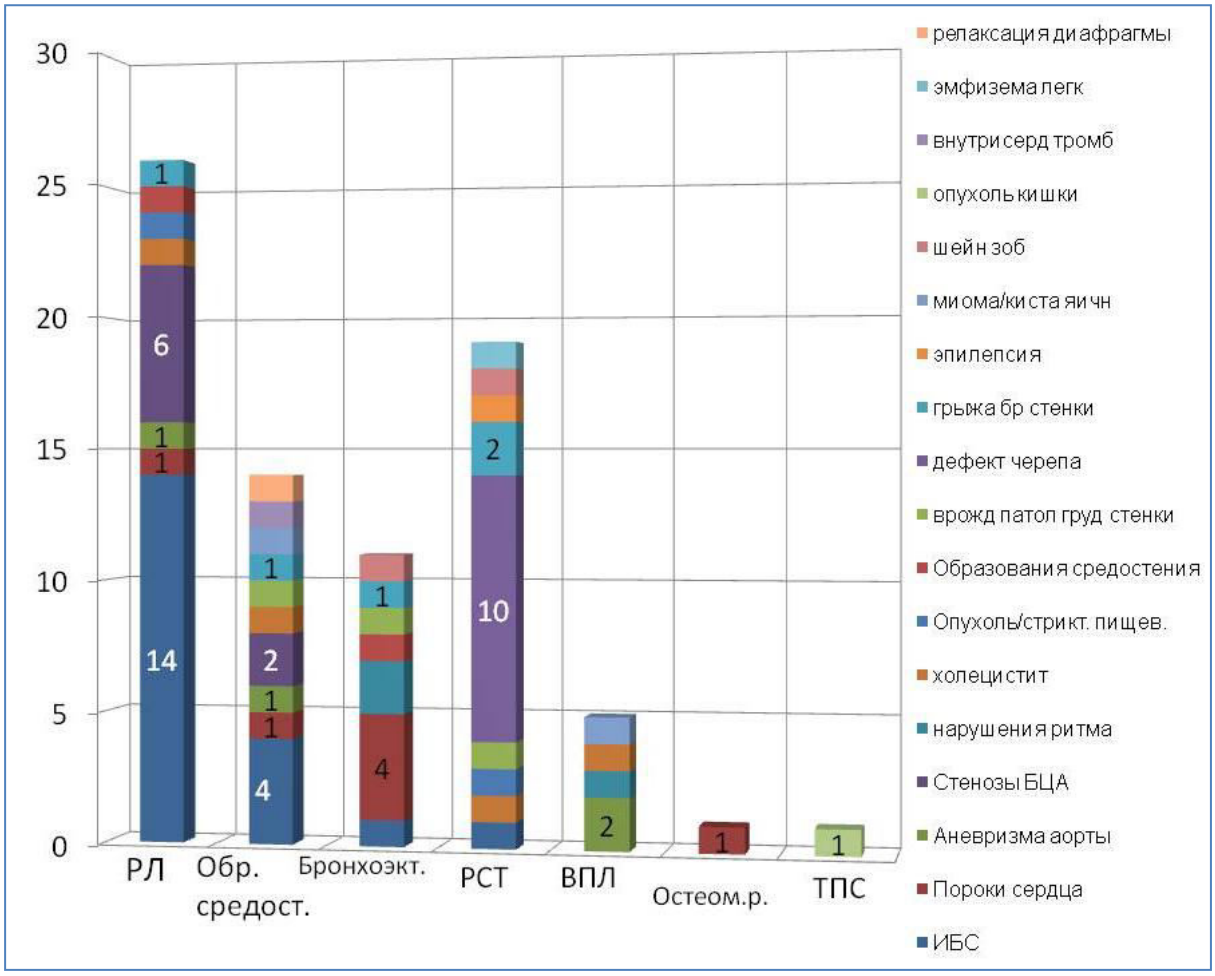


**Рисунок 8. Самые частые сочетания конкурирующих заболеваний**

Таким образом, по нашим данным самым частым сочетанием конкурирующих заболеваний был рак легкого и ишемическая болезнь сердца, а среди доброкачественных заболеваний лидирует рубцовый стеноз трахеи и посттравматический дефект черепа. Также среди онкологических пациентов нередко встречается сочетание рака с поражением аорты и ее ветвей, когда требуются ангиохирургические вмешательства. Кроме того, в нашей практике встретилось множество различных вариантов сочетания заболеваний, одновременно угрожающих жизни и здоровью пациента, что заставляет нас регулярно пересматривать критерии отбора на хирургическое лечение и алгоритмы хирургической стратегии у пациентов с сопутствующими заболеваниями.

На основании собственного опыта в отделении торакальной хирургии РНЦХ им. акад. Б.В.Петровского разработан и внедрен в клиническую практику протокол отбора больных для выполнения симультанных операций (рис.9):

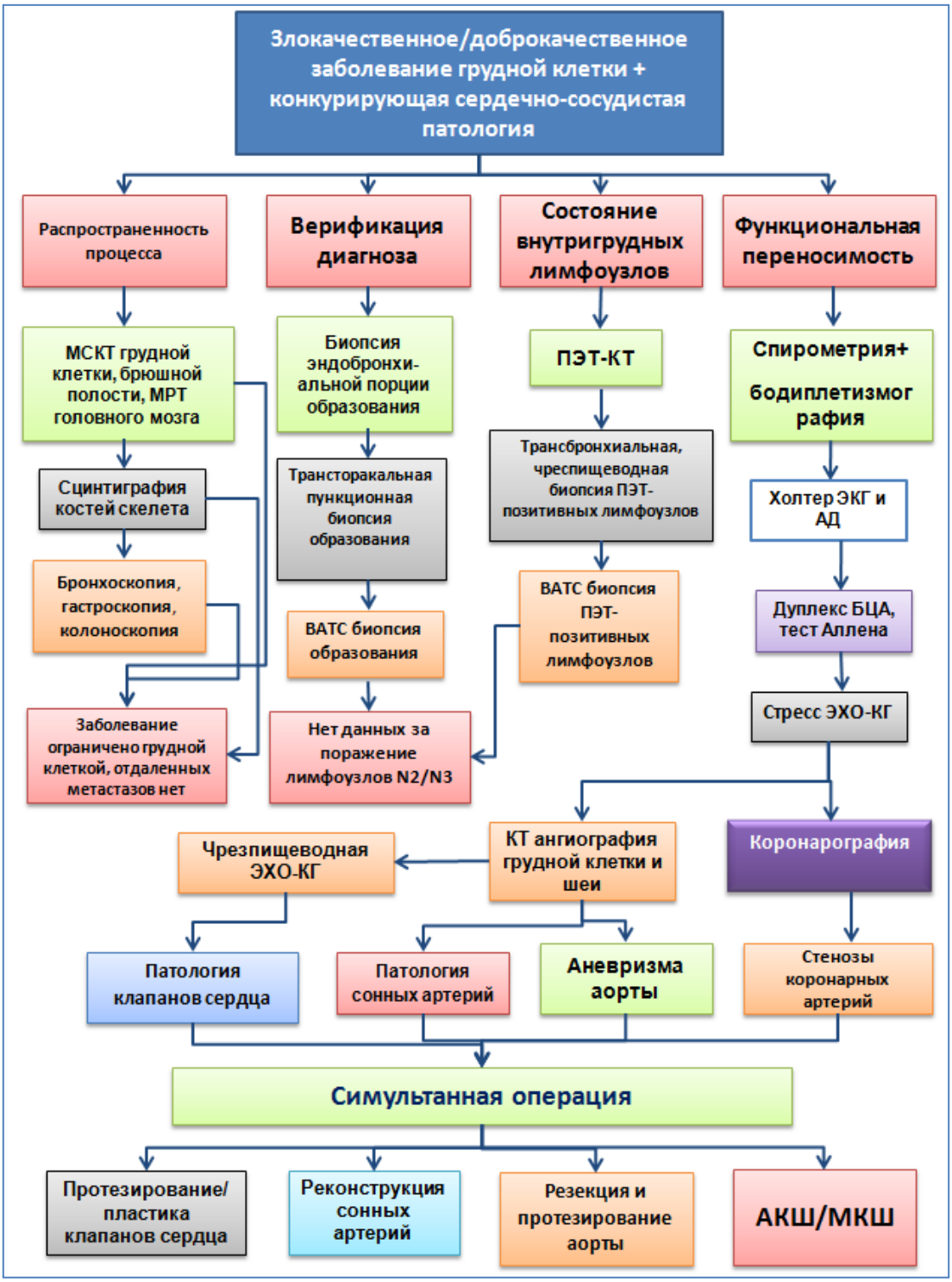


**Рисунок 9. Протокол отбора больных для выполнения симультанных операций**

На основании собственного опыта в РНЦХ им.акад.Б.В.Петровского был разработан алгоритм хирургической стратегии у больных с конкурирующими заболеваниями органов дыхания и сердечно-сосудистой системы (рис.10):

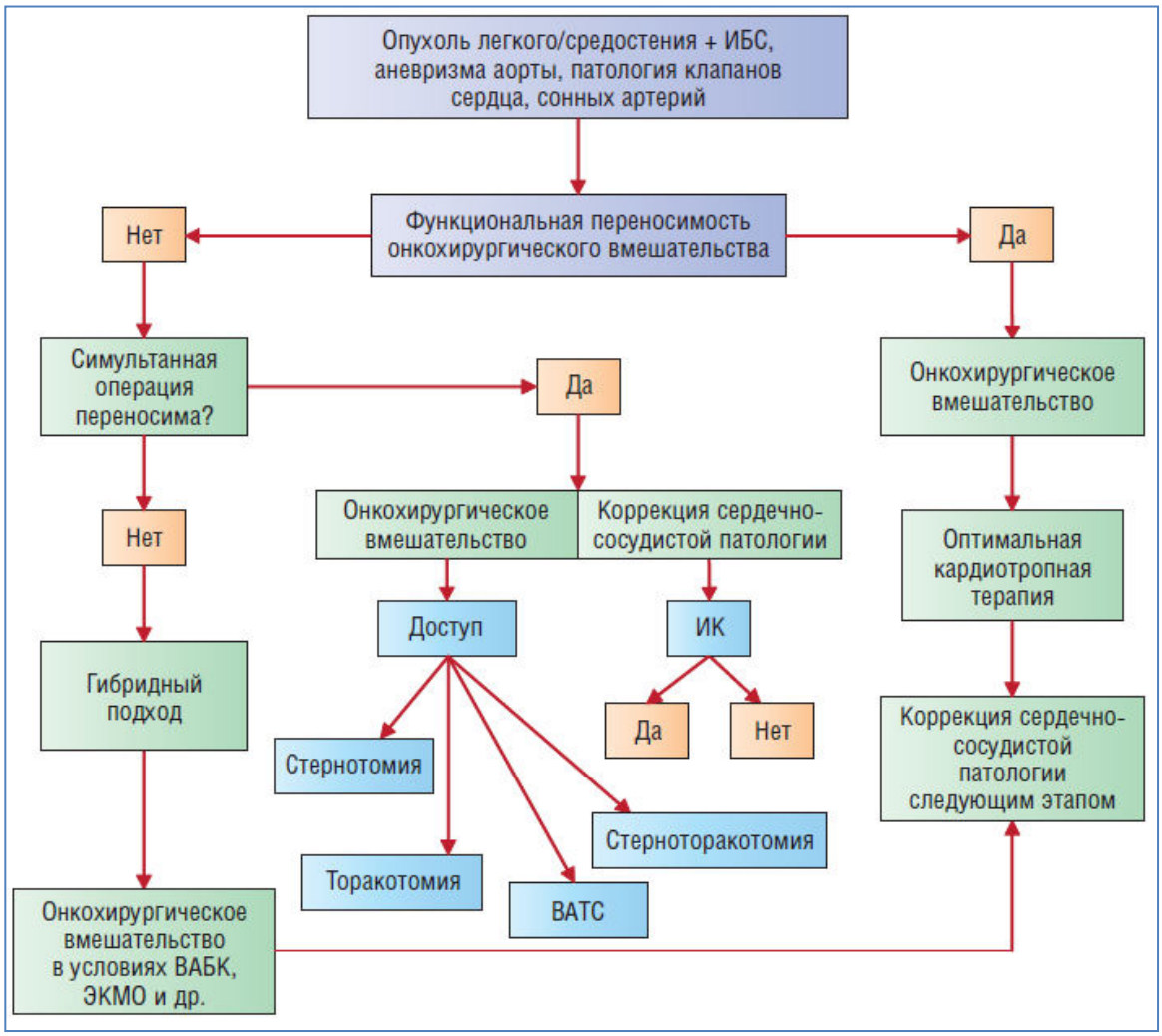


**Рисунок 10. Алгоритм хирургической стратегии у больных с заболеваниями легких и средостения и конкурирующей патологией сердечно-сосудистой системы**

Представленный рабочий алгоритм отбора пациентов на симультанные операции позволяет точнее определить показания к операции, обеспечить адекватную подготовку операционной бригады, избрать наиболее

рациональный доступ и решить вопросы о целесообразности применения кардиохирургических технологий - ИК, ЭКМО, ВАБК и др.

Обязательными инструментальными методами обследованиями считаем нагрузочные тесты, включая тредмил тест, стресс ЭХО-кг, коронарографию, дуплексное сканирование ветвей дуги аорты. Причем, если у пациентов младше 60 лет при отрицательных результатах нагрузочных тестов мы не прибегаем к коронарографии, то лицам старше 60 лет перед всеми типами торакальных вмешательств строго выполняется коронарография с целью выявления безболевой ишемии миокарда. Дуплексное сканирование ветвей дуги аорты имеет своей целью, как выявление стенозов сонных артерий, так и врожденной патологии этих сосудов – гемодинамически значимых извитостей, которые при наличии клинических проявлений и осложненном течении требуют хирургической коррекции.

Даже в тех случаях, когда симультанная операция представляет для пациента высокий риск, алгоритм помогает быстро выбрать наиболее безопасный путь лечения в каждом конкретном случае, применяя гибридную тактику либо этапные операции. Причем в каждом конкретном случае очередность вмешательства на сердце или органах дыхания может различаться и зависит от степени нарушения показателей кровообращения, стадии опухолевого процесса и функциональной операбельности пациента.

Для систематизации и более четкого подразделения пролеченных больных нами предложена классификация симультанных операций, которой мы пользуемся в повседневной практической работе:

**I. По характеру заболеваний:**

1. Первично-множественные злокачественные заболевания грудной клетки и брюшной полости.
2. Злокачественные/доброкачественные заболевания грудной клетки и других полостей.

3. Злокачественные/доброкачественные заболевания грудной клетки и сердечно-сосудистой системы.

**I. По характеру вмешательства:**

1. Плановые: по поводу заболеваний, диагностируемых на дооперационном этапе.
2. Экстренные: по поводу интраоперационных осложнений со стороны сопутствующих заболеваний.

**III. По областям вмешательства:**

1. Только грудная клетка.
2. Грудная клетка + брюшная полость, шея, череп, конечности, малый таз и т.д.

**IV. По виду этапов выполнения операции:**

1. Основной этап.
2. Симультанный этап (по поводу сопутствующего заболевания иного профиля).

**V. По объему выполнения:**

1. Радикальная.
2. Циторедуктивная (по жизненным показаниям).

**VI. По технологии выполнения:**

1. Обычным открытым доступом.
2. С использованием торакоскопических технологий (ВАТС), лапароскопических технологий.
3. Сочетание открытого доступа и ВАТС.
4. С использованием кардиохирургических технологий: искусственное кровообращение (ИК), внутриаортальная баллонная контрпульсация (ВАБК), экстракорпоральная мембранная оксигенация (ЭКМО) и др.

Предложенная рабочая классификация симультанных операций у торакальных больных, на наш взгляд, помогает правильнее определить показания к операции, выбрать рациональный доступ или доступы, определиться с применением минимально инвазивных технологий, кардиохирургических технологий, уточнить анестезиологические аспекты, определить объем и последовательность выполнения этапов вмешательства.

Краеугольным камнем симультанных операций и до конца не решенной проблемой, сдерживающей развитие этого раздела хирургии, остается хирургический доступ. В табл. 5 представлены хирургические доступы, которые использованы при симультанных операциях в нашем исследовании.

**Таблица 5. Хирургические доступы при симультанных операциях**

| Доступ | Число наблюдений |
|---|---|
| Стернотомия | 21 |
| Торакотомия | 15 |
| Торакостернотомия | 1 |
| Цервикоторакотомия | 4 |
| Цервикостернолапаротомия | 2 |
| Билатеральная торакотомия | 1 |
| Цервикотомия | 2 |
| ВАТС | 3 |
| ВАТС + цервикотомия | 7 |
| ВАТС + лапаротомия | 2 |
| Торакотомия + лапароскопия | 2 |
| Торакотомия + лапаротомия | 6 |
| Цервикотомия + лапаротомия | 3 |
| Цервикотомия + краниотомия | 10 |
| Стернотомия + краниотомия | 1 |
| Всего | 80 |

Из таблицы видно, что наиболее часто при симультанных операциях мы использовали стернотомию и торакотомию у 36 больных. У остальных 44 пациентов использовались различные комбинации доступов для выполнения широкого спектра операций. В последние годы все шире используем лапароскопические и торакоскопические технологии. Так, у 12 больных выполнены симультанные операции с использованием торакоскопических

технологий. У больных с дефектом трахеи и дефектом черепа золотым стандартом остается цервикотомия и краниотомия с целью одномоментного устранения дефектов черепа и трахеи. Самый травматичный, на наш взгляд, доступ – цервикостернолапаротомия – применен у 2 больных, которым требовалось выполнение эзофагопластики толстой кишкой или желудком с целью устранения конкурирующего заболевания.

В табл. 6 представлено распределение симультанных операций по объему основного и симультанного этапов вмешательства. Самым частым вмешательством на основном этапе симультанной операции была лобэктомия – в 25 случаях, у 15 пациентов выполнили сублобарную резекцию и еще в 15 случаях – удалили новообразование средостения. Лишь у 5 пациентов в этой группе на основном этапе операции выполнена пневмонэктомия, что объясняется преобладанием у этой категории заболевших ранних стадий рака легкого. На симультанном этапе чаще всего выполняли различные варианты реваскуляизации миокарда – 20 больных.

У 7 пациентов выполнена коррекция клапанной патологии, и у этих же больных на основном этапе произведена резекция легких по поводу хронических нагноительных заболеваний. Таким образом, самыми частыми показаниями к симультанным операциям являлись различные злокачественные опухоли. У 22 пациентов выполнены симультанные вмешательства по поводу сочетания злокачественных новообразований и заболеваний сердечно-сосудистой системы, либо иных угрожающих жизни и здоровью заболеваний. В 8 случаях выполнены торакоскопические симультанные операции больным злокачественными заболеваниями органов дыхания. В качестве сочетанных заболеваний превалировали заболевания периферических сосудов. У одного пациента выполнена симультанная операция по поводу трахеопищеводного соустья и опухоли тонкой кишки.

**Таблица 6. Объем каждого из этапов симультанных операций**

| Основной этап | | Симультанный этап | |
|---|---|---|---|
| Пневмонэктомия | 5 | МКШ-АКШ | 20 |
| Лоб-, билобэктомия | 25 | Протезирование аорты | 4 |
| Сублобарная резекция | 15 | Протезирование клапана сердца | 7 |
| Удаление образования средостения | 15 | Реконструкция сонной артерии | 8 |
| Резекция грудной стенки | 1 | Удаление образования сердца | 1 |
| Резекция трахеи | 6 | Перевязка ушка левого предсердия | 1 |
| Реконструктивно-пластические операции на трахее | 12 | Имплантация ЭКС | 3 |
| Разобщение трахеопищеводного соустья | 1 | Удаление образования средостения | 4 |
| | | Сублобарная резекция легкого | 1 |
| | | Пластика диафрагмы | 1 |
| | | Резекция и пластика пищевода | 2 |
| | | Устранение дефекта черепа | 10 |
| | | Резекция и пластика грудной стенки | 1 |
| | | Холецистэктомия | 1 |
| | | Резекция яичника | 4 |
| | | Удаление матки | 1 |
| | | Тиреоидэктомия | 1 |
| | | Грыжесечение | 2 |
| | | Резекция кишки с анастомозом | 6 |
| | | Резекция молочной железы | 1 |
| Всего | 80 | Всего | 80 |

У 32 больных симультанные операции выполнены по поводу сочетаний различных доброкачественных заболеваний органов дыханий. Из них в 18 случаях один из этапов операции включал реконструктивно-пластическое вмешательство на трахее.

В 18 случаях во время симультанных операций применяли искусственное кровообращение с целью одномоментной коррекции сердечно-сосудистых заболеваний. Этому разделу торакальной хирургии посвящена отдельная глава данной диссертации.

### 1.3. Комбинированные операции: показания, доступ, объем

Комбинированные операции в этом исследовании выполнены у 65 пациентов. С учетом локализации основного заболевания пациенты распределены следующим образом (рис. 11):

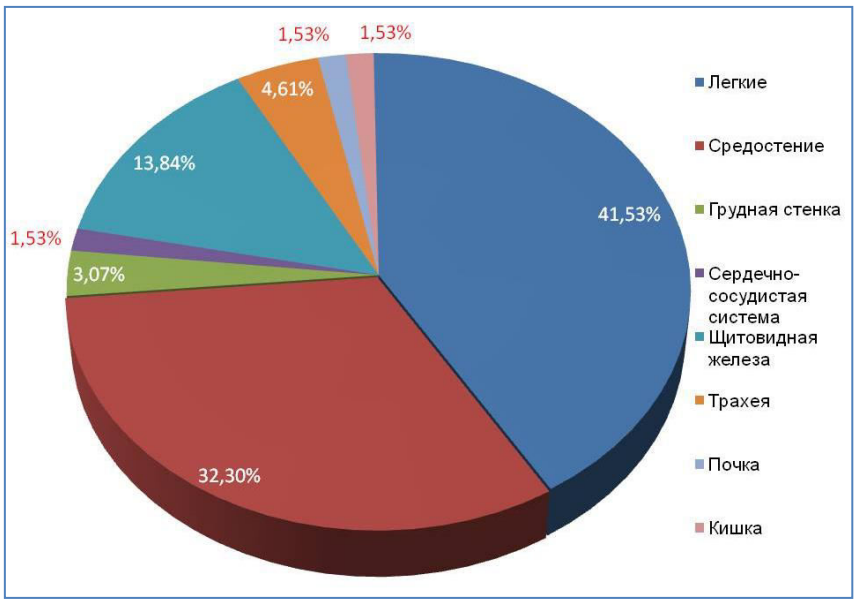


**Рисунок 11. Диаграмма процентного соотношения основных локализаций патологического процесса у больных, перенесших комбинированные операции**

Из диаграммы видно, что у подавляющего числа больных в группе комбинированных операций основным показанием к операции у 41% было поражение легких, у 32% - средостения. В 13,8% случаев выявлено прорастание рака щитовидной железы в трахею, что явилось показанием для выполнения обширной комбинированной тиреоидэктомии с резекцией трахеи. В этой группе у трех пациентов были необычные показания для комбинированной операции. У одной пациентки диагностирован рак сигмовидной кишки и 2 метастаза в верхнюю долю левого легкого, поэтому ей выполнена комбинированная операция: лапароскопическая резекция сигмовидной кишки и верхняя лобэктомия слева. У другого пациента имел место рак почки с центрально расположенными метастазами в левое легкое, что явилось показанием к выполнению нефрэктомии и левосторонней пневмонэктомии одномоментно. Третий больной страдал

посттравматической аневризмой плечеголовного артериального ствола, осложненной легочно-артериальным свищом и рецидивирующими легочными кровотечения. В данном случае выполнена резекция аневризмы, протезирование плечеголовного ствола, резекция верхней доли правого легкого совместно с бригадой кардиохирургов.

Целью комбинированной операции является резекция всех органов и тканей, пораженных основным заболеванием. С учетом поражения соседних структур основным заболеванием больные в этой группе распределены следующим образом (рис.12):

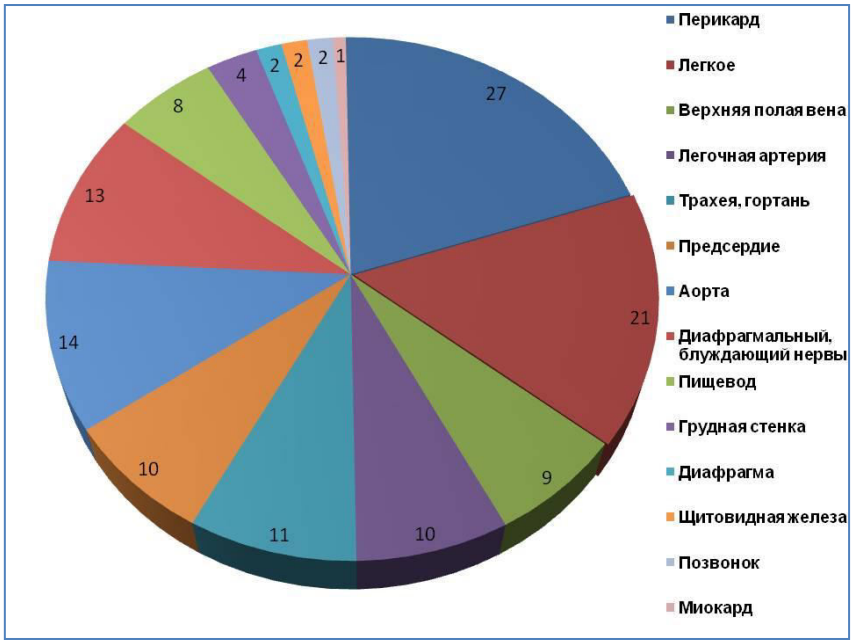


**Рисунок 12. Диаграмма частоты поражения органов грудной клетки и шеи в группе комбинированных операций**

Как видно из диаграммы на рис.19, поражение соседних структур и органов грудной клетки и шеи в группе комбинированных операций носило самый разнообразный характер. Чаще всего имело место поражение перикарда – у 27 больных. Легкое было поражено при новообразованиях средостения и другой экстраторакальной патологии в 21 случае. Сердце и сосуды при опухолях легких и средостения были вовлечены в патологический процесс в каждом третьем случае. Так, аорта и ее ветви поражены опухолью у 14 пациентов, верхняя полая вена и ее ветви – у 9

больных, легочная артерия была вовлечена в опухоль в 10 случаях, поражение предсердия выявили у 10 больных и у одного пациента выявлено распространенное поражение эхинококком легких и миокарда левого желудочка.

Распределение больных в зависимости от поражения структур грудной клетки представлено в табл.7.

**Таблица 7. Распределение больных в зависимости от поражения органов и структур грудной клетки, шеи и брюшной полости**

| Пораженные органы и структуры / Основное Заболевание | Перикард | Верхняя полая вена | Легкое | Легочная артерия | Трахея, гортань | Предсердие | Аорта и ее ветви | Позвонок | Диафрагамальный нерв | Пищевод | Диафрагма | Щитовидная железа | Грудная стенка | Миокард | Всего |
|---|---|---|---|---|---|---|---|---|---|---|---|---|---|---|---|
| Новообразование легкого | 12 | 2 | | 7 | | 7 | 8 | | 8 | 3 | 1 | | 1 | | 49 |
| Новообразование средостения | 15 | 7 | 14 | 3 | 1 | 3 | 6 | 2 | 5 | 3 | | | 1 | | 60 |
| Новообразование щитовидной железы | | | | | 8 | | | | | 2 | | | 1 | | 11 |
| Новообразование грудной стенки | | | 1 | | | | | | | | 1 | | 1 | | 3 |
| Новообразование трахеи | | | | | 2 | | | | | | | 2 | | | 4 |
| Новообразование почки | | | 1 | | | | | | | | | | | | 1 |
| Новообразование кишки | | | 1 | | | | | | | | | | | | 1 |
| Эхинококкоз | | | 3 | | | | | | | | | | | 1 | 4 |
| Аневризма плечеголовного ствола | | | 1 | | | | | | | | | | | | 1 |
| Всего | 27 | 9 | 21 | 10 | 11 | 10 | 14 | 2 | 13 | 8 | 2 | 2 | 4 | 1 | |

При анализе данной таблицы становится ясно, что у больных новообразованиями средостения самый большой удельный вес поражения соседних органов и структур опухолью, несмотря на то, что пациентов с опухолями легких в данном исследовании несколько больше.

Таким образом, основными показаниями к комбинированным операциям были различные новообразования легких, средостения и трахеи,

лишь у 4 больных этой группы были доброкачественные заболевания. Остальные 61 пациент обратились в РНЦХ им. акад.Б.В.Петровского с запущенными формами новообразований легких, средостения, трахеи, кишки и почки. В зависимости от числа органов и структур, пораженных патологическим процессом, больные распределились следующим образом (рис.13):

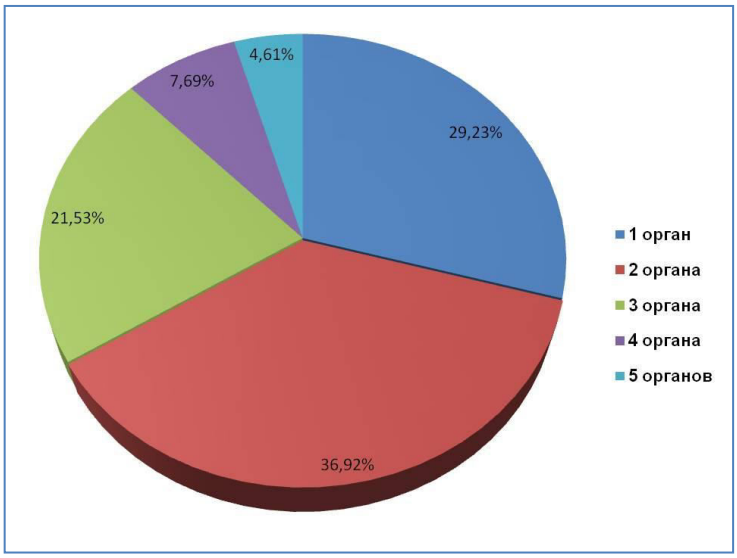


**Рисунок 13. Диаграмма процентного соотношения пациентов в зависимости от числа пораженных органов**

По нашим данным, лишь у 30% больных с местно-распространенным опухолевым процессом выявляется поражение лишь одного соседнего органа. У остальных 70% пациентов комплексное обследование и интраоперационная ревизия позволили подтвердить переход опухоли на 2 и более соседних органа. Причем в 12% случаев потребовалась резекция 4-5 соседних органов.

Касаясь отбора на комбинированные операции, нельзя не сказать о современной диагностике новообразований легких и средостения, которая на сегодняшний день хорошо разработана и практически не представляет трудностей. На наш взгляд рутинная рентгенография и флюорография грудной клетки может служить лишь для скрининга, поэтому в нашей повседневной работе используем МСКТ с внутривенным контрастированием.

Последнее, на наш взгляд, является очень важным инструментом, позволяющим выставить показание к комбинированной операции с использованием кардиохирургических технологий. Как правило, необходимость проведения МСКТ с в/в контрастированием возникает при центрально расположенных опухолях легких и новообразованиях средостения. Другим важным диагностическим инструментом в алгоритме отбора больных на симультанные и комбинированные операции является очень современный для российской медицины и еще мало распространенный метод – ПЭТ КТ – позитронно-эмиссионная компьютерная томография. Таким образом, изображения, полученные в результате ПЭТ КТ, позволяют сделать несколько важных выводов, необходимых для принятия решения о тактике лечения: местная распространенность опухолевого процесса, наличие отдаленных метастазов, наличие новообразований другой локализации или в противоположном легком, наличие метастазов во внутригрудных лимфоузлах на стороне поражения и на противоположной стороне.

У больных с подозрением на врастание опухоли легкого или средостения в камеры сердца, аорту или легочный ствол обязательным методом исследования является чрезпищеводная эхокардиография. При локализации опухолевого процесса в заднем средостении всем пациентам без исключения следует выполнять эзофагогастродуоденоскопию с эндосонографией стенки пищевода на предмет опухолевой инвазии.

На основании собственного опыта в отделении торакальной хирургии РНЦХ им. акад.Б.В. Петровского разработан и внедрен в клиническую практику следующий протокол отбора больных для выполнения комбинированных операции (рис.14). Для реализации данного алгоритма используются все имеющиеся в арсенале торакального хирурга диагностические приемы: МКСТ, МРТ, ПЭТ КТ и т.д. Многие исследователи подчеркивают роль ПЭТ КТ, как метода, который позволяет совместить в

себе решение 2 задач: с одной стороны оценить границы опухолевого поражения, а с другой стороны подтвердить или исключить поражение внутригрудных лимфоузлов. Но при этом, протокол ПЭТ КТ не включает в себя исследование центральной нервной системы. Поэтому нами использована МРТ головного мозга.

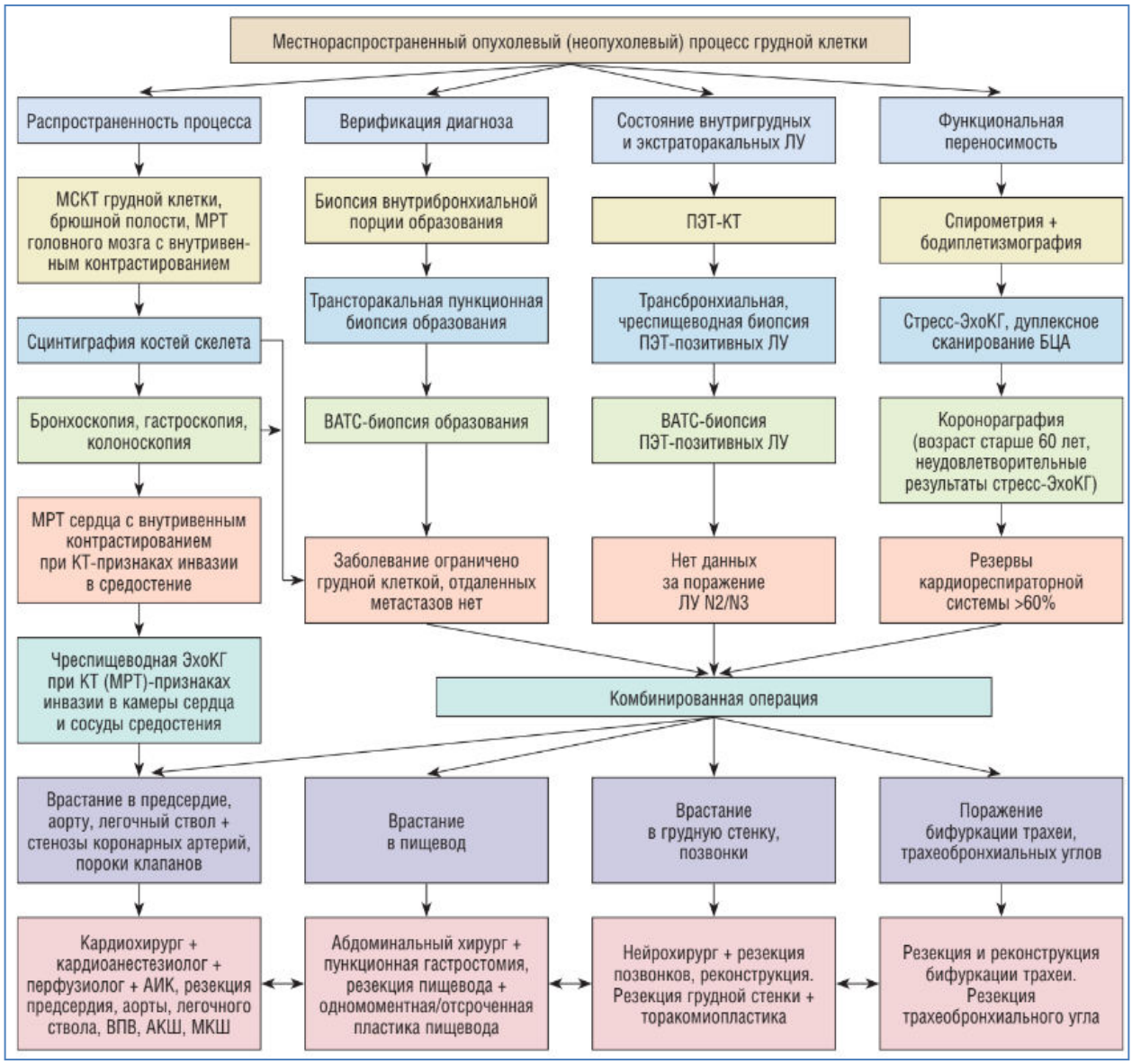


**Рисунок 14. Протокол отбора больных с местнораспространенными злокачественными и доброкачественными заболеваниями грудной клетки на комбинированные операции**

Представленный рабочий алгоритм отбора больных на комбинированные операции позволяет точнее определить показания к

операции, правильно сформировать операционную бригаду, избрать адекватный доступ или доступы, решить вопрос о целесообразности применения кардиохирургических технологий и других не торакальных технологий и расходных материалов. Кроме этого, данный алгоритм позволяет у большинства пациентов верифицировать гистологический диагноз, исключить из группы хирургического лечения больных лимфопролиферативными процессами внутригрудной локализации, диссеминированными опухолевыми поражениями и функционально неоперабельных пациентов.

Как и в случае с симультанными операциями, в данной группе больных мы особенно скурпулезно подходим к изучению параметров, функций и состояния сердечно-сосудистой системы. Нагрузочные тесты производятся всем пациентам без исключения. Коронарография назначается строго всем больным после 60 лет, а у пациентов младше 60 лет коронарография выполняется при отягощенном сердечно-сосудистом анамнезе либо положительном результате тредмил-теста и стресс ЭХО-КГ.

При расположении опухолевого процесса в заднем средостении всем без исключения выполняется чрезпищеводная эндосонография для уточнения состояния стенок пищевода.

Если данные МСКТ грудной клетки позволяют заподозрить прорастание сердца или сосудов, то в обязательном порядке выполняем чрезпищеводную эхокардиографию. Если общее состояние пациента не позволяет выполнить это исследование до операции, то производим его на операционном столе.

Предоперационное патологоанатомическое подтверждение опухолевой инфильтрации предсердия невозможно. Поэтому обычно используют рентгенологические критерии при подозрении на прорастание опухоли в предсердие. Наличие объемного полиповидного образования в предсердии служит четким критерием включения пациента в группу комбинированного

хирургического лечения, но является противопоказанием для операции без искусственного кровообращения. Улучшить диагностику опухолевой инфильтрации левого предсердия может обязательное использование чрезпищеводной эхокардиографии, магнитно-резонансное исследование сердца и позитронно-эмисионная компьютерная томография в этой группе больных. Все подозрительные лимфоузлы, которые по данным КТ или ПЭТ КТ могут быть поражены опухолевым процессом, подлежат биопсии.

Разработанный нами алгоритм помогает существенно ускорить подготовку пациентов к хирургическому лечению и в каждом конкретном случае выбрать оптимальный вариант лечения. В качестве яркой иллюстрации того, как современные кардиохирургические технологии могут быть успешно задействованы в хирургическом лечении местнораспространенных новообразований средостения, приведем следующее клиническое наблюдение:

*Пациент С., 32 лет поступил в отделение торакальной хирургии ФГБНУ РНЦХ им. акад. Б.В.Петровского с жалобами на боли в грудной клетке, преимущественно за грудиной. Из анамнеза стало известно, что манифестация заболевания произошла за 5 мес до госпитализации в РНЦХ, когда у пациента на фоне полного здоровья возник коллапс и он был госпитализирован в реанимационное отделение стационара по месту жительства. При экстренной МСКТ грудной клетки с в/в контрастированием выявлено гигантское новообразование переднего средостения с распространением на перикард, передние отделы сердца, левое легкое, осложненное перикардитом, левосторонним плевритом, дыхательной недостаточностью, тромбоэмболией ветвей легочной артерии. После стабилизации состояния была выполнена открытая биопсия и обнаружена картина герминогенной опухоли средостения. Необходимо отметить, что внегонадные герминогенные опухоли средостения – это очень редкие и агрессивные опухоли человека, которые без назначения соответствующего лечения быстро приводят к летальному исходу. В данном случае, невзирая на стремительное и тяжелое начало заболевание, довольно быстро был установлен точный диагноз и, несмотря на наличие тяжелых осложнений со стороны опухоли, было проведено 4 курса ПХТ по схеме BEP. Далее пациенту рекомендовано хирургическое лечение, поскольку во время последнего курса ПХТ отмечено появление кардиотоксических эффектов. После окончания ПХТ выявлена положительная динамика по данным КТ в виде появления четких контуров опухоли, чего не было до начала ПХТ, но, тем не менее, отсутствовали четкие границы между опухолью и камерами сердца в частности левым предсердием. На фоне проведенной антикоагулянтной терапии произошла реканализация ветвей правой легочной артерии. В таких сомнительных случаях мы всегда выполняем пациентам чрезпищеводную ЭХО-КГ. У данного пациента этот метод исследования так же не дал исчерпывающей информации о генезе данного образования, возможно, это было связано с тахикардией, которая была постоянным проявлением опухолевого процесса и интоксикации и не*

*поддавалась медикаментозной коррекции. Итак, у пациента в результате проведенных исследований, заподозрено врастание герминогенной опухоли средостение в легочный ствол и возможно в левое предсердие и согласно алгоритму отбора, принятому в РНЦХ, пациенту выполнена комбинированная операция: удаление герминогенной опухоли средостения с резекцией перикарда, ушка левого предсердия, сублобарной резекцией верхней доли левого легкого. Обращает на себя тот факт, что в операционной стоял готовый к подключению АИК, были подготовлены бедренные сосуды для канюляции, но операция от начала до завершения прошла без ИК. С использованием прецизионной техники опухоль отделена от аорты в пределах адвентиции, на всем протяжении освободил легочный ствол, осуществил перикардиолиз, освободил на всем протяжении миокард от опухоли. Образование врастало в сердце лишь в одном месте: в области ушка левого предсердия (это и было зафиксировано специалистами ЧПЭХОКГ). Произведена краевая резекция ушка левого предсердия, пораженного опухолью, и выполнено устранение дефекта в условиях off pump. Благодаря тому, что не потребовалось подключение АИК, общая продолжительность операции составила 4 ч 37мин, кровопотеря – 350 мл. Макроскопически установлено радикальное удаление опухоли в пределах здоровых тканей, без нарушения целостности новообразования, на одной из стенок опухоли визуализирован фрагмент резицированного ушка левого предсердия (рис.15)*

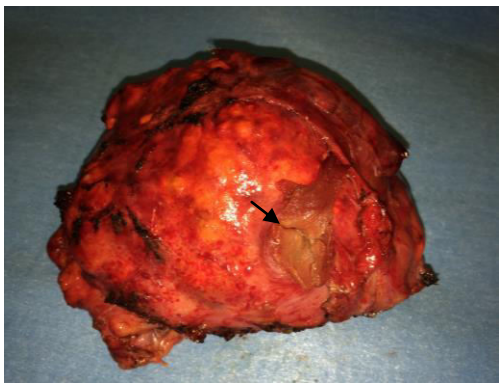

**Рисунок 15. Макропрепарат герминогенной опухоли, враставшей в левое предсердие. Стрелкой указан фрагмент ушка левого предсердия, резецированного en block с опухолью средостения**

*Плановое гистологическое исследование опухоли выявило полный лекарственный патоморфоз опухоли, что явилось доказательством полного излечения пациента в результате проведенного комбинированного лечения. В настоящее время более 24 мес после операции у пациента нет данных за рецидив опухоли. Пациент полностью социально и физически реабилитирован.*

Данное клиническое наблюдение примечательно тем, что полностью совпали данные предоперационного обследования и интраоперационной ревизии и, несмотря на выраженную распространенность опухоли средостения, бригаде кардиохирургов удалось выполнить кардиохирургический этап без подключения АИК, хотя вся необходимая аппаратура была в полной готовности, и предоперационный консилиум

планировал выполнение вмешательства исключительно в условиях ИК. Данный пример также наглядно демонстрирует важную роль и значение современных кардиохирургических технологий в торакальной онкологии.

С целью систематизации и более четкого подразделения пролеченных больных нами предложена классификация комбинированных операций, которой мы пользуемся в практической работе:

**I. По характеру заболеваний:**

1. Новообразование легкого.
2. Новообразование средостения.
3. Новообразование грудной стенки.
4. Новообразования трахеи.
5. Доброкачественные заболевания органов грудной клетки (эхинококкоз, гигантский шейно-загрудинный зоб, последствия травм, гнойно-деструктивные процессы, псевдовоспалительная опухоль, фиброматоз средостения).

**II. По характеру вмешательства:**

1. Плановые.
2. Экстренные (осложненное течение заболевания).

**III. По областям вмешательства:**

1. Только грудная клетка.
2. Грудная клетка + брюшная полость, шея, головной мозг и др.

**IV. По доступу:**

1. Торакотомия.
2. Билатеральная торакотомия.
3. Стернотомия.
4. Стерноторакотомия.
5. Цервикостерноторакотомия.
6. Торакотомия + лапаротомия, лапароскопия.

**V. По объему резекции легкого:**

1. Пневмонэктомия.
2. Лоб, - билобэктомия.
3. Сегментэктомия/сублобарная резекция.

**VI. По типу внелегочной резекции:**

1. Сердечно-сосудистый: резекция перикарда, резекция и пластика левого предсердия/обоих предсердий и межпредсердной перегородки, резекция и протезирование аорты, резекция и протезирование легочного ствола, резекция и протезирование верхней полой вены.
2. Париетально-диафрагмальный: резекция и пластика диафрагмы, резекция и пластика грудной стенки, резекция и пластика позвонков.
3. Трахеобронхиальный: резекция трахеобронхиального угла, резекция и реконструкция бифуркации трахеи.
4. Пищеводно-медиастинальный: резекция и пластика пищевода, резекция блуждающего и диафрагмального нервов.
5. Абдоминальный: нефрэктомия, резекция кишки, резекция печени.
6. Мультиорганная резекция.

**VII. Симультанно-комбинированные операции:**

1. С коронарным шунтированием.
2. С протезированием клапанов сердца.
3. С имплантацией водителя ритма.

**VIII. По технологии выполнения:**

1. С использованием торакоскопических/лапароскопических технологий.
2. С использованием кардиохирургических технологий: искусственное кровообращение (ИК), внутриаортальная

баллонная контрпульсация (ВАБК), экстракорпоральная мембранная оксигенация (ЭКМО) и др.

Предложенная рабочая классификация комбинированных операций у торакальных пациентов предусматривает выделение у данных вмешательств 8 характеристик. Считаем, что подобная классификация помогает определить показания, выбрать наиболее рациональный доступ или доступы, оценить объем легочной резекции и предполагаемый объем вмешательства на внелегочной структуре и, исходя из этого решения, определить состав хирургической бригады, определиться с использованием минимально инвазивных и кардиохирургических технологий. С целью подтверждения практической ценности данной классификации, считаем уместным описать крайне интересную и редкую операцию, выполненную в ФГБНУ РНЦХ им. акад. Б.В.Петровского.

*Пациент В., 67 л. поступил в отделение торакальной хирургии ФГБНУ РНЦХ им. акад. Б.В. Петровского с жалобами на периодические ноющие загрудинные боли и в левой половине грудной клетки, возникающие чаще всего при физической нагрузке, одышку при физической нагрузке, рецидивирующее кровохарканье. Анамнез заболевания насчитывал 11 мес, когда впервые был выявлен плоскоклеточный рак левого легкого с метастазами в лимфоузлы средостения. Пациенту проведено 8 курсов ПХТ и курс лучевой терапии на область средостения в максимальной дозе. В результате развился ряд тяжелых побочных эффектов, которые заставили отказаться от продолжения ПХТ. Возможности лучевой терапии также были исчерпаны. При этом зафиксирована стабилизация опухолевого процесса. В лечении пациенту было отказано в ведущих онкологических учреждения. При обследовании в РНЦХ кроме местнораспространенного опухолевого процесса с распространением на левое предсердие и аорту, была выявлена ИБС и критический стеноз передней огибающей артерии на уровне 90%. Пациент обследован согласно алгоритму отбора больных, как на симультанные, так и на комбинированные операции и была выполнена следующая операция: Комбинированная левосторонняя пневмонэктомия с резекцией общего ствола легочной артерии, левого предсердия, резекцией перикарда с пластикой ксеноперикардом, с билатеральной лимфодиссекцией, резекцией адвентиции аорты. Аортокоронарное шунтирование задней межжелудочковой артерии в условиях ИК. Продолжительность операции составила 7 ч 35 мин. Продолжительность ИК – 163 мин, время ишемии*

*миокарда – 88 мин. Учитывая тяжелое исходное состояние и большой объем выполненной операции, послеоперационный период протекал очень тяжело, что было обусловлено преимущественно сердечно-сосудистой недостаточностью. Через 1,5 мес после операции больной был выписан в относительно удовлетворительном состоянии на амбулаторное лечение к кардиологу по месту жительства. Специализированного противоопухолевого лечения он не получал, поскольку его возможности были исчерпаны.*

Данный клинический пример демонстрирует, что возможен еще один вариант хирургического вмешательства в торакальной онкологии: симультанно-комбинированная операция. Сотрудники торакального отделения в своей клинической работе убедились, насколько важна роль кардиохирургических технологий в лечении больных с онкологическими заболеваниями легких с крайне низкими резервами сердечно-сосудистой системы и с далеко зашедшим местнораспространенным опухолевым процессом. К сожалению, данный пациент к моменту принятия решения об операции, был крайне истощен предоперационной ПХТ и ЛТ, наблюдались многочисленные побочные эффекты ПХТ со стороны сердца, иммунной системы, сосудистой системы. Тем не менее, при четком планировании и тщательной и объемной подготовке больных к подобным вмешательствам можно ожидать благоприятные непосредственные и отдаленные результаты. Думаем, что по мере накопления опыта, увеличения числа клинических наблюдений и совершенствования кардиохирургических технологий наряду с появлением современных методов ЛТ и ПХТ симультанно-комбинированные операции смогут занять достойную нишу в торакальной онкологии.

Пункт VI классификации комбинированных операций включает в себя наиболее трудные и драматичные моменты этого раздела торакальной хирургии: типы внелегочных резекций. Наш опыт показывает, что комбинированные торакальные вмешательства могут сопровождаться 6 различными вариантами хирургических маневров, направленных на полное удаление патологического очага. Самым сложным на наш взгляд является

вариант мультиорганной резекции. В подтверждение данного тезиса приводим следующее наблюдение.

*Больной П., 55 л. поступил в отделение торакальной хирургии ФГБНУ РНЦХ им. акад. Б.В. Петровского с жалобами на периодический кашель, боли в левой половине грудной клетки и одышку при физической нагрузке. Анамнез заболевания насчитывает 3 мес, когда появились и стали нарастать боли в левой половине грудной клетки. При ПЭТ КТ грудной клетки с в/в контрастированием выявлено новообразование верхней доли левого легкого, активно накапливающее радиофармпрепарат (рис.16).*

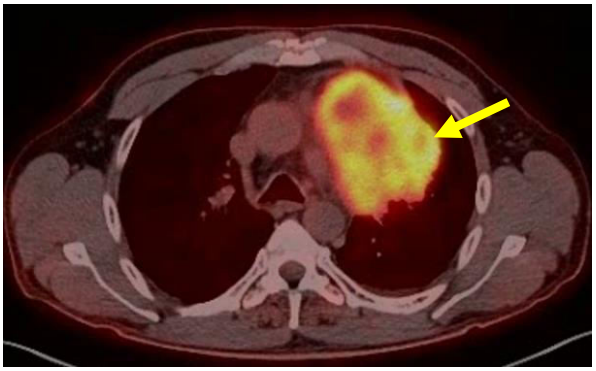

**Рисунок 16. ПЭТ-КТ б-го.П., 55 л. Стрелкой указана опухоль верхней доли левого легкого активно накапливающая радиофармпрепарат**

*Пациент обследован согласно алгоритму отбора больных на комбинированные операции. При бронхоскопии очаговой патологии не выявлено. Выполнена торакоскопическая биопсия образования. Верифицирован плоскоклеточный рак. Больной обсужден на мультидисциплинарном онкологическом консилиуме, который рекомендовал первым этапом выполнить операцию. Учитывая локализацию опухоли и следуя пунктам протокола обследования на комбинированные операции, больному выполнена чреспищеводная ЭХО-КГ, которая выявила интимное прилежание опухоли к левому предсердию и легочному стволу, но без убедительных данных за прорастание. Тем не менее, запланировано использование искусственного кровообращения и участие кардиохирургической бригады в операции. Выполнено следующее вмешательство: комбинированная левосторонняя пневмонэктомия с резекцией и пластикой перешейка аорты заплатой из ксеноперикарда, резекцией адвентиции легочного ствола, резекцией ушка левого предсердия на работающем сердце, медиастинальная лимфодиссекция. Продолжительность операции составила 240 мин, кровопотеря 250 мл.*

*Боковая торакотомия по 4 межреберью. Выраженный спаечный процесс в области верхней доли. В верхней доле пальпируется плотная бугристая опухоль размерами 7х8 см интимно прилежащая к перикарду и структурам средостения и распространяющаяся на корень левого легкого.*

*При этом выявлено, что ушко левого предсердия вовлечено в опухолевый инфильтрат. Опухолевая инфильтрация распространяется по левой легочной артерии до легочного ствола (рис.17).*

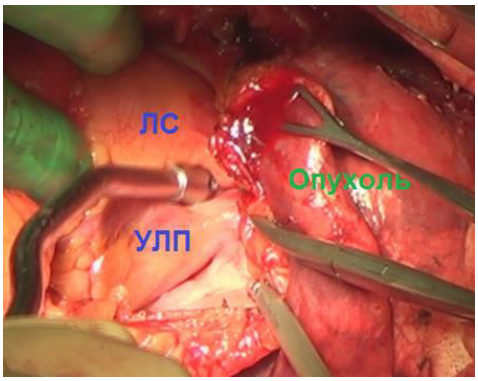


**Рисунок 17. Интраоперационная картина у б-го. П., 55 лет. Массивная опухолевая инфильтрация легочного ствола, ушка левого предсердия и перешейка аорты. ЛС – ствол легочной артерии, УЛП – ушко левого предсердия**

*Нисходящая часть дуги аорты в массивном спаечно-опухолевом процессе. Рассечен перикард над аортой. Аорта выделена выше левой подключичной артерии и взята на держалку. Острым путем и с помощью электрокоагуляции опухоль отделена от аорты практически на всем протяжении. На участке 3х4 см опухоль прорастала адвентицию и медию. Острым путем опухоль отделена от легочного ствола, при этом на протяжении 2х2 см резецирована адвентиция легочного ствола. Выделена бифуркация легочного ствола. Обнажена левая легочная артерия на протяжении 1,5 см. Турникет на левую легочную артерию. Нарушений гемодинамики и газообмена не выявлено. Легочная артерия прошита и пересечена тотчас у основания. Ушко левого предсердия перевязано и пересечено. Левые легочные вены прошиты одним аппаратом и пересечены. Рассечен перикард позади корня легкого. Левый главный бронх выделен из сращений. Удалены левые трахеобронхиальные и бифуркационные лимфоузлы. Левый главный бронх прошит и пересечен на расстоянии 0,5 см от устья. Левое легкое удалено. Зажим на аорту между левыми ОСА и ПклА и ниже дефекта адвентиции и медии. Выполнено иссечение участка аорты прорастающего опухолью. Выполнена пластика дефекта аорты заплатой из ксеноперикарда непрерывным проленовым швом 4-0. Схематично операция у б-ого Ф. изображена на рис. 18. Ранний послеоперационный период протекал гладко. При плановом гистологическом исследовании подтвержден плоскоклеточный рак левого легкого с врастанием в стенку аорты, адвентицию легочного ствола и стенку левого предсердия. При этом метастазов в лимфоузлы средостения не выявлено. В настоящее время 10 мес после операции. Больной получает ПХТ. Данных за рецидив и прогрессирование опухоли нет. Качество жизни удовлетворительное.*

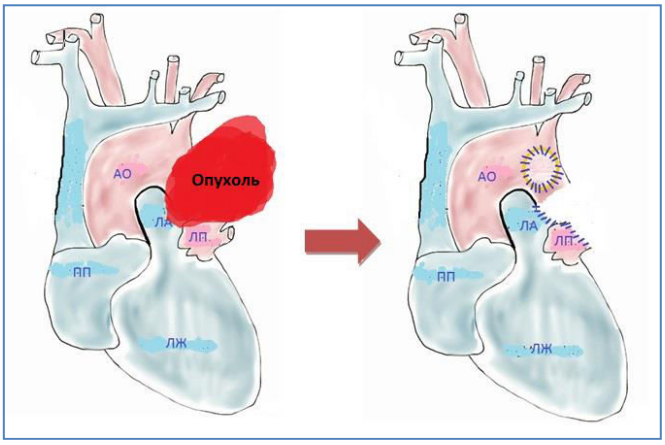


**Рисунок 18. Схема операции у б-ого П., 55 л.: Комбинированная левосторонняя пневмонэктомия с резекцией и пластикой перешейка аорты заплатой из ксеноперикарда, резекцией адвентиции легочного ствола, резекцией ушка левого предсердия на работающем сердце медиастинальная лимфодиссекция. АО - аорта, ЛА – легочная артерия, ЛЖ – левый желудочек, ОТ – опухолевый тромб, ЛП – левое предсердие, ПП – правое предсердие**

Данный клинический пример свидетельствует об оправданности и практической ценности предложенной нами классификации комбинированных операции и разработанном в РНЦХ алгоритме отбора на данные вмешательства. Считаем, что по мере накопления опыта и числа подобных операций, непосредственные и отдаленные результаты мультиорганных резекций местнораспространенных новообразования грудной клетки смогут приблизиться к стандартным торакальным вмешательствам.

Одной из самых трудных и до конца не решенной проблемой комбинированных операций, сдерживающей развитие этого раздела хирургии, остается хирургический доступ. В табл. 8 представлены хирургические доступы, которые использованы при комбинированных операциях в нашем исследовании.

**Таблица 8. Хирургические доступы при комбинированных операциях**

| Доступ | Число наблюдений |
|---|---|
| Стернотомия | 19 |
| Торакотомия | 24 |
| Стерноторакотомия | 3 |
| Цервикостернотомия | 4 |
| Билатеральная торакотомия | 3 |
| Цервикотомия | 7 |
| ВАТС | 2 |
| Торакотомия + лапароскопия | 1 |
| Торакотомия + лапаротомия | 1 |
| Стернотомия + лапаротомия | 1 |
| Всего | 65 |

Из таблицы видно, что наиболее часто при комбинированных операциях мы использовали стернотомию и торакотомию у 43 больных. У остальных 22 пациентов использовались различные комбинации доступов для выполнения широкого спектра операций. По сравнению с симультанными операциями, в группе комбинированных операций миниинвазивные технологии пока не получили столь широкого распространения. Однако мы рассчитываем на то, что мере того, как миниинвазивные технологии будут внедряться в кардиохирургию, перфузиологию, искусственное кровообращение, станет больше возможностей для выполнения миниинвазивных комбинированных торакальных вмешательств, в том числе с использованием искусственного кровообращения.

И все же у ряда пациентов - кандидатов на комбинированные операции - выбор доступа остается трудной и до конца не решенной задачей. Так, если для удаления опухолей переднего средостения, новообразований легкого, стернотомия и торакотомия являются золотым стандартом, то при локализации патологического процесса в заднем средостении и при поражении обеих плевральных полостей ни стернотомия, ни односторонняя торакотомия не окажутся эффективными. У такой категории больных

хорошо зарекомендовала себя билатеральная торакотомия. В качестве доказательства позволим привести следующее наблюдение.

*Пациентка С., 38 л. поступила в отделение торакальной хирургии ФГБНУ РНЦХ им. акад. Б.В. Петровского с жалобами на боли в грудной клетки, преимущественно в задних отделах с иррадиацией в позвоночник, одышку при умеренной физической нагрузке. Анамнез заболевания насчитывает 10 мес, когда появился кашель, стала нарастать одышка и боль в грудной клетке. При КТ ОГК обнаружена опухоль заднего средостения. Гастроскопия выявила опухолевую инфильтрацию стенки пищевода, верифицирована нейрогенная саркома Юинга (PNET G3, Ki67 - 40 %). Пациентке проведено 4 курса ПХТ VAC (1 - 3 курс)/ IE (4 курс). Последний курс сопровождался выраженной токсичностью. Однако дальнейшее проведение химиотерапии признано нецелесообразным ввиду выраженной токсичности. Больная направлена на хирургическое лечение.*

*При обследовании в РНЦХ по данным МСКТ грудной клетки с в/в контрастированием выявлено местнораспространенный опухолевый процесс заднего средостения с распространением на обе плевральные полости (рис.19).*

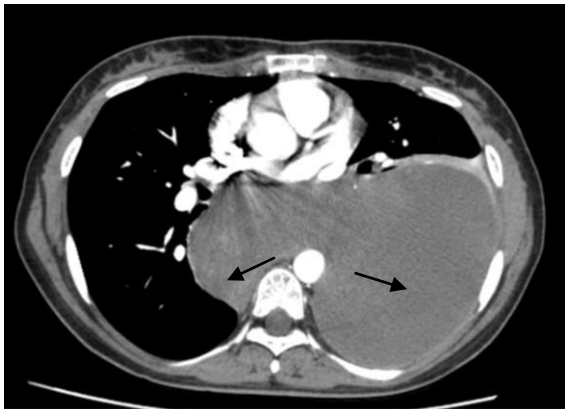

**Рисунок 19. МСКТ грудной клетки с в/в контрастированием б-ой. С., 38 л. Стрелками указаны пораженные опухолью обе плевральные полости**

*С целью подтверждения опухолевой инвазии в стенку пищевода выполнена гастроскопия, которая выявила прорастание опухоли средостения через все слои стенки грудного отдела пищевода. Согласно алгоритму обследования перед комбинированными операциями больной выполнена чреспищеводная ЭХО-КГ, по данным которой заподозрено прорастание в перикард и левое предсердие, нельзя было исключить также врастание в правое предсердие. Пациентка обследована согласно алгоритму отбора больных на комбинированные операции и была выполнена следующая операция: Билатеральная торакотомия. Начали с правосторонней торакотомии. Удаление образования средостения с резекцией грудного отдела пищевода, перикарда. Нижняя лобэктомия слева. Медиастинальная*

*лимфодиссекция. Клипирование грудного лимфатического протока. Эзофагостомия. Продолжительность операции составила 650 мин, кровопотеря – 650 мл (рис.20):*

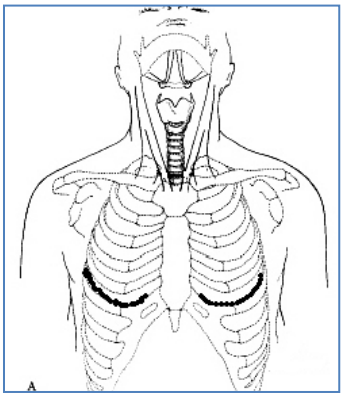

**Рисунок 20. Билатеральная торакотомия, выполненная у пациентки С., 38 лет с диагнозом: Гигантская распадающаяся саркома заднего средостения с прорастанием в пищевод, перикард и нижнюю долю левого легкого**

*Боковая торакотомия справа по 5 межреберью. При ревизии в заднем средостении выявлено плотноэластичное образование размерами 10х15х8 см, охватывающее и прорастающее пищевод на протяжении 10 см, прорастающее задний листок перикарда, интимно спаянное с правым трахеобронхиальным углом, правым главным, промежуточным бронхами, прорастающее медиастинальную плевру, париетальную плевру правой грудной стенки. Опухоль состоит из множества тонкостенных полостей, имеет выраженную сосудистую сеть на всей поверхности, легко травмируется и кровоточит. Выделение опухоли сопровождалось повышенной диффузной кровоточивостью со стенок опухоли. Самые крупные дефекты ушивались на прокладках. На всем протяжении опухоль отделена от правого и левого главных бронхов. Произведена окончатая резекция перикарда, пораженного опухолью. Нижняя полая вена интактна. Легочные вены не поражены. Правое легкое на всем протяжении отделено от опухоли. Клипирован грудной лимфатический проток. Пищевод мобилизован выше и ниже опухолевого процесса. С помощью сшивающих линейных степлеров пищевод пересечен тотчас над диафрагмой с погружением культи в брюшную полость и на уровне апертуры грудной клетки. Опухоль с пищеводом отделены от нисходящей грудной аорты вплоть до аортального окна. Опухоль полностью отделена от структур правой плевральной полости. Боковая торакотомия слева. Плевральная полость субтотально занята плотно-эластичным напряженным образованием, на котором распластана нижняя доля левого легкого, верхняя доля оттеснена к апертуре. Рассечена медиастинальная плевра кзади от корня легкого, начиная от легочной связки и заканчивая областью аортального окна. При этом разделены сращения между плевральными полостями. Между опухолью и грудной аортой выраженный фиброз. Аорта*

*освобождена и сращений и отведена. В левую плевральную полость вывихнута порция опухоли из правой плевральной полости. Установлено, что в опухолевый процесс вовлечена паренхима нижней доли, патологические изменения находились в непосредственной близости от корня нижней доли, что явилось показанием для выполнения нижней лобэктомии. Выделена нижняя легочная вена, взята на держалку. В междолевой борозде выделена артерия базальных сегментов и А6, перевязаны, прошиты аппаратом и пересечены. Обработана нижнедолевая вена. Нижнедолевой бронх освобожден от сращений, прошит сшивающим аппаратом и пересечен. Удалена опухоль средостения с нижней долей и пищеводом en block. Шейный этап. Разрез кожи параллельно переднему краю левой кивательной мышцы. Выделен шейный отдел пищевода из окружающих тканей и взят на держалку. Оставшаяся часть грудного отдела пищевода выведена из плевральной полости и через контрапертуру выведена на левую боковую поверхность шеи, фиксирована к коже узловыми швами. Схематично операция у б-ой С. изображена на рис.21.*

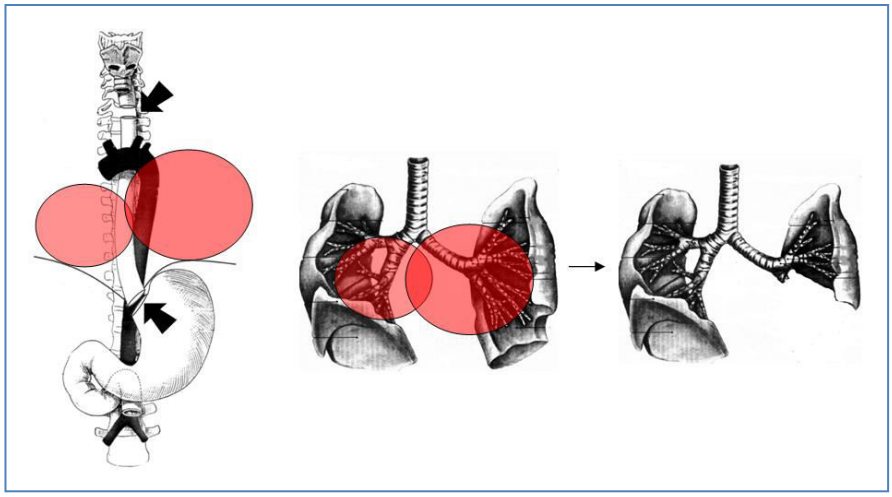

**Рисунок 21. Схема операции у б-ой С., 38 лет: Билатеральная торакотомия. Удаление гигантской распадающейся саркомы заднего средостения с резекцией грудного отдела пищевода, перикарда. Нижняя лобэктомия слева. Медиастинальная лимфодиссекция. Клипирование грудного лимфатического протока. Эзофагостомия**.

*Ранний послеоперационный период соответствовал тяжести и объему перенесенной операции. Через 6 мес больной выполнена плановая эзофагопластика толстой кишкой и эзофагостома устранена. Через 12 мес после первой операции пациентка жива, данных за рецидив и прогрессирование опухоли средостения нет, качество жизни удовлетворительное.*

Данный клинический пример демонстрирует, во-первых, эффективность алгоритма отбора пациентов на сложные комбинированные

операции; во-вторых, доказывает ценность классификации комбинированных операций; в-третьих, подтверждает высокое значение междисциплинарного взаимодействия. Совокупность всех этих факторов играет важную роль в лечении самых тяжелых пациентов с мультиорганным поражением органов грудной клетки.

В табл. 9 представлено распределение комбинированных операций по объему основного и внелегочного этапов вмешательства.

**Таблица 9. Объем каждого из этапов комбинированных операций**

| Основной этап | | Внелегочный этап | |
|---|---|---|---|
| Пневмонэктомия | 21 | Резекция перикарда | 27 |
| Лоб-, билобэктомия | 2 | Резекция и пластика ЛА | 10 |
| Сублобарная резекция | 5 | Резекция и реконструкция Ао | 14 |
| Удаление образования средостения | 23 | Резекция и пластика предсердий | 10 |
| Резекция грудной стенки | 2 | Резекция и пластика ВПВ и ветвей | 9 |
| Резекция трахеи | 12 | Резекция и реконструкция ПГС | 2 |
| | | Резекция миокарда ЛЖ | 1 |
| | | Резекция позвонка | 2 |
| | | Нефрэктомия | 1 |
| | | Резекция сигмовидной кишки | 1 |
| | | Резекция нервных стволов | 13 |
| | | Резекция пищевода | 8 |
| | | Тиреодиэктомия | 9 |
| | | Резекция хрящей гортани, трахеи | 11 |
| | | Резекция диафрагмы | 2 |
| | | Резекция грудины, грудной стенки | 4 |
| | | Пахово-бедренная лимфаденэктомия | 1 |
| Всего | 65 | Всего | 126 |

Самым частым вмешательством на основном этапе комбинированной операции было удаление новообразование средостения – в 23 случаях. При анализе структуры легочных резекций выяснилось, что чаще всего выполняли пневмонэктомию – у 21 пациента. Лишь у 7 пациентов в этой группе на основном этапе операции выполнена лобэктомия либо сублобарная резекция, что объясняется преобладанием у этой категории оперированных поздних запущенных стадий рака легкого и опухолей средостения. На внелегочном этапе чаще всего выполняли различные варианты резекции

сердечно-сосудистых структур: перикард резецировали у 27 пациентов, резекцию и реконструкцию аорты выполнили 14 больным, резекцию и реконструкцию легочной артерии осуществили в 10 случаях, резекция и пластика предсердий произведена у 10 пациентов и 9 больным с поражением верхней полой вены и ее ветвей выполнена резекция и реконструкция ВПВ. В остальных 56 случаях произведены разнообразные варианты внелегочных резекций, включая нефрэктомию и резекцию сигмовидной кишки. Таким образом, самыми частыми показаниями к комбинированным операциям являлись различные злокачественные опухоли. Лишь у 3 больных этой тяжелой группы были доброкачественные заболевания. Гораздо реже при комбинированных операциях использовали торакоскопические технологии, всего в 3 случаях. 11 комбинированных операций выполнено на трахее и гортани у больных местнораспространенными опухолями щитовидной железы и дыхательных путей. Выполнение данных вмешательств стало возможным благодаря уникальному опыту РНЦХ им. акад. Б.В.Петровского в области реконструктивной хирургии трахеи у больных стенозами трахеи.

В 18 случаях во время комбинированных операций применяли искусственное кровообращение с целью резекции и реконструкции сердечно-сосудистых структур. Этому разделу торакальной хирургии посвящена отдельная глава данной диссертации.

Оценка эффективности симультанных и комбинированных операций производилась на основании анализа непосредственных и отдаленных результатов в различных группах больных с последующей их статистической обработкой по общепринятой методике. Статистически достоверными считали различия и корреляцию при $p<0,05$.

# ГЛАВА 3
# СИМУЛЬТАННЫЕ И КОМБИНИРОВАННЫЕ ОПЕРАЦИИ В ЛЕЧЕНИИ ЗАБОЛЕВАНИЙ ЛЕГКИХ И СРЕДОСТЕНИЯ

Для эффективного лечения целого ряда больных злокачественными и доброкачественными заболеваниями органов грудной клетки требуется выполнение симультанных и комбинированных операций. Учитывая многообразный характер конкурирующих заболеваний у торакальных больных и тяжелые случаи мультиорганного поражения при запущенных опухолях легких и средостения, симультанные и комбинированные операции представляют собой разнородную группу вмешательств. В данной главе пойдет речь о симультанных и комбинированных операциях без использования искусственного кровообращения. Всего выполнено 65 таких вмешательств.

Всех пациентов разделили на четыре группы по нозологическому принципу. В I-ю группу вошли 12 пациентов со злокачественными местнораспространенными или диссеминированными заболеваниями легких и других органов (табл.10). Мужчин было 11. Средний возраст составил – 51±13 (от 32 до 67) лет. Во II группу включили 21 больного (17 мужчин) с опухолями легких и средостения и сопутствующей сердечно-сосудистой патологией. В этой группе преобладали ранние стадии рака легкого – IA-IIB. Средний возраст – 65±10 (от 32 до 80) лет (табл.11). В III группу были включены 20 больных (13 мужчин) со злокачественными опухолями средостения, прорастающими в окружающие структуры. Средний возраст в этой группе составил 42±9 лет (от 19 до 68 лет) (табл.12). IV группа включала 12 пациентов с доброкачественными заболеваниями легких и средостения и сопутствующей сердечно-сосудистой патологией. Мужчин было 9. Средний возраст составил 53±29 (от 21 до 85) лет (табл.13).

**Таблица 10. Демографические данные, виды и результаты операций в группе I**

| № | В-ст | П | Диагноз | Стадия | Операция | Дост | Осложнения | Отдал рез-т |
|---|---|---|---|---|---|---|---|---|
| 1 | 52 | М | Рак лев лег враст в перик и мыш/сл пищ | pT4N1M0 IIIA | Лев пневмон с рез перик и мыш сл пищ | Т | Нет | 36 мес умер |
| 2 | 56 | М | Рак почки. Мтс рака почки в корень лев лег | pT2N1M1, IV | Лев пневмон. Лев нефрэктомия. | ТЛ | Нет | 84 мес умер |
| 3 | 32 | Ж | Рак в/д лев лег враст в перик и груд А | pT4N1M0 IIIA | Верх лоб с рез и протез груд А, рез перик | Т | Нет | 12 мес умер |
| 4 | 62 | М | Рак прав лег враст в ВПВ | pT4N2M0 IIIB | Прав пневмон с рез и пласт ВПВ | С | Эмпиема, Смерть | |
| 5 | 62 | М | Рак прав лег враст в ВПВ, перик | pT4N2M0 IIIB | Прав пневмон с рез ВПВ, перик | Т | Нет | 30 мес жив |
| 6 | 67 | М | Сарк н/д лев лег враст в перик, груд стен, диафр | pT2bN0M0 | Лев пневмон с рез перик, диафр, груд стен | Т | Нет | умер 5 мес |
| 7 | 32 | М | Плеом сарк лев лег враст в перик, груд стен, медиаст плев, блужд и диафр н | pT2bN0M0 | Лев плевропневмон с рез перик, груд ст, медиаст плев, блужд и диафр нерв | Т | Нет | МТС в прав лег через 3 мес |
| 8 | 54 | М | Рак прав лег враст в перик, пищ | pT4N2M0 IIIB | Прав пневмон с окон рез и пласт пищ, перик | Т | Нет | 13 мес жив |
| 9 | 38 | Ж | Аденок сигм киш с мтс в в/д лев лег | pT2N0M1, IV | Верх лоб слева. Лапароск рез сигм киш | ТЛС | Нет | 11 мес жива |
| 10 | 55 | М | Рак в/д лев лег враст в адв ЛС и груд А, пред | pT4N1M0 IIIA | Лев пневмон с рез адв лег ств, рез и пласт груд А, пред | Т | Нет | 11 мес жив |
| 11 | 63 | М | Рак прав лег враст в перик, ателек и расп д, легоч кровот | pT2N2M0 IIIB | Прав пневмон с рез перик | Т | Нет | 6 мес жив |

| **Таблица 10. Демографические данные, виды и результаты операций в группе I - продолжение** | | | | | | | | |
|---|---|---|---|---|---|---|---|---|
| 12 | 47 | М | Аденок лев лег с опух тром в лев пред | pT4N1M0 IIIA | Лев пневмон с рез и пласт лев предс | Т | Нет | 6 мес жив |

Примечание: п – пол, враст – врастание, перик – перикард, сарк – саркома, аденок – аденокарцинома, в/д – верхняя доля, н/д – нижняя доля, мтс – метастаз, адв – адвентиция, ЛС – ствол легочной артерии, груд АО – грудная аорта, опух тром – опухолевый тромб, сигм киш – сигмовидная кишка, ателек расп – ателектаз с распадом, лег кровот – легочное кровотечение, груд стен – грудная стенка, плеом сарк – плеоморфная саркома, ВПВ – верхняя полая вена, диафр – диафрагма, пищ – пищевод, блужд и диафр н – блуждающий и диафрагмальный нерв, лев пневмон – левосторонняя пневмонэктомия, верх лоб – верхняя лобэктомия, рез перик – резекция перикарда, рез пласт предс – резекция и пластика предсердия, рез и прот гр АО – резекция и протезирование грудной аорты

В IV группе у 8 больных был рак легкого с распространением на аорту, легочный ствол, верхнюю полую вену, предсердия, пищевод, грудную стенку, что соответствует индексу Т4 по классификации TNM 7 пересмотра или IIIA-IIIB стадии опухолевого процесса. Поражение внутригрудных лимфоузлов выявили у 4 больных, что соответствует IIIB ст. Кроме того, в эту же группу мы включили 2 больных с диссеминированным раком почки и сигмовидной кишки, у которых были солитарные метастазы в корень легкого и доли легкого. У них была IV стадия опухолевого процесса. Однако солитарный характер поражения легкого и невозможность исключить до операции первичный характер опухоли легкого, позволили нам сделать выбор в пользу комбинированной операции. В итоге у пациента с раком почки и метастазом в корень левого легкого мы выполнили нефрэктомию и пневмонэктомию с удовлетоврительным отдаленным результатом – больной прожил после операции 7 лет, при этом рецидив в единственном легком появился на 4 год после операции. У 1 больной раком сигмовидной кишки и солитарным метастазом в корень верхней доли левого легкого была выполнена комбинированная операция: лапароскопическая резекция сигмовидной кишки с лимфаденэктомией D3 и открытая верхняя лобэктомия слева с медиастинальной лимфодиссекцией.

Еще у двоих пациентов верифицирована саркома легкого. Стоит отметить, что легочные саркомы крайне редкое заболевание человека. Кроме того, это очень агрессивные опухоли, мало чувствительные к химиолучевой терапии. Поэтому хирургическое лечение остается методом выбора у больных саркомой легкого. Несмотря на гладкое течение послеоперационного периода, пациенты с саркомой легкого имеют не утешительные отдаленные результаты по нашим данным. Так, один больных умер через 5 мес после операции от явления нарастающей энцефалопатии. У другого было выявлено диссеминированное поражение единственного легкого, несмотря на проводимую после операции полихимиотерапию. Тем не менее, в других группах этого исследования мы также выполняли операции больным саркомами средостения и легких, в том числе с использованием искусственного кровообращения. У ряда пациентов с этим заболеванием отдаленная выживаемость достигает 7 лет, что является аргументом в пользу хирургического метода в комбинированном лечении сарком внутригрудной локализации.

Показания к операции выставляли тогда, когда прогнозировали выполнить радикальную резекцию опухоли, а общее состояние пациента позволяло произвести столь радикальную травматичную операцию. С целью оценки распространенности опухолевого процесса и изучения параметров сердечно-сосудистой и респираторной систем использовали протокол обследования и подготовки к комбинированным операциям, разработанный в отделении торакальной хирургии РНЦХ (рис.14).

В качестве доступа избрали торакотомию у 9 больных, стернотомию – 1 случай, торакотомия и лапаротомия применена у пациента с раком почки и метастазом в легкое, а больной раком кишки и метастазом в легкое операция выполенена через торакотомию и лапароскопию. Таким образом, лишь в двух случаях потребовались два раздельных доступа.

В 6 случаях, когда имелось врастание опухоли в сердце и крупные сосуды планировалось использование искусственного кровообращения во время кардиохирургического этапа. Для этого в операционной находился готовый к работе аппарат искусственного кровообращения, при укладке пациентов в таких случаях всегда готовим пахово-бедренную область на стороне операции к возможному выделению бедренных артерии и вены с целью периферического подключения искусственного кровообращения. Тем не менее, у всех 6 больных удалось выполнить резекцию предсердия, аорты, легочного ствола и верхней полой вены без подключения искусственного кровообращения, благодаря высокому уровню работы кардиохирургов РНЦХ им. акад.Б.В.Петровского. В качестве иллюстрации приводим следующее наблюдение.

*Больной Ф., 47 л. поступил в отделение торакальной хирургии ФГБНУ РНЦХ им. акад. Б.В. Петровского с жалобами на периодический кашель, рецидивирующее кровохарканье, боли в левой половине грудной клетки и одышку при физической нагрузке. Анамнез заболевания насчитывает 2 мес, когда появились и стали нарастать боли в левой половине грудной клетки, кашель с выделением мокроты с прожилками крови. При МСКТ грудной клетки с в/в контрастированием выявлено новообразование нижней доли левого легкого, занимающее практически весь объем 6 сегмента и активно накапливающее радиофармпрепарат (рис.22 и рис.23).*

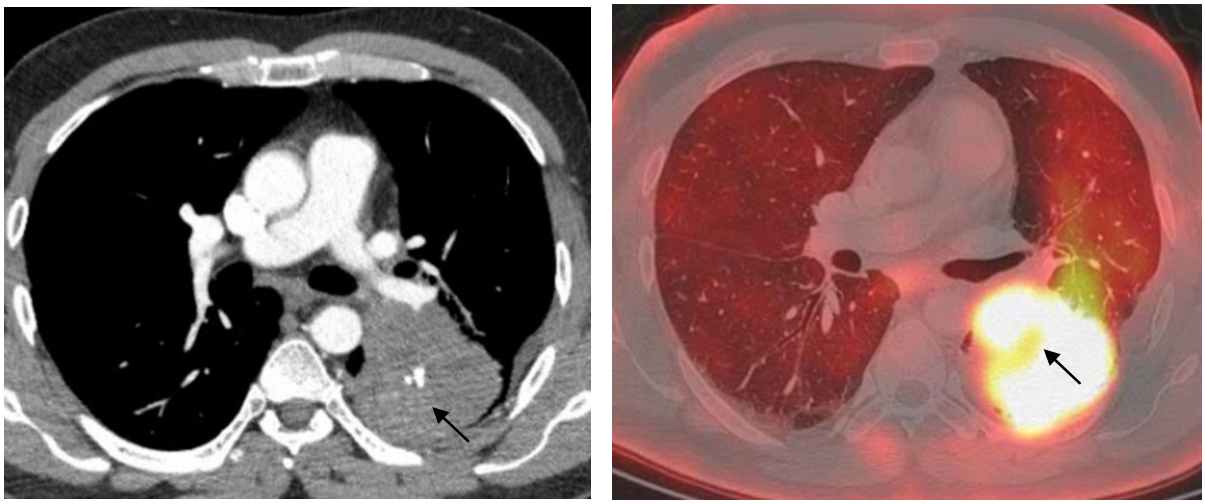

**Рисунок 22. МСКТ грудной клетки и рис.23. ПЭТ-КТ б-го. Ф., 48 л. Стрелками указана опухоль нижней доли левого легкого активно накапливающая радиофармпрепарат**

*Пациент обследован согласно алгоритму отбора больных на комбинированные операции. При бронхоскопии выявлена бугристая опухоль обтюрирующая просвет бронха 6 сегмента. Верифицирована низкодифференцированная аденокарцинома. Учитывая локализацию опухоли и следуя пунктам протокола обследования на комбинированные операции, больному выполнена чреспищеводная ЭХО-КГ, которая выявила наличие опухолевого тромба в левом предсердии (рис.24).*

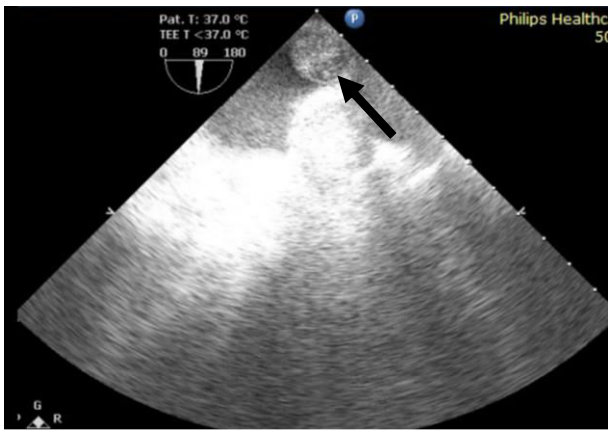


**Рисунок 24. Изображение с монитора чрезпищеводной ЭХО-КГ у б-го. Ф, 48 л. Стрелками указан опухолевый узел в просвете левого предсердия. При этом убедительных данных за опухолевую инфильтрацию стенок предсердия не получено**

*Выполнена комбинированная левосторонняя пневмонэктомия с удалением опухолевого тромба и пластикой левого предсердия, медиастинальная лимфодиссекция. Продолжительность операции составила 310 мин, кровопотеря 680 мл.*

*Боковая торакотомия по 5 межреберью. Плевральная полость полностью облитерирована. Выполнен пневмолиз острым и тупым путем. При ревизии в нижней доле пальпируется опухоль до 7 см в диаметре. Рассечена легочная связка и медиастинальная плевра кзади и спереди от корня легкого. Из сращений выделена левая легочная артерия, перевязана, прошита 2 сосудистыми сшивающими аппаратами ERV-30 мм и пересечена. Вскрыт перикард. Выделена верхняя легочная вена, перевязана, прошита 2 сшивающими аппаратами ERV-30 мм, пересечена. Бронх выделен из сращений. Левый главный бронх прошит 2 аппаратами EB-60 мм, пересечен. Легкое оставалось фиксированным к сердцу посредством нижней легочной вены.*

*Кардиохирургический этап. Левое предсердие взято на держалки на расстоянии 1 см от устья нижней легочной вены (рис.25). Вскрыто левое предсердие. Выявлен опухолевый тромб, распространяющийся в полость левого предсердия. Тромб вывихнут в дефект предсердия и удален (рис.26).*

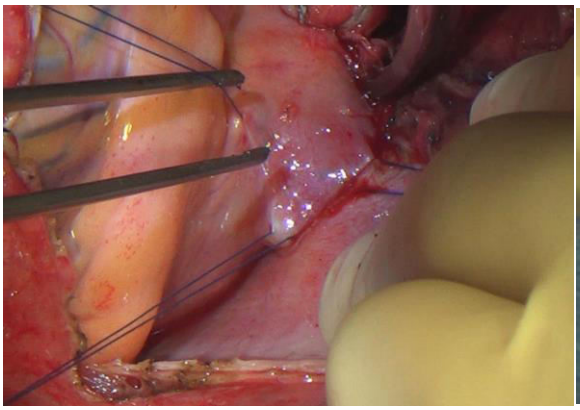

**Рисунок 25. Интраоперационное фото у б-го Ф., 48 л. Левое предсердие взято на держалки**

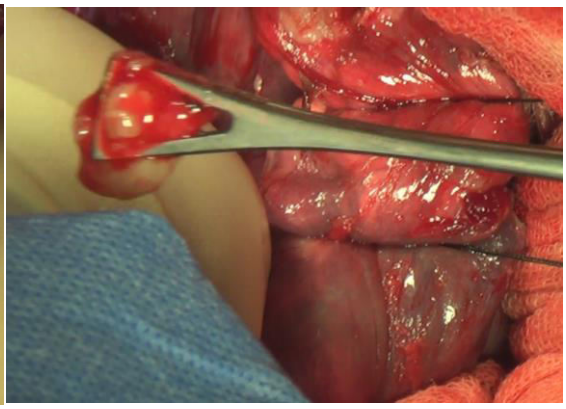

**Рисунок 26. Интраоперационное фото у б-го Ф., 48 л. Удаление опухолевого тромба из левого предсердия на работающем сердце**

*На дефект предсердия наложен сосудистый зажим. Нижняя легочная вена пересечена с участком предсердия размером 1х0,5 см. Дефект предсердия устранен непрерывным проленовым швом 4-0. Гемостаз полный. Нарушений ритма не зафиксировано. Срез края предсердия отправлен на срочное гистологическое исследование, атипичных клеток не обнаружено. Опухолевый тромб отправлен на срочное гистологическое исследование, выявлена картина аденокарциномы. Рассечен задний листок перикарда. Левое легкое удалено. Схематично операция у б-ого Ф. изображена на рис. 27.*

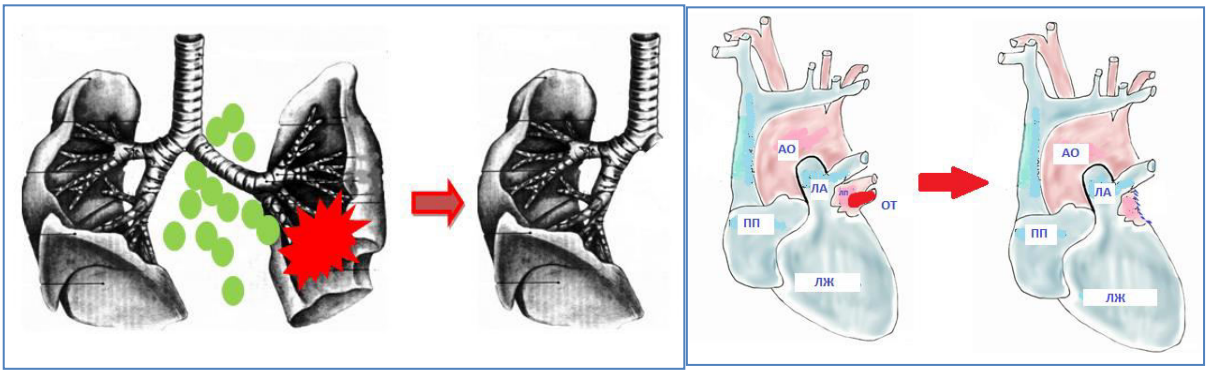


**Рис. 27. Схема операции у б-ого Ф., 48 лет: Комбинированная левосторонняя пневмонэктомия с удалением тромба и пластикой левого предсердия без искусственного кровообращения, медиастинальная лимфодиссекция. АО - аорта, ЛА – легочная артерия, ЛЖ – левый желудочек, ОТ – опухолевый тромб, ЛП – левое предсердие, ПП – правое предсердие**

*Отказ от искусственного кровообращения позволил снизить дозы антикоагулянтов и пациент избежал тяжелых геморрагических осложнений, которые были бы неминуемы после такого обширного травматичного пневмолиза. Ранний послеоперационный период протекал*

*гладко. В настоящее время 12 мес после операции. Больной получает ПХТ. Данных за рецидив и прогрессирование опухоли нет. Качество жизни удовлетворительное.*

Представленное клиническое наблюдение иллюстрирует эффективность предложенного нами протокола отбора на комбинированные операции. Рационально выбранная хирургическая тактика позволила добиться радикального удаления злокачественной опухоли легкого, осложненного инвазией в предсердие.

Как указывалось выше, наиболее трудными можно считать случаи с мультиорганным распространением опухоли на структуры средостения. При множественном вовлечении сердца и крупных сосудов в опухолевый процесс резектабельность сомнительная, либо операция возможна только в условиях искусственного кровообращения. Однако, при строгом отборе и тщательной подготовке больного и наличии в многопрофильной клинике мультидисциплинарной команды, включая торакального хирурга, кардиохирурга, экспертных анестезиологов, реаниматологов, перфузилогов и специалистов интраоперационной диагностики, шансы выполнить операцию даже у больных с запущенными формами опухолей легких с врастанием в структуры сердца и крупные сосуды резко возрастают, в некоторых случаях – без применения искусственного кровообращения. Данные наблюдения в настоящее время все еще остаются редкими, поэтому приведем в качестве примера следующий клинический случай.

Представленное клиническое наблюдение иллюстрирует взвешенный многоступенчатый подход в отборе и подготовке больных на тяжелые комбинированные операции, планирование хирургической стратегии и роль кардиохирургической службы в лечении пациентов с запущенными стадиями рака легкого. Наш опыт показывает, что в ряде случаев даже при врастании опухоли сразу в несколько жизненно важных структур средостения, после тщательного обследования и скрупулезного планирования операции удается

производить обширные комбинированные вмешательства без искусственного кровообращения. Благодаря уникальной кардиохирургической технике и высокому уровню междисциплинарного взаимодействия удалось прецизионно резецировать опухоль в пределах здоровых тканей, включая стенку легочного ствола, аорты и левого предсердия, не прибегая к искусственному кровообращению. Мы прекрасно осознавали к чему приведет гепаринизация у больного после тотального пневмолиза, поэтому главной задачей кардиохирургического этапа было по возможности выполнить резекцию сердечно-сосудистых структур на работающем сердце.

В настоящее время комбинированные операции без искусственного кровообращения прочно заняли свое место в арсенале торакального хирурга и все чаще применяются в комплексном лечении больных раком легкого IIIA-IIIB стадий. Однако, при подозрении на инвазию опухоли в сердце и крупные сосуды, целесообразнее и безопаснее для пациента выполнять данные вмешательства в многопрофильных хирургических стационарах, имеющих опыт работы на открытом сердце. Средняя продолжительность операции в этой группе составила 310±125 мин. Средняя кровопотеря была 384±81 мл.

Следующая не менее тяжелая II группа в этом разделе включала 21 больного злокачественными новообразованиями легких и средостения и конкурирующими заболеваниями (табл.11). У подавляющего большинства больных этой группы основным заболеванием, приведшим в клинику, был рак легкого – 17 случаев. У 3 больных таким заболеванием была опухоль средостения. Среди пациентов с опухолями легких преобладали ранние стадии IA-IIB – 14 случаев. У двух больных верифицирована IIIA стадия опухоли легкого. У одного из больных этой группы наблюдали поражение внутригрудных лимфоузлов, стадия опухолевого процесса у него были IIIB. Таким образом, в этой группе проходили лечение пациенты с ранними стадиями рака легкого. Однако в 2 случаях вторым конкурирующим

заболеванием была злокачественная опухоль иной органной принадлежности.

**Таблица 11. Демографические данные, виды и результаты операций в группе II**

| № | В-ст | П | Диагноз | Стадия | Операция | Дост | Осложнения | Отдал рез-т |
|---|---|---|---|---|---|---|---|---|
| 1 | 69 | Ж | Атип карц с/д прав лег. Загруд зоб. | pT2N0M0. IIA | Сред лоб справа. Удал загруд зоба | Т | Нет | 156 мес |
| 2 | 32 | Ж | Терат сред. Киста яичника | | Удал терат. Лап рез прав яичника. | ТЛ | Нет | 151 мес |
| 3 | 68 | Ж | Тимома. Кальк холец | pT2N0M0 | Удаление тимомы. Холецистэктомия | ТЛ | Нет | 36 мес умер |
| 4 | 63 | М | Рак в/д прав лег. Прав пах грыжа | pT2N0M0, IB | Верх лоб спр. Герниопл по Лихтенштейну | ТГ | Нет | 144 мес жив |
| 5 | 64 | М | Рак в/д лев лег. Холецистит | pT2N0M0. IB | Верх лоб слева. Холецистэктомия | ТЛ | Нет | 12 мес умер |
| 6 | 60 | М | Аденок в/д лев лег. ИБС. | pT2N1M0, IIB | Верх лоб слева. МКШ ПМЖА без ИК | Т | Нет | Нет данных |
| 7 | 76 | М | Рак н/д лев лег. Стен сон арт | pT2aN0M0, IB | Ниж лоб сл. Эндарт из сон арт | Т | Нет | Нет данных |
| 8 | 62 | Ж | Рак пром брон. Загруд зоб | pT2aN1M0 IIA | Ниж билоб спр. Удал загруд зоба | Т | Нет | Нет данных |
| 9 | 66 | М | Рак н/д лев лег. ИБС | pT2bN0M0, IIA | Ниж лоб сл. МКШ ПМЖА без ИК | Т | Кровотеч, ретора кот | 60 мес жив |
| 10 | 56 | М | Тимома. Воронк деформ груд стен | pT3N0M0 | Удал тим. Радик торакопластика | С | Нет | Нет данных |
| 11 | 66 | М | Рак в/д прав легк, ИБС | pT2bN0M0, IIA | Верх лоб спр. МКШ без ИК | С | Нет | 36 мес умер |
| 12 | 80 | М | Рак в/д прав лег. Стен пр сон арт | pT2bN0M0, IIA | Верх лоб спр. Эвер карот эндарт | ТЦ | Альв фист | 28 мес жив |
| 13 | 75 | Ж | Рак лев лег. ИБС | pT3N1M0 IIIA | Лев пневмон. МКШ ПМЖА без ИК | Т | Нет | 16 мес жива |
| 14 | 63 | М | Рак лев лег. ИБС | pT3N2M0 IIIB | Лев пневмон. МКШ ПМЖА без ИК | Т | Нет | 14 мес жив |

| **Таблица 11. Демографические данные, виды и результаты операций в группе II - продолжение** | | | | | | | | |
|---|---|---|---|---|---|---|---|---|
| 15 | 59 | М | Рак в/д лев лег. ИБС | pT2bN1 M0, IIB | Верх лоб слева. МКШ ПМЖА без ИК | Т | Нет | 9 мес жив |
| 16 | 68 | М | Рак в/д прав лег. Извит прав ВСА | pT2N1M 0 IIB | Верх лоб спр. Рез извит ВСА | Т | Нет | 8 мес жив |
| 17 | 66 | М | Тим с враст в прав диафр нерв. ИБС | pT3N0M 0 | Удал тим. МКШ ПМЖА, АКШ ПКА без ИК | С | Нет | 8 мес жив |
| 18 | 67 | М | ПМЗО: Аденок н/д лев лег. Рак почки. ИБС | pT1N0M 0 Ia | Рез S6 лев лег. Рез мтс груд стен, диафр, S10. МКШ ПМЖА. | Т | Нет | 8 мес жив |
| 19 | 61 | М | ПМЗО: Аденок н/д прав лег. Плоск рак пищев | Лег pT2a N0M0, IB Пищ pT2N1M 0 | Ниж лоб спр. Экстирп пищев с пласт желуд труб. Микроеюностомия. | ЦТЛ | ССН, ДН | 6 мес умер |
| 20 | 79 | М | Карцин н/д лев лег. Кровохарк. ИБС | pT2bN0 M0 IIA | Ниж лоб сл. МКШ ПМЖА без ИК | Т | Нет | 28 мес жив |
| 21 | 68 | М | Рак лев лег. ИБС | pT3N1M 0 IIIA | Лев пневмон. МКШ МПЖА без ИК | Т | Нет | Умер 2 мес ТЭЛА |

Примечание: ПМЗО – первично-множественная злокачественная опухоль, МКШ – маммарокоронарное шунтирование, ПМЖА – передняя межжелудочковая артерия, ИК – искусственное кровообращение, ИБС – ишемическая болезнь сердца, АКШ – аорто-коронарное шунтирование, ПКА – правая коронарная артерия, извит – извитость, ВСА – внутренняя сонная артерия, ССН – сердечно-сосудистая недостаточность, ДН – дыхательная недостаточность, кровот – кровотечение, ТЭЛА – тромбоэмболия легочной артерии, карцин – карциноид, Т – торакотомия, ЦТЛ – цервикотораколапаротомия, С - стернотомия, альв фист – альвеолярная фистула, тим – тимома, воронк деформ – воронкообразная деформация грудной клетки

У четырех пациентов этой группы основным заболеванием было новообразование средостения. В 3 случаях это была тимома, в одном – тератома.

Показания к симультанной операции выставляли в том случае, когда имело место конкурирующее заболевание потенциально угрожающее жизни и здоровью пациента, способное осложнить течение послеоперационный период основного заболевания и если общее состояние позволяло произвести

столь расширенное вмешательство. В 13 случаях конкурирующими были заболевания сердечно-сосудистой системы, включая ИБС, стеноз и извитость сонной артерии. Объясняем это тем, что, во-первых, больные опухолями легких это преимущественно люди 60-80 лет, у которых заболевания сердечно-сосудистой системы являются распространенными для данной возрастной группы; во-вторых, после внедрения в практику работы отделения торакальной хирургии строгого протокола обследования и отбора на симультанные операции мы стали более подробно обследовать состояние органов сердечно-сосудистой системы, включая дуплексное сканирование ветвей дуги аорты, стресс ЭХО-КГ, коронарографию, и это привело к существенному улучшению показателей выявления тяжелой сопутствующей сердечно-сосудистой патологии у наших больных, готовящихся к хирургическому лечению, что в свою очередь стало причиной увеличения числа симультанных операций. У 10 пациентов выполнено маммарокоронарное шунтирование передней межжелудочковой артерии на работающем сердце. Реваскуляризацию передней межжелудочковой артерии традиционно выполняют из левосторонней торакотомии без использования искусственного кровообращения. Выполнять микрососудистый анастомоз на работающем сердце позволяет специальная система стабилизации. Одномоментно этим больным произвели из этого же доступа резекционные вмешательства на левом легком в объеме лобэктомии у 6 пациентов и пневмонэктомия в 3 случаях. В подавляющем большинстве случаев кардиохирургический этап во время симультанных вмешательств выполняли первым. Исключение составляют случаи осложненного течения легочных заболеваний, например, кровотечение из опухоли легкого, новообразование средостения, не позволяющее обеспечить полноценный и адекватный доступ к сердцу и т.д. Один из больных этой подгруппы страдал злокачественной тимомой, сопровождавшейся миастенией и ишемической болезнью сердца с множественным поражением коронарных артерий. Алгоритм обследования и

хирургическая стратегия, выбранная у данного пациента, заслуживают внимания, поэтому приводим это клиническое наблюдение.

*Больной М., 66 л. поступил в отделение торакальной хирургии ФГБНУ РНЦХ им. акад. Б.В. Петровского с жалобами на общую слабость, поперхивания при приеме жидкой пищи и воды, одышку при физической нагрузке. Анамнез заболевания насчитывает 4 мес, когда появились и стали нарастать общая слабость, поперхивания, одышка при физической нагрузке. Дважды пациент поступал в крайне тяжелом состоянии в отделение реанимации с декомпенсированной дыхательной недостаточностью и резкими неврологическими нарушениями, что требовало проведения реанимационных мероприятий, включая искусственную вентиляцию легких. Неврологом по месту жительства заподозрена и подтверждена миастения, начато и проводилось лечение прозерином, калимином и преднизолоном по общепринятым схемам. Несмотря на терапию, оставались симптомы миастении, качество жизни оценивалось больным как неудовлетворительное. При МСКТ грудной клетки с в/в контрастированием выявлено новообразование средостения справа.*

*Угроза рецидива миастенического криза и опухоль средостения явились показанием к хирургическому лечению. В анамнезе у больного ишемическая болезнь сердца, стенокардия напряжения. Пациент обследован согласно алгоритму отбора больных на симультанные операции. При коронарографии выявлены стенозы правой коронарной и передней межжелудочковой артерий. Таким образом, на основании проведенного обследования выставлен предоперационный диагноз конкурирующие заболевания: злокачественная тимома средостения, осложненная миастенией и ишемическая болезнь сердца, безболевая ишемия миокарда, стенозы ЗМЖА и ПМЖА. Запланировано использование искусственного кровообращения и участие кардиохирургической бригады в операции. Выполнена симультанная операция: Удаление тимомы с резекцией правой медиастинальной плевры и правого диафрагмального нерва. МКШ передней межжелудочковой артерии. АКШ правой коронарной артерии без искусственного кровообращения. Продолжительность 340 мин, кровопотеря 180 мл. Срединная стернотомия. При ревизии в переднем средостении выявлена округлое плотное образование размерами 6х6х3 см, распространяющееся на правую медиастинальную плевру и в правую плевральную полость. Вскрыта левая медиастинальная плевра, визуализирован левый диафрагмальный нерв, интактен. Мобилизована шейная порция тимической клетчатки. Выделены тимические вены, клипированы, пересечены. Выявлено поражение правого диафрагмального нерва опухолевым процессом и вовлечение правой медиастинальной плевры на участке 6х6 см. Образование отделено от верхней полой вены, плечеголовных вен и удалено целиком без нарушения*

*целостности капсулы с окружающей клетчаткой. Удалены лимфоузлы верхнего средостения. При срочном гистологическом исследовании в опухоли средостения выявлена картина тимомы В3. В лимфоузлах средостения метастазов не выявлено. Операция признана радикальной. Кардиохирургический этап. Выделена левая внутренняя грудная артерия. Рассечен перикард. Выделена передняя межжелудочковая артерия в среднем сегменте. На работающем сердце сформирован маммаро-коронарный анастомоз нитью пролен 8-0. Визуализирована правая коронарная артерия. Диаметр признан удовлетворительным. Решено выполнить шунтирование ПКА. Сердце фиксировано стабилизирующей системой. Сформирован дистальный венозно-коронарный анастомоз с ПКА в дистальном сегменте с помощью нити пролен 8-0. Зажим на аорту, сформирован проксимальный вено-аортальный анастомоз нитью пролен 8-0 на работающем сердце. Проходимость шунтов удовлетворительная. Ранний послеоперационный период протекал гладко. При плановом гистологическом исследовании подтвержден диагноз злокачественной тимомы В3 типа, враставшей в медиастинальную плевру и правый диафрагмальный нерв, что соответствует стадии pT3N0M0 (по Masaoka). В настоящее время 11 мес после операции. Больной получает ПХТ. Данных за рецидив и прогрессирование опухоли нет. Симптомы миастении регрессировали. Качество жизни удовлетворительное.*

В качестве доступа у 18 пациентов избрали торакотомию и различные комбинации – торакотомию+ лапаротомию, торакотомию + цервикотомию, торакотомию + герниотомию у пациентов с сопутствующими грыжами брюшной стенки. В 3 случаях выполнили стернотомию. Это потребовалось у 2 пациентов с тимомой и у 1 больного раком верхней доли правого легкого и стенозом передней межжелудочковой артерии.

Разработанный нами алгоритм помогает существенно ускорить подготовку пациентов к хирургическому лечению и в каждом конкретном случае выбрать оптимальный вариант лечения. В последние годы наблюдаем увеличение числа пациентов с конкурирующей онкологической и сердечно-сосудистой и легочной патологией, включая ХОБЛ крайне тяжелого течения. В РНЦХ им. акад. Б.В.Петровского были разработаны критерии отбора и противопоказания к резекционным операциям по поводу диффузной эмфиземы. Удовлетворительные непосредственные и отдаленные результаты

операций у больных диффузной эмфиземой позволили нам внедрить данный вид операции в рутинную хирургическую практику. Протокол обследования и подготовки больных ХОБЛ в сочетании с другими тяжелыми заболеваниями в настоящее время является универсальным и полезным инструментом в практике торакального хирурга. У подобных больных нам приходится выполнять симультанную операцию в сочетании с бронхопластической операцией на легком с целью максимально возможного сохранения непораженной легочной ткани. Последний вариант хирургической тактики является на наш взгляд наиболее трудным и редко выполняемым. В связи с этим считаем целесообразным описать подобную операцию.

*Пациент С., 85 лет поступил в отделение торакальной хирургии с жалобами на рецидивирующее кровохарканье, одышку при физической нагрузке, периодические давящие боли за грудиной. МСКТ грудной клетки выявила опухоль бронха 6 сегмента с переходом на мембранозную часть левого главного бронха. Бронхоскопия подтвердила наличие кровоточащей опухоли в бронхе S6. Выполнена биопсия опухоли и верифицирован типичный карциноид. Далее следуя по принятому в клинике протоколу, были выполнены исследования, уточняющие состояние сердечно-сосудистой системы. Коронарография выявила стеноз передней нисходящей артерии на уровне 70%. Итак, в результате проведенного обследования, дальнейшая хирургическая тактика по нашему мнению могла включать только симультанную операцию. Но у пациента также имела место тяжелая ХОБЛ с выраженными вентиляционными нарушениями (ОФВ1- 45%, ОЕЛ – 113%, ОО – 198%). Согласно принятому алгоритму отбора на хирургическое лечение, пациенту была выполнена симультанная операция: левосторонняя боковая торакотомия, маммарокоронарное шунтирование передней нисходящей артерии без ИК, нижняя лобэктомия слева с окончатой резекцией и пластикой левого главного бронха и медиастинальной лимфодиссекцией. Продолжительность операции составила 295 минут, кровопотеря – 250 мл.*

*Кардиохирургический этап выполнялся первым. Левосторонняя торакотомия по 5-му межреберью. Выделена левая ВГА, диаметром 2,5мм, обработана раствором папаверина. Установлена стабилизирующая система "Medtronic". Артерия атеросклеротически изменена, вскрыт просвет ПМЖА на границе средней и дистальной трети, артерия*

*диаметром до 1,5 мм. Сформирован анастомоз между левой внутренней грудной артерией и ПМЖА по типу «конец в бок» нитью «пролен» 8/0».*

*Торакальный этап. Выявлены увеличенные параэзофагеальные и бифуркационные лимфоузлы, которые удалены и отправлены на срочное гистологическое исследование, при котором опухолевых клеток не выявлено. Выделена из спаек нижняя легочная вена. Обращал внимание выраженный спаечный процесс и наличие увеличенных до 1,5-2 см черных мягких лимфоузлов в области нижней легочной вены. Лимфоузлы удалены и отправлены на срочное гистологическое исследование, опухолевых клеток не обнаружено. Нижняя легочная вена прошита и пересечена с помощью аппарата сшивающего аппарата Echelon flex 45. В междолевой борозде выделены артерия базальных сегментов и 2 артерии 6 сегмента. В области этих артерий располагался конгломерат лимфоузлов и выраженный спаечный процесс, существенно затруднявший выделение артерии. Артерии последовательно перевязаны, прошиты и пересечены. В области нижнедолевого и верхнедолевого бронхов выявлен массивный спаечный процесс и конгломерат лимфоузлов. Лимфоузлы удалены, спайки рассечены. Нижнедолевой бронх взят на держалки и произведена бронхотомия тотчас ниже устья бронха язычковых сегментов и верхнедолевого бронха. При это выявлено, что опухоль из В6 распространяется на нижнедолевой и левый главный бронхи. Поэтому выполнена окончатая резекция левого главного бронха по мембранозной стенке, из хрящевой стенки нижнедолевого бронха подготовлен лоскут. При срочном гистологическом исследовании среза бронха опухолевых клеток не обнаружено. Произведено устранение дефекта левого главного бронха хрящевым лоскутом нижнедолевого бронха. Линия швов на бронхе укрыта свободным лоскутом медиастинальной плевры.*

*Гладкий послеоперационный период. Плановое гистологическое исследование подтвердило диагноз типичного карциноида в бронхе В6 с переходом на мембранозную часть левого главного бронха. Лимфоузлы средостения свободны от опухолевого поражения. Через 3 года после операции состояние удовлетворительное. Признаков прогрессирования и метастазирования опухоли не выявлено. Показатели сердечно-сосудистой системы в пределах возрастной нормы. Пациент полностью социально и физически реабилитирован.*

Таким образом, скрупулезное следование всем пунктам разработанного протокола, строгий отбор пациента и тщательная подготовка к операции позволили выполнить симультанную операцию у тяжелого онкологического пациента с конкурирующей жизнеугрожающей патологией коронарных артерий, а использование приемов бронхопластической хирургии дали

возможность сохранить верхнюю долю левого легкого, не пораженную опухолевым процессом, что для пациента с выраженной эмфиземой, в сущности, является редукцией объема легкого и также способствует улучшению механики дыхания и уменьшению одышки.

Если изолированное поражение одной из коронарных артерий встречалось у большинства наших пациентов, то примерно у 20-30% пациентов в этом исследовании, наблюдали множественное поражение коронарных артерий, когда тактика лечения кардинально отличалась.

При множественном поражении коронарного русла всегда сопоставляем данные коронарографии, ЭХО-КГ, сторону поражения опухолевым процессом, оцениваем целесообразность реваскуляризации пораженных коронарных артерий, оцениваем распространенность опухолевого процесса и объем, и сроки выполнения вмешательства на легком. Таким образом, данный контингент пациентов считаем еще более тяжелым и трудным в тактическом плане, поскольку здесь лечение онкологического процесса не менее важно, чем лечение коронарной патологии. В качестве примера приводим следующий клинический случай.

*Пациент М., 62 лет поступил в отделение торакальной хирургии РНЦХ им. акад. Б.В. Петровского с жалобами на периодический кашель. Из анамнеза известно, что за 3 мес до госпитализации выявлено новообразование нижней доли левого легкого и конгломерат лимфоузлов средостения. В лечении в специализированном онкологическом учреждении по месту жительства было отказано в связи с подозрением на местную распространенность процесса и наличие ИБС. Однако при этом не выполнено каких-либо специальных кардиологических тестов. В РНЦХ пациенту выполнено комплексное обследование по протоколу симультанных и комбинированных операций. Обязательным исследованием этого протокола является коронарография. Она выявила стенозы правой коронарной артерии и окклюзию передней межжелудочковой артерии.*

*В данной клинической ситуации выполнение одномоментной реваскуляризации передней межжелудочковой артерии и операции на левом легком из боковой торакотомии было бы недостаточным вмешательством. Во-первых, реваскуляризацию правой коронарной артерии из левосторонней торакотомии выполнить невозможно. Во-вторых, отказ от выполнения*

*реваскуляризации правых отделов сердца в условиях левосторонней пневмонэктомии неизбежно привел бы к перегрузке правых отделов сердца, имеющих ухудшенный коронарный кровоток, что могло бы закончиться инфарктом миокарда и отеком единственного правого легкого и летальным исходом.*

*Обсуждался вариант выполнения стернотомии и реваскуляризации всех пораженных коронарных артерий в условиях ИК и одномоментной левосторонней пневмонэктомии. Но при стернотомии, выполнение самой пневмонэктомии достаточно проблематичная процедура, требующая тракции сердца, что при сформированных коронарных шунтах грозило бы их отрывом. И наконец, через стернотомию очень сложно выполнить адекватную лимфодиссекцию из средостения. И тогда был бы потерян самый главный принцип этой, несомненно, онкологической операции – удаление всех регионарных лимфоузлов. Таким образом, у данного пациента, мы столкнулись с проблемой выбора доступа и тактики. Был проведен консилиум с участием эндоваскулярных хирургов РНЦХ. Учитывая данные инструментальных методов исследования, а также наличие сопутствующей патологии, рекомендовано первым этапом выполнение эндоваскулярного лечения в бассейне правой коронарной артерии перед последующим хирургическим лечением по поводу новообразования легкого. Произведена коронарная ангиопластика и стентирование правой коронарной артерии стентами с лекарственным покрытием Synergy 3.50x28 мм и Synergy 3.5x28 мм. Торакальные хирурги четко осознавали, что установка подобных стентов требует длительного приема дезагрегантов на протяжении до 6 мес, но было принято решение о выполнении ежемесячных КТ грудной клетки и при выявлении отрицательной динамики – прерывании курса дезагрегантов и операции на левом легком по жизненным показаниям. Через 3 мес после стентирования правой коронарной артерии контрольная МСКТ грудной клетки выявила отрицательную динамику в виде увеличения размеров опухоли нижней доли левого легкого и появление инфильтрации в левом главном бронхе. Биопсия инфильтративных изменений слизистой левого главного бронха выявила картину аденокарциномы. Таким образом, предварительный диагноза, который выставлен пациенту был следующим: Периферическая аденокарцинома нижней доли левого легкого с централизацией. T3N2M0. Ст. IIIB. ИБС: стенокардия напряжения ФК2. Многососудистое поражение коронарного русла. Постинфарктный кардиосклероз (неQ-образующий инфаркт миокарда задней стенки левого желудочка от 2011 года). Дислипидемия. Состояние после коронарной ангиопластики и стентирования правой коронарной артерии. Были выставлены показания для операции на левом легком по жизненным показаниям. Отменены дезагреганты, пациент временно переведен на антикоагулянты.*

*Выполнена симультанная операция: Левосторонняя расширенная комбинированная пневмонэктомия с окончатой резекцией адвентиции грудного отдела пищевода, резекцией левого блуждающего и диафрагмального нервов и медиастинальной лимфодиссекцией. МКШ ПМЖА без ИК. Из особенностей операции следует отметить наличие выраженного фиброза и спаечного процесса в области корня левого легкого, аортального окна, по задней поверхности корня легкого. Обработка легочных вен, которые впадали в сердце одним стволом, произведена интраперикардиально. Экстраперикардиальная порция левой легочной артерии была вовлечена в конгломерат лимфоузлов, и это потребовало интраперикардиальной обработки артерии. Левый главный бронх был окружен массивным конгломератом лимфоузлов, в который также была вовлечена адвентиция пищевода. Удален конгломерат бифуркационных лимфоузлов. Трахеобронхиальные лимфоузлы смещены в сторону удаляемого легкого, при этом выполнена окончатая резекция адвентиции пищевода. Выделен левый главный бронх в области устья. Бронх прошит тотчас у устья и пересечен с помощью эндоскопического сшивающего аппарата. Левое легкое удалено. Вторым этапом бригадой кардиохирургов выполнен анастомоз левой внутренней грудной артерии с передней нисходящей артерии на работающем сердце. У данного пациента наблюдали абсолютно гладкий послеоперационный период. Со 2 дня назначены дезагреганты. В течение 3 суток пациент находился на парентеральном питании, с 4 дня начал получать обычный стол. Выписан на 14 день после операции. Плановое гистологическое исследование выявило метастазы в лимфоузлы средостения. Дальнейшее лечение включало 4 курса ПХТ и 2 курса лучевой терапии. Через 1 год после операции пациент чувствует себя удовлетворительно, переносимость физических нагрузок удовлетворительная. Качество жизни оценивает как хорошее.*

Данный клинический пример демонстрирует, что возможен также этапный подход к лечению пациентов с тяжелыми конкурирующими заболеваниями, включая многососудистое поражение коронарного русла.

У остальных 6 пациентов II группы сопутствующая патология носила доброкачественный характер и включала хронический калькулезный холецистит в 2 случаях, загрудинный зоб в 2 случаях, паховую грыжу в 1 случае и кисту яичника у одной больной. Совместные операции торакального и абдоминального отделений РНЦХ им.акад.Б.В.Петровского имеют долгую историю, хорошие непосредственные и отдаленные результаты и давно

заняли прочное место в арсенале торакальных хирургов. Средняя продолжительность операции в этой группе составила 530±87 мин. Средняя кровопотеря была 380±220 мл.

Трудной в лечебно-диагностическом плане была III группа, включавшая 20 больных новообразованиями средостения и грудной стенки с врастанием в окружающие структуры и органы (табл.12). У всех больных этой группы были разнообразные злокачественные опухоли с локализацией в средостении и врастанием в окружающие ткани, органы, соседние структуры средостения. У 2 больных предоперационное гистологическое исследование материала трансторакальной биопсии показано картину подозрительную на тимому, и были выставлены показания к хирургическому лечению. Однако плановое гистологическое и иммуногистохимическое исследование выявило картину медиастинальной лимфомы. Тем не менее, всем 2 больным выполнены радикальные комбинированные операции с удалением лимфомы и резекцией пораженных соседних структур. Удовлетворительные отдаленные результаты хирургического лечения лимфомы средостения на наш взгляд свидетельствует в пользу агрессивной тактики у тщательно обследованных больных изолированными медиастинальными лимфомами, когда есть четкая уверенность в возможности выполнении радикальной операции.

**Таблица 12. Демографические данные, виды и результаты операций в группе III**

| **№** | **В-ст** | **П** | **Диагноз** | **Стад** | **Операция** | **Дост** | **Осложне-ния** | **Отдал рез-т** |
|---|---|---|---|---|---|---|---|---|
| 1 | 41 | М | Семин враст перик, ВПВ, прав лег | | Удал семин с рез перик, рез ВПВ, рез в/д пр лег | Т | Нет | Нет даных |
| 2 | 27 | М | Гермин враст в перик, пр лег, лев ПГВ | | Удал гермин с рез перик, лев ПГВ, в/д пр лег | Т | Нет | 180 мес жив |
| 3 | 19 | Ж | Нейрофиб шеи и верх сред с враст в ThII. | | Удал нейрофиб с рез и протез тела ThII | ЦС | Нет | 156 мес жива |
| 4 | 65 | М | Тим с враст в в/д прав лег, адв А | pT3 N0 M0 | Удал тим с рез в/д прав лег | С | Нет | 73 мес жив |

**Таблица 12. Демографические данные, виды и результаты операций в группе III – продолжение**

| | | | | | | | | |
|---|---|---|---|---|---|---|---|---|
| 5 | 63 | М | Липосарк враст пищев | pT2b N0 M1 | Удал липосарк. Экстирп пищев, пластика т/к транспл | СЛ | Нет | 72 мес жив |
| 6 | 48 | Ж | Тим враст перик, в/д пр лег, ВПВ | pT3 N0M 0 | Удал тим с рез ВПВ, рез в/д прав лег, перик | Т | Плеврит | 96 мес жива |
| 7 | 40 | М | Тим враст перик, лев диафр н, в/д лев лег | pT3 N0M 0 | Удал тимомы рез медиаст плев, перик, рез в/д лев лег | С | Нет | 36 мес жив |
| 8 | 68 | М | Малигн загруд зоб враст в/д прав лег, трах | | Удал загруд зоба shaving рез трахеи, в/д прав лег | Т | Нет | 7 мес жив |
| 9 | 51 | М | Зл шван враст в тела X-XI, гол XI реб | | Удал шван рез тел X и XI позвонков, головки XI реб | Т | Нет | 6 мес жив |
| 10 | 30 | Ж | Медиаст лимф враст перик, в/д прав лег | | Удал лимф рез перик, в/д прав лег | С | Нет | 17 мес жива |
| 11 | 38 | М | Тим враст перик, адвен ао, в/д прав лег | pT3 N0M 0 | удал тим рез перик, адвен ао, рез в/д прав лег | С | Нет | 15 мес жива |
| 12 | 25 | М | Терат враст перик, в/д лев лег | | Удал терат рез перик, в/д лев лег | С | Нет | 13 мес жив |
| 13 | 38 | Ж | Синов сарк враст пищ, перик, н/д лев лег | pT2b N0M 0 | Удал сарк рез пищев, перик, ниж лоб слева | Билат Т | Дыхат недост | 12 мес жива |
| 14 | 52 | Ж | Диссем липосар прав бед с пораж средост и пах лимф | pT2b N1M 1, III | Удал липосаркомы средост. Пахово-бедренная лимфаденэктомия справа. | Т | Нет | 25 мес, рецид чер 12 мес |
| 15 | 42 | М | Медиаст лимф враст перик, ПГС, в/д лев лег | | Удал лимф рез лев ПГВ, адвент ПГС, перик, рез в/д лев л, пласт перик | С | Нет | 27 мес жив |
| 16 | 39 | Ж | Тимома враст перик, в/д лев лег | | Удал тим рез ПГВ, перик, рез в/д лев лег, пласт перик | С | хилоторакс, ВАТС клипир | 26 мес жив |
| 17 | 32 | М | Сарк груд стен враст в ребра, в/д лев лег | pT2b N0M 0 | Удал сарк, рез ребер, торакомиопл, рез в/д лев лег | СТ | Эмпиема | 5 мес умер |
| 18 | 56 | Ж | Мтс аденок кишки враст диафр, X-XI-XII реб, брюш стен | pT2 N0M 1, IV | Рез груд и брюш стен, диафр, X-XI-XII ребер | Т | Нет | 24 мес умерла |

| **Таблица 12. Демографические данные, виды и результаты операций в группе III – продолжение** | | | | | | | | |
|---|---|---|---|---|---|---|---|---|
| 19 | 32 | М | Гермин враст перик, лев пред, в/д лев лег | | Удал гермин рез перик, лев пред, в/д лев лег | С | Нет | 27 мес жив |
| 20 | 34 | М | Тим враст перик, в/д лев лег, адвен ао и ЛС | pT3 N0M 0 | Удал тим рез перик, в/д лев лег, адвен ао и ЛС | С | Нет | 15 мес жив |

Примечание: тим – тимома, семин – семинома, гермин – герминогенная опухоль, нейрофиб – нейрофиброма, зл шван – злокачественная шваннома, малигн загр зоб – малигнизация загрудинного зоба, адвен – адвентиция, АО – аорта, ЛС – ствол легочной артерии, рез – резекция, враст – врастание, перик – перикард, в/д – верхняя доля, пред – предсердие, мтс – метастаз, сарк – саркома, медиаст лимф – медиастинальная лимфома, ПГС – плечеголовной ствол, ВАТС клипир – видеоторакоскопическое клипирование грудного лимфатического протока, торакомиопл - торакомиопластика

В большинстве случаев опухоли прорастали в перикард, медиастинальную плевру, легочную ткань, плечеголовные вены. У одного больного герминогенной опухолью средостения интраоперационно подтверждено врастание в предсердие, однако резекцию пораженной стенки сердца удалось выполнить без искусственного кровообращения в пределах здоровых тканей. У другого пациента верифицирована тимома с врастанием в адвентицию аорты и легочного ствола. Аналогично предыдущему случаю произведена резекция адвентиции аорты и легочного ствола на работающем сердце с удовлетворительными отдаленными результатами.

Чаще всего в этой группе прибегали к стернотомии (12 случаев), что объясняется срединным расположением опухоли у большинства больных опухолями средостения. В случаях преимущественно внутриплеврального расположения большей части образования выполняли торакотомию (8 больных). В одном случае произвели билатеральную торакотомию у пациентки с гигантской распадающейся саркомой заднего средостения с поражением обеих плевральных полостей. Особый интерес представляют случаи, когда распространение опухоли настолько обширно, что стандартного доступа недостаточно. У таких больных использовали сложные травматичные доступы: цервикостернотомию, стерноторакотомию, стернолапаротомию. Как показывает наш опыт, выполнение подобного

доступа у больных молодого и зрелого возраста помимо того, что позволяет радикально удалять опухоль, но и практически не отражается на продолжительности госпитализации и сроках реабилитации.

*Восемнадцатилетняя пациентка поступила в РНЦХ им. Б.В. Петровского с жалобами на ассиметрию шеи справа, болевой синдром в правой половине шеи, дискомфорт при глотании, затрудненное дыхание при поворотах головы, осиплость голоса, отечность мягких тканей лица и головы, сонливость, опущение верхнего века слева.*

*Анамнез заболевания насчитывал более 3 лет, когда отметила появление асимметрии шеи, уплотнения по передней поверхности шеи справа. В течение года образование увеличилось в размерах. Более того, появились боли в шейном отделе позвоночника и правой половине грудной клетки, болевой синдром при глотании. Обследование в онкологическом учреждении по месту жительства выявило опухоль правой половины шеи и купола правой плевральной полости с поражением тела Th2 позвонка. Выполнена открытая биопсия опухоли и верифицирована злокачественная нейрофиброма. При поступлении в РНЦХ общее состояние расценили как удовлетворительное. Обращала внимание ассиметричность шеи за счет увеличения объема правой половины. На переднебоковой поверхности шеи справа пальпировалось плотно-эластичное малоподвижное и умеренно болезненное образование размерами 10 х 7 см.*

*Рентгенография выявила в области верхушки правого легкого округлую гомогенную тень средней интенсивности с ровными достаточно четкими контурами. Размеры внутригрудной порции составили 43 х 37 мм. На уровне С6-С7 определили экстраторакальную гомогенную тень округлой формы, размерами 38 х 61 мм. Обращала внимание девиация трахеи влево. МРТ выявила паравертебрально справа на уровне тел С7-Th3 позвонков новообразование овальной формы однородной структуры, с ровными контурами. Определили изменения структуры правой половины тела Th2 позвонка (прилежащие диски интактны), обусловленные деструкцией костной ткани. Опухоль прилежала и смещала трахею кпереди и влево, оттесняла брахиоцефальный ствол, правую общую сонную и правую позвоночную артерии кпереди, оттесняла правую долю щитовидной железы вверх и кпереди. Позвоночный канал был деформирован, тела С7-Th3 позвонков ротированы влево, правая боковая стенка позвоночного канал истончена. Данные КТ подтверждали наличие мягкотканого образования овальной формы, с четкими ровными контурами, широким основанием, примыкающего к позвоночнику и заднему отрезку ребра по передней поверхности тел шейных позвонков справа от С5 до Th2. Опухоль оттесняла трахею влево, деформируя ее просвет. Деструкция тела Th2 позвонка четко была видна на сканах КТ.*

*Выполнили комбинированную операцию: Удаление нейрофибромы шеи и купола правого гемиторакса с декомпрессией трахеи, брахиоцефальных сосудов, резекция тела Th2 позвонка, установка переднего комбинированного дистракционного телозамещающего импланта Add Plus фирмы Ulrich Medical (Германия).*

*Цервикотомию произвели по переднему краю правой кивательной мышцы, верхнюю продольно-поперечную стернотомию осуществили до уровня 3 межреберья. При ревизии выявили гигантскую плотную бугристую опухоль и выраженный спаечный процесс в окружающих тканях. Образование сдавливало и оттесняло трахею и брахиоцефальные сосуды. Интраоперационная ревизия подтвердила полное замещение тела Th2 позвонка опухолевыми массами. Острым и тупым путем опухоль отделили от окружающих структур, удалили экстравертебральную порцию. Бригадой нейрохирургов произведена резекция тела Th2 позвонка в пределах замыкательных пластинок и формирование ложа под телозамещающий экспансивный протез. Под рентгенологическим контролем телозамещающий имплант Add Plus был установлен в проекцию Th2.*

*Послеоперационный период протекал гладко. При контрольной рентгенографии стояние имплантата оставалось удовлетворительным. Пациентку активизировали на 2-е сутки с момента операции без использования внешней иммобилизации позвоночника. К моменту выписки синдром Горнера полностью разрешился, боли в шейном и грудном отделах позвоночника значительно уменьшились, боли при глотании исчезли, голос восстановился. После снятия швов на 12 сутки пациентка была выписана на амбулаторное наблюдение. Через 9 лет состояние пациентки остается удовлетворительным, жалоб не предъявляет. При комплексном обследовании данных за рецидив опухоли не обнаружено, неврологической симптоматики нет.*

Данное наблюдение показывает, что привлечение к лечению нейрофибромы, осложненной мультиорганным поражением, специалистов различных областей хирургии позволяет проводить радикальное лечение таких пациентов с удовлетворительными непосредственными и отдаленными результатами. Наличие и успешная работа в составе РНЦХ им.акад.Б.В.Петровского нейрохирургической команды экспертного уровня позволяет выполнять комбинированные операции любого объема, когда имеется распространение патологического процесса из легкого и средостения на структуры позвоночника. Современные металлоконструкции позволяют

замещать тело разрушенного позвонка и не требуют длительной иммобилизации после операции.

В этом же разделе целесообразным считаем обсудить вопросы лечения пациентов с новообразованиями грудной стенки. Таких больных было двое. Причина, по которой авторы подчеркивают важность этого направления онкохирургии, следующая. Этим больным по разным обстоятельствам отказывали в лечении в специализированных онкологических учреждениях. В РНЦХ им. акад. Б.В.Петровского, который является многопрофильным хирургическим учреждением, оказалось возможным выполнить операции у всех этих пациентов с удовлетворительными результатами. Приводим один из ярких клинических примеров комбинированной операции у пациента с гигантской опухолью грудной стенки.

*Больной Т., 24 лет поступил в торакальное отделение РНЦХ им. акад. Б.В. Петровского с жалобами на наличие новообразования грудной стенки слева, интенсивный болевой синдром в левой половине грудной клетки, общую слабость, одышку, похудание на 5 кг, отсутствие сна в течение 4 недель. Из анамнеза известно, что впервые периодические боли в грудной стенке слева отметил более 8 лет назад. Тогда же появилась припухлость в подмышечной области слева. В течение 7 лет боли в левой половине грудной клетки приобрели постоянный характер. Выполнена открытая биопсия образования. Гистологическое исследование выявило картину гигантоклеточной опухоли. Данный вид относится к доброкачественным опухолям, которые, тем не менее, способны медленно расти и озлокачествляться. Пациенту в хирургическом лечении было отказано, проведено 2 курса ПХТ, которые больной перенес неудовлетворительно и был выписан на амбулаторное лечение. На протяжении 5 лет чувствовал себя относительно удовлетворительно. За 4 мес до госпитализации в РНЦХ отметил увеличение размеров опухоли и усиление болевого синдрома, вплоть до того, что в течение 4 недель до госпитализации боль стала резистентной в противоболевой терапии и у пациента нарушился сон. При поступлении в РНЦХ общее состояние больного расценено как средней степени тяжести, что было обусловлено выраженной астенизацией, включая психо-эмоциональное истощение. Обращал внимание умеренный дефицит веса. Пациент практически сам не перемещался из-за слабости в ногах. Анализ сканов МСКГ грудной клетки показал, что опухоль оттеснила подключичные артерию и вену кпереди и кверху, данные сосуды были распластаны на верхнем полюсе опухоли. Также к верхнему полюсу опухоли*

*прилежало плечевое сплетение. Вызывали опасения взаимоотношения опухоли и легочного ствола. С одной стороны – гигантоклеточная опухоль – доброкачественная. С другой стороны – за такое длительное время она могла трансформироваться в саркому и инфильтрировать стенку легочного ствола. И наконец – одна из самых трудных задач предстоящей операции – реконструкция грудной стенки. 3D реконструкция МСКТ сканов показала разрушение 2 и 3 ребер опухолью, 1 ребро находилась в области верхнего полюса и, как будто не было разрушено, но позади него находились распластанные подключичные сосуды, доступ к которым был жизненно необходим. Был составлен подробный предоперационный план вмешательства (рис. 28).*

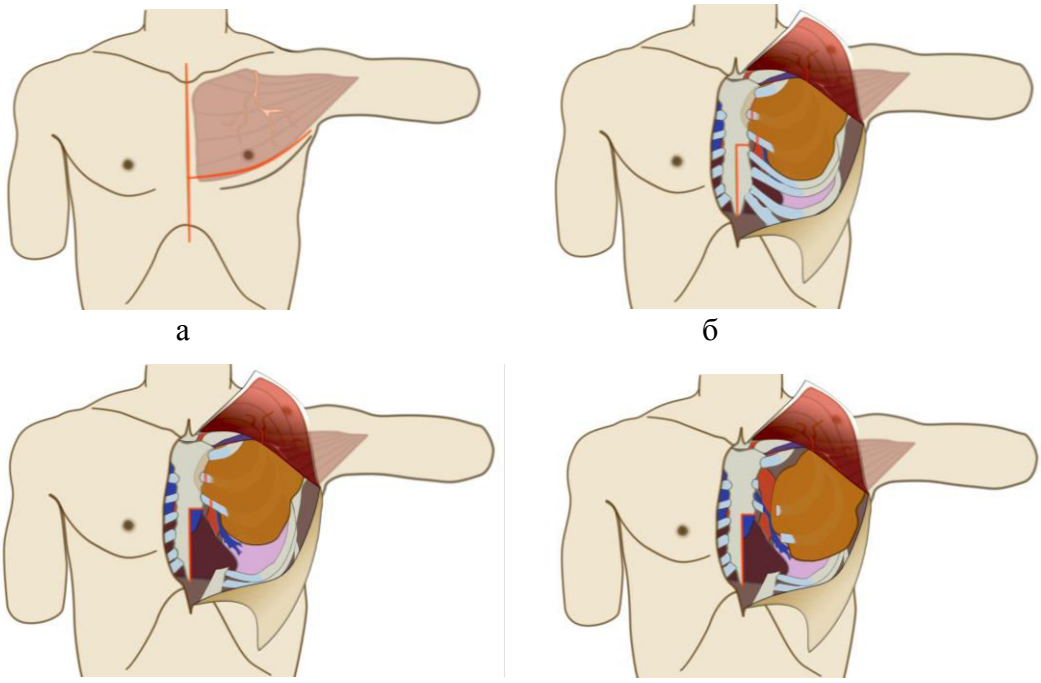


**Рисунок 28. План-схема доступа и операции у пациента Т., 24 лет.**
**а) Разрез кожи по средней линии и в проекции 4 ребра, с тем, чтобы выделить большую грудную мышцу с питающими сосудами.**
**б) Далее нижняя частичная стернотомия до 4 ребра и торакотомия по 3 межреберью с пересечением 2 и 3 ребер у места прикрепления к грудине.**
**г) После этого, должен открыться для визуализации нижний полюс опухоли и средостение. На данном этапе планировалось провести ревизию легочного ствола и решить вопрос о подключении АИК. В случае недостаточности частичной стернотомии планировалось произвести полную стернотомию.**
**д) После отделения опухоли от структур средостения планировалось мобилизовать верхний полюс опухоли, резецировать грудную стенку, ревизовать легкое.**
**Заключительный этап – пластика грудной стенки. Для этих целей планировалось использовать специальные металлические пластинки Synthes (автор рисунков к.м.н. Григорчук А.Ю.)**

*Данные схемы демонстрируют скрупулезный подход к предоперационной разработке хирургической стратегии, вариантам*

*развития событий на операции, планированию реконструкции. Это все в конечном итоге помогает провести адекватную подготовку к операции, включая закупку требуемых расходных материалов. И самое главное, такая тактика позволяет избегать эксплоративных вмешательств.*

*Выполнена комбинированная операция: Удаление опухоли грудной стенки с резекцией I-III ребер, грудины, левого легкого. Тромбэктомия из левой плечеголовной вены. Металлоостеосинтез, пластика грудной стенки местными тканями. Учитывая эксклюзивный характер операции, приводим подобное описание доступа и в принципе план операции, поскольку по нашему убеждению, в данном случае он играл существенную роль.*

*В целом нам удалось реализовать разработанный план, за исключением того, что все-таки частичной стернотомии оказалось недостаточно, и в процессе мобилизации интраторакальной порции опухоли была рассечена верхняя часть грудины, что существенно улучшило обзор. Данные интраоперационной ревизии: В проекции II и III левых ребер слева выявлена массивная опухоль размерами более 20 см. Отметили субтотальное поражение II и III ребер слева, интактными остались хрящевые отрезки на протяжении до 1-2 см и задние отрезки II и III ребер на протяжении до 5см. Опухоль значительно отодвигала 4-е ребро книзу, подковообразно охватывая снизу I ребро.*

*Сосудисто-нервный пучок в подмышечной области расположен спереди от верхнего полюса опухоли. Мышцы грудной стенки также были вовлечены в опухоль. Подмышечная вена плотно спаянна с опухолью и тромбирована в проксимальном участке (опухолевый? тромб), дистальнее определяется множество венозных коллатералей тесно спаянных с опухолью и притоков от опухоли. При внутригрудной ревизии выявили также тромбоз (опухолевый) левой плечеголовной вены и крупного притока со стороны опухоли, при этом левая плечеголовная вена была распластана на опухоли. Отметили выраженный спаечный процесс в левой плевральной полости, основной объем которой занимала внутригрудная порция опухоли. При этом опухоль сдавливала сердце, левое легкое, легочный ствол и левую легочную артерию. Верхняя доля левого легкого была плотно спаяна с опухолью. Левая подключичная артерия оттеснена медиально и кзади и распластана на опухоли. Опухоль спаяна с перикардом, без признаков инвазии и уходит медиальным полюсом правее срединной линии. По структуре опухоль была преимущественно солидной структуры, однако в области верхнего полюса (в подключичной/подмышечной областях) отметили несколько иную структуру опухоли, включая более мягкую консистенцию с наличием детрита под опухолевой капсулой.*

*Кожный разрез выполнили от яремной вырезки до мечевидного отростка. Поперечный разрез от III межреберья до левой подмышечной области. Нижний кожный лоскут отсепаровали вниз до уровня IV ребра. Мобилизовали нижний край большой грудной мышцы от опухоли и далее*

*верхний кожный лоскут отсепаровали вместе с большой грудной мышцей от передней поверхности опухоли. Выделен и пересечен хрящевой отрезок III ребра. Произведена частичная нижняя стернотомия от уровня II межберья. Мобилизовали IV ребро от нижнего полюса опухоли до уровня заднего полюса опухоли. Выделен задний полюс опухоли от широчайшей мышцы спины, подлопаточной мышцы. Произведено частичное выделение внутригрудной поверхности от перикарда. Произвели частичное выделение верхне-латерального полюса опухоли от левой подмышечной артерии, при этом отмечена повышенная кровоточивость тканей подмышечной области из-за наличия большого количества сосудистых коллатералей. В связи с тесной связью между опухолью и проксимальной частью подмышечной и подключичной артерией произведена верхняя продольная стернотомия и резекцией участка грудины на уровне между 1 и 2 межреберьем, разделены спайки между медиальной частью опухоли и перикардом, дугой аорты, выявлена проксимальная часть левой подключичной артерии. Произвели последовательное выделение левой подключичной артерии от опухоли с перевязкой питающих ветвей к опухоли. Перевязана и резецирована тромбированная и вовлеченная в опухолевый процесс левая подмышечная вена. После пережатия выполнили тромбэктомию из левой плечеголовной вены с пересечением притоков от опухоли, боковой дефект стенки вены ушит нитью пролен 5-0, пуск кровотока. Дальнейшая мобилизация левой подключичной артерии была затруднена из-за вовлечения в опухолевый процесс участка первого ребра в проекции пересечения подключичной артерии с первым ребром. Произведено отсечение первого ребра от рукоятки грудины и проксимальнее пораженного участка. После чего завершена мобилизация опухоли от левой подключичной артерии и левой плечеголовной вены. После рассечения внутриплевральных спаек произведено пересечение задних отрезков 2 и 3 ребра, после чего опухоль мобилизована от верхней доли левого легкого с плоскостной резекцией паренхимы легкого. Опухоль удалена, отправлена на гистологическое исследование. После удаления опухоли наблюдали обширный дефект грудной стенки.*

*Из латеральной части (нижнего края) большой грудной мышцы выкроили порцию мышцы на питающей ножке, которая проложена вдоль нижнего края подмышечной и подключичной артерии и подшита к верхней поверхности переднего отрезка I ребра, чтобы тем самым изолировать ребро от артерии. Металлической нитью сшита рукоятка грудины, а также нижняя часть грудины после нижней стернотомии. С целью восстановления каркасной функции грудной стенки и улучшения биомеханики дыхания, произведен металлоостеосинтез, металлические пластины дополнительно связаны между собой в месте пересечения. В образовавшееся после удаления опухоли окно левой грудной стенки вшита полипропиленовая сетка с небольшим натяжением. При этом сверху сетка*

*подшита к задней фасции большой грудной мышцы, сзади - к фасции широчайшей мышцы, снизу к IV ребру, медиально к предгрудинной фасции.*

*Произведена репозиция левой большой грудной мышцы. Вес удаленной опухоли составил 2 кг. А с учетом того детрита, который выделился из опухоли интраоперационно, этот вес мог составлять 2,5-3 кг. Множественные поля распада в опухоли и клинические данные свидетельствуют о злокачественном перерождении опухоли. У данного пациента отмечали тяжелый послеоперационный период, что было обусловлено тяжестью и объемом перенесенного вмешательства, большой кровопотерей (12 л), нарушением механики дыхания вследствие обширной резекции ребер и межреберных мышц. С целью облегчения дыхания выполнена пункционная трахеостомия, на 12 сутки после операции всвязи с подозрением на эмпиему левой плевральной полости и неэфективностью дренирования выполнена торакоскопическая санация левой плевральной полости, ликвидаций полости эмпиемы. После нормализации состояния выписан на амбулаторное состояние. Через 9 мес после операции данных за рецидив опухоли не выявлено.*

Данный клинический пример в очередной раз подтверждает хирургический стиль работы РНЦХ им. акад. Б.В.Петровского, где резекционные вмешательства всегда сочетаются с реконструктивно-пластическим этапом.

Убеждены, что комбинированные операции у больных местнораспространенными опухолями средостения и грудной стенкой требуют строгий отбор, педантичное следование всем рекомендациям протокола обследования, очень скрупулезное предоперационное планирование доступа и всех этапов операции. Важную роль играет мультидисциплинарный консилиум и привлечение на такие операции хирургов различных специальностей экспертного уровня, участие ведущих анестезиологов и реаниматологов в периоперационном лечении такого контингента больных. Средняя продолжительность операции в этой группе составила 754±87 мин. Средняя кровопотеря была 680±220 мл.

В IV группу вошли 9 пациентов с доброкачественными заболеваниями легких, средостения, которые имели либо запущенный распространенный

характер, либо у больного имелось конкурирующее заболевание, требовавшее хирургической коррекции (табл.13):

**Таблица 13. Демографические данные, виды и результаты операций в группе IV**

| № | В-ст | П | Диагноз | Операция | Дост | Ослож-нения | Отдал рез-т |
|---|---|---|---|---|---|---|---|
| 1 | 49 | М | Аневр ПГС, осл лег.-арт.св, лег кровот | Рез аневр ПГС, протез ОСА и ПА, рез в/д прав лег | ЦТ | Нет | 192 мес жив |
| 2 | 43 | М | Эхинок об лег | Эхинок из обоих легких | БТ | Нет | 54 мес жив |
| 3 | 48 | М | Карниф пневм. Пах гр | Рез в/д лев лег. Герниопл по Лихт | ТГ | Нет | 156 мес жив |
| 4 | 54 | М | Альвеок об лег | Альвеок из об легких | БТ | Нет | 48 мес жив |
| 5 | 61 | М | Гам н/д прав лег. Пах гр. | Удал гам. Герниопл по Лихт | ТГ | Нет | 120 мес жив |
| 6 | 51 | М | Гам н/д прав лег. О. холец | Удал гам. Холецистэктомия | ТЛ | Нет | 108 мес жив |
| 7 | 66 | М | Загруд зоб. ИБС | Удал загруд зоба. МКШ ПМЖА без ИК | С | Несост грудины | Нет данных |
| 8 | 66 | М | Пневмоцир в/д прав лег. Слож нар ритм | Верх лоб спр. Имплантация пост ЭКС | Т | Нет | 44 мес жив |
| 9 | 85 | Ж | Цир н/д лев лег. Тромб лев предс | Ниж лоб сл. Перев ушка лев предс | Т | Нет | 24 мес жив |
| 10 | 21 | М | Кист гипопл н/д лев лег. Киста средост | Ниж лоб сл. Удал кисты | Т | Нет | 108 мес жив |
| 11 | 30 | Ж | АВМ н/д прав лег. Аневр гр АО | Ниж лоб спр. Прот груд ао без ИК | БТ | Нет | Нет данных |
| 12 | 69 | Ж | Цир ср/д. Рак прав мол жел | Ср лоб спр. Сект рез пр мол жел | Т | Нет | 11 мес жива |

Примечание: аневр – аневризма, ПГС – плечеголовной артериальный ствол, кровот – кровотечение, эхин – эхинококкоз, карниф - карнифицирующая пневмония, гам – гамартома, холец – холецистит, цир – пневмоцирроз, АВМ – артериовенозная мальформация, ИБС – ишемическая болезнь сердца, загруд зоб – загрудинный зоб.

У всех пациентов этой группы имелись 2 объединяющих признака: 1) одно из двух конкурирующих заболеваний требовало хирургического лечения в течение ближайшего времени; 2) ввиду запущенности болезни,

либо наличия отягощенного коморбидного статуса таким больным отказывали в лечении.

В этой группе мы наблюдали у пациентов самые разнообразные заболевания грудной клетки и брюшной полости, включая паразитарные поражения легких, посттравматическую аневризмы артерии осложненную легочно-артериальным свищом и кровотечением, пороки развития легких, пневмоцирроз как исход хронических нагноительных заболеваний и т.д. У трех пациентов были конкурирующие сердечно-сосудистые заболевания: ИБС, сложные нарушения ритма и аневризма грудной аорты. Ярким примером симультанной операции по поводу двух доброкачественных конкурирующих заболеваний органов грудной полости, но одинаково потенциально опасных для жизни, может служить удаление нижней доли правого легкого из правосторонней торакотомии и резекция аневризмы грудного отдела аорты с последующим протезированием протезом «Vascutek» из левосторонней торакотомии на работающем сердце. Приводим это наблюдение.

*Больная Т., 29 лет поступила в РНХЦ им. акад.Б.В.Петровского с жалобами на одышку при физической нагрузке и редкий кашель. Анамнез заболевания насчитывал более 1,5 лет, когда отметила появление болевого синдрома в грудной клетке. При поступлении общее состояние расценили как удовлетворительное, но пульсоксиметрия выявила десатурацию до 91% в покое. Анализы крови демонстрировали признаки гемоконцентрации компенсаторного генеза, включая повышенное содержание эритроцитов до $4,91x10^{12}$/л, повышение гемоглобина до 154 г/л. Анализ газового состава артериальной крови показал выраженную гипоксемию $pO_2$ – 60 мм рт ст.*

*Рентгенография выявила тень округлой формы в проекции нижней доли правого легкого. Сцинтиграфия легких показала снижение перфузируемого объема правого легкого (слева – 56%, справа – 44%). При регионарном анализе выявлен участок выраженной гипоперфузии средних размеров неправильной формы с нечеткими контурами, располагающийся в проекции задних отделов нижней доли правого легкого. Право-левый сброс крови по приблизительной оценке составляет около 25-30%.*

*Произвели МСКТ-АПГ, которая установила размеры легочного ствола 25 мм, правой легочной артерии 17,4 мм, левой легочной артерии 17,2 мм. В нижней доле правого легкого выявлено расширение общей базальной вены до*

*14 мм и верхней ветви нижней легочной вены до 8 мм. В 9, 10 и 12 сегментах правого легкого выявлены множественные мешковидно расширенные конгломераты сосудов между ветвями артерии базальных сегментов и ветвями общей базальной вены. Как случайная находка была обнаружены мешотчатая аневризма проксимального отдела грудной аорты диаметром 26 мм и протяженностью до 35 мм. Риск разрыва аневризмы грудного отдела аорты и угроза развития кровотечения из артериовенозной мальформации правого легкого явились показаниями к выполнению симультанной хирургической коррекции обоих заболеваний.*

*Произведена симультанная операция: Билатеральная торакотомия. Резекция и протезирование грудной аорты без искусственного кровообращения. Нижняя лобэктомия справа. Продолжительность – 350 мин. Кардиохирургический этап: боковая торакотомия слева по 4 межреберью. Обнаружена аневризма в области перешейка аорты с максимальным размеров 25 мм в диаметре шарообразной формы. Аорту мобилизовали от окружающих тканей по методике «ручка чемодана» для пережатия между левой общей сонной артерией и левой подключичной артерией и дистально на уровне Th5. Аневризма резецирована. Коагулированы 2 пары межреберных артерий. Сформировали проксимальный анастомоз между аортой и протезом «Vascutek» 18 мм непрерывным обвивным швом нитью пролен 4/0. По аналогичной методике сформировали дистальный анастомоз между аортой и протезом нитью пролен 5/0. После пуска кровотока анастомоз герметичен. Время пережатия аорты составило 14 мин. Торакальный этап: выполнили боковую торакотомию справа по 5 межреберью. При ревизии на висцеральной плевре нижней доли обнаружили многочисленные варикозно расширенные истонченные сосуды, сливающиеся в конгломераты. Нижняя доля фиброзно изменена, с признаками гипоплазии. Произведена нижняя лобэктомия по принятой методике. При плановом гистологическом исследовании удаленной доли обнаружена картина артериовенозной мальформации.*

*Послеоперационный период протекал гладко. Уже на 2-й день после операции отмечена нормализация показателей крови: эритроциты снизились с 4,91 х $10^{12}$/л до 4,41 х $10^{12}$/л, гемоглобин уменьшился со 154 г/л до 135 г/л. Произошло значительное улучшение газового состава крови: pO2 с 60 мм рт ст возрос до 94 мм рт ст. Сатурация на воздухе составляла 96-98%. На 12 сутки была выписана на амбулаторное лечение с полностью разрешившимися жалобами. При обследовании через 2 года пациентка чувствует себя хорошо, жалоб не предъявляет, качество жизни расценивает как хорошее. Все показатели крови соответствую возрастной норме.*

Данный клинический пример прекрасно демонстрирует возможности современной лучевой диагностики и ее роль в предоперационном

планировании хирургического вмешательства. Мультидисциплинарный подход к лечению позволил радикально и эффективно излечить пациентку с двумя потенциально опасными доброкачественными заболеваниями.

Несмотря на то, что пациенты IV группы по нашему мнению были наименее сложными в плане диагностики, выбора стратегии и доступа, тем не менее, даже этим больным было отказано в большинстве ведущих хирургических клиник. Мы связываем это с отсутствием в настоящее время единой точки зрения на лечение пациентов с доброкачественными конкурирующими заболеваниями, незначительным опытом подобных вмешательств, и низким уровнем внедрения в практику обширных трудоемких операций. Средняя продолжительность операции в этой группе составила 321±187 мин. Средняя кровопотеря была 380±120 мл.

Изучение непосредственных результатов после симультанных и комбинированных операций показало, что различные осложнения возникли у 9 пациентов (13 %).

В I группе умер пациент 62 лет (8%) на 12 сутки после комбинированной правосторонней пневмонэктомии с резекцией и пластикой верхней полой вены, медиастинальной лимфодиссекцией. Послеоперационный период осложнился несостоятельностью культи правого главного бронха, эмпиемой правой плевральной полости, пневмонией единственного легкого. Несмотря на предпринятые меры, направленные на ликвидацию легочно-плевральной инфекции, включая трахеостомию, интубацию левого главного бронха, массивную антибактериальную терапию, наступил летальный исход. Следует отметить, что это был истощенный пациент с медиастинальной формой рака легкого. В качестве доступа избрали стернотомию. Рассуждая ретроспективно и анализируя этот случай, в современных условиях, скорее всего в качестве доступа избрали бы боковую торакотомию, так как стернотомия не у всех пациентов позволяет качественно и полноценно работать на корне легкого и в области

средостения. Касательно эмпиемы плевры на современном этапе развития торакоскопических технологий мы придерживаемся четкого алгоритма лечения гнойно-септических плевральных осложнений и при появлении первых грозных признаков эмпиемы осуществляем торакоскопическую санацию плевральной полости, не дожидаясь декомпенсации общего состояния пациента.

Во II группе осложнения после операции возникли у 3 больных, что составило 14%. У 1 пациента после симультанной операции по поводу рака легкого и ишемической болезни сердца в ближайшем послеоперационном периоде возникло внутриплевральное кровотечение. Произведена реторакотомия и осложнение ликвидировано. У 1 больного после симультанной операции по поводу рака легкого и стеноза сонной артерии послеоперационный период осложнился альвеолярной фистулой и остаточной плевральной полостью, которая была устранена длительным дренированием. Третий пациент перенес симультанную операцию – нижнюю лобэктомию и экстирпацию пищевода и эзофагопластику толстой кишкой по поводу рака легкого и рака пищевода. Крайне тяжелый послеоперационный период сопровождался седечно-сосудистой недостаточностью, дыхательной недостаточностью, пневмонией оперированного легкого. С помощью консервативных мероприятий и пункционной трахеостомии удалось добиться полного излечения, и пациент был выписан на 35 сутки после операции.

III группа была самой тяжелой в плане послеоперационных осложнений, поскольку крайне тяжелый послеоперационный период наблюдали у 4 больных этой группы, что составило 20%. У 1 больного послеоперационный периода осложнился плевритом, который был устранен пункциями. У другой пациентки после комбинированной обширной операции по поводу гигантской распадающейся саркомы средостения, выполненной через билатеральную торакотомию, послеоперационный

период сопровождался нарушением механики дыхания, дыхательной недостаточностью, потребовавшей наложения пункционной трахеостомы. В последующем присоединились астенический синдром и остаточная плевральная полость слева. Комплексная консервативная терапия и длительное дренирование плевральной полости позволили полностью устранить осложнения и выписать пациентку в удовлетворительном состоянии. У двоих пациентов выполнили хирургическую коррекцию послеоперационных осложнений, добившись полного излечения. У одной больной местнораспространенной тимомой обширная комбинированная операция сопровождалась массивным хилотораксом, что явилось показанием к хирургическому лечению и на 6 сутки после первой операции выполнено торакоскопическое клипирование грудного лимфатического протока. Прекращение хилореи отмечено на следующий день после операции. У другого пациента после травматичной комбинированной операции по поводу гигантской распадающейся опухоли грудной стенки с инвазией в левое легкое, на 12 день после операции заподозрена начальная стадия эмпиемы левой плевральной полости. В тот же день выполнена торакоскопическая санация плевральной полости, ликвидация эмпиемы, декортикация и расправление левого легкого. Дальнейшее течение послеоперационного периода было благоприятным.

В IV группе послеоперационный период протекал наиболее благоприятно. Лишь у одного пациента возникла несостоятельность грудины, потребовавшая рестерноррафии. Следовательно, частота осложнений в данной группе составила 8%.

Таким образом, число больных, пролеченных без осложнений и летальных исходов, составило 84,7%. Общая летальность после симультанных и комбинированных операций без искусственного кровообращения у больных злокачественными и доброкачественными заболеваниями легких и средостения составила 1,5%, что практически не

превышает показатели смертности после традиционных торакальных вмешательств. Осложнения возникли в 13,8 % случаев. Выписанные пациенты из I, II и III группы были направлены в специализированные онкологические учреждения для продолжения комбинированного лечения. После получения лучевой и химиотерапии многие из больных находятся под наблюдением торакального хирурга РНЦХ.

Общая выживаемость в группе больных, перенесших симультанные и комбинированные операции на легких и средостении без искусственного кровообращения, была такая: 3-летняя выживаемость и 5-летняя выживаемость – 82%, 7-летняя выживаемость – 77% (рис. 29).

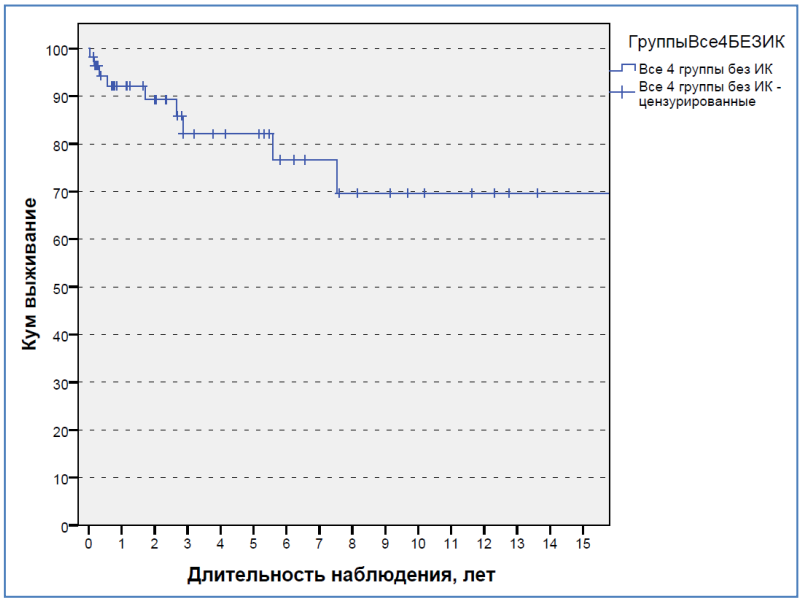


**Рисунок 29. Общая выживаемость пациентов в отдаленные сроки после комбинированных и симультанных операций без искусственного кровообращения (по методу Каплана-Майера)**

Общая выживаемость пациентов после комбинированных операций была следующей: 3-летняя и 5-летняя - 87%, 7-летняя - 74% (рис. 30). Общая выживаемость пациентов после симультанных операций без искусственного кровообращения была следующей: 3-летняя, 5-летняя и 7-летняя - 79% (рис. 31).

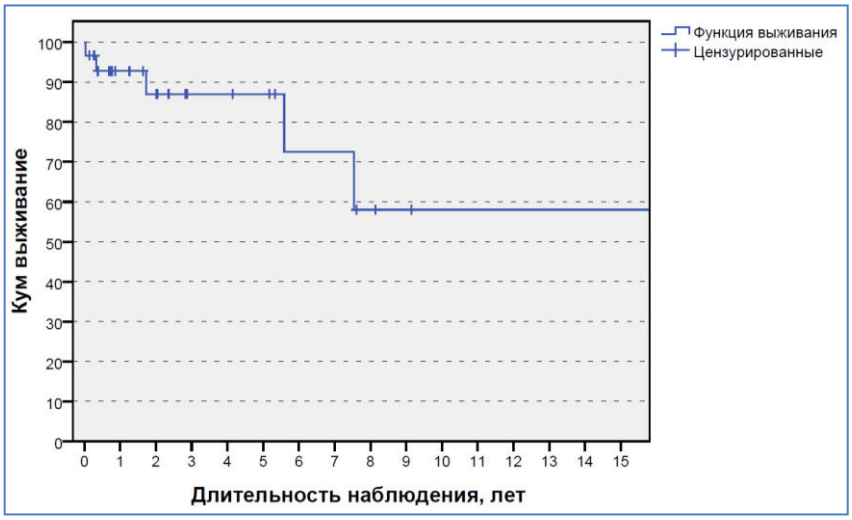


**Рисунок 30. Выживаемость пациентов в отдаленные сроки после комбинированных операций без искусственного кровообращения (по методу Каплана-Майера)**

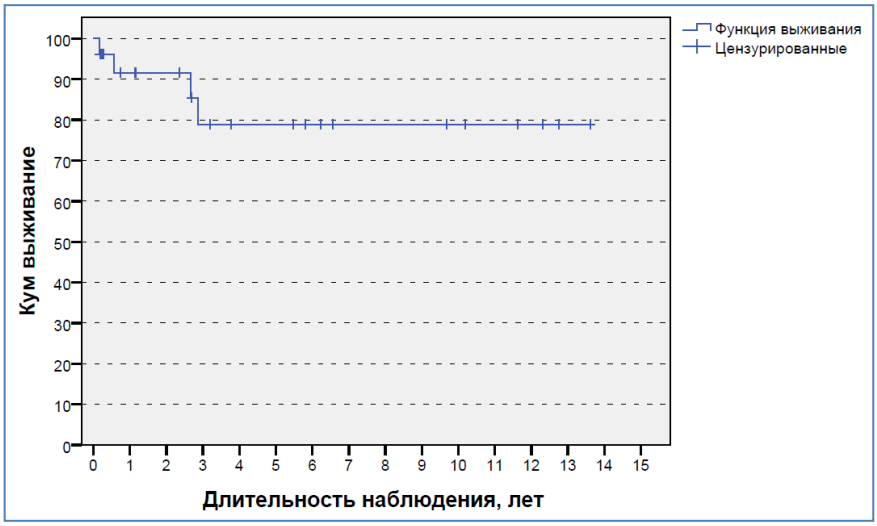


**Рисунок 31. Выживаемость пациентов в отдаленные сроки после симультанных операций без искусственного кровообращения (по методу Каплана-Майера)**

В I-й группе выполнены расширенные комбинированные операции с резекцией аорты, легочного ствола, предсердия, пищевода и других важных структур средостения по поводу опухолей легких. Радикальное удаление опухоли достигнуто у 84% больных. 3-летняя и 5-летняя выживаемость составили 57%, 7-летняя выживаемость составила 29%, соответственно. Во II-й группе произведены симультанные операции, направленные на ликвидацию конкурирующих сердечно-сосудистых и иных заболеваний у больных опухолями легких и средостения. Радикальность вмешательств составила 100%. 3-, 5- и 7-летняя выживаемость составили 68%,

соответственно. В III-й группе осуществлены расширенные комбинированные операции, целью которых было удаление новообразований средостения либо грудной стенки с резекцией соседних органов и структур, вовлеченных в опухолевый процесс. В 90% случаев достигнута R0 резекция. 3-, 5- и 7-летняя выживаемость составила 94%, соответственно. Больным IV группы произведены симультанные и комбинированные операции по поводу конкурирующих либо запущенных и осложненных доброкачественных заболеваний склонных к мультиорганному распространению. Радикальность лечения достигнута в 100% случаев. 3-, 5- и 7-летняя выживаемость составила 100%, соответственно. Разница результатов достигла статистической достоверности (p=0,0053 по методу Log Rank) (рис.32).

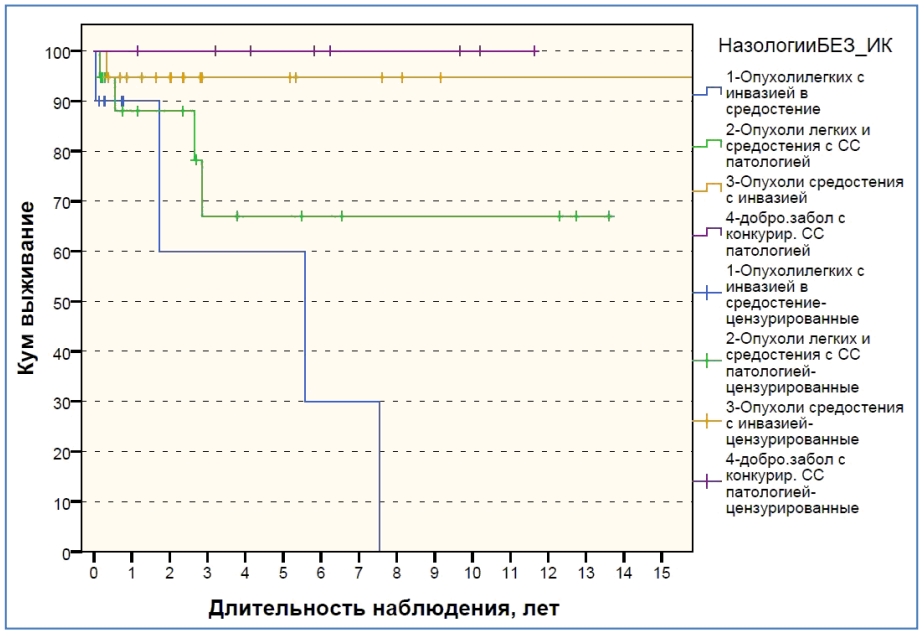


**Рисунок 32. Выживаемость в отдаленные сроки в каждой группе (по методу Каплана-Майера) (p=0,0053 по методу Log Rank)**

При однофакторном анализе выявили ожидаемую связь отдаленных результатов с возрастом больных, которая, однако, не достигла статистической достоверности, вероятно из-за малой выборки (p=0,12 по методу Long Rank). Так, в группе пациентов младше 60 лет 3- и 5-летняя выживаемость составили 92%, 7-летняя выживаемость составила 85%,

соответственно. Напротив, в группе пациентов старше 60 лет эти показатели составили 72%, соответственно (рис.33).

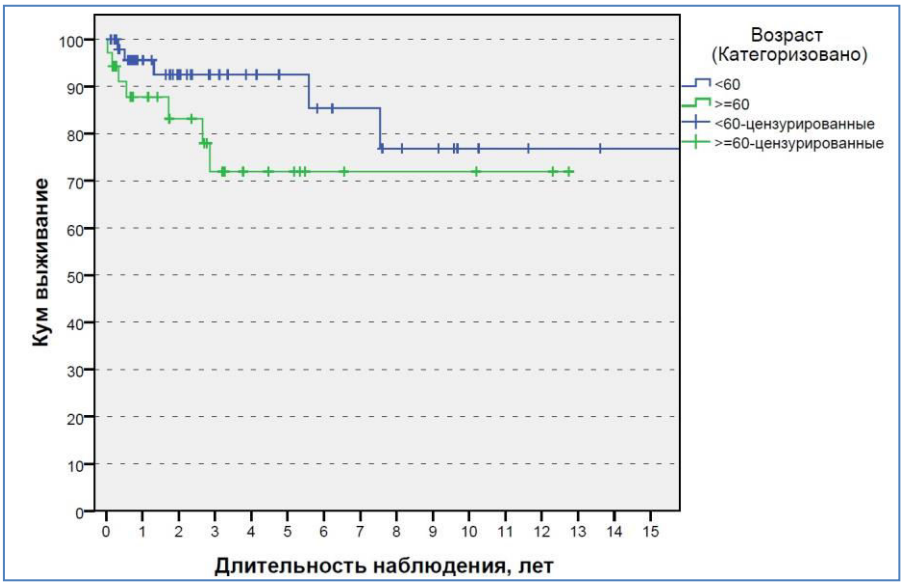


**Рисунок 33. Выживаемость в дальние сроки после симультанных и комбинированных операций в зависимости от возраста (по методу Каплана-Майера) (p. 0,12 по методу Long Rank)**

Отмечалась существенная связь между прогнозом и характером основного заболевания. В группе больных злокачественными заболеваниями органов грудной клетки после симультанных и комбинированных операций 3-летняя, 5-летняя и 7-летняя выживаемость составила 68%, 65% и 57%, соответственно. У пациентов, которым подобные вмешательства выполнены по поводу доброкачественных и неопухолевых заболеваний, 3-летняя выживаемость составила 89%, 5-летняя и 7-летняя выживаемость составили 84%, соответственно (рис.34). При этом различия достигли статистической достоверности (p=0,014 по методу Long Rank). Как оказалось, влияние на отдаленные результаты может оказывать тип выполненной операции. Так после операций, сопровождавшихся кардиохирургическим этапом - 3-летняя, 5-летняя и 7-летняя выживаемость составила 67%, 62% и 58%, соответственно. В то время как у больных, перенесших комбинированные и симультанные операции без вмешательств на органах сердечнососудистой

системы, показатели 3-летней и 5-летней выживаемости составили 85%, 7-летняя выживаемость составила 78% (рис.35). Различия достигли статистической достоверности (p = 0,019 по методу Long Rank).

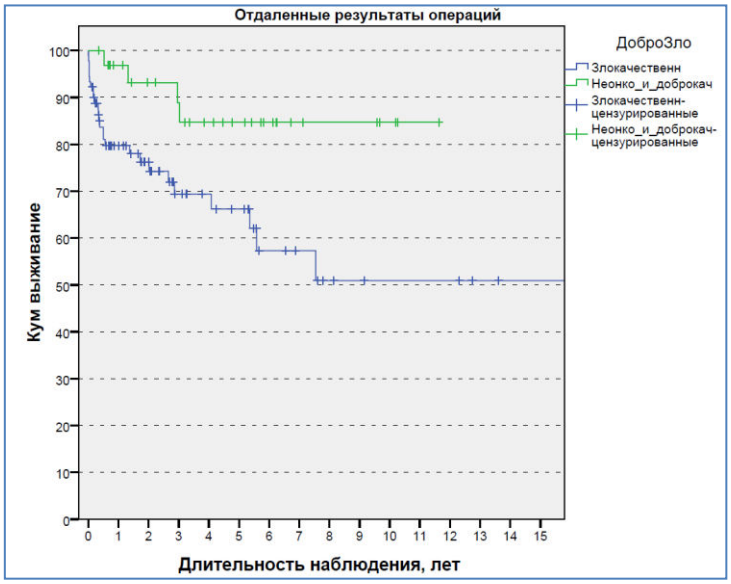


**Рисунок 34. Выживаемость в дальние сроки после симультанных и комбинированных операций в зависимости от характера заболеваний органов грудной клетки (по методу Каплана-Майера) (p= 0,014 по методу Long Rank)**

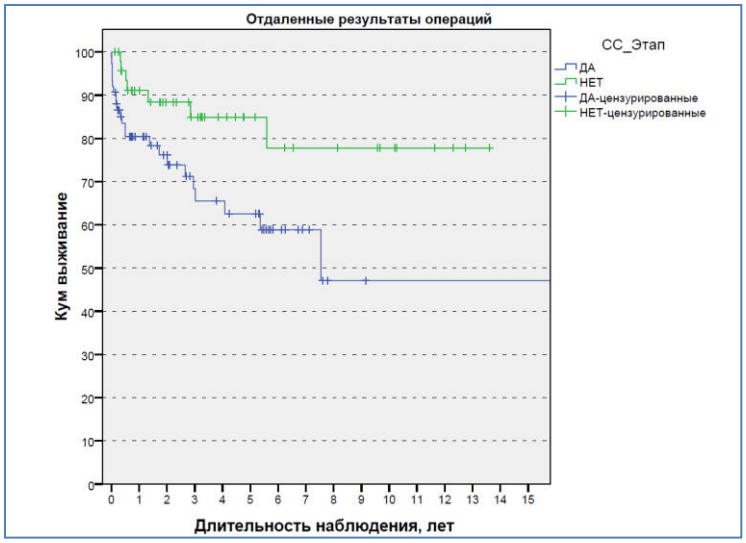


**Рисунок 35. Выживаемость в дальние сроки после симультанных и комбинированных операций в зависимости от типа выполненного вмешательства (по методу Каплана-Майера) (p= 0,019 по методу Long Rank)**

Различались отдаленные результаты между группой больных заболеваниями легких и группой пациентов с поражением средостения и грудной стенки. В первом случае 3-, 5- и 7-летняя выживаемость составила

71%, 65% и 58%, соответственно. Во втором случае эти показатели были 75%, соответственно. У больных с поражением трахеи после комбинированных операций 3-летняя, 5-летняя и 7-летняя выживаемость составили 82%, соответственно (рис.36). Различия не достигли статистической достоверности (p= 0,078 по методу Long Rank).

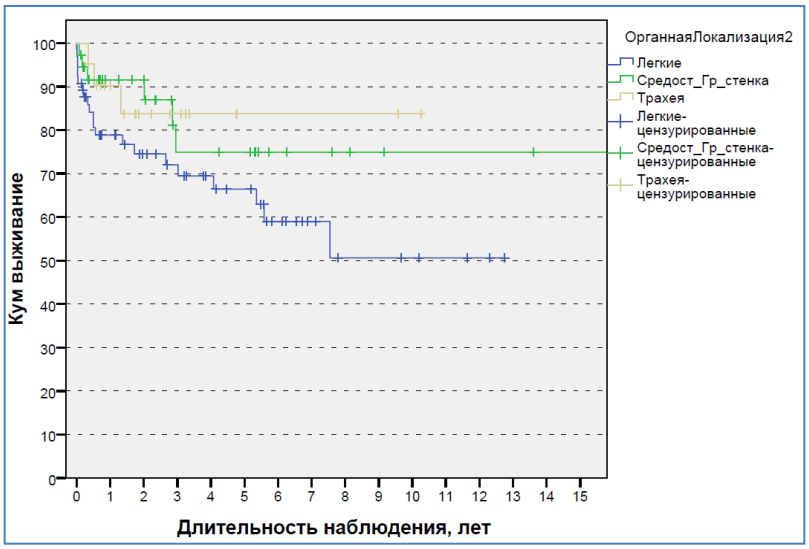


**Рисунок 36. Выживаемость в дальние сроки после симультанных и комбинированных операций в зависимости от локализации основного заболевания (по методу Каплана-Майера) (p= 0,078 по методу Long Rank)**

Сравнительный анализ показывает, что лучшие отдаленные результаты оказались во II и IV группах, что можно объяснить менее травматичными операциями произведенными больным с конкурирующими заболеваниями и возможно ранними стадиями опухолей. В группах I и III, несмотря на более молодой возраст пациентов, наблюдали более запущенные стадии злокачественных новообразований, чаще встречали мультиорганное поражение, требовавшее выполнения обширных травматичных резекций.

**Резюме.** На современном этапе развития хирургии целесообразность симультанных и комбинированных операций не вызывает сомнений. Каждая симультанная и комбинированная операция требует научного подхода, а выбор объема резекции зависит от конкретных обстоятельств, которые необходимо моделировать при предоперационном планировании. Поэтому

подобные вмешательства часто носят оригинальный характер и не вписываются в уже разработанные схемы и методики операций. Мультиорганные операции имеют преимущества за счет медицинской и экономической эффективности. Дальнейшее совершенствование этого раздела торакальной хирургии видим за счет внедрения новых хирургических технологий, анестезиологических и реанимационных приемов в ведении послеоперационного периода. Для широкого использования сочетанных операций необходимы хорошая материально-техническая база клиник, хирурги высокой квалификации, а также достаточная этическая и профессиональная подготовка медицинского персонала, участвующего в периоперационном лечении больных. Повсеместное внедрение симультанных вмешательств в хирургическую практику способно улучшить качество лечения и послеоперационную реабилитацию онкологических больных. Имеется реальная возможность избежать повторной операции, вероятных послеоперационных осложнений, анестезиологических рисков, что ведет к существенному снижению длительности пребывания больного в стационаре, уменьшает сроки нетрудоспособности и во многих случаях ускоряет возвращение к работоспособности. Симультанные и комбинированные операции в техническом отношении являются более сложными и трудоемкими, однако осложнения возникли у 13,8% больных, а послеоперационная летальность составила 1,5%, что не очень отличается от стандартных операций в торакальной хирургии. В целом, благоприятные непосредственные и отдаленные результаты, при которых выздоровление наступило в 84,7% случаев, свидетельствуют о высокой эффективности симультанных и комбинированных операций при лечении злокачественных и доброкачественных заболеваний органов грудной клетки.

# ГЛАВА 4
# ИСКУССТВЕННОЕ КРОВООБРАЩЕНИЕ В ТОРАКАЛЬНОЙ ХИРУРГИИ

Лечение больных местнораспространенными опухолями легких и средостения является трудной и до конца не решенной задачей современной онкологии и торакальной хирургии. По сводным литературным данным у 3-4% пациентов с запущенными опухолями внутригрудной локализации радикальную резекцию можно выполнить лишь в условиях искусственного кровообращения. Другой актуальной проблемой является возрастание числа онкологических больных с конкурирующими сердечно-сосудистыми заболеваниями. В этой группе изолированное выполнение кардиохирургического этапа в условиях искусственного кровообращения этапа давно уже стало рутинной практикой многочисленных кардиохирургических отделений. В РНЦХ им. акад.Б.В.Петровского более 10 лет выполняют операции больным как при запущенных стадиях опухолей легких и средостения, так и при наличии тяжелых конкурирующих сердечно-сосудистых заболеваний, требующих хирургической коррекции.

Проведен ретроспективный анализ результатов хирургического лечения 36 пациентов, которым выполнены операции в условиях искусственного кровообращения по поводу злокачественных и доброкачественных заболеваний органов грудной клетки.

Все пациенты были разделены на 4 группы на основании стадии, локализации и распространенности опухолевого процесса, наличия сопутствующих заболеваний сердечно-сосудистой системы, доброкачественной природы заболевания грудной клетки (Табл.14). В I группе у 13 пациентов были опухоли легких с распространением на аорту, легочный ствол, предсердия, что соответствует индексу Т4 по TNM-классификации 7 пересмотра или IIIA-IIIB стадии опухолевого процесса. В

этой группе было 11 мужчин и 2 женщины. Средний возраст пациентов составил 57±8 (от 45 до 69) лет (все данные представлены в виде средних и стандартного отклонения). Двое пациентов I группы получили неоадъювантную терапию, и один пациент - курс лучевой терапии. У двух больных до поступления в РНЦХ выполнены эксплоративные торакотомии. Во II группу включили 7 больных (все мужчины) с опухолями легких и сопутствующей сердечно-сосудистой патологией. В этой группе преобладали ранние стадии рака легкого – IA-IIB. У одного больного верифицировали тимому B2, T2N0M0, что явилось показанием к расширенной тимэктомии и одномоментно выполнена операция Бентала-ДеБоно. Средний возраст – 59±5 (от 53 до 64) лет. В III группу были включены 5 больных (2 женщины и 3 мужчины) с опухолями средостения, прорастающими в аорту, легочный ствол, камеры сердца, верхнюю полую вену. Средний возраст в этой группе составил 39±9 лет (от 30 до 52 лет). Один пациент перенес 8 курсов неоадъювантной ПХТ. IV группа включала 11 пациентов с доброкачественными заболеваниями легких и средостения и сопутствующей сердечно-сосудистой патологией. Мужчин было 10. Средний возраст составил 52±13 (от 25 до 73) лет.

**Таблица 14. Демографические данные, виды операций и послеоперационные результаты**

| **Гр** | **№** | **В-ст** | **п** | **Диагноз** | **Стадия** | **Операция, мин** | **Доступ** | **Канюл, ИК мин** | **Осложн** |
|---|---|---|---|---|---|---|---|---|---|
| **I** | 1 | 45 | Ж | Сарк ЛЛА | pT2b N0M0 | Лев пневмон, рез и пласт ЛС, 540 мин | С | А/бикав 77 мин | Кровот |
| | 2 | 54 | Ж | Сарк ПрЛА | pT2b N0M0 | Прав пневмон, рез и пласт ЛС, 480 мин | С | А/бикав 270 мин | ОИМ, **и/о смерть** |
| | 3 | 50 | М | Аденок н/д л/л, враст А | pT4N1M0 IIIA | Лев пневмон, рез и протез А, 420 мин | Т | Пер/бед а/в, 44 | Нет |

**Таблица 14. Демографические данные, виды операций и послеоперационные результаты – продолжение**

| | | | | | | | | | |
|---|---|---|---|---|---|---|---|---|---|
| | 4 | 55 | M | Плоск р н/д л/л, враст А | pT4N 1M0 IIIA | Лев пневмон, рез и протез А, 458 мин | T | Пер.бед а/в, 62 | Нет |
| | 5 | 65 | M | Плоск р в/д п/л, враст ЛС и А | pT4N 1M0 IIIA | Лев пневмон, рез пласт ЛС, 600 мин | C | А/бикав, 453 мин | **и/о смерть** |
| | 6 | 50 | M | Плоск р л/л, враст ЛС, А, пред | pT4N 1M0 IIIA | Лев пневмон, рез пласт ЛС, лев пред, адв А, 460 мин | C | А/бикав 116 мин | Кровот., Смерть |
| | 7 | 47 | M | Плеом сарк враст ЛС | pT2b N0M0 | Прав пневмон, рез и пласт ЛС, 485 мин | C | А/бикав 100 мин | Гемото р. |
| | 8 | 51 | M | Нейроэнд р в/д л/л, враст А и ЛС | pT4N 1M0 IIIA | Лев пневмон, рез и пласт ЛС, рез и протез А, 470 мин | T | А/прав пред/НПВ 98 мин | Нет |
| | 9 | 67 | M | Плоск р л/л, враст ЛС, лев пред, ИБС | pT4N 1M0 IIIA | Лев пневмон, рез и пласт ЛС, рез пред, рез адв А. АКШ ЗМА 427 мин | T | Бед. а/в 163 мин | ДН, НадПН |
| | 10 | 56 | M | Плоск р в/д л/л, враст ЛС | pT4N 1M0 IIIA | Лев пневмон, рез и пласт ЛС 340 мин | T | Бед. а/в 15 мин | Нет |
| | 11 | 69 | M | Плоск р н/д л/л, враст А | pT4N 0M0 IIIA | Лев пневмон, рез и протез А. 245 мин | T | Бед. а/в 20 мин | Обостр. ХОБЛ |
| | 12 | 68 | M | Атип. карц. н/д п/л, враст лев и прав. предс, пищевод | pT4N 1M0 IIIA | Прав пневмон, рез и пласт лев и прав пред, рез груд пищ, 620 мин | T | А/ Бикав 120 мин | ТЭЛА, смерть |
| | 13 | 50 | M | Саркома н/д л/л с враст лев пред | pT2b N0M0 | Лев пневмон, рез пласт лев пред, 240 мин | T | Бед. а/в 30 мин | Хилоторакс |
| **II** | 1 | 64 | M | Аденок н/д п/л, ИБС | pT2b N1M0 IIB | Прав пневмон АКШ + МКШ, 310 мин | C | А/пр.пред, 116 мин | Нет |
| | 2 | 62 | M | Аденок н/д п/л, ИБС | pT2b N1M0 IIB | Прав н/лоб МКШ ПНА + АКШ ЗНА, 413 мин | C | А/пр.пред/НПВ, 46 м | Нет |
| | 3 | 60 | M | Аденок ср/д п/л, враст диаф и перик ИБС | pT3N 0M0 IIB | Рез ср/д рез диаф и перик, 3 АКШ, 304 мин | C | А/пр.пред/НПВ, 88 м | Нет |

**Таблица 14. Демографические данные, виды операций и послеоперационные результаты – продолжение**

| | | | | | | | | | |
|---|---|---|---|---|---|---|---|---|---|
| | 4 | 52 | М | Аденок Ср/д п/л Стеноз аортального клапана | pT2N0M0 IIA | Прав. н/билоб Протез аорт кл, 420 мин | С | А/бикав, 117 мин | Кровот, смерть |
| | 5 | 56 | М | Аденок в/д л/л Аневр восх Ао | pT1bN0M0 IA | Субл рез в/д л/л Протез аорты 350 мин | С | А/пр. пред. 98 мин | Кровот, Нагноен |
| | 6 | 59 | М | Плоск р промеж бр ИБС | pT3N2M0 IIIB | Ниж билоб справа, АКШ ПКА, ВТК, ПМЖА, 360 мин | СТ | А/пр.пред. 75 мин | плевропневмония |
| | 7 | 55 | М | Тимома, АН, Аневр Ао | T1N0M0 | Удал Тим, Протез АК Протез Восх Ао , 234 мин | С | Бикавал/А, 55 мин | Нет |
| **III** | 1 | 30 | М | Тимома АВ враст ЛС и л/л | pT3N0M0 | Удал тим рез и пласт ЛС, рез и пласт перик, лев пневмон, 357 мин | С | А/бикав, 108 мин | Кровот, ретракот |
| | 2 | 43 | М | Плоск р тимуса враст ВПВ | pT3N0M0 | Удал тим рез и протез ВПВ, рез прав предсердия, 365 мин | С | А/НПВ 25 мин | Аневр. лев б/а |
| | 3 | 33 | Ж | Шваннома враст н/д п/л, груд отд пищ, перик | | Удал шван, прав пневмон, рез мыш стен пищ, 410 мин | СТ | А/бикав 103 мин | ДН |
| | 4 | 53 | Ж | Ганглионевр враст лев подкл/а, Тромб лев пред | | Удал ганглионев, рез лев подкл/а, сон/подкл анаст. Удал тром лев пред, 488 мин | С | А/бикав 279 мин | медиаст, арроз. кровот. Смерть |
| | 5 | 32 | М | Герм враст перик, прав предс, ВПВ, эпик прав отд сердца, восх А, ЛС | | Удал герм рез перик, эпик прав желуд, прав предс, ВПВ, рез и протез восх А, рез адв ЛС, 720 мин | С | Пр.пред/Бедр. арт. 45 мин | ДН, трахеост |
| **IV** | 1 | 53 | М | Киста средостения. Стеноз АК | | Удал кис. Прот АК, 350 мин | С | Бикавал/А 136 мин | Нет |
| | 2 | 56 | М | Карниф пневм н/д п/л Комб АП | | Суб рез н/д п/л ПАК, 270 мин | С | А/бикав 93 мин | Плеврит |

**Таблица 14. Демографические данные, виды операций и послеоперационные результаты – продолжение**

| | | | | | | | | |
|---|---|---|---|---|---|---|---|---|
| 3 | 25 | М | Карниф пневм, НТК | | Суб рез ср/д п/л. ПТК 225 мин | С | А/бикав 68 мин | Нет |
| 4 | 64 | М | Внутригр зоб, ИБС | | Удал зоба МКШ ПНА, БВОА, ЗНА, 257 мин | С | А/пр.пред/НПВ, 63 м | Нет |
| 5 | 61 | М | Внутригр зоб, Ан восх А, ИБС | | Удал зоба, АКШ, протез восх А, 300 мин | С | А/пр. пред 75 мин | Нет |
| 6 | 48 | М | Карниф пневм, ДКМП МН 2-3 ст | | Суб рез н/д п/л Аннул ТК Пл ЛЖ. ПМК. пл ЛП, 360 мин | С | А/бикав 141 мин | Нет |
| 7 | 26 | М | Хондрома ребра. Стен МК | | Резекция ребра. ПМК 240 мин | С | А/бикав 60 мин | Стерно медиаст. |
| 8 | 72 | М | Карниф пневм в/д п/л ИБС | | Суб рез в/д п/л. 3 АКШ, 333 мин | С | А/пр.пред/НПВ, 52 м | Нет |
| 9 | 33 | М | Карниф пневм в/д п/л НТК | | Суб рез в/д п/л. ПТК,192 мин | С | А/бикав 53 мин | Нет |
| 10 | 68 | Ж | Гамар в/д п/л Ан кор и восх А. АН | | Энукл гамар, Прот восх А, пласт кор А, 240 ми | С | А/пр.пред, 70 мин | Нет |
| 11 | 21 | М | Эхинококкоз сердца и S6 правого легкого | | Эхинококкэктомия из лев желуд, рез S6 | С | А/бикав 25 мин | Нет |

**Примечание:** Сарк. – саркома, ЛЛА – левая легочная артерия, ЛС – легочный ствол, А – аорта, ИК – искусственное кровообращение, Бикав – бикавальное, ПЛА – правая легочная артерия, Аденок. – аденокарцинома, Плоск. р. – плоскоклеточный рак, пневмон.- пневмонэктомия, лоб. – лобэктомия, н/д – нижняя доля, в/д – верхняя доля, л/л – левое легкое, п/л – правое легкое, С- стернотомия, Т- торакотомия, прораст. – прорастание, пред. – предсердие, ВПВ – верхняя полая вена, плеом.сарк. – плеоморфная саркома, и/о смерть – интраоперационная смерть, нейроэндокр. р. – нейроэндокринный рак, бед. а/в – бедренные артерия и вена, АКШ – аорто-коронарное шунтирование, ЗМА – задняя межжелудочковая артерия, ДН – дыхательная недостаточность, НадПН – надпочечниковая недостаточность, ХОБЛ – хроническая обструктивная болезнь легких, н/лоб – нижняя лобэктомия, МКШ – маммарокоронарное шунтирование, ПНА – передняя нисходящая артерия, ср/д – средняя доля, диаф. – диафрагма, перик. – перикард, кровот. – кровотечение, гемот. – гемоторакс, нагн.- нагноение, п/о – послеоперационный, аневр. – аневризма, б/а – бедренная артерия, гемат. – гематома, медиаст. – медиастинит, арроз. кровот.- аррозионное кровотечение, сон/подкл анаст – сонно-подключичный анастомоз, эпик. – эпикард, прав жел – правый желудочек, карниф пневм – карнифицирующая пневмония, комб АП – комбинированный аортальный порок, трикусп. недост. – трикуспидальная недостаточность, БВОА – боковая ветвь огибающей артерии, внутригр – внутригрудной, МН – митральная недостаточность, аннулопл – аннулопластика, Пл ЛЖ – пластика левого желудочка, ПМК – протезирование митрального клапана, АН – аортальная недостаточность, НТК – недостаточность трикуспидального клапана.

В доступной литературе мы не встретили работ, посвященных классификациям торакальных операций с искусственным кровообращением. Этот вопрос до сих пор остается не решенным. В отделении торакальной хирургии РНЦХ им.акад.Б.В.Петровского разработали следующую классификацию торакальных операций с искусственным кровообращением:

**I. Характер заболевания:**

1. Злокачественное.
2. Доброкачественное.

**II. Область вмешательства:**

1. Только грудная клетка.
2. Грудная клетка + брюшная полость.

**III. Доступ:**

1. Торакотомия.
2. Билатеральная торакотомия.
3. Стернотомия.
4. Стерноторакотомия.
5. Лапаротомия, лапароскопия.

**IV. Вариант подключения ИК:**

1. Центральный (аорта, полые вены, правое предсердие).
2. Периферический (бедренные сосуды).
3. Комбинированный.

**V. Характер подключения ИК:**

1. Плановое.
2. Экстренное.

**VI. Объем резекции легкого:**

1. Пневмонэктомия.
2. Лоб, - билобэктомия.
3. Сегментэктомия/сублобарная резекция.

**VII. Объем внелегочной резекции:**

1. Резекция и пластика левого предсердия/обоих предсердий и межпредсердной перегородки.
2. Резекция и протезирование аорты.
3. Резекция и протезирование легочного ствола.
4. Резекция и протезирование верхней полой вены.
5. Многоструктурная резекция.

**VIII. Вариант симультанно-комбинированной операции:**

1. С коронарным шунтированием.
2. С протезированием клапанов сердца.
3. С имплантацией водителя ритма.

Представленная рабочая классификация операций с искусственным кровообращением у торакальных пациентов используется в повседневной работе отделения торакальной хирургии РНЦХ им.акад.Б.В.Петровского и помогает определять показания, избирать наиболее рациональный доступ или доступы, оценивать объем легочной резекции и предполагаемый объем вмешательства на внелегочной структуре и, исходя из этого решения, определять состав хирургической бригады, определять вариант подключения искусственного кровообращения и, что очень важно, планировать момент подключения ИК – до легочной резекции или после.

Показания к операции выставляли в том случае, если прогнозировали добиться R0 (радикальной) резекции опухоли, и общее состояние пациента позволяло выполнить столь расширенное вмешательство. Для оценки распространенности опухолевого процесса выполнялось комплексное обследование, целью которого являлись: верификация опухоли, исключение отдаленных метастазов, оценка степени вовлеченности структур средостения и камер сердца в опухолевый процесс. Таким же рутинным был протокол обследования сердечно-сосудистой системы, включающий: стресс ЭХО-КГ, тредмил тест, коронарографию, дуплексное сканирование ветвей дуги аорты,

холтеровское мониторирование ЭКГ. На основании собственного опыта сотрудников торакального отделения в РНЦХ им. акад.Б.В. Петровского разработали и внедрили в клиническую практику следующий протокол отбора пациентов на операции с искусственным кровообращением (Рис.37).

Представленный рабочий протокол отбора пациентов на торакальные операции с искусственным кровообращением позволяет точнее определить показания к операции, правильно сформировать операционную бригаду, избрать адекватный доступ или доступы, решить вопрос об объеме внелегочной резекции. Кроме этого, данный алгоритм предусматривает верификацию гистологического диагноза у большинства больных, исключить из группы хирургического лечения больных лимфопролиферативными процессами внутригрудной локализации, диссеминированными опухолевыми поражениями и функционально неоперабельных пациентов.

Следует обратить внимание, что в отличие от предыдущих разделов (симультанные и комбинированные операции без ИК) в данной группе больных выполнение коронарографии было обязательным условием. Делая это, мы намеревались в случае выявления стенозов коронарных артерий выполнить их реваскуляризаци, как это было у пациента №9 из I группы в табл.17. Таким образом, ему выполнена симультанно-комбинированная операция: расширенная левосторонняя пневмонэктомия с резекцией предсердия и легочного ствола и 3 АКШ.

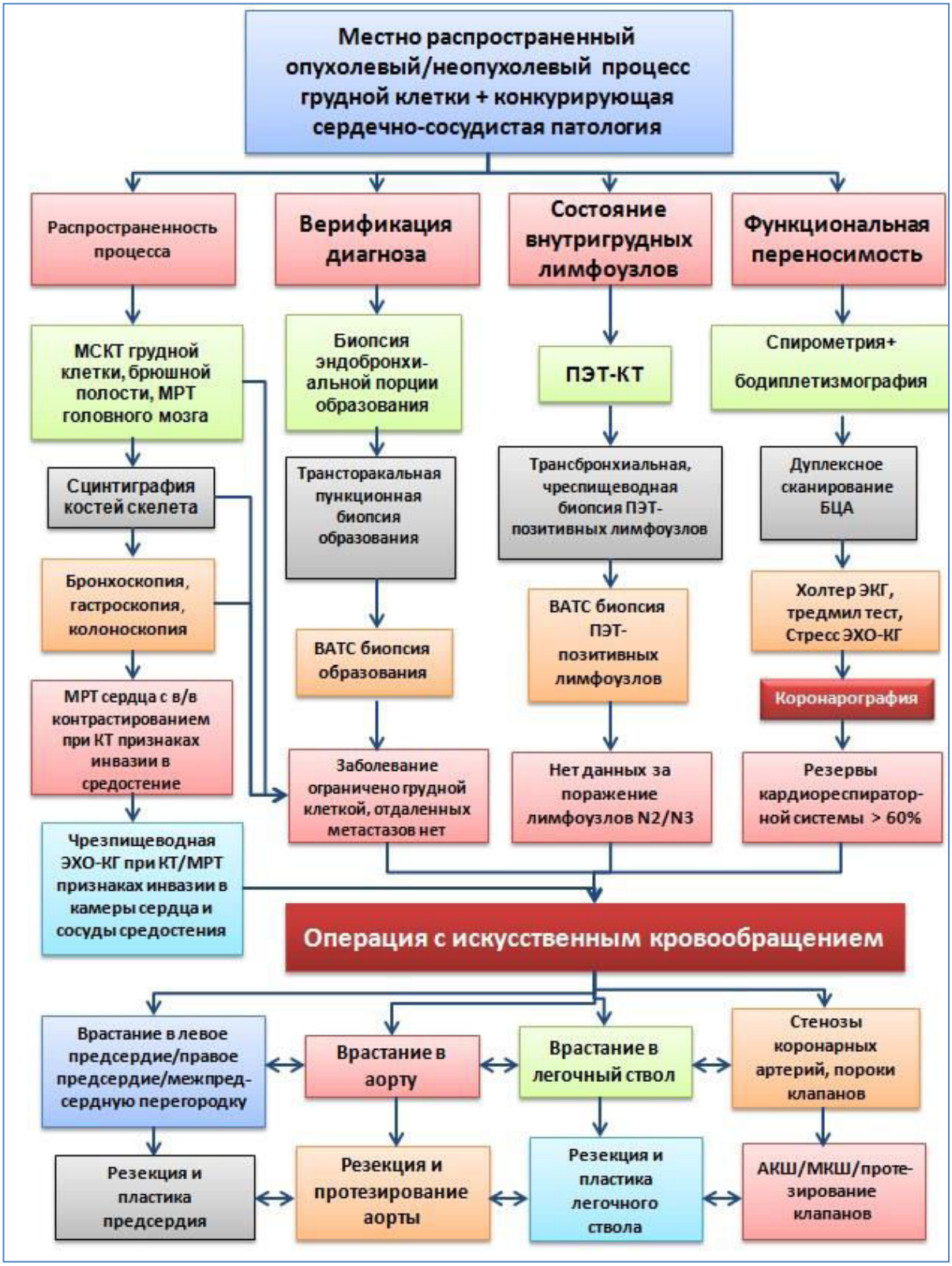


**Рисунок 37. Протокол отбора пациентов на торакальные операции с искусственным кровообращением**

В качестве доступа избрали стернотомию у 25 пациентов, а в 9 случаях боковую торакотомию. У двух пациентов стернотомии оказалось недостаточно для выполнения легочного этапа операции, поэтому стернотомия у них была дополнена торакотомией. Выбор доступа остается дискутабельной темой при обсуждении симультанных и комбинированных операций. С одной стороны, кардиохирургический этап удобнее всего выполнять через стернотомию, с другой стороны не все легочные резекции и особенно бифуркационную лимфодиссекцию можно адекватно произвести через стернотомию. Приведем следующее клиническое наблюдение.

*Больной П., 59 л. поступил в отделение торакальной хирургии ФГБНУ РНЦХ им. акад. Б.В. Петровского с жалобами на одышку при физической нагрузке, периодический кашель с отделением скудной слизистой мокротой с прожилками крови. Анамнез заболевания насчитывает 3 мес, когда появился кашель, кровохарканье, одышка при физической нагрузке. При МСКТ грудной клетки с в/в контрастированием выявлено центральное новообразование правого легкого размерами до 7 см сливающееся с правосторонними бронхопульмональными и бифуркационными лимфоузлами, нижняя доля правого легкого уменьшена в объеме в объеме за счет частичного ателектаза с наличием перифокальных инфильтративных (параканкрозных) изменений, визуализируется культя нижнедолевого бронха.*

*При бронхоскопии установлено, что начиная с устья среднедолевого бронха с переходом на устья В6 и В7 определяются эндоскопические признаки инфильтрации слизистой. Сразу ниже устьев В6 и В7 просвет нижнедолевого бронха полностью обтурирован. Верифицирован плоскоклеточный рак. Всвязи с наличием кровохарканья, ателектаза нижней доли, подозрением на распад опухоли, больному было отказано в проведении химиотерапии. Направлен на хирургическое лечение.*

*Пациент обследован согласно алгоритму отбора больных на симультанные операции. При коронарографии выявлен правый тип кровоснабжения сердца. ОА – представлена крупной ВТК атеросклеротически поражена на всем протяжении., в устьевом сегменте пограничное атеросклерортическое поражение, в проксимальном сегменте атеросклеротическое сужение до 40%. В проксимальной части ВТК – субтотальный стеноз. ПМЖА – в проксимальном сегменте гемодинамически значимый эксцентрический стеноз. ПКА – атеросклеротически изменена на всем протяжении, в проксимальном сегменте эксцентрический стеноз 50 %.*

*Таким образом, на основании проведенного обследования выставлен диагноз: конкурирующие заболевания - 1) плоскоклеточный рак нижнедолевого бронха с переходом на промежуточный, осложненный ателктазом и распадом нижней доли, рецидивирующее кровохарканье. Лимфаденопатия средостения; 2) ИБС, безболевая ишемия миокарда. Множественные стенозы коронарных артерий. Запланировано использование искусственного кровообращения и участие кардиохирургической бригады в операции. Выполнено симультанная операция: стерноторакотомия. 1) аутовенозное аортокоронарное шунтирование передней нисходящей артерии. Аутовенозное аортокоронарное шунтирование правой коронарной артерии. Аутовенозное аортокоронарное шунтирование ветви тупого края огибающей артерии и диагональной ветви передней межжелудочковой артерии Y-графтом в условиях искусственного кровообращения. 2) правосторонняя нижняя билобэктомия с медиастинальной лимфодиссекцией. Продолжительность операции 360 мин. Продолжительность ИК – 75 мин. Кровопотеря 550 мл.*

*Кардиохиругический этап. Выполнена канюляция восходящей аорты. Канюляция правого предсердия. Начало ИК по схеме: «восходящая аорта - правое предсердие», спонтанное охлаждение. Антеградная неселективная кровяная кардиоплегия через кардиоплегическую канюлю. Ревизия коронарных артерий. Сформирован анастомоз между аутовеной и ПКА по типу «конец в бок» непрерывным обвивным швом нитью «пролен» 7/0 с шунтпластикой. Ревизия бассейна ОА. Сформирован анастомоз между аутовеной и ВТК по типу «конец в бок» непрерывным обвивным швом нитью «пролен» 7/0. Ревизия бассейна левой коронарной артерии. Сформирован анастомоз между аутовеной и ДА по типу «конец в бок» непрерывным обвивным швом нитью «пролен» 7/0. Экспозиция ПМЖА. Вскрыт просвет в средней трети. Артерия выражено изменена, проходима бужом 1,5 мм. Сформирован анастомоз между аутовеной и ПМЖВ по типу «конец в бок» непрерывным обвивным швом нитью «пролен» 7/0. Сформированы 3 проксимальных анастомоза аутовены с аортой от ПМЖА, ДА и ПКА. Два зажима на ДА, вскрыт просвет вены между зажимами. Сформирован анастомоз между аутовеной от ВТК к аутовене ДА по типу Y -графта непрерывным обвивным швом нитью «пролен» 7/0 «конец ВТК в бок ДА».*

*Торакальный этап. Правосторонняя переднебоковая торакотомия по 4 межреберью. Выявили высокое стояние купола диафрагмы практически до 4 межреберья. Нижняя доля в состоянии фиброателектаза, легко кровоточива. Средняя доля в состоянии гиповентиляции. В области корня средней доли выявлен лимфоузел размерами 2х1 см интимно спаянный со средней долей. Внеперикардиальная часть нижней легочной вены также в выраженном фиброзе. Вскрыт перикард над веной. Сосудистая стенка с явления васкулита. Нижняя легочная вена прошита и пересечена с помощью сшивающего аппарата. В междолевой борозде выделены артерии 6*

*сегмента в количестве 2 шт и артерия базальных сегментов. Обращал внимание выраженный спаечный процесс, явления васкулита указанных артерий, повышенная кровоточивость, лимфаденит в области корня нижней и средней доли, конгломерат лимфоузлов. Рассечена паренхима между нижней и верхней долями. Перевязаны и пересечены артерии 6 сегмента. Выделена, перевязана и пересечена артерия средней доли. Прошита аппаратом и пересечена артерия базальных сегментов. Промежуточный бронх выделен из спаек, лимфоузлы смещены в сторону удаляемой доли. Промежуточный бронх прошит аппаратом тотчас ниже устья верхнедолевого бронха, пересечен. Паренхима между верхней и средней долями обработана сшивающим аппаратом. Нижняя и средняя доли удалены. Верхняя доля полностью расправилась и заняла весь гемиторакс. Схематично операция у б-ого П. изображена на рис. 38.*

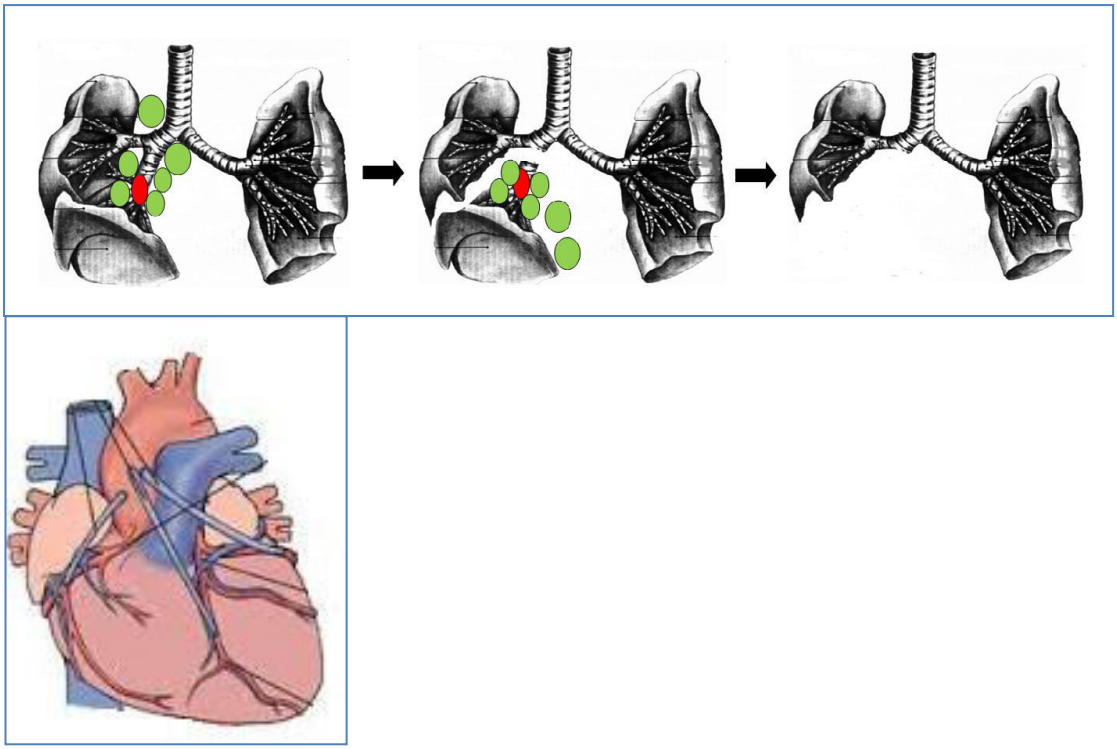

**Рисунок 38. Схема кардиохирургического этапа операции у б-ого П., 56 л: Симультанная операция: Стерноторакотомия. 1) Аутовенозное аортокоронарное шунтирование передней нисходящей артерии. Аутовенозное аортокоронарное шунтирование правой коронарной артерии. Аутовенозное аорто-коронарное шунтирование ветви тупого края огибающей артерии и диагональной ветви передней межжелудочковой артерии Y-графтом в условиях искусственного кровообращения. 2) правосторонняя нижняя билобэктомия с медиастинальной лимфодиссекцией**

*Ранний послеоперационный период протекал с явлениями плевропневмонии. Благодаря консервативному лечению удалось справиться с осложнением и выписать пациента на лечение к онкологу. При плановом*

*гистологическом исследовании подтвержден плоскоклеточный рак нижнедолевого бронха с распространением на промежуточный, метастатическое поражение бифуркационных лимфоузлов. В настоящее время 7 мес после операции. Больной получает ПХТ. Данных за рецидив и прогрессирование опухоли нет. Качество жизни удовлетворительное.*

Выполнить подобного объема реваскуляризацию миокарда возможно только через стернотомию, поэтому первоначально планировался сразу этот доступ. Что касается торакального этапа, то мы хотели его также осуществить из стернотомии. Но были две причины, не позволившие реализовать этот план. Во-первых, морбидное ожирение пациента, включая массивный объем клетчатки средостения, делали обзор правой плевральной полости из стернотомического доступа неудовлетворительным. Корень легкого, особенно его задняя поверхность, были практически не достижимы. Во-вторых, выраженная лимфаденопатия средостения и необходимость выполнить медиастинальную лимфодиссекцию, заставляли нас осуществлять тракцию сердца, что вызывало тяжелые гемодинамические расстройства, вплоть до ишемии миокарда и нарушений ритма. Все эти серьезные причины явились аргументом в пользу не только выполнения правосторонней боковой торакотомии, но и поворота пациента на левый бок. Только после этих маневров удалось реализовать операционный план. На наш взгляд, применение такого травматичного доступа не существенно повышает тяжесть и объем операции, но значительно увеличивает качество лимфодиссекции и комфорт при обработке элементов корня доли и легкого.

Использование искусственного кровообращения планировалось в каждом случае. Все пациенты были оперированы в условиях умеренной гипотермии. На всех операциях использовали аппарат CellSaver.

У больных I группы подключение канюль аппарата ИК (АИК) осуществляли через восходящую аорту и правое предсердие в 9 случаях, а периферическое подключение аппарата через бедренные артерию и вену применили в 4 случаях. Во II, III и IV группах во всех случаях подключение

АИК выполнили путем канюляции аорты и правого предсердия, либо полых вен. Время начала ИК, очередность этапов в каждой группе варьировала, но, в целом подход всегда был индивидуален.

В I и III группах стратегии вмешательств несколько схожи и включали в себя выполнение первым этапом ревизии опухолевого процесса, а затем максимальное выполнение торакального этапа без искусственного кровообращения. И лишь когда опухоль оставалась фиксированной к аорте, легочному стволу, верхней полой вене либо камерам сердца, в операционную приглашали бригаду кардиохирургов, подключали АИК и начинали кардиохирургический этап операции. Таким образом, сокращали продолжительность ИК. У одного больного в I группе во время ревизии опухоли легкого во время тракции легочного ствола возникла асистолия, что потребовало срочного проведения реанимационных мероприятий и экстренного подключения искусственного кровообращения.

Таким образом, этот клинический пример демонстрирует оправданность мультидисциплинарного подхода в комбинированном лечении местнораспространенных злокачественных опухолей легкого, осложненных прорастанием крупных сосудов, включая легочный ствол и аорту, позволяя проводить радикальное лечение таких пациентов с удовлетворительными непосредственными результатами. Применяя кардиохирургические технологии, можно существенно повысить резектабельность рака легкого. Риск таких операций крайне высок и обусловлен проведением искусственного кровообращения, перфузионными осложнениями и дисциркуляторными повреждениями внутренних органов. Однако опыт, накопленный современной кардиореаниматологией и кардиоанестезиологией, позволяет успешно справляться с такими осложнениями, начиная с интраоперационной защиты головного мозга и заканчивая послеоперационным особым ведением таких пациентов совместно с невропатологами. Время подключения аппарата искусственного

кровообращения определяется этапом операции. Любые сомнения в возможности развития интраоперационных осложнений при ревизии и первичном выделении опухоли должны рассматриваться в пользу раннего включения ИК.

У одного из пациентов в III группе во время торакального этапа операции в момент отделения опухоли средостения от аорты произошел практически циркулярный разрыв восходящей аорты и разрушение стенки опухоли, что сопровождалось массивным кровотечением, потребовало экстренного подключения АИК и массивной аспирации крови с фрагментами опухоли в CellSaver и коронарный отсос АИК. Благодаря экстренным лечебным мероприятиям, направленным на восполнение кровопотери, защиту головного мозга и внутренних органов, удалось избежать фатальных изменений и выполнить запланированное вмешательство. Послеоперационный период у данного пациента сопровождался выраженной астенизацией, иммуносупрессией, пневмонией, что потребовало трахеостомии. Пациент был выписан в удовлетворительном состоянии. Однако через 3 месяца после операции у пациента выявлена диссеминация опухоли в легких и других внутренних органах и наступил летальный исход. Более подробно этот важный вопрос будет обсужден далее. Необходимо отметить, что этот пациент до операции получил 8 курсов полихимиотерапии и был самым тяжелым в III группе.

Во II и IV группах очередность этапов преимущественно была другой, поскольку у большинства пациентов в этих группах имелась клинически более значимая сердечно-сосудистая патология. Поэтому первым этапом, как правило, был кардиохирургический. АИК подключали в начале вмешательства. После завершения кардиохирургического этапа, отключения АИК, нейтрализации гепарина и нормализации гемостаза, приступали к торакальному этапу. У части больных в IV группе (№1, 4, 5, 7, 10, см. табл.14) торакальный этап наоборот предшествовал началу ИК. Это было

обусловлено тем, что либо патологический процесс располагался в переднем средостении и затруднял доступ к сердцу и мешал выполнить канюляции аорты и полых вен, либо опухоль из легкого было безопаснее и целесообразнее удалить до начала ИК.

При подозрении на прорастании опухолью аорты, легочного ствола, полой вены, камер сердца всегда выносится решение о выполнении комбинированной операции с участием бригады кардиохирургов, кардиоанестезиолога, перфузиолога. Обязательно наличие в операционной подготовленного к работе аппарата ИК, аппарата Cell saver, растворов для кардиоплегии. При обсуждении доступа для подключения АИК всегда принимаем в расчет то, какой будет доступ и каков объем и локализация поражения. Так, если речь идет об опухоли легкого и доступ будет через торакотомию, то подключения АИК планируется через бедренные сосуды. Если доступ планируется через стернотомию, то подключение АИК планируется традиционно через правое предсердие и дугу аорты. Но в случаях, когда имеется опухоль средостения с прорастанием аорты или полой вены и подключение АИК не возможно через аорту и полые вены или правое предсердие, то в таких случаях АИК подключается через бедренные сосуды.

Разработанный алгоритм помогает ускорить подготовку пациентов к хирургическому лечению и в каждом конкретном случае выбрать оптимальный вариант лечения. Наиболее опасным является врастание рака легкого в легочный ствол и аорту. В этих случаях не только выполнение операции, но даже полноценная ревизия не возможна без привлечения кардиохирурга и использования кардиохирургических технологий. В связи с этим считаем целесообразным описать подобные операции.

*Пациент Т., 55 лет поступил в отделение торакальной хирургии ФГБНУ РНЦХ им.акад.Б.В.Петровского с жалобами на рецидивирующее кровохарканье, сухой кашель и боли в левой половине грудной клетки. МСКТ с в/в контрастированием выявила прорастание опухолью левой легочной*

*артерии вплоть до ее устья и стенки легочного ствола. При этом не получено данных за лимфаденопатию средостения, отдаленные метастазы и иные очаговые изменения в других органах и системах. Бронхоскопия подтвердила наличие плоскоклеточного рака в левом главном бронхе. Согласно принятому в отделении торакальной хирургии алгоритму отбора на хирургическое лечение, пациенту была выполнена комбинированная операция: левосторонняя комбинированная пневмонэктомия с резекцией и пластикой легочного ствола в условиях ИК, медиастинальная лимфодиссекция. Продолжительность операции 340 мин, продолжительность ИК – 15 мин, кровопотеря 280 мл. Боковая торакотомия слева по 5 межреберью. Обнаружен выраженный спаечный процесс в области верхушки легкого и язычковых сегментов. Произведен пневмолиз. При ревизии выявлена плотная бугристая опухоль в верхней доле размерами 5х6х5,4 см. В опухолевый инфильтрат вовлечен перикард, левый диафрагмальный нерв. Вскрыт перикард. Обнаружено, что опухолевая инфильтрация распространяется на внутриперикардиальную часть верхней легочной вены и левую легочную артерию вплоть до развилки легочного ствола. Рассечена задняя и передняя медиастинальная плевра. Удалена клетчатка и лимфоузлы аортального окна. При срочном гистологическом исследовании опухолевых клеток в лимфоузлах аортального окна не выявлено. Дуга аорты отделена от корня легкого и опухолевого инфильтрата. Нижняя легочная вена обработана экстраперикардиально. Верхняя легочная вена обработана интраперикардиально. Левый главный бронх выделен из сращений, прошит и пересечен с помощью эндоскопического сшивающего аппарата. Легкое осталось фиксированным к легочному стволу посредством опухолевого конгломерата. Произведено подключение АИК по схеме: левая бедренная артерия + левая бедренная вена. Гепаринизация. Выполнена окончатая резекция легочного ствола вплоть до устья правой легочной артерии с отступом от границы опухолевой инфильтрации на расстоянии 1 см. Легкое удалено. Образовался дефект легочного ствола размерами 3,5х2,5 см. Из перикарда выкроен свободный лоскут размерами 4х3 см, который фиксирован в область дефекта легочного ствола непрерывным проленовым швом 7-0. Эвакуирован воздух. Шов затянут. Герметизм шва полный. Остановка ИК. Введен протамин. Гемостаз удовлетворительный. Дефект перикарда частично устранен.*

*Удалена бифуркационная клетчатка с лимфоузлами, включая лимфоузлы противоположного бронха. Герметизм культи бронха проверен под уровнем жидкости с давлением в контуре дыхательного аппарата 30 см вод ст. Герметизм полный. Схема кардиохирургического этапа операции представлена на рис. 39.*

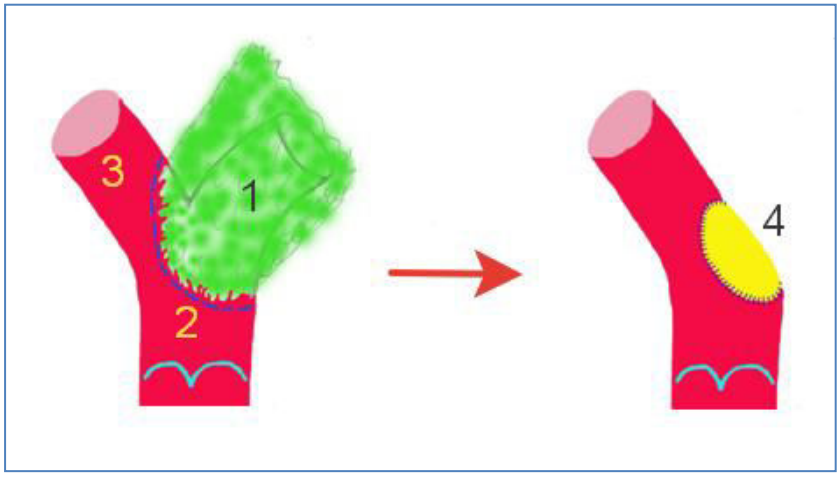


**Рисунок 39. Схема операции у пациента Т., 55 л. Комбинированная левосторонняя пневмонэктомия с резекцией и пластикой легочного ствола в условиях ИК. Примечание: 1 – опухоль, врастающая в легочный ствол, 2 – легочный ствол, 3 – правая легочная артерия, 4 – дефект легочного ствола устранен фрагментом аутоперикарда**

*Гистологическое исследование выявило метастатическое поражение лимфоузлов корня левого легкого. Послеоперационная стадия по TNM: T4N1M0. Ст. IIIA. Гладкий послеоперационный период. После выписки из РНЦХ пациент продолжил лечение в онкологическом стационаре по месту жительства, где он получил 5 курсов ПХТ. Через 2 года после операции состояние пациента удовлетворительное, Признаков прогрессирования и метастазирования опухоли не выявлено. Показатели сердечно-сосудистой системы в пределах возрастной нормы. Пациент полностью социально и физически реабилитирован.*

Следует отметить, что подобных вмешательств в ФГБНУ РНЦХ им. акад. Б.В. Петровского выполнено 10. Предложили и первыми осуществили подобную тактику, при прорастании легочного ствола опухолью, академик РАН Белов Ю.В. совместно с чл.-корр. РАН Паршиным В.Д. В нашем исследовании полностью придерживаемся предложенной схемы академика Белова Ю.В. в отношении резекции и пластики легочного ствола. Приведенный здесь пример отличается лишь тем, что в противоположность ранее описанным подобным операциям мы изменили очередность и этапность вмешательства: зная о прорастании легочного ствола до операции, мы не стали для его интраоперационной ревизии заранее подключать АИК, но подготовили бедренный доступ. Первым этапом бригада торакальных

хирургов выполнила интраперикардиальную обработку нижней и верхней легочной вен, обработала, прошила и пересекла бронх, используя эндоскопический сшивающий аппарат с целью профилактики инфицирования плевральной полости, и даже произвела медиастинальную лимфодиссекцию. Таким образом, левое легкое осталось фиксированным посредством опухоли к легочному стволу. Лишь после этого был подключен АИК, и бригада кардиохирургов произвела резекцию и пластику легочного ствола аутоперикардом; левое легкое удалено бригадой торакальных хирургов. Мы полагаем, что именно такое изменение хирургической тактики, существенное снижение продолжительности ИК, относительно непродолжительное время для достижения стабильного гемостаза и в целом непродолжительное время операции, позволили добиться у данного пациента гладкого послеоперационного течения, ранней активизации и реабилитации, раннего начала ПХТ и получить обнадеживающие отдаленные результаты.

Одним из наиболее опасных состояний при местнораспространенном раке легкого является прорастание аорты. Подобные пациенты практически сразу попадают в разряд инкурабельных, им не назначают ни лучевую, ни химиотерапию. В ФГБНУ РНЦХ им.акад.Б.В.Петровского накоплен опыт 7 подобных операций, причем 5 из них выполнено при раке легкого, 2 – при злокачественных опухолях средостения, прораставших в аорту. Как и в предыдущей серии операций, апологетом и вдохновителем этих операции в РНЦХ им. акад. Б.В. Петровского является академик Ю.В.Белов, который считает и рекомендует в своих публикациях и выступлениях в сомнительных случаях, когда даже выполнение ревизии средостения сопряжено с высоким риском гемодинамических нарушений, прибегать к подключению АИК, считая современные кардиохирургические технологии, такие как ИК абсолютно безопасными и при этом позволяющими выполнять комбинированные радикальные торакальные операции любой сложности. В итоге накопленный в РНЦХ опыт комбинированных операции при опухолях

легких и средостения, врастающих в аорту, позволяет на сегодняшний день четко выставлять показания к подобным операциям, планировать интраоперационную тактику, стратегию ИК, предугадывать характер послеоперационного течения. Приводим одно из последних наблюдений подобной операции:

*Пациент К., 69 лет поступил в торакальное отделение ФГБНУ РНЦХ им. акад. Б.В. Петровского с жалобами на сухой надсадный кашель, периодическое кровохарканье, одышку при физической нагрузке, боли в левой половине грудной клетки. Опухоль левого легкого выявлена за 1 мес до госпитализации в РНЦХ. Обнаруженное при МСКТ прорастание аорты, не позволило онкологам по месту жительства назначить ЛТ и ХТ. Торакальные хирурги в стационаре по месту жительства пациента также не решились на выполнение даже эксплоративной операции.*

*При анализе МСКТ с в/в контрастированием были подозрения на прорастание адвентиции и медии аорты. По данным бронхоскопии у пациента имелся плоскоклеточный рак нижнедолевого бронха слева с переходом на шпору верхнедолевого бронха и ЛГБ. Прочие исследования не выявили отдаленных метастазов, экстраторакальной очаговой патологии, опухолей иной локализации, а также тяжелой сопутствующей сердечно-сосудистой и легочной патологии. Согласно принятому в отделении торакальной хирургии алгоритму отбора на хирургическое лечение, пациенту была выполнена комбинированная операция: левосторонняя комбинированная пневмонэктомия с резекцией и протезированием нисходящего отдела грудной аорты синтетическим протезом в условиях ИК, резекция перикарда, левого диафрагмального нерва, левого блуждающего нерва, медиастинальная лимфодиссекции. Продолжительность ИК составила 27 минут. Продолжительность операции – 245 мин. Кровопотеря – 300 мл. Боковая торакотомия. При ревизии выявили плотную бугристую опухоль в нижней доле, которая была плотно приращена к грудной аорте, не позволяя рассечь медиастинальную плевру позади корня легкого. С целью сократить длительность ИК первым этапом осуществили торакальный этап, при этом был подготовлен бедренный доступ и собран АИК для экстренного подключения. Поскольку сзади подойти к элементам корня легкого было невозможно из-за опухолевого инфильтрата между легким и аортой, то все манипуляции на корне легкого выполнялись интраперикардиально.*

*После пересечения левого главного бронха эндоскопическим степлером, с целью избежать инфицирования плевральной полости, левое легкое осталось фиксированным к аорте посредством опухоли. Только на данном этапе был подключен АИК и бригадой кардиохирургов произведена резекция*

*грудной аорты вместе с легким en block без нарушений целостности опухоли с соблюдением всех правил абластики с последующим протезированием аорты синтетическим протезом (рис.40). Схема операции представлена на рис.41.*

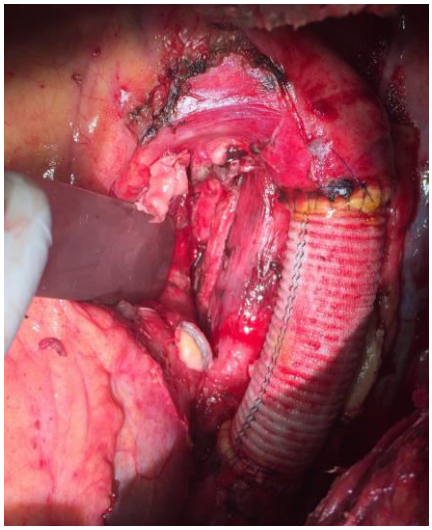

**Рисунок 40. Окончательный вид операционного поля после реконструкции грудного отдела аорты у пациента К., 69 лет. Видны: пищевод, правый главный бронх, культи левого главного бронха, левой легочной артерии, левых легочных вен**

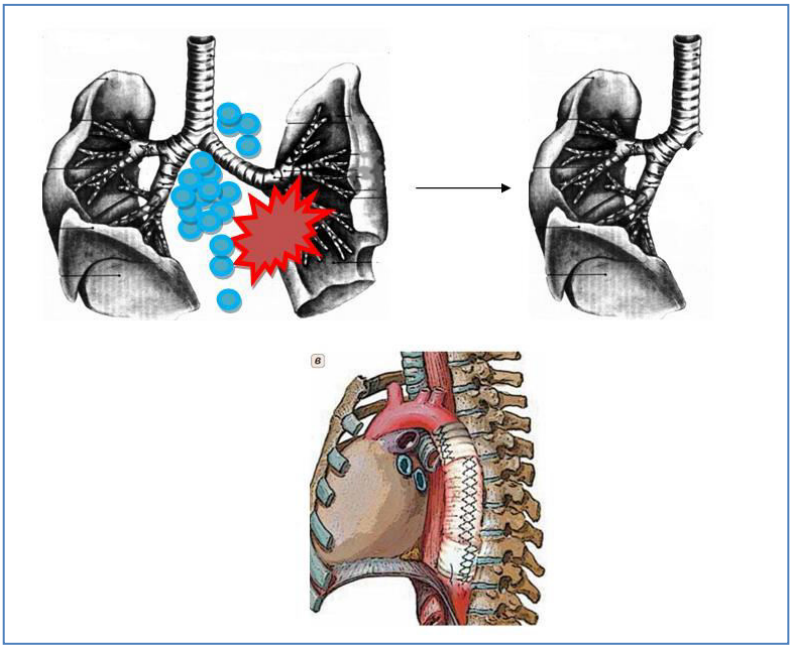

**Рисунок 41. Схема операции, выполненной у пациента К., 69 лет. Левосторонняя комбинированная пневмонэктомия с резекцией и протезированием нисходящего отдела грудной аорты синтетическим протезом в условиях ИК, резекция перикарда, левого диафрагмального нерва, левого блуждающего нерва, медиастинальная лимфодиссекция**

*Послеоперационный период протекал тяжело, что было обусловлено тяжелым обострения ХОБЛ, выраженной дыхательной недостаточности.*

*На фоне проводимой терапии, включая, в том числе ингаляции простагландинов, удалось в короткие сроки устранить обострение ХОБЛ и предотвратить развитие пневмонии единственного легкого, что неминуемо привело бы к смерти пациента. После выписки из РНЦХ в удовлетворительном состоянии, больной продолжил специализированное лечение в онкологическом учреждении по месту жительства, получил 3 курса ПХТ. Через 3 года после операции состояние пациента удовлетворительно. Признаков прогрессирования и метастазирования опухоли не выявлено. Показатели сердечно-сосудистой системы в пределах возрастной нормы. Пациент полностью социально и физически реабилитирован.*

Комбинированные операции в хирургии злокачественных опухолей легкого выполняются не часто, они имеют более высокие показатели осложнений и летальности, однако применение подобных вмешательств увеличивает показатели резектабельности и в ряде случаев, обеспечивает длительное выживание больных.

Интраоперационная кровопотеря в среднем по группам была следующей: в I группе – 3546±2428 мл (от 850 мл до 9000 мл), во II группе – 1625±596 мл (от 1200 до 2500мл), в III группе – 3386±1898 мл (от 2000 мл до 6500 мл), в IV группе – 1130±525 мл (от 800 мл до 2500 мл). Средняя кровопотеря во время операций в этом исследовании составила 2477±2007 мл. Переливание эритроцитарной массы потребовалось практически всем пациентам и в среднем в каждой группе составило: I группа – 459±426 мл, II группа – 365±479 мл, III группа – 963±855 мл, IV группа – 142±243 мл. В среднем на всю когорту пациентов в этом исследовании требовалось переливание 426±529 мл эритроцитарной массы.

Средняя продолжительность операции составила: в I группе – 435±128 мин, во II группе – 413±53 мин, в III группе – 461±169 мин, IV группе – 278±58 мин. В среднем продолжительность операции в этом исследовании составила 386±130 мин. Продолжительность искусственного кровообращения была следующей: в I группе – 131±121 мин, во II группе –

94±33 мин, в III группе – 121±84 мин, в IV группе – 81±32 мин. Средняя продолжительность искусственного кровообращения в этом исследовании составила 108±85 мин.

Отключение искусственного кровообращения у 34 пациентов в этом исследовании было неосложненным и требовало назначения небольших доз катехоламинов.

У двух пациентов наблюдали затрудненное отключение искусственного кровообращения в связи с развитием тяжелых осложнений во время операции, которые привели к интраоперационному летальному исходу. Таким образом, интраоперационная летальность в этой группе составила 5,5%. Оба больных были из первой группы (15%). В 1 случае во время расширенной комбинированной пневмонэктомии с резекцией и пластикой легочного ствола и резекцией и пластикой обоих предсердий по поводу саркомы легочной артерии развился обширный трансмуральный инфаркт миокарда. Причиной инфаркта у пациентки 54 лет явилась материальная эмболия коронарных артерий фрагментами распадающейся опухоли. У второго пациента выполнена левосторонняя расширенная комбинированная пневмонэктомия с резекцией и пластикой легочного ствола в условиях ИК по поводу центрального рака левого легкого с прорастанием устья левой легочной артерии. Для обработки элементов корня левого легкого традиционно использовали сшивающий аппарат для прошивания левой легочной артерии, при этом осуществляли потягивание за легкое с целью наложения механического шва на артерию как можно дальше от опухолевой инфильтрации. Линия механического шва сформировалась на расстоянии примерно 0,5-0,8 см от края опухоли. Далее произвели пневмонэктомию и медиастинальную лимфодиссекцию по принятой методике. Во время отключения АИК зафиксировали тяжелые нарушения гемодинамики и обнаружили увеличение размеров правого желудочка. Пациент вновь подключен к аппарату искусственного кровообращения.

Тщательная интраоперационная ревизия культи левой легочной артерии установила, что вследствие тракции в механический шов попала часть стенки легочного ствола, и это привело к его сужению, что на отключенном ИК приводило к тяжелым нарушениям гемодинамики в большом и малом кругах кровообращения. Была произведена повторная резекция легочного ствола и пластика его дефекта ксеноперикардом. Только после этого удалось нормализовать показатели гемодинамики и восстановить размеры выходного тракта правого желудочка. Тем не менее, длительное время ИК, продолжительные поиски причин нарушений гемодинамики, резекция и пластика легочного ствола привели к существенному увеличению времени ИК (453 мин) и операции в целом. После отключения АИК и окончания основных этапов операции последовал длительный период гемостаза, который сопровождался ДВС синдромом, нарастающей сердечно-сосудистой недостаточностью и наступившей интраоперационной остановкой сердечной деятельности. Реанимационные мероприятия оказались неэффективны. Констатирована смерть пациента.

Несмотря на выполнение на предоперационном этапе максимально подробного для своего времени обследования, в большинстве случаев в I и III группах больных не было заранее достоверно известно о наличии врастания опухоли в сердце и крупные сосуды. Выполнение даже самых современных методов исследования зачастую не позволяют на 100% исключить врастание. Поэтому все пациенты с подозрением на Т4 обсуждались совместно с кардиохирургами на предоперационном этапе, во время операции в операционной находился наготове АИК, а при затруднениях с выделением опухоли от сердца и крупных сосудов в операционную приглашался кардиохирург. Во многих случаях удавалось выделить опухоль без ИК, и эти пациенты выходят за рамки данного исследования, в других случаях такой подход позволил выполнить и успешно завершить радикальную операцию с использованием ИК с хорошим непосредственным результатом.

В целом, послеоперационный период у больных, перенесших операцию с искусственным кровообращением, был тяжелый. В I группе 2 пациента умерли на 9 и 14 сутки после операции (15%). Один больной, которому выполнена расширенная комбинированная левосторонняя пневмонэктомия с резекцией легочного ствола, левого предсердия и адвентиции аорты, умер вследствие полиорганной недостаточности, в основе которой было крайне тяжелое послеоперационное течение, включая внутриплевральное кровотечение, потребовавшее выполнения рестернотомии, а также несостоятельность культи бронха, с последующими инфекционными осложнениями. Второму пациенту выполнена уникальная в своем роде операция – расширенная комбинированная правосторонняя пневмонэктомия с резекцией и пластикой обоих предсердий, межпредсердной перегородки, резекцией грудного отдела пищевода. Ранний послеоперационный период протекал относительно гладко, однако в связи с наличием значительного количества (до 1 литра) серозно-геморрагического отделяемого по дренажам в течение первых 3х суток пациент получал гемостатическую терапию. На 5-е сутки был переведен в палату и к 9-м суткам состояние пациента с положительной динамикой: он ходил в пределах палаты, получал антикоагулятную терапию, носил компрессионный трикотаж. Однако на 9 сутки после операции наступил летальный исход, причиной которого явилась тромбоэмболия легочной артерии, источником которой явился тромб правого предсердия. У 7 пациентов в этой группе наблюдали осложненный послеперационный период, что составило 53%. У трех больных в ранние сроки после операции диагностировали внутриплевральное кровотечение и гемоторакс. В 2 случаях срочная реторакотомия позволила справиться к осложнением и вылечить пациента. У третьего пациента общее тяжелое состояние не позволило выполнить срочную операцию. Несмотря на комплексное лечение, наступила смерть пациента от инфекционно-септических плевральных осложнений. У одного больного аденокарциномой

левого легкого после комбинированной пневмонэктомии с резекцией и пластикой левого предсердия и удаления опухолевого тромба из полости левого предсердия и левого желудочка, медиастинальной лимфодиссекции, послеоперационный период осложнился хилотораксом. На фоне комплексного консервативного лечения удалось ликвидировать хилоррею, и выписать пациента на амбулаторное лечение. У 3 других больных этой группы были осложнения, которые не требовали хирургической коррекции и были купированы на фоне консервативной терапии. Таким образом, в этой группе осложнения были отмечены у 38% больных. Общая госпитальная летальность, включая интраоперационную летальность, составила 30%. Необходимо отметить, что столь высокие показатели летальности после торакальных операций с искусственным кровообращением наблюдали во время освоения методики в первые годы данного исследования. Только у 4 пациентов этой группы было гладкое послеоперационное течение (30%).

Во II группе у 2 больных (на 3 и 8 сутки) диагностировано кровотечение, потребовавшее выполнения рестернотомии. Один из этих больных впоследствии умер на 14 сутки после операции от явлений нарастающей полиорганной недостаточности (14%). Остальные 4 пациента этой группы были выписаны в удовлетворительном состоянии.

III группа, на наш взгляд, была самой тяжелой, поскольку осложненный послеоперационный период был отмечен у всех 5 больных. Госпитальная летальность составила 20%. Объяснение этому видим в гигантских размерах опухолей, которые прорастали жизненно важные структуры средостения, большой интраоперационной кровопотере, длительному времени искусственного кровообращения. В 2 случаях наблюдали послеоперационные кровотечения, потребовавшие хирургических вмешательств. При этом одна пациентка умерла от рецидивирующего аррозионного кровотечения из сонно-подключичного анастомоза, которое развилось на фоне стерномедиастинита и эмпиемы плевральной полости,

несмотря на повторные операции. Еще у двух пациентов были осложнения, которые не требовали хирургической коррекции. У одного пациента возникла аневризма бедренной артерии в области канюляции, что явилось показанием для резекции аневризмы и протезирования бедренной артерии. После ликвидации осложнений 4 пациента III группы были выписаны в удовлетворительном состоянии.

В IV группе послеоперационный период протекал наиболее благоприятно: только у 1 пациента (9%) возник стерномедиастинит, потребовавший хирургического вмешательства. В остальных случаях наблюдали гладкое послеоперационное течение.

Таким образом, доля больных, пролеченных без осложнений и летальности, в этой группе составила 40%. Общая летальность после торакальных операций с искусственным кровообращением составила – 16%. Осложнения возникли у 44% больных, но хирургическая коррекция осложнений потребовалась только в 16% случаев. Выписанные пациенты из I, II и III групп были направлены в специализированные онкологические учреждения и многие из них получили неоадьювантную химио- и лучевую терапию, и находятся под наблюдением торакальных хирургов РНЦХ.

При оценке отдаленных результатов в основу были положены объективные данные клинического и рентгенологического исследований, а также самочувствие больных.

В данной группе пациентов наблюдали следующую общую отдаленную выживаемость: 3-летняя выживаемость – 55%, 5-летняя выживаемость – 48%, 7-летняя выживаемость – 44% (рис.42).

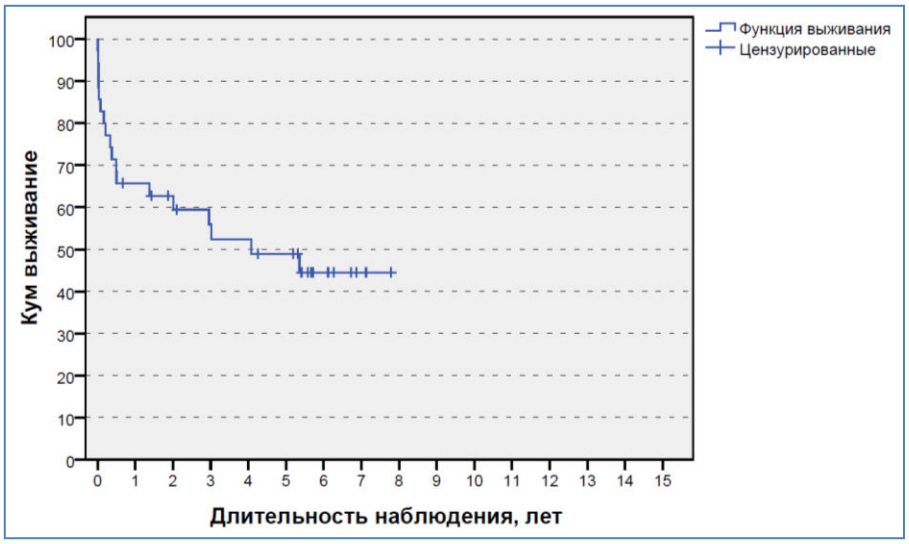


**Рисунок 42. Отдаленная выживаемость в группе пациентов, перенесших торакальные вмешательства в условиях искусственного кровообращения (по методу Каплана-Майера)**

В I группе выполнены расширенные комбинированные операции с резекцией и реконструкцией аорты, легочного ствола, предсердий сердца. Радикальное удаление опухоли достигнуто у 90% больных. 3-х и 5-летняя выживаемость составили 35%, 7-летняя выживаемость составила 21%. Во II группе выполнены симультанные операции, направленные на удаление опухоли и устранение патологии сосудов или сердца. Радикальность вмешательств – 100%. 3-летняя выживаемость составила 60%, 5-ти и 6-летняя выживаемость составили 40%, соответственно. В III группе выполнены расширенные комбинированные операции, включавшие удаление опухоли средостения с резекцией структур средостения, реконструкцией магистральных сосудов. R0 резекция была у 80%. 3-х и 5-летняя выживаемость составили 40%, соответственно. В IV группе произведено удаление доброкачественного образования из легкого или средостения с одномоментной коррекцией сердечно-сосудистой патологии. 3-летняя выживаемость составила 89%, 5-ти и 7-летняя выживаемость составили 78%, соответственно (рис.43). Различия оказались статистически достоверными (p=0,04 по методу Log Rank).

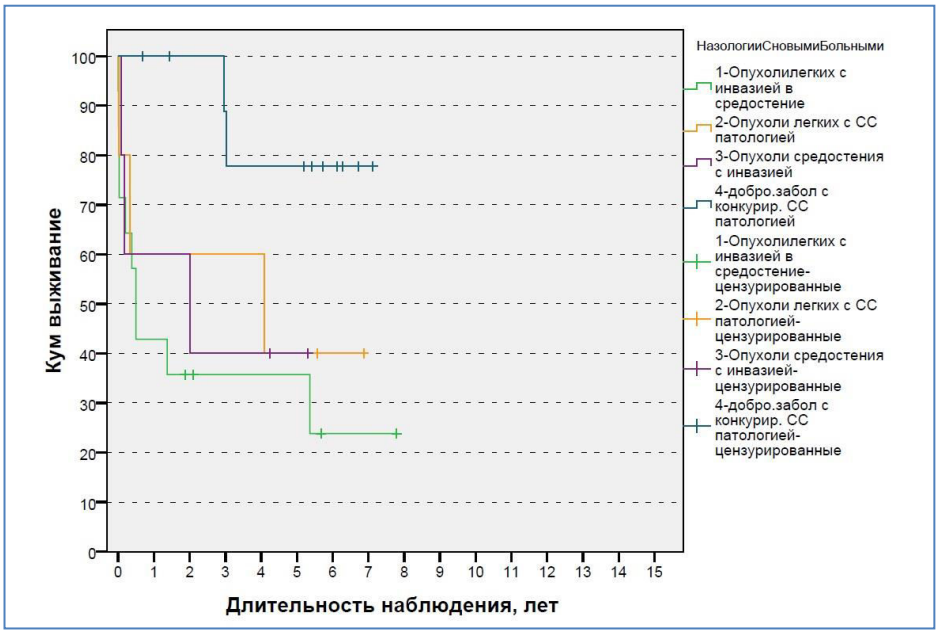


**Рисунок 43. Отдаленная выживаемость в каждой группе (по методу Каплана-Майера) (p=0,04 по методу Log Rank)**

Сравнительный анализ показал, что лучше отдаленные результаты оказались у больных, перенесших менее травматичные симультанные операции по поводу злокачественных и доброкачественных заболеваний органов грудной клетки в сочетании с заболеваниями органов сердечно-сосудистой системы. В этой группе пациентов, помимо меньшего объема операции также наблюдали ранние стадии опухолей легких, что также было лучше в прогностическом плане.

При однофакторном анализе была отмечена ожидаемая связь отдаленных результатов с возрастом больных, которая, однако, не достигла статистической достоверности вероятно из-за малой выборки (p=0,417 по методу Long Rank). Так в группе пациентов младше 60 лет 3-х и 5-летняя выживаемость составили 57%, 7-летняя выживаемость составила 50%, соответственно. В то время как среди пациентов старше 60 лет 3-летняя выживаемость составила 50%, 5-ти и 7-летняя выживаемость составили 25%, соответственно (рис.44).

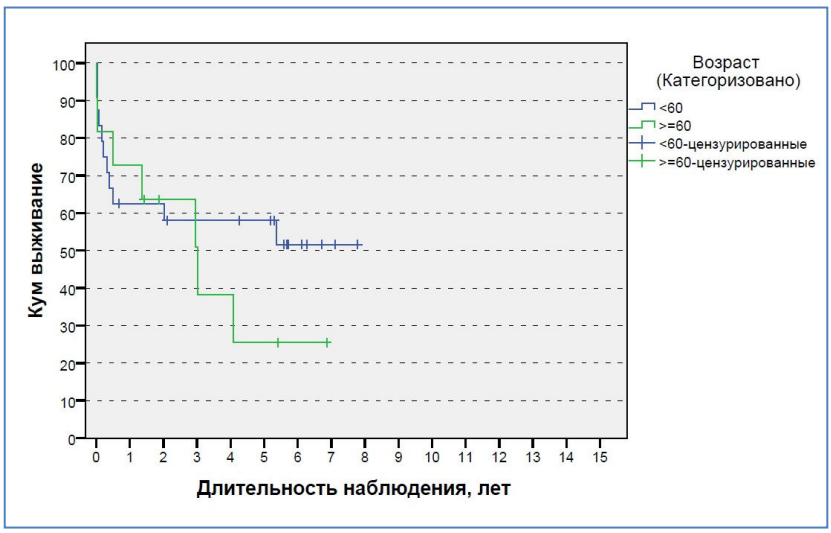


**Рисунок 44. Отдаленная выживаемость после операции с ИК в зависимости от возраста пациентов (по методу Каплана-Майера) (p=0,417 по методу Long Rank)**

Обнаружили выраженную связь между прогнозом и наличием либо отсутствием злокачественного заболевания. В группе пациентов со злокачественными опухолями после операции с ИК 3-х, 5-ти и 7-летняя выживаемость составили 41%, 35 и 28%, соответственно. У больных, которым операция с ИК была выполнена по поводу доброкачественных и неопухолевых заболеваний 3-летняя выживаемость составила 89%, 5-ти и 7-летняя выживаемость составили 78%, соответственно (рис.45). При этом различия достигли статистической достоверности (p=0,0078 по методу Long Rank).

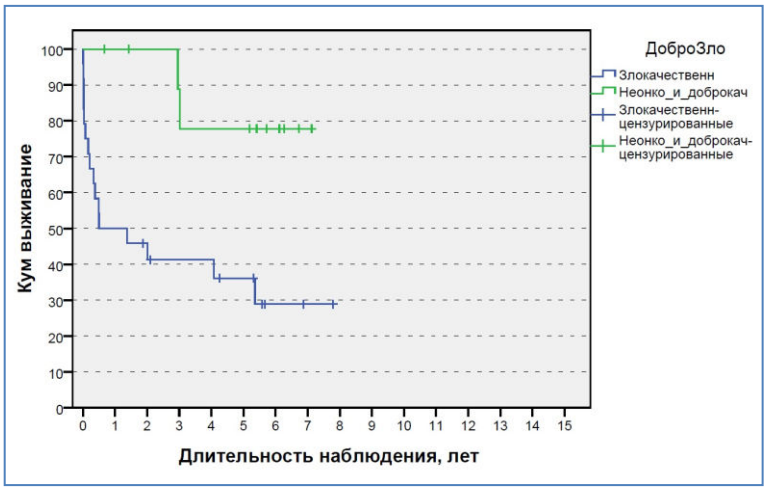


**Рисунок 45. Отдаленная выживаемость после торакальных операций с ИК в зависимости от характера легочной патологии (p=0,0078 по методу Long Rank)**

Отдаленное метастазирование является одним из наиболее значимых факторов, определяющих прогноз жизни при злокачественных опухолях. В то же время полагают, что биологическое поведение местнораспространенных опухолей без отдаленных метастазов (T4N0-1M0) отличается от небольших опухолей (T1-2) с распространенным поражением лимфоузлов N2-N3 или отдаленными метастазами. Отсутствие отдаленных метастазов, несмотря на обширную площадь соприкосновения опухоли с потоком крови, как это бывает при прорастании предсердий, также указывает на иные биологические характеристики подобных опухолей. У некоторых больных из группы (I и III) в нашем исследовании было отмечено появление множественных гематогенных метастазов после операции, что можно связать с попаданием частиц распадающейся опухоли в кровоток через аппарат ИК или CellSaver. При опухолях, прорастающих в камеры сердца и крупные сосуды средостения, гематогенная диссеминация опухолевых клеток в процессе за счет использования АИК остается одной из самых трудных и не до конца решенных проблем.

В данном исследовании были отмечены случаи массивной гематогенной диссеминации в ближайшие месяцы после операции. Так, в группе I у одного пациента, которому ИК подключено в экстренном порядке на фоне внезапной остановки сердца во время мобилизации опухоли от легочного ствола и частичной ее фрагментации, через 4 мес после операции наступил летальный исход вследствие диссеминации опухоли. В группе III также у одного пациента во время операции мы были вынуждены экстренно подключать АИК и кроме того активно использовать аппарат CellSaver при том, что во время операции отмечались нарушение целостности и фрагментация злокачественной опухоли средостения. Через 3 мес после операции наступил летальный исход на фоне массивной опухолевой диссеминации в легких и печени.

Таким образом, в данном исследовании ранняя (в течение 2-3 месяцев) массивная опухолевая диссеминация, которую можно связать с влиянием ИК и кровесберегающих технологий, отмечалась в случаях нарушения целостности и фрагментации опухолей во время операции. При этом необходимо отметить запущенность опухолевого процесса и значительные размеры опухолей у данных пациентов, что позволяет также связать опухолевую диссеминацию с внутрисосудистой инвазией опухоли и массивным выбросом опухолевых клеток в сосудистое русло как до вмешательства, так и во время механического воздействия в процессе мобилизации. Кроме того, необходимо учитывать влияние биологических особенностей опухоли, способствующих метастазированию. В то же время, в остальных случаях использования ИК и кровесберегающих технологий у онкологических больных не было отмечено ранней опухолевой диссеминации.

Оценивая высокую летальность пациентов из группы I и III, необходимо учитывать не только распространенный опухолевый процесс, но и исходную тяжесть их состояния связанную, в том числе, с компрессией опухолью сердца и крупных сосудов, а также легких. С одной стороны, исходная тяжесть состояния этих пациентов негативно влияла на непосредственный результат операции, а с другой стороны, наряду с распространенностью опухолевого процесса, определяла высокий риск смерти в ближайшее время при отказе от хирургического лечения.

Относительно небольшое число наблюдений не позволило установить влияние различных факторов на прогноз после операции с искусственным кровообращением. С определенностью можно лишь утверждать, что у ряда больных симультанные и комбинированные операций с применением ИК позволили значительно увеличить период ремиссии и продлить жизнь. Приведем следующее клиническое наблюдение.

*Больной К., 30 лет поступил в отделение торакальной РНЦХ им. акад. Б.В. Петровского с жалобами на болевой синдром в области сердца, не связанный с физической нагрузкой, периодическое повышение артериального давления до 150/100 мм.рт.ст. Из анамнеза известно, что считает себя больным около 3 мес, когда впервые появились боли в области сердца. Эхокардиография и МСКТ органов грудной клетки выявили новообразование средостения.*

*По данным КТ органов грудкой клетки в переднем средостении обнаружено округлое образование 8х8х7,5 см, неоднородной плотности (20-42 ЕдН), оттесняющее аорту и, вероятно, врастающее в легочный ствол. На продольных срезах обращала внимание компрессия легочного ствола и левой легочной артерии новообразованием, при этом просвет левой легочной артерии практически не определялся на фоне опухолевых масс. При ЭхоКГ изменений аорты и сократительной способности миокарда не выявлено. В парастернальной позиции между передней грудной стенкой и сердцем наблюдали новообразование средостения. Произвели трансторакальную пункционную биопсию опухоли. Обнаружена картина злокачественной тимомы. Обсуждая и планируя хирургическую тактику, акцент ставили на злокачественном характере опухоли и вероятном прорастании легочного ствола и левой легочной артерии, что потенциально грозило тромбоэмболическими осложнениям. Поэтому была избрана тактика открытого вмешательства совместно с кардиохирургами в условиях искусственного кровообращения.*

*Выполнено комбинированная операция: удаление тимомы средостения с комбинированной левосторонней пневмонэктомией, резекцией и пластикой легочного ствола лоскутом левой легочной артерии и пластикой клапана легочной артерии, резекцией левого диафрагмального нерва, резекцией и пластикой диафрагмы сетчатым протезом в условиях ИК. Продолжительность операции - 357 мин. Продолжительность ИК – 108 мин. Выполнили полную продольную стернотомию. Ревизия выявила крупную мелкобугристую опухоль размерами 10х9х12 см, исходящую из переднего средостения, прорастающую верхнюю долю левого легкого, левый диафрагмальный нерв, перикард, легочный ствол и левую легочную артерию, интимно спаянную с восходящей аортой. Нельзя было исключить прорастание стенки правого желудочка. Дальнейшее выделение опухоли продолжали после подключения ИК, учитывая опасность возникновения кровотечения при отделении опухоли от легочного ствола. Подключили аппарат ИК по схеме «аорта-полые вены». Начало ИК и охлаждение пациента до 30 гр. После пережатия аорты выполнили фармако-холодовую неселективную кардиоплегию. Опухоль мобилизовали от выходного отдела правого желудочка, выполнив разрез по передней поверхности легочного ствола от трикуспидального клапана до бифуркации легочного ствола (рис.46 и рис.47).*

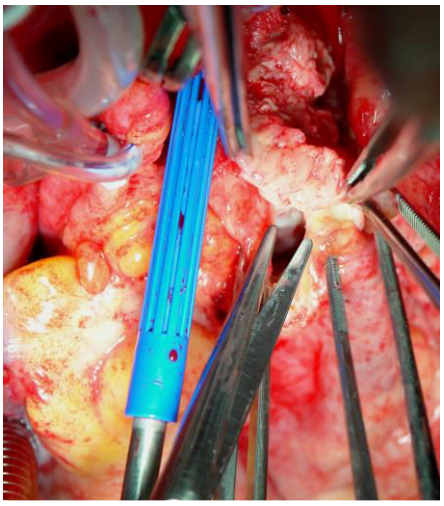

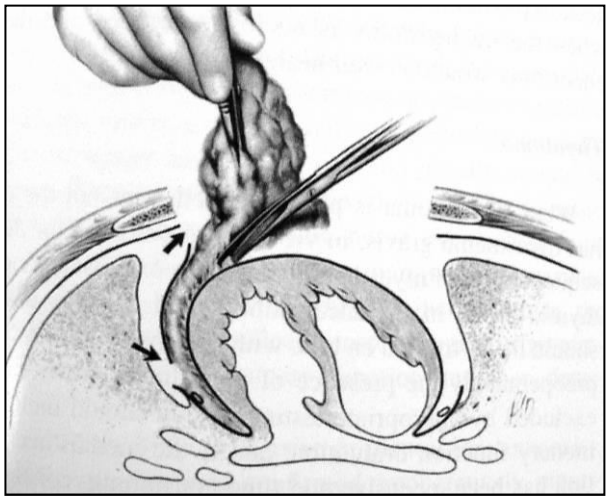

**Рисунок 46 и рисунок 47. Удаление опухолевых масс со стенки правого желудочка с резекцией стенки легочного ствола (интраоперационное фото и схема операции у б-го К.)**

*Произвели пластику синотубулярного гребня за счет фиксации последнего нитью пролен 5-0. Удалена опухоль, врастающая в легочный ствол. Образовавшийся дефект размером 3х5 см устранен лоскутом задней стенки левой легочной артерии. Интраперкардиально прошиты сшивающими аппаратами и пересечены нижняя легочная, верхняя легочная вены. Произведена резекция левого диафрагмального нерва. Левый главный бронх прошит сшивающим аппаратом и пересечен. Опухоль удалена en block с левым легким и площадкой перикарда. Дефект перикарда размерами 15х13 см устранен проленовой сеткой с целью профилактики послеоперационного вывиха сердца. ИК остановлено. Плановое морфологическое исследование операционного материала выявило картину смешанноклеточной тимомы с врастанием в стенку легочного ствола и левой легочной артерии, перикард, и инфильтрирующей легочную ткань.*

*Через 5 лет после операции пациент жив, данных за рецидив опухоли и наличие отдаленных метастазов нет.*

**Резюме.** Послеоперационные результаты торакальных операций с искусственным кровообращением различаются по группам больных и зависят от характеристик опухолевого процесса в 1 и 3 группах, в то время как в группах 2 и 4 большее влияние оказывали изменения параметров сердечно-сосудистой системы и возраст пациентов. Ограниченное число больных в данном разделе не позволили нам проследить зависимость результатов от других многочисленных и важных параметров, таких как

продолжительность ИК, способ подключения аппарата ИК, время ишемии миокарда, поражение внутригрудных лимфоузлов и т.д.

Полагаем, что использование ИК во время торакальных операций позволяет производить радикальные резекции у пациентов с запущенными местнораспространенными опухолями легких и средостения, которые ранее считались не операбельными. У пациентов с сочетанной легочно-сердечной патологией выполнение операции в условиях ИК позволяет одновременно излечивать несколько конкурирующих заболеваний. По нашим данным симультанные и комбинированные торакальные вмешательства с ИК сопровождаются удовлетворительными непосредственными и отдаленными результатами, что является аргументом в пользу дальнейших исследований и практического применения ИК в торакальной хирургии. Также безопасность расширенных комбинированных торакальных вмешательства можно улучшить, если в случаях возможной инвазии опухолевого процесса в сердечно-сосудистые структуры средостения в операционной будет располагаться готовый к работе аппарат ИК с возможностью быстрого подключения и начала ИК.

Осуществление комплексного подхода к хирургическому лечению таких пациентов возможно только в многопрофильном хирургическом учреждении, обладающем соответствующими возможностями, технологиями и имеющем высококвалифицированный персонал хирургов, анестезиологов и реаниматологов. Улучшение результатов подобных вмешательств видим в более строгом отборе больных, безукоризненном соблюдении правил абластики во время этих операций и удалении опухоли en block, широком использовании периферического подключения ИК, отказе от применении аппаратов CellSaver и трансфузии крови из области операционного поля, потенциально содержащей опухолевые клетки в случаях интраоперационного нарушения целостности опухоли.

# ГЛАВА 5
# ТОРАКОСКОПИЧЕСКИЕ СИМУЛЬТАННЫЕ И КОМБИНИРОВАННЫЕ ОПЕРАЦИИ

Основным глобальным трендом современной хирургии является минимизация хирургической травмы. Благодаря бурному развитию хирургических технологий и появлению видеосистем с возможностью получения изображения высокой четкости, основным направлением в последние 30 лет стала эндоскопическая хирургия. Попытки широкого внедрения эндоскопических технологий для выполнения объемных торакальных операций, в том числе онкологических, наблюдаются лишь в последнее десятилетие. В настоящее время совершенствуются технические приемы и определяются показания к выполнению малоинвазивных вмешательств у больных с хирургическими заболеваниями торакальной локализации. В течение длительного времени торакоскопический доступ использовался в диагностических целях. Выполнялись небольшие операции, такие как диагностическая торакоскопия, биопсии лимфатических узлов, краевые резекции легкого, а также различные варианты дренирований у пациентов с нагноительными заболеваниями легких и плевры. С появлением надежных линейных сшивающих аппаратов для пересечения крупных сосудистых структур и бронхов, систем коагуляции и гемостаза появилась возможность выполнения операций большего объема. Сегодня накоплен значительный опыт выполнения торакоскопических резекций легких по поводу различных заболеваний.

По мере накопления опыта были показаны значительные преимущества торакоскопических операций по сравнению с открытыми вмешательствами, выполненными торакотомным доступом. Это, прежде всего, уменьшение хирургической травмы и кровопотери, значительное сокращение сроков госпитализации, снижение количества наркотических анальгетиков или

отсутствие необходимости в их назначении, снижение частоты развития послеоперационных осложнений в виде пневмоний и нарушений ритма сердца. Уменьшение болевого синдрома и короткая госпитализация легли в основу быстрой медицинской и социальной реабилитации, а также высокого качества жизни оперированных больных. Кроме того, сокращаются сроки начала адьювантной химиотерапии, которая у определенной категории больных показала высокую эффективность.

Однако показания к торакоскопическим вмешательствам имеют определенные ограничения, которые условно можно разделить на абсолютные и относительные. Тенденция состоит в том, что противопоказания, ранее считавшиеся абсолютными, со временем пересматриваются как относительные, а затем и вовсе перестают считаться противопоказаниями. Так, в начале 90-х гг. абсолютными противопоказаниями к миниинвазивным операциям на органах грудной клетки считались: предшествующая операция, спаечный процесс, опухолевое поражение долевого бронха и даже предоперационная химиотерапия. С накоплением опыта, особенно в клиниках с большим опытом малоинвазивной хирургии, эти противопоказания были пересмотрены. В недавних исследованиях показано, что при центральной форме рака легкого и предшествующей химиотерапии видеоассистированные лобэктомии могут быть выполнены безопасно и не сопровождаются увеличением количества осложнений.

Несмотря на достигнутый прогресс в технологиях и методиках торакоскопических операций, до сих пор многие клинические ситуации считаются противопоказанием к торакоскопическому лечению, в связи с чем, отдается предпочтение открытым хирургическим операциям. Анализ факторов, ограничивающих расширение показаний к торакоскопическим операциям, и поиск их устранения является актуальной научной задачей.

В период с 2013 г. по 2017 г. в отделении торакальной хирургии РНЦХ им.акад.Б.В.Петровского произошел существенный прорыв в плане торакоскопических операций. Так, если до 2013 г. ежегодно доля торакоскопических операций не превышала 5% от общего числа операций на легких и средостении, то начиная с 2013 г. наблюдаем интенсивный прирост этого показателя с 20% до 75% в настоящее время (рис.48).

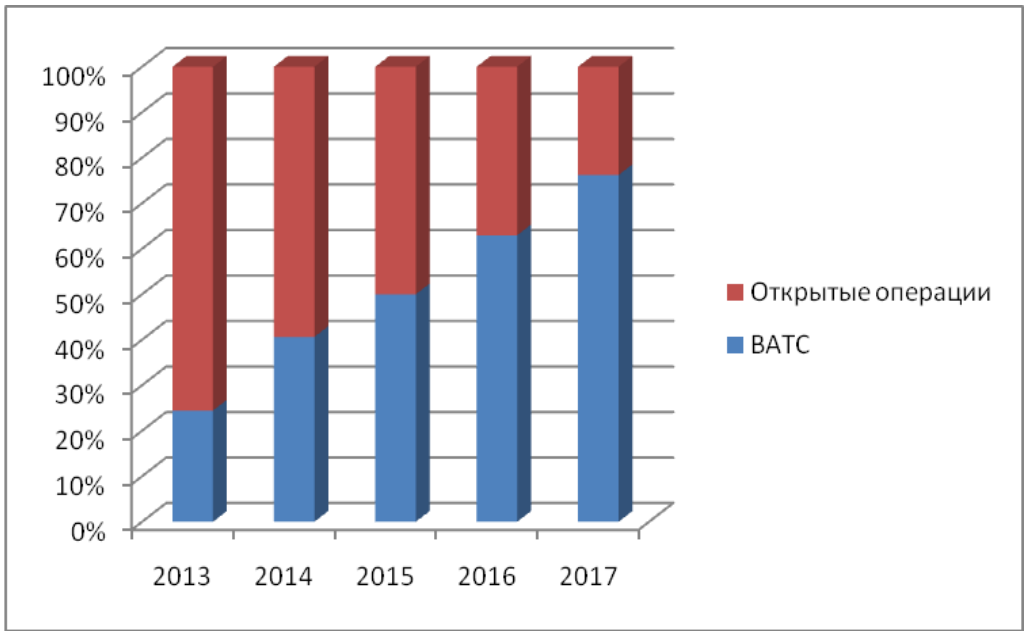


**Рисунок 48. Динамика ежегодного роста доли торакоскопических операций в общей массе легочных резекций в РНЦХ им.акад.Б.В.Петровского**

Примечателен тот факт, что ВАТС хирургия привела к появлению нескольких дополнительных положительных моментов в работе торакальных анестезиологов. Во-первых, раздельная интубация легких в нашем отделении стала «золотым стандартом» и не представляет никаких трудностей для любого из наших анестезиологов, даже у пациентов высокого риска. Во-вторых, разработан и хорошо себя зарекомендовал протокол ведения анестезии у больных ХОБЛ, которые являются плохими кандидатами для однолегочной вентиляции. Тем не менее, даже в этой группе пациентов имеются возможность и средства осуществлять однолегочную вентиляцию с применением приборов для ВЧ ИВЛ оперируемого легкого [28]. В-третьих,

становится рутинной практикой инвазивный мониторинг легочной гемодинамики во время ВАТС операций. Это поможет в ближайшее время уточнить, какие процессы происходят в невентилируемом легком при торакоскопических операциях. В-четвертых, в практику торакального анестезиолога внедрена паравертебральная блокада под УЗИ навигацией. Этот подход позволяет существенно снизить дозу наркотических анальгетиков во время торакоскопического вмешательства любого объема, дает возможность быстро экстубировать пациента и перевести его в палату торакального отделения в день операции.

Указанные выше достижения позволили торакальной команде РНЦХ им. акад.Б.В.Петровского внедрить торакоскопические технологии в лечение больных с конкурирующими заболеваниями и запущенными стадиями опухолей легких и средостения.

Проведен ретроспективный анализ хирургического лечения 14 больных, которым выполнены симультанные и комбинированные операции с использованием.

Все пациенты разделены на 2 группы (табл. 15). В 1-й группе выполнены симультанные операции, в ней преобладали женщины – 9 случаев. Средний возраст составил 55±8 лет (от 34 до 68 лет; все данные представлены в виде средних и стандартного отклонения). Во второй группе произведены комбинированные операции. Все пациенты были женского пола. Средний возраст составил 55±21 год (от 38 до 73 лет; все данные представлены в виде средних и стандартного отклонения). В 1-й группе у 11 больных выполнены симультанные операции. В 5 случаях показаниями к операции стали сочетания доброкачественного заболевания легкого и другого органа, этиологически не связанного с основным процессом. В качестве основных заболеваний выступали гамартома (3 случая), карнифицирующая пневмония (1 случай), рубцовый стеноз трахеи (1 случай) и киста средостения у 1 пациентки. Конкурирующими заболеваниями,

потребовавшими хирургической коррекции явились: мерцательная аритмия; буллезная эмфизема, осложненная спонтанным пневмотораксом; вентральная грыжа, склонная к ущемлению; миома матки, осложненная рецидивирующими кровотечением и диффузно-узловой зоб у 1 пациентки.

**Таблица 15. Демографические данные, виды и послеоперационные исходы после ВАТС симультанных и комбинированных операций**

| № | В-ст | П | Диагноз | Стадия | Операция | Доступ | Осложнении | Отдаленный результат |
|---|---|---|---|---|---|---|---|---|
| **Симультанные** | | | | | | | | |
| 1 | 62 | Ж | Гамартома в/д лев лег. МА | | ВАТС прец удал гамартомы. Имплантация ЭКС. | ВАТС | Нет | 64 мес жива |
| 2 | 39 | Ж | Киста средостения. Вентральная грыжа. | | ВАТС удал кисты средост. герниопл. | ВАТС+Герн | Нет | 60 мес жива |
| 3 | 34 | Ж | Карн пневмония в/д прав лег. Диф.-узл. зоб | | ВАТС верх лоб справа. Тиреоидэктомия. | ВАТС+Ц | Нет | 54 мес жива |
| 4 | 54 | М | Стеноз трахеи. Бул эмф. Рецид спонт пневмот справа | | ВАТС резекция с/д прав лег. Плеврэкт. Цирк рез трахеи | ВАТС+Ц | Трах свищ | 36 мес жив |
| 5 | 60 | Ж | Рак н/д прав лег. Тимома. | pT1 N0 M0 IA | ВАТС ниж лоб справа. Тимомэктомия. | ВАТС | Нет | 21 мес жива |
| 6 | 59 | Ж | Карциноид промеж брон. Патол извит прав ВСА | pT2 N0 M0 IIA | ВАТС ниж билоб. Рез извит ВСА | ВАТС+Ц | Нет | 18 мес жива |
| 7 | 53 | Ж | Тимома. Миастения. Патол извит прав ВСА | pT1 N0 M0 | ВАТС тимомэктомия. Рез извит ВСА | ВАТС+Ц | Нет | 16 мес жива |
| 8 | 68 | Ж | Рак н/д прав лег. Патол извит прав ВСА | pT2 N1 M0 IIB | ВАТС ниж лоб справа. Рез извит ВСА | ВАТС+Ц | Нет | 15 мес жива |

**Таблица 15. Демографические данные, виды и послеоперационные исходы после ВАТС симультанных и комбинированных операций - продолжение**

| | | | | | | | | |
|---|---|---|---|---|---|---|---|---|
| 9 | 68 | М | Рак в/д лев лег враст париет плев. ХОБЛ. Стеноз лев ОСА | pT3 NM 0 IIB | ВАТС ХРОЛ левого лег, удал опухоли. Карот эндартер ОСА | ВАТС+Ц | Нет | 14 мес жива |
| 10 | 57 | Ж | Тимома враст перик. Патол извит ВСА | pT3 N0 M0 | ВАТС тимомэктомия рез перик. Рез извитости левой ВСА | ВАТС+Ц | Нет | 13 мес жив |
| 11 | 59 | Ж | Гамартома в/д прав лег. Миома матки | | ВАТС прец удал гамартомы. Надвлаг ампутация матки. | ВАТС+Л | Плевр кровот, реВАТС | 36 мес жива |
| Комбинированные | | | | | | | | |
| 1 | 38 | Ж | Медиаст лимфома враст перикард | | ВАТС удал лимфомы рез перик | ВАТС | Нет | 13 мес |
| 2 | 54 | Ж | Тимома враст перик, медиаст плев в/д, ср/д прав лег, диафр нерв. Релакс прав куп диафр Миастения | pT3 N0 M0 | ВАТС тимомэктомия рез перик, прав диафр нер, в/д, ср/д прав лег. Пласт диафр | ВАТС | Пневмония | 12 мес жива |
| 3 | 73 | Ж | Рак н/д прав лег с враст в диафр | pT3 N0 M0 IIB | ВАТС рез н/д с рез диафрагмы | ВАТС | Нет | 10 мес жива |

Примечание: н/д – нижняя доля, в/д – верхняя доля, ср/д – средняя доля, ХОБЛ – хроническая обструктивная болезнь легких, ВАТС – видеоассистированная торакоскопия, рез – резекция, перик – перикард, релакс куп – релаксация купола диафрагмы, патол извит – патологическая извитость, ОСА – общая сонная артерия, ВСА – внутренняя сонная артерия, карн пневмония – карнифицирующая пневмония

У 6 пациентов 1-й группы показанием к симультанной ВАТС операции явился опухолевый процесс в легком или средостении в сочетании с неопухолевым процессом иной локализации. В 3 случаях опухоль локализовалась в легком, все стадии были ранние – IA, IIA, IIB. У трех других пациентов выявлен опухолевый процесс в средостении.

Конкурирующими заболеваниями в 5 случаях явились заболевания сонных артерий: в 4 случаях это была патологическая извитость внутренней сонной артерии с гемодинамическими выраженными изменениями и клиническими проявлениями, у одного пациента наблюдали гемодинамически значимый стеноз общей сонной артерии. Надо сказать, что данный больной страдал также ишемической болезнью сердца и за 3 месяца до ВАТС симультанной операции ему выполнено стентирование передней межжелудочковой артерии. У 1 пациентки выявили первично множественные опухоли легкого и средостения правосторонней локализации, что побудило нас выполнить правостороннюю ВАТС и удаление обоих новообразований. Данное наблюдение и выбранная хирургическая тактика представляет казуистическую редкость, поэтому приведем его полностью в виде клинического случая.

*Обследована больная 60 лет, поступившая в отделение торакальной хирургии РНЦХ им. акад. Б.В. Петровского с жалобами на повышение температуры тела до 38,2С, кашель со слизисто-гнойной мокротой. Из анамнеза известно, что при обследовании в стационаре по месту жительства по данным компьютерной томографии органов грудной клетки выявлено образование средостения, а также очаг в нижней доле правого легкого. Компьютерная томография органов грудной клетки выявила в переднем средостении овоидное образование с четкими ровными контурами размерами до 7см, слабо накапливающее контрастный препарат (до 20 HU), образование широко прилежит к перикарду в проекции восходящей аорты, легочного ствола, дуги аорты, широко прилежит к верхней доле левого легкого. В S9 правого легкого обнаружено образование размерами около 11мм неоднородной структуры, в средостенном режиме определяется более плотный центр диаметром около 4 мм, по периферии опухоли выражена лучистость контура и тяжи к плевре.*

*При комплексном обследовании данных за вторичное поражение других органов не получено. Выставлены показания к симультанной торакоскопической нижней лобэктомии справа с медиастинальной лимфодиссекцией с одномоментным удалением опухоли средостения из этого же доступа. Продолжительность операции 350 мин. Кровопотеря - 100 мл.*

***Хирургические аспекты.*** *В V межреберье по среднеключичной линии установлен 25 мм торакопорт, в VII межреберье по задней подмышечной*

*линии установлен 12 мм торакопорт, 5 мм торакопорты установлены в V межреберье по задней подмышечной линии в III межреберье по передней подмышечной линии. Новообразование нижней доли правого легкого при инструментальной пальпации не определяется. При пальцевой пальпации (через 12 мм торакопорт) в S9 нижней доли правого легкого на глубине нескольких мм от поверхности плевры пальпируется плотный опухолевый узел размерами менее 1 см. Произведена сублобарная резекция нижней доли правого легкого, при срочном гистологическом исследовании выявлена картина бронхиолоальвеолярного рака. Решено выполнять нижнюю лобэктомию справа с медиастинальной лимфодиссекцией. Удалены бифуркационные лимфоузлы с клетчаткой, лимфоузолы легочной связки, параэзофагеальной и паратрахеальной групп. С помощью эндоскопического степлера последовательно прошиты и пересечены артерия базальных сегментов, 6-го сегмента, площадка паренхимы между верхней и нижней долями, нижняя легочная вена. Нижнедолевой бронх прошит и пересечен с помощью эндоскопического сшивающего аппарата. Нижняя доля легкого удалена через передний торакопорт. При срочном гистологическом исследовании во всех удаленных лимфоузлах опухолевого роста не обнаружено.*

*В переднем средостении выявлено новообразование размерами 6,5 х 4 см, расположенное преимущественно слева от средней линии с четкой капсулой. Опухоль прилежала к левой и правой медиастинальной плевре, была спаяна с перикардом. Тимические вены клипированы и пересечены. Произведена мобилизация опухоли от грудины, перикарда, левой медиастинальной плевры. Выделена ножка опухоли, исходящая со стороны левой плечеголовной вены, клипирована и пересечена. Опухоль помещена в контейнер, края которого выведены через передний торакопорт наружу. Произведена фрагментация опухоли в пределах контейнера, после чего опухоль фрагментарно извлечена. Дренажи введены через 3 из операционных ран, причем один дренажей помещен в левую плевральную полость, вскрытую при удалении тимомы.*

*Гистологическое исследование нижней доли правого легкого выявило картину бронхиолоальвеолярной карциномы. В лимфоузлах корня правого легкого, бифуркационных, параэзофагеальных, паратрахеальных л/у признаков опухолевого роста не обнаружено. Гистологическое исследование образования средостения выявило картину тимомы В2 типа (по Masaoka) (рис.49 и рис.50).*

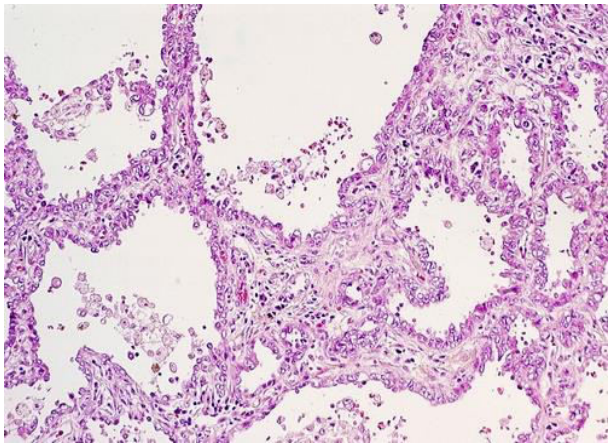

**Рисунок 49. Микрофото удаленного образования легкого пациентки П., 60 л. Картина аденокарциномы легкого**

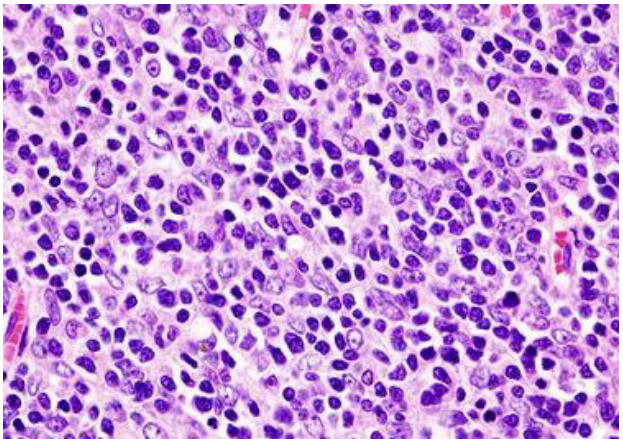

**Рисунок 50. Та же б-я. В удаленном образовании средостения картина тимомы типа В2, pT1N0M0**

*Послеоперационный период протекал без осложнений. Больная выписана на 8-е сутки после операции. Диагноз при выписке: Первично множественные синхронные злокачественные новообразования: 1) периферическая аденокарцинома нижней доли правого легкого T1aN0M0, ст. IA 2) тимома переднего средостения В2, pT1N0M0.*

*В настоящее время 17 месяцев после операции. Данных за рецидив и прогрессирование опухолей не получено. Находится под наблюдением онколога.*

Успешный опыт выполнения в РНЦХ торакоскопических лобэктомий при раке легкого и торакоскопических тимэктомий позволил в данном клиническом примере выполнить одномоментную операцию на легком и вилочковой железе, поскольку и новообразование легкого и новообразование тимуса отвечали критериям отбора на торакоскопические операции. Особенностью данного клинического примера являлось контрлатеральное расположение новообразований. При этом тимома располагалась слева от срединной линии в сочетании с опухолью правого легкого, что потребовало разработки оптимального доступа. Было рассмотрено два основных варианта. Один из вариантов: торакоскопический доступ справа для операции на правом легком и слева для торакоскопической тимэктомии. Недостатком двухстороннего доступа является увеличение травмы, необходимость

переворота пациента во время операции, а также необходимость наличия дренажей с двух сторон в послеоперационном периоде. В нашем случае был выбран другой вариант: торакоскопический доступ с одной стороны (справа). При этом сначала была произведена торакоскопическая лобэктомия, а выполнение тимэктомии потребовало установки дополнительных торакопортов, которые позволили работать в левых отделах средостения и в левой плевральной полости через правосторонние порты. Также в процессе тимэктомии была резецирована левая медиастинальная плевра, в связи с чем, через апертуру после удаления одного из торакопортов была дренирована левая плевральная полость. Таким образом, после операции все дренажи располагались с одной стороны, что более удобно для активизации пациента. Данный пример показал, что симультанная торакоскопическая операция при синхронной тимоме и аденокарциноме легкого технически возможна с хорошими результатами. Проблема расположения торакопортов заслуживает дальнейшего изучения. Вероятно, можно добиться большей оптимизации доступа, особенно, в случаях с ипсилатеральным расположением заболеваний.

Показания к симультанным торакоскопическим операциям выставляли в том случае, если была уверенность в полном удалении опухоли, либо устранении патологического процесса путем торакоскопии. Тем не менее, больного всегда предупреждаем о возможности конверсии, так же как и операционная всегда располагает полным набором оборудования и инструментов для открытой операции. Для оценки распространенности опухолевого процесса использовали протокол обследования пациентов на комбинированные операции, описанный в главе 2 (рис.19). Таким же рутинным было обследование сердечно-сосудистой системы у больных старше 60 лет, либо в тех случаях, когда исходно имелись указания на отягощенный сердечно-сосудистый анамнез. Именно такой скрупулезный подход к обследованию позволил выявить у ряда больных в группе

торакоскопических операций тяжелые сопутствующие заболевания, самыми опасными из которых были поражения сонных артерий. Надо отметить, что нам и раньше приходилось оперировать больных раком легкого с сопутствующими стенозами сонных артерий. Речь идет преимущественно о контингенте пожилого и старческого возраста. В нашем исследовании мы столкнулись с целым рядом пациенток младше 60 лет без выраженного атеросклероза, но с врожденным поражением внутренней сонной артерии – патологической извитостью. Считается, что этот порок развития достаточно распространен среди взрослого населения и не требует хирургической коррекции. Тем не менее, у всех наших пациентов имелись гемодинамические нарушения и клинические проявления от средней до тяжелой степени, вызванные патологической извитостью внутренней сонной артерии. Все эти больные до поступления в РНЦХ длительно находились на лечении у невролога по поводу многочисленных неврологических жалоб и симптомов, но никому из них не предлагалась сосудистая реконструкция. При госпитализации в РНЦХ и подготовке к операции данные пациентки обсуждались на мультидисциплинарном консилиуме с привлечением сосудистого хирурга. Риск сосудистых периоперационных осложнений у данного контингента признается всегда крайне высоким, поэтому избирается тактика симультанной операции. Особенно оправдана и целесообразна одномоментная хирургическая коррекция в тех случаях, когда в анамнезе уже были сосудисто-мозговые катастрофы обусловленные извитостью, а семейный анамнез отягощен ранней смертностью от аналогичного заболевания. Приводим подобное клиническое наблюдение.

*Ба Т., 59 лет поступила с жалобами на кашель с выделением слизисто-гнойной мокроты, рецидивирующее кровохарканье, субфебрилитет, периодические головокружения, шаткую походку, шум в правом ухе, мелькание "мошек" перед глазами. Анамнез заболевания насчитывает 10 мес. Манифестация болезни включала эпизод выраженного головокружения с общей слабостью, нарушением походки, госпитализирована в неврологическое отделение с диагнозом транзиторная ишемическая атака,*

*вестибуломозжечковый синдром. После проведенной симптоматической терапии отмечена положительная динамика. При рентгенографии органов грудной клетки за время госпитализации: обнаружена тень новообразования в правом легком. Выполнена МСКТ ОГК: просвете промежуточного бронха обнаружено мягкотканое образование размерами 15х13 мм обтурирующее просвет на 2/3, нижняя доля справа в состоянии ателектаза, нельзя исключить параканкрозную пневмонию.*

*Выполнена бронхоскопия: справа промежуточный бронх полностью перекрыт шаровидной опухолью. Верифицирован мелкоклеточный рак. Проведено 6 курсов ПХТ: этопозид, цисплатин без какой-либо динамики. При повторной биопсии опухоли заподозрена картина нейроэндокринной опухоли с Ki67% - 2%. Направлена на хирургическое лечение в РНЦХ. Общее состояние при поступлении удовлетворительное. Периферические лимфоузлы не увеличены. В неврологическом статусе обращает внимание хроническая ишемия головного мозга на фоне атеросклероза аорты и ее ветвей. ТИА от февраля 2016г. Дисциркуляторная энцефалопатия 2ст., субкомпенсация.*

*УЗДГ ветвей дуги аорты выявила деформацию хода правой внутренней сонной артерии - S-изгиб с ротацией; на расстоянии 2,8 см от устья имелась гемодинамически значимое ускорение линейной скорости кровотока до 2,5 м/с; выявлена турбулентность. МРТ головного мозга с в/в контрастированием выявила мелкоочаговые изменения вещества головного мозга сосудистого характера и патологическую извитость правой внутренней сонной артерии.*

*Консультирована ангиохирургом, рекомендована резекция внутренней сонной артерии справа. Учитывая тот факт, что опухоль легкого уже была осложнена ателектазом и распадом нижней доли и рецидивирующими кровохарканьем, а сосудистая патология сопровождалась тяжелыми ишемическими мозговыми приступами, решено от этапной хирургической тактики отказаться в пользу симультанной операции с применением торакоскопических технологий во время легочного этапа.*

*Выполнена одномоментная резекция внутренней сонной артерии справа и торакоскопическая нижняя билобэктомия с медиастинальной лимфодиссекцией. Продолжительность операции - 350 мин, кровопотеря – 230 мл.*

*Сосудистый этап. Из косо-продольного разреза вдоль медиального края правой кивательной мышцы произведено выделение сонных артерий. Внутренняя сонная артерия выделена на протяжении с ее дистальным коленом S образной извитости. Ревизией установлено: внутренняя сонная артерия S-образно извита на 3 см выше бифуркации и ротирована по оси. После системной гепаринизации (5000 ед. гепарина) на сонные артерии наложены сосудистые зажимы. При транскутанной оксиметрии снижение оксигенации головного мозга не последовало. Принято решение оперировать*

*без ВВШ. ВСА отсечена от ОСА, избыток внутренней сонной артерии резецирован (1см), ротирована против часовой стрелки. ВСА низведена в бифуркацию ОСА. Наложен непрерывный обвивной сосудистый шов нитью «Пролен 6/0». Сосудистые зажимы сняты: восстановлен кровоток по сонным артериям. Время пережатия сонных артерий 9 мин 15 сек. Тщательный гемостаз и санация операционной раны. Установлен дренаж. Рана ушита послойно. Асептическая наклейка.*

*Торакальный этап. Торакопорт 20 мм введено в 5 межребрье по передней подмышечной линии, торакопорт 10 мм введен в 6 межреберье по задней подмышечной линии, торакопорт 5 мм введен в 9 межреберье по средней подмышечной линии. Выявлен спаечный процесс преимущественно в области базальных сегментов. Нижняя доля в состоянии фиброателектаза, плотная, ригидная, мало подвижная. Междолевая борозда между средней долей и нижней доли облитерирована, выраженные явления пневмонита средней и нижней долей. Спайки рассечены с помощью электрокоагуляции. Рассечена нижняя легочная связка. Выраженный фиброз в области корня нижней доли. Выделена из сращений нижняя легочная вена. Прошита и пересечена с помощью эндостеплера. Выделена из сращений среднедолевая вена, прошита и пересечена с помощью эндостеплера. Междолевая борозда между средней и верхней долями полностью облитерирована. Частично рассечен мостик ткани между верхней и средней долями в проекции артерий базальных сегментов и средней долей. Выявлен выраженный фиброз в области корня нижней и средней долей. Артерии нижней доли и средней доли прошиты и пересечены вместе с паренхимой между верхней и нижней долями. В области промежуточного бронха выявлен лимфаденит и выраженный спаечный процесс. Промежуточный бронх выделен из сращений. В области бронха базальных сегментов определялось опухолевидное образование.*

*Сшивающий аппарат наложен на промежуточный бронх тотчас ниже устья верхнедолевого бронха и выше опухолевого поражения, промежуточный бронх прошит и пересечен. При макроскопическом исследовании зона резекции находится на расстоянии 1-1,5 см от основания опухоли, ножка опухоли исходит из устья В6. Край резекции свободен от опухоли. Нижняя и средняя доли удалены. Произведена медиастинальная лимфодиссекция. Тщательный гемостаз. Проверка аэростаза под уровнем жидкости. 2 дренажа в плевральную полость помещены через нижнюю и переднюю операционные апертуры. Задняя послеоперационная рана ушита. Послеоперационное течение гладкое, аэростаз полный, дренажи удалены на 2 и 6 сутки. Заживление послеоперационных ран первичным натяжением. Плановое гистологическое и иммуногистохимическое исследования выявили нейроэндокринную опухоль с низкой пролиферативной активностью клеток. Поэтому химиотерапия не показана. Через 12 мес после операции качество жизни у больной существенно лучше, неврологических симптомов нет. При*

*комплексном обследовании данных за прогрессирование и рецидив опухоли не выявлено.*

Данное клиническое наблюдение подтвердило эффективность разработанных нами протоколов отбора на комбинированные и симультанные операции. Выбранная агрессивная тактика, включающая одномоментное вмешательство на легком и пораженном очень важном артериальном сосуде позволил радикально излечить пациентку с хорошими непосредственными и отдаленными результатами.

Во 2-й группе выполнены торакоскопические комбинированные операции. Показаниями служили во всех случаях злокачественные новообразования: у 1 больной раком легкого выявлено врастание в диафрагму, что послужило показанием к комбинированной торакоскопической сублобарной резекции нижней доли с резекцией и пластикой диафрагмы. У 1 пациентки опухоль средостения врастала в перикард и выполнено удаление опухоли с окончатой резекцией перикарда. Плановое гистологическое исследование удаленной опухоли показало картину медиастинальной лимфомы, но как упоминалось ранее в данной работе, мы придерживаемся агрессивной хирургической тактики при локализованных медиастинальных формах лимфомы. Еще у одной пациентки выполнена весьма редкая и оригинальная операция по поводу злокачественной тимомы, враставшей в правую медиастинальную плевру, правый диафрагмальный нерв, верхнюю и среднюю доли правого легкого и осложненной миастенией, релаксацией правого купола диафрагмы и ателектазом нижней доли правого легкого. В доступной литературы мы не нашли описания подобной больной и аналогичной хирургической тактики, поэтому приведем его полностью в качестве клинического примера.

*Б-я. М., 54 лет поступила в отделение торакальной хирурги РНЦХ им. акад. Б.В.Петровского с жалобами на кашель с выделением слизисто-гнойной мокроты, одышку при незначительной физической нагрузке. Анамнез заболевания насчитывает 3 мес, когда после выполненной*

*лапароскопической аппендектомии отмечено появление дыхательной недостаточности на фоне слабости дыхательной мускулатуры, что потребовало проведения длительной ИВЛ и наложения трахеостомы. Консультирована неврологом, который заподозрил генерализованную форму миастении. Назначено лечение калимином и преднизолоном, которое не принесло полного выздоровления.*

*КТ грудной клетки выявила в переднем средостении с распространением в правую плевральную полость новообразование с чёткими и неровными контурами, размерами 58х40х60 мм, неоднородной структуры, плотностью 16-29 ед. HU, с накоплением контрастного вещества до 43 ед. HU. Также обнаружена релаксация правого купола диафрагмы и ателектаз нижней доли, нельзя было исключить воспалительные изменения в нижней доле правого легкого.*

*Таким образом, у пациентки наблюдалась клинико-рентгенологическая картина местно-распространенной опухоли средостения, осложненной врастанием в диафрагмальный нерв, релаксацией диафрагмы, ателектазом нижней доли правого легкого. Миастенический синдром говорил в пользу тимомы. Поскольку пациентка плохо переносила односторонний парез диафрагмы, то ей была показана пластика диафрагмы. Выбрана агрессивная хирургическая тактика, целью которой было максимальной радикальное удаление опухоли средостения с резекцией всех пораженных органов и структур и пластика диафрагмы. Выполнена торакоскопическая однопортовая симультанно-комбинированная операция: 1) Удаление новообразования средостения с резекцией средней и верхней долей правого легкого, диафрагмального нерва; 2) Пластика правого купола диафрагмы. Продолжительность операции – 280 мин, кровопотеря – 180 мл.*

*Самым трудным и обсуждаемым вопросом при планировании данного вмешательства был доступ. С одной стороны для выполнения пластики диафрагмы порты нужно располагать как можно выше и практически в одном межреберье, например во 2-3. С другой - для удаления опухоли средостения наиболее удобно расположение портов по периметру молочной железы, но из этих точек неудобно работать на диафрагме. Выбрали популярный на сегодняшний день вид торакоскопического доступа – однопортовый. В V межреберье справа по передней подмышечной линии установлен 25мм торакопорт (Рис.51).*

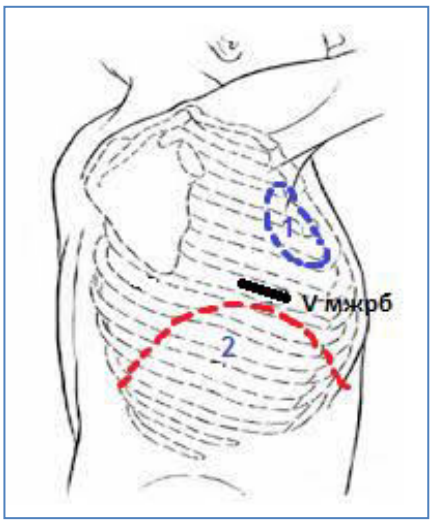


**Рисунок 51. Схема расположения торакопорта у пациентки М., 54 л. Торакопорт 25 мм расположен в 5 межребрье по средней подмышечной линии. 1 – проекция опухоли средостения, 2 – проекция пораженного правого купола диафрагмы, V мжрб – 5 межреберье**

*При ревизии: В области переднего средостения определяется опухоль размерами около 7см прорастающая в среднюю и верхнюю доли правого легкого, вовлекающая правый диафрагмальный нерв, врастающая в прилежащую клетчатку. На отдельных участках капсула у опухоли отсутствует. Опухоль и прилежащие отделы средней доли спаяны с диафрагмой. Опухоль плотно спаяна с перикардом, с верхней полой веной и верхней легочной веной. Отмечается высокое стояние правого купола диафрагмы. Выпота, канцероматоза не отмечается.*

***1 ЭТАП*** *(комбинированное удаление опухоли средостения с сублобарной резекцией средней и верхней долей правого легкого и с резекцией диафрагмального нерва). С помощью электрокоагуляции произведено рассечение плевры вокруг образования. Произведена мобилизация образования с прилежащей клетчаткой от перикарда с резекцией диафрагмального нерва. Опухоль мобилизована от верхней полой вены с клипированием и пересечением тимических сосудов. Опухоль отделена от верхней легочной вены в пределах здоровых тканей. После мобилизации опухоль осталась фиксированной к средней и верхней долям легкого. При срочном гистологическом исследовании участка опухоли обнаружена картина тимомы. С помощью аппарата Eshelon (3 зеленых кассеты 60 мм) произведена краевая резекция средней и верхней долей правого легкого. Опухоль помещена в контейнер Endobag, фрагментирована в пределах контейнера, извлечена через 25мм торакопорт и отправлена на плановое гистологическое исследование. Произведено субтотальное удаление клетчатки переднего средостения с визуализацией левой плечеголовной вены.*

***2 ЭТАП*** *(пластика правого купола диафрагмы). На рис.52 показано расположение всех рабочих инструментов и видеокамеры в одном порту. От переднего медиального угла диафрагмы по направлению к заднему*

*медиальному углу сформирована дубликатура диафрагмы с помощью П-образных швов нитью Etibond 2-0 на тефлоновых прокладках. При этом отмечено значительное смещение купола диафрагмы в каудальном направлении. Гемостаз. Повторные промывания плевральной полости р-ром бетадина 4% и физ. р-ром. Из-за однопросветной интубации в левый главный бронх под контролем бронхоскопа, проверка аэростаза не проведена. Визуально в ложе удаленной опухоли вблизи верхней легочной вены дефектов, требующих прошивания, не отмечено. Отмечаются только следы от коагуляции в процессе отделения опухоли от верхней легочной вены и прилежащих участков легкого. В купол правой плевральной полости через 25мм торакопорт установлен силиконовый дренаж (рис.53).*

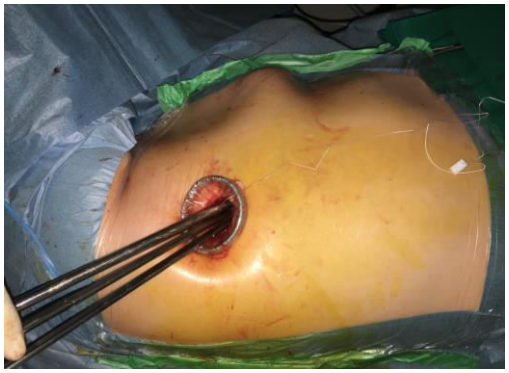

**Рисунок 52. Расположение инструментов и видеокамеры при однопортовой торакоскопической симультанно-комбинированной операции на этапе пластики диафрагмы**

**Рисунок 53. Конечный вид операционной раны с введенным через нее единственным плевральным дренажом**

*Послеоперационный период сопровождался правосторонней нижнедолевой пневмонией. В результате комплексного консервативного лечения удалось справиться с осложнением и выписать пациентку на амбулаторное лечение. Плановое гистологическое исследование и иммуногистохимическое исследование выявили картину тимомы, В2 типа. С учетом интраоперационной картины стадия опухоли соответствует pT3N0M0. В настоящее время прошло 8 мес после операции. Больная получила несколько курсов химиотерапии. Симптомы миастении регрессировали. При комплексном обследовании данных за рецидив и прогрессирование опухоли не выявлено.*

Представленное клиническое наблюдение иллюстрирует многогранный подход к лечению местнораспространенных опухолей средостения, осложненных релаксацией диафрагмы, что не редко встречается при запущенных злокачественных тимомах. Торакоскопическая

комбинированная тимомэктомия с мультиорганной резекцией и пластикой диафрагмы, выполненная через единственный миниразрез на грудной стенке, позволила радикально излечить больную от тяжелого заболевания с относительно гладким послеоперационным периодом, добиться ликвидации проявлений миастении и быстрой реабилитации пациентки. Это в свою очередь дало возможность вовремя начать химиотерапию и, таким образом, осуществить полный цикл комбинированного лечения злокачественной тимомы.

Средняя продолжительность операции в этой группе составила 205±142 мин. Средняя кровопотеря была 150±60 мл.

Изучение непосредственных результатов после торакоскопических симультанных и комбинированных операций по поводу конкурирующих заболеваний и местнораспространенных опухолей легкого и средостения показало, что различные осложнения возникли у 3 больных. У 1 больной после симультанного торакоскопического удаления гамартомы верхней доли правого легкого и надвлагалищной ампутации матки в ближайшем послеоперационном периоде возникло внутриплевральное кровотечение. Произведена реторакоскопия и осложнение ликвидировано. У 1 больного после симультанной торакоскопической резекции буллы средней доли правого легкого и плеврэктомии и циркулярной резекции шейногрудного отдела трахеи послеоперационный период осложнился наружным трахеальным свищом, который был ликвидирован консервативными мерами. Пневмонией сопровождался послеоперационный период после симультанно-комбинированной тимомэктомии с мультиорганной резекцией и пластикой диафрагмы через один порт. Это осложнение не потребовало хирургической коррекции и не существенно увеличило время пребывания в стационаре.

Таким образом, все 14 пациентов были выписаны из отделения. 4 пациентки продолжили лечение в онкологических учреждениях и получают химиотерапию.

При оценке отдаленных результатов в основу были положены объективные данные клинического и рентгенологического исследований, а также самочувствие больных. Общая отдаленная выживаемость пациентов в данном исследовании была следующей: 1-летняя выживаемость и 3-летняя выживаемость – 100% (рис.54).

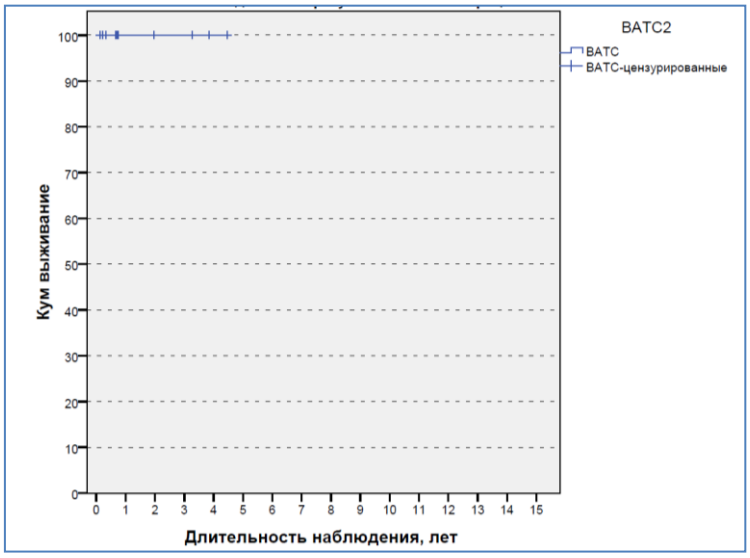


**Рисунок 54. Выживаемость пациентов в отдаленные сроки после торакоскопических симультанных и комбинированных операций (по методу Каплана-Майера)**

В целом, благоприятные непосредственные результаты, при которых выздоровление наступило у 14 пациентов этой группы (100%) свидетельствуют о высокой эффективности торакоскопических симультанных и комбинированных операций.

**Резюме**. Полученные результаты возможности торакоскопических симультанных и комбинированных вмешательств, которые практически не уступали таковым при открытых операциях. В нашем исследовании конверсии были отмечены только на этапе освоения метода. Мы наблюдали высокую эффективность, безопасность, малую травматичность и хороший косметический эффект торакоскопических хирургических вмешательств при очаговых образованиях легких. Это позволяет отказываться от наблюдения очаговых образований размерами от 10 мм и более и рекомендовать их

удаление даже при отсутствии динамики роста при контрольных КТ. По результатам нашего исследования, если размеры (диаметр) очагового образования по данным КТ сопоставим или меньше по размерам, чем глубина его залегания от поверхности доли легкого, необходимо планировать использование методики пальцевой пальпации для поиска образования, что значительно расширяет показания к торакоскопическим операциям и снижает риск конверсии. Использование методики пальцевой пальпации позволяет расширить показания к торакоскопическим операциям при очаговых образованиях расположенных глубоко от поверхности доли легкого (от 10 мм и глубже) и/или при расположении очагового образования вблизи крупных сосудов и бронхов (менее чем в 20 мм). Полученные хорошие результаты торакоскопических лобэктомий и билобэктомии при доброкачественных и злокачественных заболеваниях легких и средостения позволяют не только расширить показания к торакоскопическим анатомическим резекциям при данных заболеваниях, но и рассматривать их в качестве метода выбора у больных с конкурирующими заболеваниями либо мультиорганным поражением при опухолях легких и средостения.

# ГЛАВА 6
# СИМУЛЬТАННЫЕ И КОМБИНИРОВАННЫЕ ОПЕРАЦИИ У БОЛЬНЫХ С ЗАБОЛЕВАНИЯМИ ТРАХЕИ

Мы считаем, что благодаря многолетнему опыту и разработкам РНЦХ им. акад.Б.В.Петровского в области реконструктивно-восстановительных операций на трахее, в настоящее время можно говорить о принципиально новом периоде развития хирургии трахеи. В течение последних десяти лет в РНХЦ, как в многопрофильном специализированном хирургическом учреждении, выполнен целый ряд реконструктивно-пластических операции у больных доброкачественными и злокачественными заболеваниями трахеи с конкурирующими заболеваниями с участием хирургов различного профиля. И таким образом, согласно разработанным в отделении классификациям, данные операции были отнесены к симультанным и комбинированным операциям при заболеваниях трахеи.

Проведен ретроспективный анализ результатов хирургического лечения 30 больных с доброкачественными и злокачественными заболеваниями трахеи, которым выполнены симультанные и комбинированные операции.

Все пациенты были разделены на 2 группы. В 1-й группе у 19 больных выполнены симультанные операции по поводу конкурирующих заболеваний, из которых основным явилось поражение трахеи. Все пациенты были преимущественно молодого работоспособного возраста (39±15 лет), преобладали лица мужского пола (15 случаев). Во 2-й группе данной главы у 11 больных выполнены комбинированные операции по поводу местнораспространенных новообразований трахеи (табл. 16).

**Таблица 16. Демографические данные, виды и послеоперационные исходы после симультанных операций при заболеваниях трахеи**

| № | В-ст | П | Диагноз | Операция | Доступ | Осложнения | Отдаленный результат |
|---|---|---|---|---|---|---|---|
| 1 | 26 | М | РСТ. Эпилепсия | Цирк лар.-трах. рез. Импл стимул. | Ц | Нет | 60 мес, жив, дых свобод |
| 2 | 59 | Ж | РСТ. Диф.-узл зоб | Цирк рез тр. Тиреоидэктомия | Ц | Нет | Нет данных |
| 3 | 54 | М | Деф тр. О хол. | Устр деф тр. Холецистэктомия | Ц+Л | Нет | Нет данных |
| 4 | 24 | М | Деф тр. Деф черепа | Устр деф тр. Устр деф черепа. | Ц+Кр | Нет | 144 мес, жив, дых свобод |
| 5 | 40 | М | Деф тр. Деф черепа | Устр деф тр. Устр деф черепа | Ц+Кр | Нет | 24 мес, жив, далее нет данных |
| 6 | 45 | Ж | РСТ Дерм киста гр стен | Лар.-трахеопластика . Удал дерм кисты | Ц | Нет | 108 мес, жива, дых свобод |
| 7 | 51 | Ж | РСТ. ИБС. | Эндо бужир РСТ. Стентир ПМЖА и ПКА | Нет | Нет | 84 мес, жива, дых свобод |
| 8 | 37 | Ж | РСТ. Вентр грыжа. | Трахеопластика. Грыжесечение | Ц+Л | Нет | 108 мес рестеноз |
| 9 | 27 | М | Деф тр. Деф черепа | Устр деф тр. Устр деф черепа | Ц+Кр | Нет | 108 мес, жив, дых свобод |
| 10 | 38 | М | РСТ.Вентр грыжа | Трахеопластика Грыжесечение | ЦЛ | Нет | 100 мес жив, дых свобод |
| 11 | 26 | М | Деф тр. Деф черепа | Устр деф тр. Устр деф черепа. | Ц+Кр | Нет | 105 мес, жив, дых свобод |
| 12 | 53 | М | РСТ. РСП | Цирк рез тр. ЭППЖТ | ЦТЛ | Нет | 96 мес, жив, дых свобод |
| 13 | 54 | М | ТПС. ГИСТ тощей кишки | Разобщение ТПС. Резекция тонкой кишки. | ЦСЛ | Нет | 120 мес, жив, дых свобод |
| 14 | 60 | М | Деф тр. Деф черепа | Устр деф тр. Устр деф черепа | Ц+Кр | Нет | 60 мес, жив, дых свобод |
| 15 | 38 | М | Деф тр. Деф черепа | Устр деф тр. Устр деф черепа. | Ц+Кр | Нет | 48 мес, жив, дых свобод |
| 16 | 24 | М | Деф тр. Деф черепа | Устр деф тр. Устр деф черепа | Ц+Кр | Нет | 44 мес, жив, дых свобод |
| 17 | 24 | М | РСТ. Деф черепа | Цирк рез тр. Устр деф черепа | ЦС+Кр | Нет | 36 мес, жив, дых свобод |
| 18 | 36 | Ж | РСТ. Деф черепа | Цирк рез тр. Устр деф черепа. | Ц+Кр | Нет | 8 мес, жива, дых Свобод |

| **Таблица 16. Демографические данные, виды и послеоперационные исходы после симультанных операций при заболеваниях трахеи - продолжение** | | | | | | | |
|---|---|---|---|---|---|---|---|
| 19 | 30 | М | Деф тр. Деф черепа | Устр деф тр. Устр деф черепа | Ц+Кр | Трах свищ | 6 мес, жив, дых свобод |

Примечание: РСТ – рубцовый стеноз трахеи, диф.-узл зоб – диффузно-узловой зоб, цирк рез тр – циркулярная резекция трахеи, Ц – цервикотомия, Л – лапаротомия, Кр – краниотомия, Дых свобод – дыхание свободное, деф тр – дефект трахеи, РСП – рубцовый стеноз пищевода, деф черепа – дефект черепа, ТПС – трахеопищеводный свищ, ГИСТ – гастро-интестинальная стромальная опухоль, ИБС – ишемическая болезнь сердца, ЭППЖТ – экстирпация пищевода и пластика желудочной трубкой,

У подавляющего большинства больных основным показанием для хирургического лечения был рубцовый стеноз трахеи, либо последствие лечения стеноза – обширный дефект трахеи. Таким образом, 9 больных поступили в отделение в тяжелом или среднетяжелом состоянии с субкомпенсированным или декомпенсированными рубцовым стенозом трахеи. После экстренного эндоскопического бужирования стеноза трахеи, устранения дыхательной недостаточности и стабилизации состояния пациентов они были дообследованы с целью исключения тяжелой сопутствующей патологии. В итоге были выявлены следующие конкурирующие заболевания, потребовавшие, по нашему мнению, проведения хирургического лечения: эпилепсия – 1 случай, диффузно-узловой зоб – 1 случай, дермоидная киста грудной стенки с распадом – 1 случай, ишемическая болезнь сердца с поражением 2 коронарных артерий – 1 случай, вентральная грыжа с рецидивами ущемлений – 2 случая, рубцовый стеноз пищевода в 1 случае и у двоих больных выявлены обширные дефекты черепа. Позволим себе кратко рассказать о некоторых редких сочетаниях заболеваний трахеи и других органов.

*Больной С., 24 л. поступил в отделение диагнозом рубцовый стеноз подскладочного отдела гортани и шейного отдела трахеи и тяжелая форма эпилепсии. По нашему мнению, наличие эпилепсии - это абсолютное противопоказание к резекционным вмешательствам на дыхательных путях, так как любой эпиприпадок в послеоперационном периоде приведет к*

*травме трахеального анастомоза вплоть до его разрыва. Следует отметить, что в тот момент в РНЦХ проводилось клиническое исследование специально разработанного электростимулятора для лечения эпилепсии. Данный прибор имплантировался под кожу передней грудной стенки, его электрододы подводились и фиксировались к тканям сино-каротидной области. Пациент обсужден на консилиуме с привлечением эпилептолога. Учитывая, что у него имелась резистентная к терапии эпилепсия и приступы могли возникать спонтанно в любое время, решили включить его в исследование. А поскольку рубцовый стеноз трахеи также требовал хирургической коррекции, то выставлены показания и выполнена симультанная операция: циркулярная ларинготрахеальная резекция и имплантация электростимулятора в синокаротидную область. Несмотря на то, что это была, по сути, первая симультанная операция на трахее, она прошла штатно. В послеоперационном периоде, опасаясь возникновения эпиприпадков, поступили нестандартно: был назначен препарат дормикум в таблетированной форме и первые 10 дней пациент находился в реанимационном отделении под круглосуточным наблюдением реаниматолога и торакального хирурга. Это было сделано для того, чтобы обеспечить нормальные условия для заживления ларинготрахеального анастомоза. В итоге, на 10 сутки больной был переведен в отделение торакальной хирургии. К моменту выписки ни одного приступа не зафиксировано, при контрольной эндоскопии зафиксировано удовлетворительное состояние анастомоза и его частичная эпителизация. Через 5 лет после операции дыхание пациента оставалось свободным. Течение эпилепсии стало менее тяжелым.*

Данный случай показал, что в хирургии трахеи возможны настолько нестандартные и трудные ситуации, что приходится прибегать к оригинальным решениям. В настоящее время, тем не менее, программа хирургического лечения эпилепсии путем имплантации ЭКС ликвидирована, поэтому больным рубцовыми стенозами трахеи и эпилепсией мы отказываем в выполнении циркулярной резекции в пользу более безопасной трахеопластики.

У 1 пациентки с рубцовым стенозом трахеи и мультифокальным атеросклерозом в анамнезе с отягощенным семейным анамнезом во время коронарографии выявлено поражение 2 коронарных артерий. Больная отказалась от предложенной открытой радикальной операции в обьеме

циркулярной резекции и реваскуляризации миокарда, поэтому произведено симультанное вмешательство: эндоскопическое бужирование стеноза трахеи и коронарная ангиопластика правой коронарной артерии и передней межжелудочковой артерии с хорошими отдаленными результатами. Один больной по поводу стеноза трахеи и послеожоговой стриктуры пищевода перенес сложную симультанную операцию: циркулярную операцию трахеи и экстирпацию и пластику пищевода желудочной трубкой. Двоим больным рубцовыми стенозами трахеи и обширными дефектами черепа в исходе тяжелой черепно-мозговой травмы выполнили одновременно циркулярную резекцию трахеи и устранение обширного дефекта черепа титановыми имплантами. Следует отметить, что это пока единственные случаи, когда мы решились на циркулярную резекцию трахеи у пациентов после черепно-мозговой травмы, не опасаясь приступов эпилепсии. Но, благодаря использованию разработанного в отделении торакальной хирургии более строгого протокола отбора на реконструктивные операции, мы исключили у данных больных наличие эпиактивности головного мозга и включили их в группу резекционных вмешательств.

Еще 9 пациентов проходили в РНЦХ длительное лечение, включавшее этапные реконструктивно-пластические операции и на момент включения в исследование имели обширные дефекты передней стенки трахеи, как результат многократных трахеопластических операций. Из сопутствующих заболеваний у этой категории больных, которые заставили нас выполнить симультанные операции, отметим следующие: в 9 случаях обширные дефекты черепа и у 1 больного острый холецистит. Надо отметить, что совместные операции с нейрохирургами по одномоментному закрытию дефектов черепа и трахеи проводятся в РНЦХ им. акад.Б.В.Петровского более 10 лет и заняли прочное место в арсенале отделения торакальной хирургии. Более того, в протокол обследования больного стенозом или дефектом трахеи добавлены такие пункты, как рентгенография костей черепа

и осмотр нейрохирурга с целью решения вопроса о совместной операции. Приведем следующий клинический пример в качестве аргумента.

*Б-я Н., 37 лет поступила в торакальное отделение с жалобами на стридорозное дыхание, одышку в покое, головные боли, слабость, дефект теменной кости слева. Из анамнеза известно, что 12 мес назад в результате ДТП получила черепно-мозговую травму, произведена декомпрессионная краниотомия в левой лобно-височной области, удаление субдуральной гематомы. По данным в трахее на уровне Th1 имеется стеноз до 6мм на протяжении 18мм, отмечается деформация и рубцовые изменений перитрахеальных тканей. По данным бронхоскопии на уровне средней трети трахеи определяется циркулярное рубцовое сужение с блестящей гладкой поверхностью, видимыми тяжами рубцовой ткани, протяженностью до 2см, стенозирующее просвет трахеи на 1/3. По данным КТ головного мозга: Состояние после хирургического лечения, трепанации черепа лобно-височной области слева, размер костного дефекта 100х86мм, края костного дефекта ровные, структура костной ткани не изменена, дислокации срединный структур нет, желудочки мозга расширены: правый на уровне тела до 20мм, левый до 21 мм, III желудочек расширен до 12мм, IV до 20мм, ретроцеребелярная арахноидальная киста справа размером 43х12х15мм. Сильвиевые щели и базальные цистерны расширены. Наружные субарахноидальные пространства расширены.*

*Состояние при поступлении тяжелое. Дыхание в покое шумное, стридорозное. Слева в теменно-височной области определяется дефект костей черепа размерами 10х8 см.*

*Выполнена симультанная операция: 1) Циркулярная резекция трахеи 2) Пластика посттравматического сложного дефекта лобно-теменно-височной области и средней черепной ямки (СЧЯ) слева титановой пластиной. Торакальный этап. Поперечный дугообразный разрез на шее в проекции щитовидной железы. Выделен шейный отдел трахеи, взят на держалку. Трахея мобилизована по передней и боковым стенкам до уровня бифуркации. Под контролем бронхоскопии отмечены границы стеноза: проксимальная граница между вторым и третьим хрящевыми кольцами трахеи, протяженность стеноза около 2,5 см (5 хрящевых полуколец). Поперечно пересечена хрящевая часть трахеи выше и ниже стеноза. Сформирован межтрахеальный анастомоз: мембранозная часть непрерывный шов викрил 2-0, хрящевая часть узловые швы викрил 2,0. При гидродинамической пробе анастомоз герметичный. Гемостаз. Промывание послеоперационной раны. Послойное ушивание послеоперационной раны, внутрикожный шов. Подбородок фиксирован к коже передней грудной стенки двумя швами. Асептическая повязка. Нейрохирургический этап. Разрез кожи в левой лобно-височно-теменной области по старому рубцу. Кожно-апоневротический лоскут вместе с лоскутом фиброзно изменённой*

*височной мышцы выделен и отведен к основанию. ТМО фиброзирована, передаёт четкую пульсацию мозга, находится на уровне дефекта черепа. Края костного дефекта скелетированы по периметру. Костный дефект, доходящий до СЧЯ (8х12 см), закрыт предварительно адаптированной титановой пластиной (JinLu, Китай), которая фиксирована 12-ю титановыми винтами к черепу.*

На основании многочисленных исследований и операций, выполненных в торакальном отделении РНЦХ им. акад.Б.В. Петровского мы разработали и внедрили в клиническую практику следующий протокол отбора пациентов с рубцовыми стенозами, дефектами трахеи и трахеопищеводными свищами и конкурирующими заболеваниями на симультанные операции (рис.55). Представленный рабочий алгоритм отбора пациентов рубцовыми стенозами трахеи на симультанные операции применяется в ежедневной работе торакального отделения, помогая точнее сформулировать диагноз и определить показания к операции, правильно сформировать операционную бригаду, избрать адекватный доступ или доступы, решить вопрос о типе симультанного этапа вмешательства. Кроме этого, данный алгоритм позволяет у большинства пациентов выявить тяжелые неврологические нарушения и таким образом выбрать более безопасную хирургическую стратегию. В случае выявления сопутствующей сердечно-сосудистой или абдоминальной патологии, многопрофильность РНЦХ им. акад.Б.В.Петровского позволяет выполнять у таких пациентов практически любые комбинации симультанных операций.

**Рисунок 55. Протокол отбора больных с рубцовыми стенозами и дефектами трахеи на симультанные операции**

Убедительным доказательством вышесказанного и яркой иллюстрацией практической ценности и применимости предложенного алгоритма может служить следующее наблюдение.

*Больной Н., 54 лет поступил в отделение с жалобами на поперхивание при приеме пищи, периодический кашель со слизисто-гнойной мокротой, общую слабость, головокружение, периодическое снижение артериального*

*давления до 60-80 мм рт.ст., сопровождающееся потерей сознания. Из анамнеза известно, что 5 лет назад перенес экстирпацию пищевода из 3-х доступов, включая видеоторакоскопический, с одномоментной субтотальной пластикой желудочной трубкой по поводу плоскоклеточного рака $T_3N_1M_0$. В предоперационном периоде провели курс лучевой терапии в суммарной дозе 36 Гр. Послеоперационный период протекал без осложнений. Однако в отдаленном сроке сформировался стеноз краниального анастомоза, что потребовало неоднократных бужирований искусственного пищевода. Через 5 лет после операции появился кашель с мокротой, поперхивание при приеме пищи, повышение температуры тела. Выявлен свищ между трахеей и искусственным пищеводом, а также правосторонняя нижнедолевая абсцедирующая пневмония. Эндоскопически и рентгенологически данных за рецидив опухоли не было. Оперативное лечение по поводу свища не предлагалось. При поступлении общее состояние средней тяжести. Больной истощен. При росте 178 см масса тела составляла 65 кг. Кожные покровы бледные. АД 90-80/70-69 мм рт.ст. В анализах крови выявили умеренную анемию (эритроциты – 2,65 х $10^{12}$/л, гемоглобин – 89 г/л), а также гипоальбуминемию (22 г/л) и гипопротеинэмию (53 г/л).*

*При рентгенографии грудной клетки легочные поля были прозрачными, усилен рисунок в нижних отделах правого легкого за счет пневмофиброза. Данных за абсцесс не было. При эзофагографии: контрастное вещество свободно проходило через пищеводно-желудочный анастомоз. В средней трети желудочной трубки имелось патологическое соустье протяженностью 3 см, через которое контраст поступал в трахеобронхиальное дерево (рис.56).*

**Рисунок 56. Эзофагограмма б-го Н. в прямой проекции. Определяется соустье между трахеей и искусственным пищеводом (показано стрелкой)**

*При эзофагогастродуоденоскопии выявили, что на 22 см от резцов определялся пищеводно-желудочный анастомоз диаметром около 18-20 мм, оттесненный кзади за счет крупного (не менее 2,5-3 см) свища между трансплантатом и трахеей. Верхний край фистулы определялся на 25 см. На 35-36 см по передней стенке был еще один плоский язвенный дефект размерами 0,5 х 1 см. При морфологическом исследовании биоптатов атипичных клеток не было, обнаружили картину микоза.*

*При трахеобронхоскопии на расстоянии 5-5,5 см от голосовых складок определялся верхний край дефекта в мембранозной части трахеи с переходом на левую боковую стенку, сообщающегося с полостью искусственного пищевода. Протяженность дефекта трахеи составило около 3,5 см. Сразу дистальнее нижней границы свища на протяжении около 2-2,5 см имелся участок плотного налета фибрина с металлической скрепкой по левому краю. При морфологическом исследовании биоптата, взятого из области свища, атипичных клеток не обнаружили.*

*Больного оперировали. По старому послеоперационному рубцу на шее рассекли кожу и подкожную клетчатку. Разрез продлили на грудину и произвели частичную продольно-поперечную стернотомию до уровня 3 межреберья. В средостении выявили рубцовый процесс и повышенную кровоточивость тканей после перенесенной лучевой терапии. Выделили передне-боковую поверхность трахеи. При помощи трансиллюминации уточнили локализацию и протяженность свища, верхний край которого располагался ниже перешейка щитовидной железы. Последний пересекли на зажимах. Циркулярно мобилизовали пищевод выше свища, трахею взяли на держалку. Протяженность фистулы между трахеей и желудочной трубкой составила 4,5-5 см, она занимала всю мембранозную часть трахеи.*

*Стенки желудочной трубки на всем протяжении были истончены, гипотрофированы. Принято решение разобщить патологическое соустье, ушив дефект трахеи с использованием тканей искусственного пищевода, и выполнить резекцию искусственного пищевода с повторной эзофагопластикой толстой кишкой. Соустье рассекли. Дефект в трахее ушили отдельными викриловыми швами, использовав оставшиеся на ее стенках фрагменты желудочного трансплантата. Желудочную трубку пересекли ниже пищеводно-желудочного анастомоза тотчас выше верхнего края свища. Дистальную культю трансплантата (ниже свища) герметично ушили отдельными узловыми швами.*

*Верхняя срединная лапаротомия с иссечением старого п/о рубца. После предварительного измерения необходимой длины и пробного пережатия сосудов сформировали антиперистальтический трансплантат из левой половины толстой кишки с кровоснабжением из средней ободочной артерии (рис.57).*

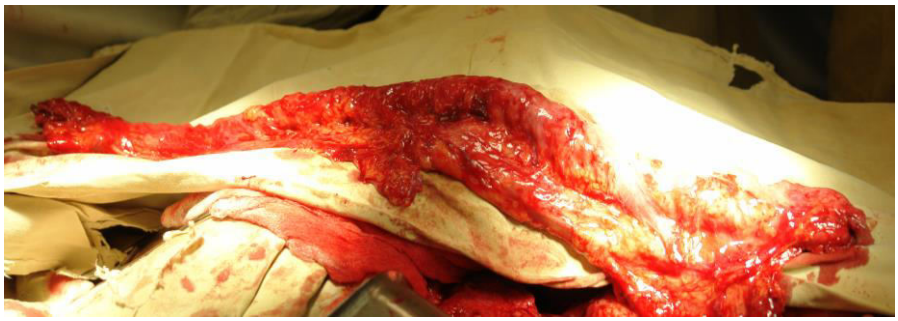

**Рисунок 57. Этап операции у б-го Н. Подготовлен толстокишечный трансплантат**

*При этом были пересечены ствол левой ободочной и первая сигмовидная артерия. Дистальный конец трансплантата анастомозировали с вертикальной частью двенадцатиперстной кишки «конец в бок». Трансплантат провели ретростернально через вскрытое переднее средостение на шею, где сформировали эзофагоколоанастомоз «конец в конец». Перед закрытием брюшной полости выполнили обязательную ревизию всего кишечника и обнаружили в тощей кишке на расстоянии примерно 70 см от связки Трейца опухоль размерами 1,5х2 см плотно-эластичной консистенции. Произведена резекция участка тощей кишки с опухолью и наложен межкишечный анастомоз. Иных изменений не обнаружено. Плевральная и брюшная полости дренированы. Обе послеоперационные раны ушиты. Схема основного этапа операции представлена на рис. 58.*

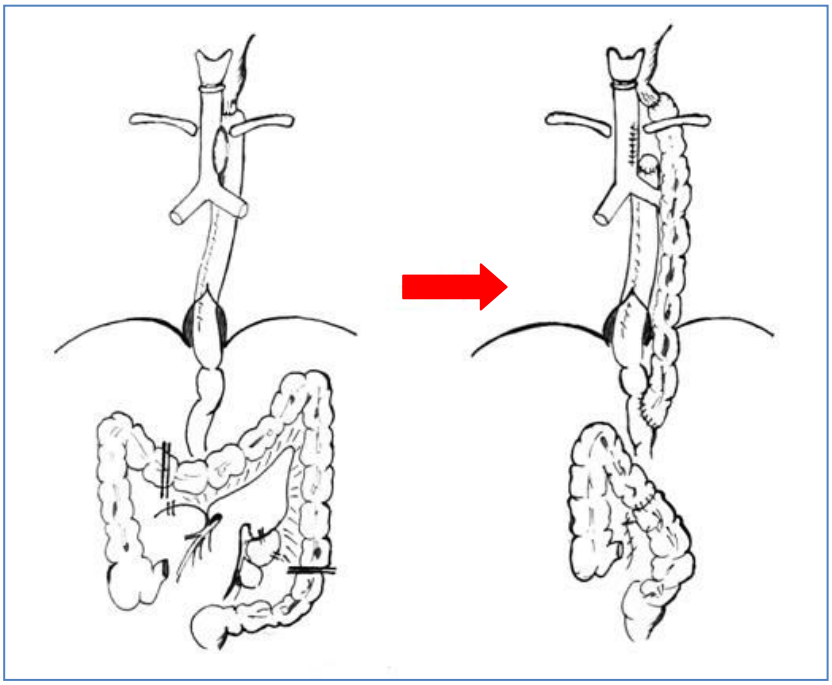

**Рисунок 58. Схема основного этапа операции у б-го Н. Реэзофагопластика толстой кишкой**

*При плановом морфологическом исследовании удаленной части желудочной трубки рецидива опухоли не выявили. В стенке искусственного пищевода обнаружили картину хронического воспаления, дегенеративные и дистрофические изменения. В удаленной тощей кишке выявлена гастроинтестинальная стромальная опухоль, относящая к злокачественным новообразованиям кишечника. Таким образом, к моменту выписки диагноз был следующий: Конкурирующие заболевания. Трахеопищеводный свищ. Гастроинтестинальная стромальная опухоль тощей кишки. Поэтому выполненную операцию мы отнесли к симультанным: Разобщение трахеопищеводного свища. Реэзофагопластика толстой кишкой. Резекция тонкой кишки по поводу гастроинтестинальной опухоли с межкишечным анастомозом.*

*В послеоперационном периоде проводилась антибактериальная, противогрибковая, ингаляционная бронхолитическая, противовоспалительная терапия и искусственное питание. Питание через рот начали на 8 сутки после операции. При контрольной эзофагографии контраст свободно прошел по толстокишечному трансплантату, анастомозы оказались состоятельны и проходимы. Заброса контраста в трахеобронхиальное дерево не отмечено. Спустя 10 лет после операции состояние пациента удовлетворительное, полноценно питается через рот, отметил прибавку в массе тела на 3 кг, расценивает качество своей жизни как удовлетворительное. При комплексном обследовании данных за рецидив и прогрессирование опухоли пищевода и кишки не выявлено.*

Данное клиническое наблюдение уникально по нескольким причинам: во-первых, у пациента первично множественный метахронный рак пищевода и тощей кишки; во-вторых, несмотря на наступившее в отдаленные сроки осложнение, операция по поводу рака пищевода была абсолютно радикальной и технически безупречной. В-третьих, формирование свища между трахеей и искусственным пищеводом неопухолевого происхождения казуистическая редкость. В-четвертых, предпринятая нами операция по ликвидации трахеопищеводного свища позволила выявить новую опухоль, которую практически невозможно диагностировать на предоперационном этапе. И наконец, 10-летняя отдаленная выживаемость после столь тяжелой реконструктивной операции и такого сочетания заболеваний говорит о высоком уровне и эффективности междисциплинарного взаимодействия в

РНЦХ им. акад. Б.В.Петровского, а также безопасности и целесообразности симультанных операций в лечении больных с заболеваниями трахеи. Подобные операции следует шире внедрять в практику отделений торакальной хирургии и безопаснее выполнять в условиях специализированных отделений, имеющих опыт реконструктивных операций, как на трахее, так и на пищеводе. Средняя продолжительность операции в этой группе составила 191±167 мин. Средняя кровопотеря была 210±120 мл.

Во 2-й группе данной главы у 11 больных выполнены комбинированные операции по поводу местнораспространенных новообразований трахеи (табл. 17). Новообразования трахеи и гортани являются довольно редкими заболеваниями, составляя 0,1-0,2% всех новообразований. При этом они могут быть как первичными, то есть возникающими из стенки самой трахеи, так и вторичными. Последнее имеет место при переходе опухолевого процесса из граничащего с трахеей органа (рис.59).

**Рисунок 59. Классификация новообразований трахеи в зависимости от гистогенеза**

В этой группе было 6 мужчин и 5 женщин. Средний возраст больных – 61±13 лет. У всех пациентов показанием к расширенной комбинированной операции была опухоль трахеи. В 8 случаях выявили рак щитовидной железы с врастанием в трахею. У трех больных были первичные опухоли трахеи и гортани: карциноид в 1 случае, фибросаркома - 1 случай и аденокистозный рак у 1 пациента. Главными жалобами в этой группе были: затрудненное дыхание в 9 случаях, осиплость голоса у 7 пациентов, болевой синдром в 6 случаях, дисфагия отмечена у 3 больных. Можно констатировать, что клиническая картина в группе комбинированных операций была гораздо ярче, нежели в группе симультанных операций. Объяснение видим в том, что на клинические проявления опухолевого процесса наслаивались на клинику стеноза дыхательных путей. Показания к операции ставили в том случае, когда планировали добиться R0 резекции или опухолевый стеноз трахеи вынуждал нас делать срочное вмешательство по жизненным показаниям.

**Таблица 17. Демографические данные, виды, и послеоперационные исходы после комбинированных операций на трахее**

| № | В-ст | П | Диагноз | Ст стеноза | Операция | Доступ | Осложнения | Отдал результат |
|---|---|---|---|---|---|---|---|---|
| 1 | 59 | Ж | РЩЖ враст в тр, перст хр. Стен тр | 2 ст | Тиреоид, оконч рез трах, трахеопластика | Ц | Нет | Нет данных |
| 2 | 88 | Ж | Рецид фибросарк трахеи и горт. Стен тр и горт, враст в щит ж | 4 ст | Оконч рез трах и горт. Тиреоид. Трахеоларингопл | Ц | Хондроперихондрит | 48 мес, жива |
| 3 | 34 | М | ПМЗО трахеи и горт, прав возвр н. Опух стеноз горт и трахеи | 3 ст | Оконч рез горт и тр. Трахеопластика | Ц | Хондроперихондрит | 48 мес, жив, стома закрыта |
| 4 | 76 | М | РЩЖ враст в трахею, горт и пищевод, прав возвр н | 2 ст | Тиреоид, оконч рез трахеи, рез мыш сл пищ, трахеопластика | ЦС | Хондроперихондрит | 40 мес, жив, стома закрыта |

| **Таблица 17. Демографические данные, виды, и послеоперационные исходы после комбинированных операций на трахее - продолжение** | | | | | | | | |
|---|---|---|---|---|---|---|---|---|
| 5 | 56 | М | РЩЖ враст в трахею, лев возвр н, мтс в грудину, н/д л/л | 3 ст | Тиреиод, оконч рез трахеи, рез рукоят груд, торакомиопл, металлоост груд трахеопластика | ЦС | Нет | 40 мес, жив, стома закрыта |
| 6 | 63 | Ж | РЩЖ враст в трахею, лев возвр н, пищевода. | 3 ст | Тиреоид, оконч рез трахеи, мыш сл пищ, трахеопластика | ЦС | Стерно медиаст инит | 3 мес, смерть, ТЭЛА |
| 7 | 61 | Ж | Рецид рак щитов жел враст в тр, возвр нерв | 1 ст | Удал рецид РЩЖ с оконч рез трахеи, трахеопластика | Ц | Нет | 14 мес, жива стома закрыта |
| 8 | 70 | М | РЩЖ враст в трахею, прав возвр нерв | 2 ст | Тиреоид с оконч рез трахеи, трахеопластика | Ц | Нет | 14 мес, жив, стома закрыта |
| 9 | 53 | Ж | Рецид РЩЖ враст в трахею и перст хрящ | 2 ст | Удал рецид РЩЖ, рез трахеи, перст хряща, трахеопластика | Ц | Нет | 12 мес, жива, стома закрыта |
| 10 | 58 | М | РЩЖ враст в трахею, лев возвр нерв | 2 ст | Тиреоид с оконч рез трахеи, трахеопластика | Ц | Нет | 24 мес, жив, стома закр |
| 11 | 56 | М | Аденокист рак трахеи враст в перст щит хр, лев возвр н | 3 ст | Тиреоид, паллиативная трахеопластика | Ц | Нет | 11 мес, жив |

Примечание: РЩЖ – рак щитовидной железы, ПМЗО – первично множественная злокачественная опухоль, н/д – нижняя доля, л/л – левое легкое, стен тр – стеноз трахеи, Ц – цервикотомия, ЦС – цервикостернотомия, тиреоид – тиреоидэктомия, оконч рез – окончатая резекция, возвр н – возвратный гортанный нерв, перст хрящ – перстневидный хрящ, щит – щитовидный хрящ

Для оценки распространенности опухолевого процесса выполняли комплексное обследование, целью которого являлись верификация опухоли (если позволяло общее состояние пациента), исключение отдаленных метастазов, оценка степени вовлеченности органов шеи и средостения в опухолевый процесс. Важную роль играет бронхоскопия, во время которой оцениваем не только протяженность поражения стенок опухолью, но и функцию голосовых складок. Тем самым судим о вовлеченности в

опухолевый процесс возвратных гортанных нервов. Если верификации диагноза нет, то выполняем биопсию опухоли. У большинства больных в этом исследовании произвели гастроскопию с эндосонографией. У 3 больных были подозрения на врастание в пищевод, однако интраоперационно истинное врастание было у двоих из них, что потребовало выполнения окончатой резекции и пластики пищевода.

На основании собственного опыта сотрудников торакального отделения в РНЦХ им. акад.Б.В. Петровского разработан и внедрен в клиническую практику следующий протокол отбора на комбинированные операции при опухолях трахеи (Рис.60).

Представленный нами протокол помогает уточнить и верифицировать диагноз, определить местную распространенность опухоли и степень вовлеченности прилежащих органов и структур шеи, исключить отдаленное метастазирование и существенно ускорить подготовку пациентов к хирургическому лечению и в каждом конкретном случае выбрать оптимальный вариант лечения. Важную роль играют эндоскопические методы исследования. Гастроскопия с эндосонографией должна выполняться всегда, если пациент предъявляет жалобы на дисфагию и в тех случаях, когда МСКТ не исключает врастание в пищевод. Особое место занимает бронхоскопия. Зачастую с нее приходится начинать диагностический протокол, если больной поступает с клиникой стридора. В таких случаях целесообразно и безопасно для пациента сразу выполнить бронхоскопию, которая даст не только исчерпывающую информацию о степени и протяженности опухолевого стеноза трахеи, уточнит состояние голосового аппарата, хрящей гортани, но и даст возможность в случае декомпенсированного стеноза выполнить эндоскопическое бужирование стеноза, назотрахеальную интубацию либо другие доступные в арсенале клиники оперативные приемы. После стабилизации общего состояния

пациента можно будет безопасно реализовать весь диагностический алгоритм, выбрать вид операции и составить план вмешательства.

**Рисунок 60. Протокол отбора пациентов с первичными и вторичными опухолями трахеи на комбинированные операции**

Все пациенты в данной группе имели мультиорганное поражение опухолевым процессом, то есть кроме трахеи в инфильтрат были вовлечены соседние структуры: гортань у 5 больных, возвратный гортанный нерв в 8 случаях, щитовидная железа у 2 пациентов с первичными опухолями трахеи,

пищевод в 2 случаях и у 1 больного была поражена рукоятка грудины. Спектр поражения соседних органов и структур в группе комбинированных операций на трахее представлен на рис.61.

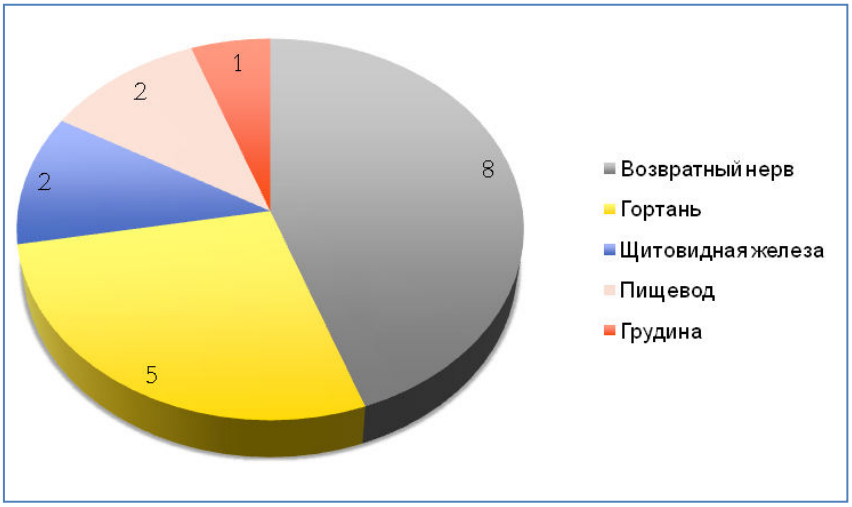


**Рисунок 61. Поражение органов и структур шеи при опухолях трахеи**

Опухолевый стеноз трахеи – опасное и фатальное осложнение данного заболевания. В своей работе используем классификацию опухолевых стенозов В.Д.Паршина, согласно которой при 1 степени просвет сужен менее чем на 1/3, при 2 степени – от 1/3 до 1/2, при 3 степени – от 1/2 до 2/3 и 4 степень характеризуется сужением просвета трахеи более чем на 2/3. Лишь у 1 пациента был стеноз 1 степени. У 5 больных стеноз соответствовал 2 ст, в 4 случаях наблюдали стеноз 3 ст и у одной больной фибросаркомой трахеи был стеноз гортани и трахеи 4 ст. Распределение пациентов по степени стеноза трахеи представлено на рис. 62.

Таким образом, становится очевидным, что 2 группа включала наиболее тяжелый контингент больных новообразованиями трахеи с мультиорганным поражением шеи и выраженными нарушениями дыхания. В РНЦХ им. акад. Б.В. Петровского накоплен 40-летний опыт оказания срочной и плановой эндоскопической и хирургической помощи тяжелому контингенту больных рубцовыми стенозами трахеи и гортани. Алгоритмы оказания помощи таким больным, хирургические приемы и навыки,

приобретенные во время реконструктивно-пластических операций по поводу рубцовых поражений дыхательных путей, оказались также полезными и эффективными в лечении больных с далеко зашедшими стадиями опухолей щитовидной железы с врастанием в трахею и гортань, осложненными опухолевыми стенозами трахеи.

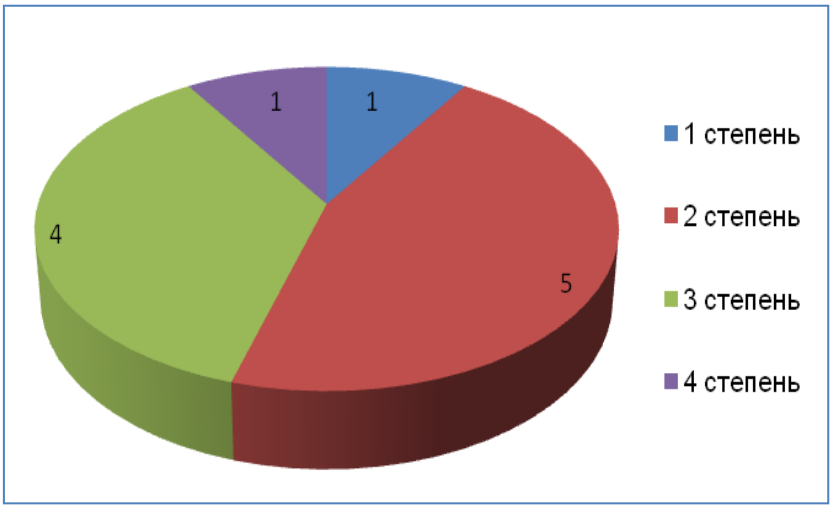


**Рисунок 62. Распределение больных в группе комбинированных операций по степени опухолевого стеноза**

Согласно созданному нами алгоритму отбора больных на операции на трахее, у всех 11 больных циркулярная резекция была противопоказана. На наш взгляд, поражение возвратного нерва и вовлечение хрящей гортани - самые неблагоприятные предикторы выполнения циркулярной резекции. Как известно, при одностороннем нарушении функции гортани, существенно страдает голос, иногда могут возникать поперхивания, но воздухопроводящая функция почти не страдает.

Мы опасаемся, что при выполнении циркулярной резекции при столь запущенном массивном опухолевом процессе может страдать противоположный здоровый возвратный нерв, вследствие операционного отека, тракций и т.д. Тогда послеоперационный период будет отягощен аспирационным синдромом, трахеобронхитом, пневмонией, отеком гортани вплоть до асфиксии, что может потребовать наложения трахеостомии. Зная о подобных негативных последствия, мы воздерживаемся от выполнения

циркулярной резекции при обширном опухолевом поражении шеи в пользу более безопасных, надежных и эффективных этапных реконструктивно-пластических операций. В качестве аргумента приводим следующее клиническое наблюдение:

*Б-й. К., 34 лет поступил в отделение торакальной хирургии РНЦХ им.акад.Б.В.Петровского с жалобами на одышку в физической нагрузке, затрудненное, шумное дыхание, слабость, периодически боли в эпигастрии. Анамнез заболевания насчитывает 7 лет, когда впервые отметил появление одышки, усиливающейся при физической нагрузке. Заподозрена бронхиальная астма и в течение 6 лет получал ингаляционные бронхолитики без выраженного эффекта. В течение последнего года отмечает прогрессирующее ухудшение дыхания. По поводу затрудненного дыхания выполнена КТ, при которой выявлено обьемное образование правой боковой стенки трахеи и щелевидное сужение просвета шейного отдела трахеи до 6х2 мм. При поступлении общее состояние средней степени тяжести. Дыхание в покое стридорозное, шумное. В дыхании участвует вспомогательная мускулатура. 3D-реконструкция изображений компьютерной томографии помогла обнаружить еще одну опухоль размерами 1,0х0,5 см на левой боковой стенке трахеи (рис.63).*

**Рисунок 63. 3D-реконструкция МСКТ б-го К. Выявлено щелевидное сужение просвета трахеи (указано стрелкой)**

*Эндоскопически голосовые складки подвижные, смыкаются полностью. На расстоянии примерно 6-7 мм от голосовых складок на правой стенке подскладочного отдела гортани определяется округлое подслизистое образование размером около 2,0 см с экзофитным ростом, суживающее просвет трахеи примерно до щели 2-3х18 мм. Слизистая над образованием гладкая, блестящая, с усиленным сосудистым рисунком. По левой и передней стенкам первое хрящевое полукольцо визуализируется четко. Тотчас ниже*

*нижнего края этого образования на левой стенке определяется второе незначительно гиперемированное округлое образование с гладкой блестящей поверхностью, размером около 1 см, практически не суживающее просвет трахеи, слизистая над ним с усиленным сосудистым рисунком. Ниже второго опухолевидного образования просвет трахеи на протяжении примерно 7-7,5 см не изменен. Рисунок хрящевых полуколец прослеживается четко (рис.64).*

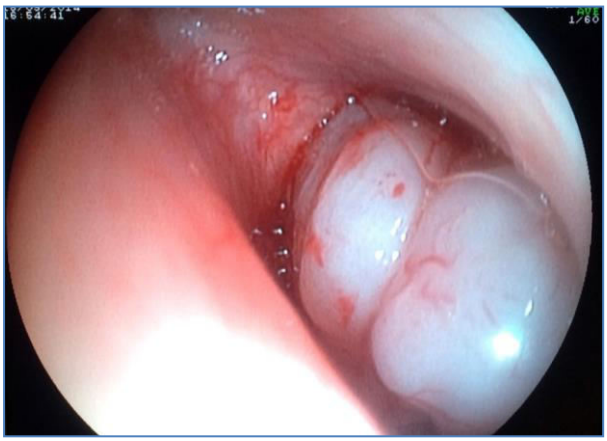

**Рисунок 64. Эндоскопическая картина у б-го К. Опухоль шейного отдела трахеи, распространяющаяся на подскладочный отдел гортани**

*Ввиду нарастающего ухудшения дыхания принято решение об операции по жизненным показаниям. Учитывая протяженность поражения, большую вероятность резекции правого возвратного нерва, вовлечение в опухолевый процесс перстневидного хряща, выполнена комбинированная операция: Удаление карциноидов подскладочного отдела гортани и шейного отдела трахеи с обширной окончатой резекцией шейного отдела трахеи, резекцией правой полуокружности перстневидного хряща с формированием ларинготрахеостомы и введением Т-образной трубки.*

*Разрез кожи по нижней кожной складке шеи. Выделен шейный отдел трахеи, трахея взята на держалки. Выделена задняя стенка шейного отдела трахеи и перстневидного хряща. Трахеотомия от уровня 1 хрящевого полукольца до 3 полукольца, рассечен перстневидный хрящ. Края трахеального разреза взяты на держалки. При ревизии обнаружена мягко-эластичная опухоль размерами 2,5х2 см располагающаяся по правой заднебоковой стенке шейного отдела трахеи и переходящая на правую полуокружность перстневидного хряща. Произведена окончатая резекция шейного отдела трахеи с иссечение правой заднебоковой стенки и правой полуокружности перстневидного хряща в пределах здоровых тканей и краевой резекцией нижней трети правой стенки щитовидного хряща. При срочном морфологическом исследовании опухоли выявлена картина высоко дифференцированного карциноида. Произведен дополнительный срез трахеальной стенки в области нижнего полюса опухоли и дополнительный*

*срез с нижней поверхности щитовидного хряща, которые отправлены на морфологическое исследование. При этом расстояние от голосовых складок до линии резекции составило 0,5-0,7 см. На расстоянии 3 см ниже первой опухоли на левой боковой стенке трахеи выявлена вторая опухоль мягко-эластичной консистенции размерами 1х1,3 см. Произведена окончатая резекция левой боковой стенки трахеи с опухолью. При срочном морфологическом исследовании выявлена картина карциноида. Общая протяженность поражения трахеи и гортани составила 6 см. Учитывая близость голосовых складок к зоне резекции, высокий риск несостоятельности и дисфункции гортани в послеоперационном периоде и характер опухолевого поражения, решено от циркулярной резекции воздержаться и выполнить формирование ларинготрахеостомы. При гистологическом исследовании обоих новообразований обнаружен рост опухоли, имеющей строение карциноида с прорастанием подслизистого слоя и хрящевой пластины трахеи и правой стенки перстневидного хряща. Ситуация расценена, как перично-множественный карциноид трахеи с врастанием в гортань. Схема операции №1 изображена на рис.65.*

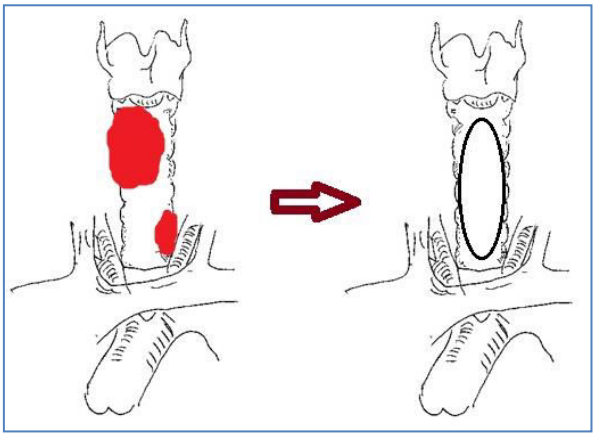

**Рисунок 65. Схема 1-й операции у б-го. К.: комбинированная окончатая резекция шейного отдела трахеи, частичная резекция перстневидного хряща, резекция правого возвратного гортанного нерва, ларинготрахеопластика с введением Т-образной трубки**

*В послеоперационном периоде у пациента появилось поперхивание, явления хондроперихондрита, выраженный инфильтрат в области послеоперационной раны. После проведенной антибактериальной, противовоспалительной терапии, инфильтрат уменьшился, рана зажила, швы сняты частично. Явления хондроперихондрита стихли, после укорочения верхнего колена Т- образной трубки появился голос.*

*Через 6 мес после первой операции больной был госпитализирован для этапной реконструктивной пластической операции. Произведена деканюляции. В трахее и гортани признаков рецидива опухоли не обнаружено. В течение 14 дней просвет трахеи оставался*

*удовлетворительным. Однако обращали внимание размеры дефекта трахеи 5х2 см и отсутствие каркасности боковых стенок трахеи в области дефекта. Решено устранять дефект с использованием аутохрящей.*

*Выполнено 2-я операция: закрытие обширного дефекта передней стенки трахеи кожно-хрящевым лоскутом. Забор аутохрящей произведен из правой реберной дуги. Сформированы 3 фрагмента, которые имплантированы в боковые и переднюю стенку трахеи. Схема операции №2 изображена на рис.66.*

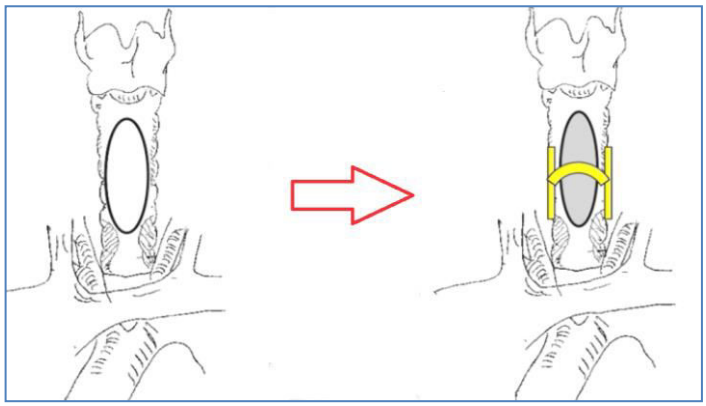

**Рисунок 66. Схема 2-й операции у б-го К. Устранение обширного дефекта передней стенки трахеи кожно-хрящевым лоскутом**

*Послеоперационный период протекал гладко. Рана зажила первичным натяжением. Через 5 лет после хирургического лечения первично-множественной злокачественной опухоли трахеи у пациента при комплексном обследовании данных за рецидив опухоли не выявлено. Дыхание свободное. Качество жизни хорошее.*

Данное наблюдение показало, как многоэтапный подход к лечению, включавший несколько операции, позволил всего за полгода радикально резецировать опухоли трахеи, восстановить просвет дыхательных путей и устранить обширный калечащий дефект трахеи у молодого пациента. Это стало возможно, благодаря приемам и навыкам, полученным при реконструктивно-пластических операциях по поводу рубцовых стенозов трахеи. Строгое следование всем пунктам разработанного нами алгоритма и правильное планирование объема операции привели к прогнозируемому непростому послеоперационному периоду и хорошим отдаленным результатам.

Трахеоларингопластика в подобных высоко рискованных случаях представляется нам простой, надежной, хорошо себя зарекомендовавшей операцией. Кроме того, через дефект трахеи в течение нескольких месяцев можно легко осуществлять наблюдение за местными тканями и выполнять биопсию подозрительных участков слизистой.

Рак щитовидной железы считается благоприятным в плане отдаленного прогноза. Обычно это медленно растущая бессимптомная опухоль. Однако у части пациентов течение заболевания может принять агрессивный характер и у таких больных выявляют прорастание опухолью трахеи, пищевода, клетчатки и сосудов верхнего средостения, возвратных нервов, отдаленные метастазы в кости и легкие. Для таких пациентов оправдан мультидисциплинарный подход в лечении, включающий в обязательном порядке радиоиодтерапию, которая считается эффективным методом лечения отдаленных метастазов рака щитовидной железы. Однако местнораспространенная опухоль щитовидной железы с прорастанием в трахею и пищевод одновременно является абсолютным противопоказанием к радиоиодтерапии, поскольку процесс распада опухоли под воздействием радиофармпрепарата неизбежно приведет к формированию опухолевого трахеопищеводного свища, аспирационным осложнениям и смерти пациента. В этой группе пациентов оптимально и безопасно начинать мультидисциплинарное лечение с расширенной комбинированной операции, направленной на удаление опухоли щитовидной железы, с одномоментной резекцией трахеи и пищевода, с последующей реконструкцией трахеи и пищевода. Обязательным этапом данной операции является пункционная гастростомия. Средняя продолжительность операции в этой группе составила 481±217 мин. Средняя кровопотеря была 486±260 мл.

Изучение непосредственных результатов симультанных и комбирированных операций на трахее показало, что различные осложнения возникли у 5 пациентов. В 1 группе у 1 больного после одномоментного

устранения дефектов трахеи и черепа, на 5 сутки после операции сформировался наружный трахеальный свищ, как следствие несоблюдения пациентом голосового режима. На фоне консервативного лечения с осложнением удалось справиться и наступило выздоровление.

Во 2-й группе послеоперационный период можно охарактеризовать как тяжелый. У 3-х пациентов в раннем послеоперационном периоде наблюдали хондроперихондрит гортани и трахеи. Связываем это осложнение у 2 больных с преклонным возрастом (88 и 76 лет), агрессивным характером основного заболевания, объемом перенесенной операции и низкими репаративными способностями. У 3 пациента мужчины 32 лет выполнена резекция трахеи и гортани по поводу первично-множественного карциноида верхних отделов дыхательного пути. Как и ожидали, в опухолевый процесс был вовлечен правый возвратный нерв, который был резецирован. С первых суток после операции отмечали поперхивания, отек подскладочного отдела гортани, быстро присоединилась инфекция, и начался хондроперихондрит гортани и трахеи. У всех трех больных осложнение было купировано консервативными методами. У 1 больной после резекции трахеи и окончатой резекции пищевода по поводу местнораспространенного рака щитовидной железы послеоперационный период осложнился стерномедиастинитом. Необходимо отметить, что это была пациентка с большим количеством сопутствующих заболеваний, включая ожирение, сахарный диабет, ишемическую болезнь сердца и в отделение она поступила в тяжелом состояния, с запущенным опухолевым процессом на шее, осложненным стенозом трахеи. Манифестация стерномедиастинита началась на 14 сутки после операции. Выполнена однократная хирургическая санация средостения, удаление швов с грудины. Удалось добиться ликвидации острых явлений и перехода осложнения в хроническую форму и выписать больную на амбулаторное лечение. Однако через 2,5 мес пациентка умерла дома от тромбоэмболии легочной артерии.

Таким образом, доля больных с заболеваниями трахеи, перенесших симультанные и комбинированные операции без осложнений и летальных исходов, составила 84%. Осложнения возникли у 16% больных. Летальных исходов не было. Все выписанные пациенты 2-й группы продолжили лечение в специализированных онкологических учреждениях, 9 из них получили радиойодтерапию. 22 больных продолжают находиться под наблюдение торакальных хирургов РНЦХ.

При оценке отдаленных результатов в основу были положены объективные данные клинического и рентгенологического исследований, а также самочувствие больных.

Общая выживаемость больных заболеваниями трахеи после комбинированных и симультанных операций в отдаленные сроки была следующей: 3-летняя, 5-летняя и 7-летняя - 82% (рис.67).

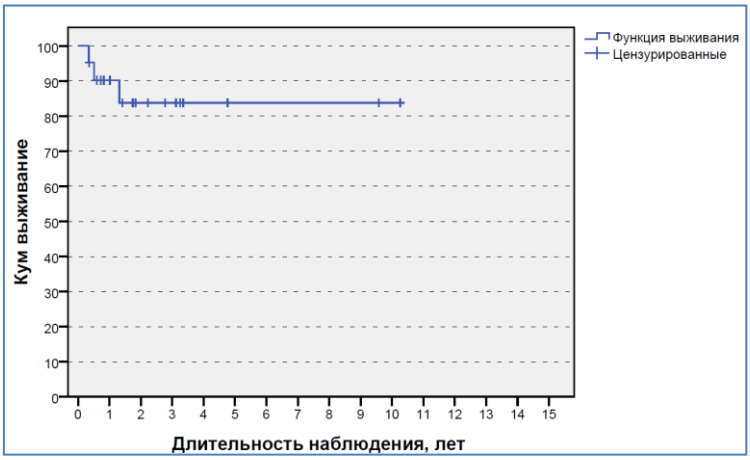


**Рисунок 67. Выживаемость пациентов в отдаленные сроки после симультанных и комбинированных операций на трахее (по методу Каплана-Майера)**

В 1-й группе выполнены симультанные операции по поводу конкурирующих заболеваний трахеи и других органов. Полное излечение достигнуто у 100% больных. 3-, 5- и 7-летняя выживаемость составила 73%, соответственно (рис.68).

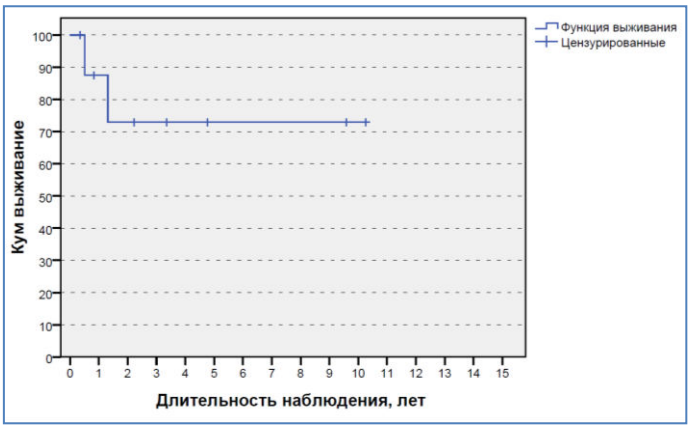


**Рисунок 68. Отдаленная выживаемость в группе больных, перенесших симультанные операции на трахее и других органах (по методу Каплана-Майера)**

Во 2-группе проведены комбинированные операции по поводу опухолей шеи с резекцией трахеи, гортани, щитовидной железы, пищевода, возвратных нервов и грудины. Радикальность вмешательств составила 90%. 1-, 3- и 5-летняя выживаемость составила 90%, соответственно (рис.69).

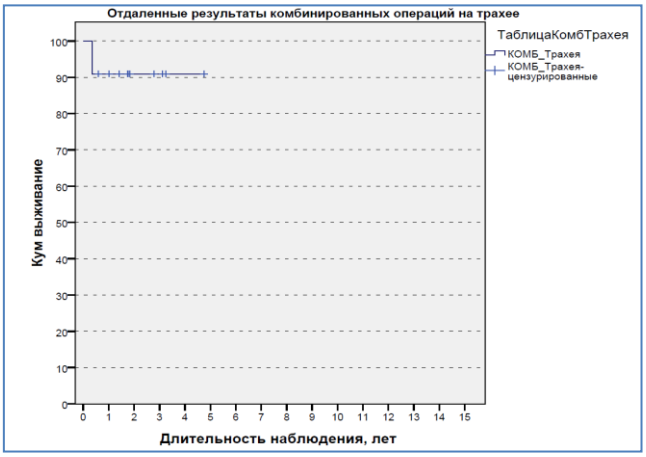


**Рисунок 69. Отдаленная выживаемость больных после комбинированных операций на трахее (по методу Каплан-Майера)**

При однофакторном анализе выявили ожидаемую связь отдаленных результатов с возрастом больных, которая, однако, не достигла статистической достоверности, вероятно из-за малой выборки (p=0,72 по методу Long Rank). Так, в группе пациентов младше 60 лет 3-, 5- и 7-летняя выживаемость составила 83%, соответственно. Напротив, в группе пациентов

старше 60 лет 3-летняя и 5-летняя выживаемость составила 80%, соответственно (рис.70).

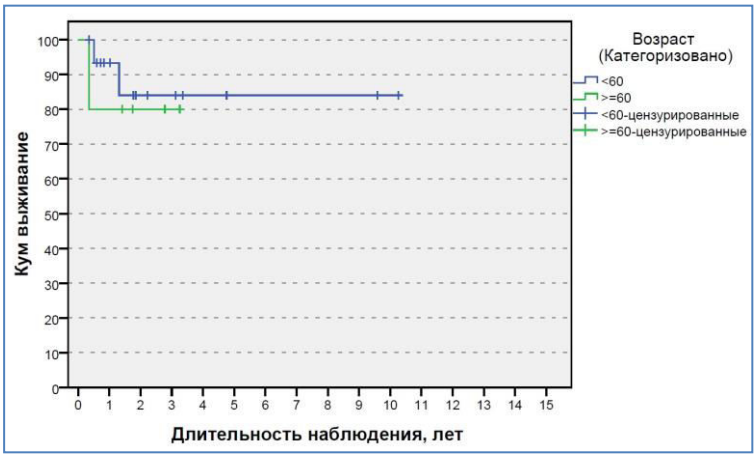


**Рисунок 70. Выживаемость в дальние сроки после симультанных и комбинированных операций у больных заболеваниями трахеи в зависимости от возраста (по методу Каплана-Майера) (p. 0,72 по методу Long Rank)**

Обнаружили связь между прогнозом и наличием либо отсутствием злокачественного заболевания. В группе пациентов со злокачественными опухолями трахеи после операции 3-х и 5-летняя выживаемость составили 90% и 90%, соответственно. У больных, которым операция была выполнена по поводу доброкачественных и неопухолевых заболеваний трахеи 3-х, 5-ти и 7-летняя выживаемость составила 74%, соответственно (рис.71). При этом различия также не достигли статистической достоверности (p=0,47 по методу Long Rank).

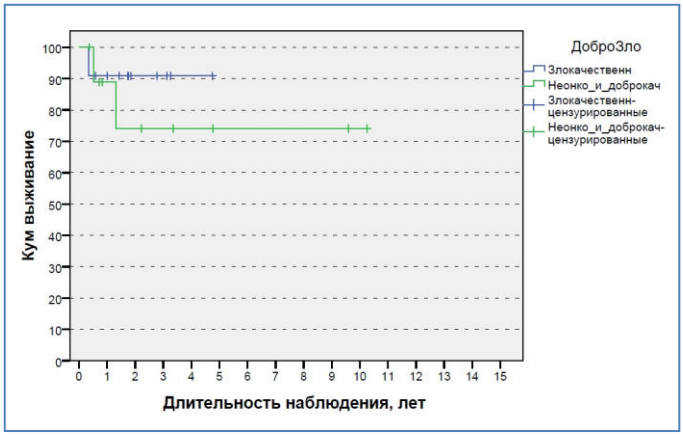


**Рисунок 71. Выживаемость в дальние сроки после симультанных и комбинированных операций у больных заболеваниями трахеи в зависимости от возраста (по методу Каплана-Майера) (p=0,47 по методу Long Rank)**

В целом благоприятные непосредственные и отдаленные результаты, при которых выздоровление или улучшение достигнуто у 25 больных (84%) свидетельствует о высокой эффективности симультанных и комбинированных операций при лечении доброкачественных и злокачественных заболеваний трахеи.

Относительно небольшое число пациентов в этом разделе торакальной хирургии не дает нам возможности установить влияние различных факторов на отдаленный прогноз после операций. С уверенностью можно заключить, что у отдельных больных расширенные комбинированные операции при запущенных опухолях шеи позволяют восстановить проходимость дыхательных путей, значительно улучшить качество жизни и обеспечивают приемлемую отдаленную выживаемость. Подтверждением является следующее клиническое наблюдение.

*Больной А. 56 лет госпитализирован в отделение торакальной хирургии РНЦХ им. акад.Б.В.Петровского с клиникой шумного затрудненного дыхания и осиплостью голоса, болевым синдром в области шеи и верхней трети грудины. Манифестация заболевания в виде потери голоса и нарастающим затруднением дыхания. Пациента обследовали в отделении оториноларингологии, где выявлен парез левой голосовой связки. При дальнейшем обследовании выявлено новообразование щитовидной железы, прорастающее переднебоковую стенку трахеи в шейном отделе. Верифицировали папиллярный рак щитовидной железы, который быстро прогрессировал и привел к опухолевому стенозу трахеи и появлению стридора. МСКТ мягких тканей шеи и грудной клетки с 3D-реконструкцией выявила распространенное поражение шейного и шейно-грудного отделов трахеи опухолевым процессом, а также выявила метастаз в рукоятке грудины и единичные метастазы в левом легком.*

*Фибротрахеобронхоскопия выявила приводящий парез левой голосовой складки с опухолевой инфильтрацией левой боковой стенки шейного отдела трахеи на протяжении 3,5 см с переходом опухоли на левую полуокружность перстневидного хряща. Просвет трахеи в области опухолевой инфильтрации сужен до 0,5х0,6 см, что соответствует III ст (рис.72). Проведен мультидисциплинарный консилиум с участием радиологов и онкологов химиотерапевтов. Консилиум рекомендовал комбинированное лечение, включая операцию и радиойодтерапию. Опухолевый субкомпенсированный стеноз трахеи и высокий риск асфиксии и смерти от*

*дыхательной недостаточности диктовал жизненные показания к хирургическому лечению.*

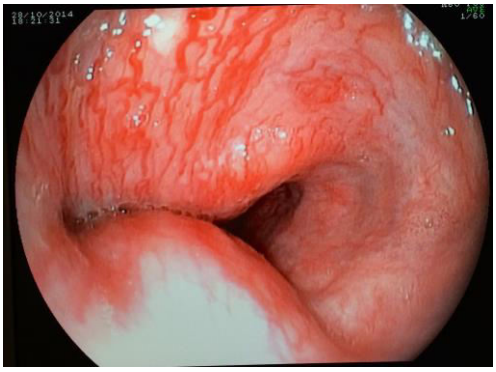

**Рисунок 72. Эндоскопическая картина у б-го А. Опухолевый стеноз трахеи III ст**

*Выполнили расширенную комбинированную операцию: Цервикостернотомию. Тиреоидэктомию. Медиастинальную и шейную лимфодиссекцию. Резекцию рукоятки грудины. Металлоостеосинтез и торакомиопластика передней грудной стенки. Резекцию шейного и грудного отделов трахеи. Трахеопластику с введением Т-образной трубки.*

*Выкроили кожные лоскуты, аналогичные таковым при реконструктивных операциях на трахее, выполнили тотальную тиреоидэктомию с опухолью, но просвет трахеи не вскрывали до полного окончания медиастинального этапа и сведения краев грудины.*

*Произвели частичную продольно-поперечную стернотомию с иссечением рукоятки грудины. Выполнили верхнюю медиастинальную лимфодиссекцию. Осуществили металлоостеосинтез грудины и торакомиопластику с использованием левой большой грудной мышцы (рис.73). Грудину ушили с оставлением дренажа в загрудинном пространстве. Средостение изолировали от шеи с помощью большой грудной мышцы. После этого произведели обширную окончатую резекцию передней и левой боковой стенок шейного и шейно-грудного отделов трахеи, частичную резекцию перстневидного хряща, резекцию левого возвратного нерва, вовлеченного в опухолевый процесс. Возник дефект трахеи и гортани размерами 5х3 см. Вся левая боковая стенка шейного отдела трахеи отсутствовала. Операцию завершили шейной лимфодиссекцией и формированием ларинготрахеостомы путем фиксации треугольных кожных лоскутов к краям трахеоларингеального дефекта (рис.74). Наблюдали гладкий послеоперационный период и полное приживление металлоконструкций.*

**Рисунок 73. Металлостеосинтез грудины и торакомиопластика**

*При плановом гистологическом исследовании операционного материала обнаружили прорастание фолликулярного рака щитовидной железы в стенку трахеи (Рис. 75). Также подтверждено полное замещение нормальной костной ткани рукоятки грудины метастазом фолликулярного рака (рис.76). Выписавшись из РНЦХ им. акад. Б.В. Петровского, больной продолжал комбинированное лечение в специализированном онкологическом отделении, где получил 2 курса радиойодтерапии с удовлетворительной переносимостью и положительным клиническим эффектом. Контрольное обследование через 6 мес не выявило данных за местный рецидив опухоли и наличие дополнительных отдаленных метастазов. В РНЦХ через 7 мес. и 10 мес. после первой операции больному по поводу обширного ларинготрахеального дефекта выполнен ряд этапных реконструктивно-пластические операции, в результате которых сформированы левая боковая и передняя стенки трахеи и гортани. Обширный дефект передней стенки трахеи и гортани устранен (рис.77).*

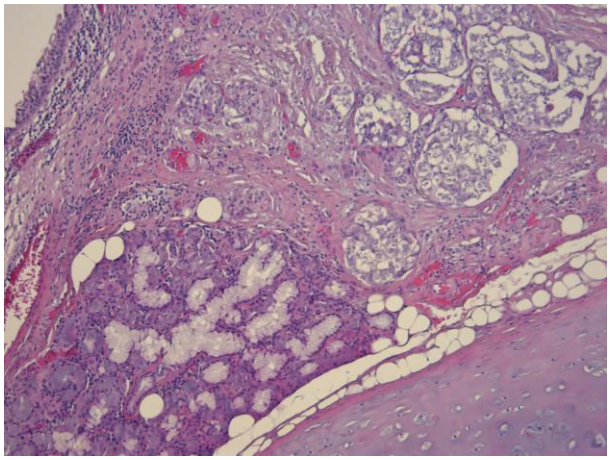

**Рисунок 75. Картина прорастания фолликулярного рака щитовидной железы в трахеальную стенку. Х100. Гематоксилин-эозин**

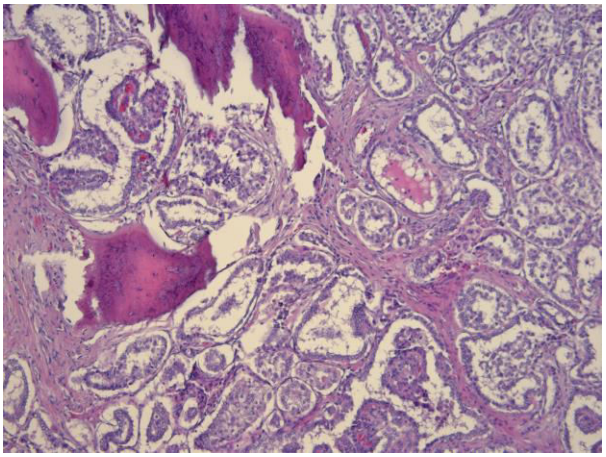

**Рисунок 76. Картина прорастания фоликуллярного рака щитовидной железы в рукоятку грудины. Х100. Гематоксилин-эозин**

**Рисунок 74. Окончательный вид операционной раны после первого вмешательства. Ларинготрахеостома в проекции передней стенки трахеи**

**Рисунок 77. Окончательный вид пациента через 40 мес после первой операции. Ларинготрахеостома ликвидирована**

*Через 40 месяцев после расширенной комбинированной тиреоидэктомии с окончатой резекцией трахеи, шейной и медиастинальной лимфодиссекции, резекции рукоятки грудины и торакомиопластики, признаков рецидива и прогрессирования опухоли щитовидной железы не выявлено. Отдаленных метастазов опухоли не обнаружено. Эндоскопически просвет трахеи и гортани в области ранее перенесенных пластических операций ориентировочно 1,3х1 см. Пациент оценивает качество жизни как хорошее, дыхание остается свободным при любых физических нагрузках, голос остается осипшим, но достаточным для повседневной жизни и примитивной работы. Продолжается динамическое наблюдение за больным.*

В данном клиническом случае первый этап хирургического лечения преследовал 3 цели: 1) удаление щитовидной железы с опухолевым узлом с резекцией пораженной стенки трахеи и гортани в пределах здоровых тканей, резекцию рукоятки грудины; 2) восстановление просвета дыхательных путей и подготовку к последующим реконструктивно-пластическим операциям на трахее и гортани; 3) восстановление целостности грудины и передней грудной стенки в виде полноценной торакомиопластики с использованием металлических конструкции и местных тканей. Кроме обширного местного распространения у данного больного наблюдались единичные метастазы в

левом легком. Поэтому были важны ранняя активизация, быстрая реабилитация и выписка больного с целью перевода в специализированный онкологический стационар для более раннего начала адъювантной радиойодтерапии. Он был выписан на 14 день после операции и уже через 1 мес после операции начата радиойодтерапия.

**Резюме.** Таким образом, можно заключить, что предложенный протокол отбора и алгоритм хирургической стратегии оправданы у больных с первичными и вторичными опухолями трахеи. Необходим мультидисциплинарный подход в лечении данной группы пациентов. Этапные реконструктивно-пластические операции показаны при распространенном опухолевом поражении трахеи. Наш опыт невелик, но предварительные результаты свидетельствуют о том, что качество жизни после подобных вмешательств намного превышает таковое после паллиативных концевых трахеостомий, либо без операции. Располагая современными техническими возможностями и обладая навыками реконструктивной хирургии трахеи, пищевода, сосудистой хирургии, мы можем существенно расширить границы резектабельности даже у тяжелых больных с местнораспространенными новообразованиями трахеи. Комбинированные вмешательства при запущенном раке щитовидной железы ведут к выздоровлению или значительному продлению жизни большинству больных, которые нередко рассматривались как инкурабельные. Максимальное возможное удаление карциномы создает лучшие перспективы для жизни и выздоровления больных РЩЖ. Непосредственные и отдаленные результаты симультанных операций на трахее показали, что при строгом следовании всем пунктам протокола и соблюдении всех принципов и приемов реконструктивно-пластической хирургии дыхательных путей данные вмешательства существенно расширяют возможности лечения больных конкурирующими доброкачественными заболеваниями трахеи и других органов.

# ЗАКЛЮЧЕНИЕ

Число торакальных больных, имеющих одновременно несколько заболеваний и требующих хирургической коррекции, растет из года в год. Другой тяжелой группой пациентов в торакальных клиниках являются больные с местнораспространенными опухолевыми процессами в грудной клетке. При выявлении врастания опухоли в сердечно-сосудистые структуры в подавляющем большинстве случаев хирургическое лечение в настоящее время не проводится. В тоже время, во всем мире торакальные онкологи все активнее внедряют в практику использование искусственного кровообращения при комбинированных операциях, когда планируется резекция аорты, легочного ствола, предсердия и верхней полой вены. Особого внимания заслуживают больные доброкачественными и злокачественными заболеваниями трахеи, поскольку, их лечение предъявляет высокие требования к уровню и оснащению, а самое главное - опыту клиники в области реконструктивной хирургии дыхательных путей. У подавляющего числа этой группы можно наблюдать целый ряд тяжелых сопутствующих заболеваний, также требующих привлечения хирургов различного профиля. В большинстве случаев симультанные и комбинированные торакальные операции являются технически сложными, травматичными и связаны с высоким риском развития осложнений и летальных исходов.

Настоящее исследование проведено с целью решения проблемы лечения больных с конкурирующими злокачественными и доброкачественными заболеваниями органов грудной клетки, а также местнораспространенными формами опухолей легких и средостения путем применения симультанных и расширенных комбинированных операций, в том числе с использованием кардиохирургических и торакоскопических технологий. В его задачи входило: 1) Систематизировать и провести анализ клинических наблюдений для уточнения структуры и характеристики

конкурирующих заболеваний у больных торакального профиля; 2) Проанализировать частоту и характер поражения структур средостения при местнораспространенных опухолевых процессах грудной клетки; 3) Сформулировать показания и разработать протокол отбора больных злокачественными и доброкачественными конкурирующими заболеваниями органов грудной клетки на симультанные операции; 4) Обосновать показания и создать протокол отбора больных злокачественными и доброкачественными заболеваниями органов грудной клетки на комбинированные операции; 5) Выработать показания и оптимальную методику торакальных операций с искусственным кровообращением у больных местнораспространёнными опухолями внутригрудной локализации и при конкурирующей сердечно-сосудистой патологии; 6) Уточнить возможности и показания к применению торакоскопических технологий при симультанных и комбинированных операциях; 7) Разработать показания и подготовить диагностический протокол отбора пациентов с доброкачественными и местнораспространенными злокачественными заболеваниями трахеи на симультанные и комбинированные операции; 8) Проанализировать непосредственные результаты симультанных и комбинированных операций; 9) Сравнить результаты лечения больных, оперированных в условиях ИК или на работающем сердце; 10) Провести однофакторный анализ отдаленных результатов симультанных и комбинированных операций.

В основу работы положен опыт симультанных и комбинированных операций, накопленный в РНЦХ им. акад. Б.В. Петровского за период с 2001 по 2017 годы включительно. Всего проанализировано 145 больных в возрасте 19 до 88 лет, из них лиц мужского пола – 102 (70,3%) и женского 43 (29,7%).

Симультанные операции произведены у 80 больных, а комбинированные – у 65 пациентов. За этот же период а РНЦХ им. акад.Б.В.Петровского выполнено более 4000 операций. Из этого следует, что

удельный вес симультанных операций не превышал 2%, а комбинированные вмешательства составили 1,6% от общего числа легочных операций.

Впрочем, в течение последнего десятилетия наблюдаем динамику увеличения числа симультанных и комбинированных операций в РНЦХ им.акад.Б.В.Петровского с 12 вмешательств за период с 2001 по 2006 до 80 операций, выполненных за период с 2013 по 2017 годы. Полагаем, что это произошло, благодаря активной работе отделения торакальной хирургии в этой области и созданию экспертной многопрофильной команды, участвующей в лечении этого контингента больных. Без сомнения весомый вклад оказали протоколы отбора больных на симультанные и комбинированные операции, разработанные сотрудниками торакального отделения и внедренные в рутинную клиническую практику РНЦХ и зарекомендовавшие себя как эффективный и надежный инструмент.

В группе симультанных операций было большинство мужчин в возрасте старше 60 лет. Объяснение видим в то, что именно в данной возрастной группе чаще всего встречается рак легкого в сочетании с сердечно-сосудистыми заболеваниями, то есть две смертельно опасные болезни, требующие хирургического лечения. Среди лиц, перенесших комбинированные операции, преобладали также мужчины, но более молодого работоспособного возраста. Именно в этой возрастной категории мужчин чаще выявляют запущенные формы агрессивных опухолей легких и средостения, когда единственными видом операции может быть комбинированное травматичное вмешательства.

Для выбора показаний к симультанным и комбинированным операциям важное значение имеет характер патологического процесса. В связи с первичными злокачественными опухолями операции произведены у 84 больных, по поводу доброкачественных и злокачественных заболеваний трахеи – у 30 больных, включая 1 случай редкого сочетания трахеопищеводного свища и первично-множественной опухоли пищевода и

тонкой кишки, по поводу бронхоэктазов – у 11 пациентов, по поводу врожденной патологии – 8 больных, внутригрудных метастазов – у 4 пациентов, загрудинного зоба – 3 больных, паразитарных заболеваний в 3 случаях.

У пациентов со злокачественными заболеваниями легких и средостения в сочетании с разнообразной конкурирующей патологией, требующей хирургической коррекции, операции состояли из двух этапов – основного и симультанного. На основных этапах выполнены следующие торакальные вмешательства: пневмонэктомия у 5 больных, лоб- и билобэктомия в 25 случаях, сублобарная резекция легкого потребовалась 15 пациентам, новообразование средостения удалено в 15 случаях, резекция грудной стенки – 1 больного, циркулярная резекция трахеи – у 6 пациентов, этапные реконструктивно-пластические операции осуществили в 12 случаях и 1 больного выполнено разобщение трахеопищеводного свища и реэзофагопластика толстой кишкой. У этих же пациентов одномоментно произвели следующие вмешательства: реваскуляризация миокарда у 20 больных, протезирование аорты у 4 пациентов, протезирование клапана сердца в 7 случаях реконструкция сонной артерии – у 8 больных, перевязка ушка левого предсердия в 1 случае, имплантация электрокардиостимулятора – у 3 больных, удаление образования сердца – в 1 случае, удаление новообразования средостения – у 4 пациентов, сублобарная резекция легкого – у 1 больного, пластика диафрагмы – в 1 случае, резекция и пластика пищевода – у 2 пациентов, устранение дефекта черепа – в 10 случаях, резекция и пластика грудной стенки – у 1 больного, холецистэктомия – в 4 случаях, тиреоидэктомия – у 2 пациентов, грыжесечение – у 6 больных, резекция кишки с анастомозом – в 1 случае и резекция молочной железы у 1 пациентки.

Такое разнообразие операций часто требовало от нас принятия непростого решения о наиболее удобном и в то же время менее

травматичном доступе. Иными словами доступ при симультанной операции не должен быть более болезненным и опасным, чем сама симультанная операция. По всей видимости, доступ может быть той не решенной до конца проблемой, которая сдерживает распространение симультанных операций. У наших пациентов для выполнения симультанных операций произведены следующие доступы: стернотомия у 21 больного, торакотомия в 15 случаях, стерноторакотомия – у 1 пациента, цервикоторакотомия – у 4 больных, цервикостернолапаротомия – в 2 случаях, двусторонняя торакотомия у 1 пациентки, цервикотомия – у 2 больных, видеоассистированная торакоскопия в 3 случаях. У ряда больных потребовалось сочетание различных доступов, включая: видеоассистированную торакоскопию и цервикотомию у 7 пациентов, видеоассистированную торакоскопию и лапаротомию у 2 больных, торакотомию и лапароскопию в 2 случаях, торакотомию и лапаротомию у 6 пациентов, цервикотомию и лапаротомию – у 3 больных, цервикотомию и краниотомию – в 10 случаях и стернотомию и краниотомию у 1 пациента.

Следовательно, основными показаниями к симультанным операциями были различные злокачественные опухоли, по поводу которых выполнено 22 открытых симультанных операции, 8 торакоскопических симультанных вмешательств, в 7 случаях произведены операции в условиях искусственного кровообращения.

По поводу доброкачественных заболеваний осуществили 32 симультанные операции, включая 18 реконструктивно-пластических вмешательств на трахее и гортани и 11 операций произвели в условиях искусственного кровообращения.

Больным местнораспространенными опухолями и неопухолевыми запущенными заболеваниями легких и средостения выполняем комбинированные операции. Условно комбинированная торакальная операция состоит из торакального этапа, во время которого мы производим

удаление органа дыхания или средостения пораженного патологическим процессом и второго этапа, на котором производится резекция всех пораженных участков или целых органов пораженных тем же патологическим процессом. Этот этап может выполнять как торакальная бригада, так и хирургии другого профиля, в зависимости от типа внелегочного поражения. Всего проведено 65 комбинированных операции. Объем торакального этапа включал следующие виды резекций: пневмонэктомию - у 21 пациента, удаление опухоли средостения - в 23 случаях, лобэктомию и билобэктомию - у 2 больных, сублобарную резекцию – у 5 пациентов, резекцию грудной стенки – у 2 больных и резекцию трахеи в 12 случаях. Внелегочные типы резекций имели такой спектр: резекция перикарда – у 27 больных, резекция и реконструкция аорты – у 14 пациентов, резекция и пластика легочного ствола в 10 случаях, резекция и пластика предсердий – у 10 больных, резекция и пластика верхней полой вены и ее ветвей – у 9 пациентов, резекция и реконструкция плечеголовного артериального ствола – в 2 случаях, резекция миокарда левого желудочка- у 1 пациентки, резекция и протезирование грудного позвонка – в 1 случае, нефрэктомия – у 1 больного, резекция сигмовидной кишки – у 1 пациента, резекция нервных стволов – у 13 больных, резекция и пластика пищевода – у 8 пациентов, тиреоидэктомия – в 9 случаях, резекция хрящей гортани и трахеи – у 11 больных, резекция диафрагмы – в 2 случаях, резекция грудины и грудной стенки – у 4 больных и пахово-бедренная лимфаденэктомия у 1 пациентки. Такое разнообразие и большое количество не легочных резекций обусловлено тем, что лишь 30% больных этой группы выявили поражение 1 соседнего органа или структуры средостения. В 70% случаях имело место мультиорганное поражение: 2 органа были поражены у 37%, 3 органа – в 21,5 % случаев, инвазия в 4 органа встретилась у 7,7% больных и 5 органов были вовлечены в опухолевый процесс у 4,6% пациентов.

Таким же трудным и дискутабельным остается вопрос выбора доступа при комбинированных операциях. В нашем исследовании выполнили следующие доступы при комбинированных вмешательствах: стернотомию у 19 больных, торакотомию у 24 пациентов, стерноторакотомию - 3 случаях, двустороннюю торакотомию – у 3 больных, цервикотомию – у 7 пациентов, видеоассистированную торакоскопию в 2 случаях, торакотомию в сочетании с лапароскопией у 1 пациентки, торакотомию в сочетании с лапаротомией у 1 больного и стернотомию с лапаротомией в 1 случае.

Как видно, самыми частыми показаниями к комбинированным операциям оказались различные злокачественные опухоли легких, средостения, грудной стенки и трахеи, по поводу которых выполнено 58 открытых и 3 торакоскопических операции. В 18 случаях данные вмешательства потребовали использования искусственного кровообращения с целью резекции и реконструкции сердечно-сосудистых структур. Лишь 4 больным комбинированные операции выполнены по поводу неопухолевого процесса.

Таким образом, симультанные и комбинированные операции - это трудный и малоизученный раздел торакальной хирургии. Отбор больных на данный вид лечения требует привлечения высококлассных специалистов и применения всех имеющихся в арсенале методов исследования. Мы разработали и используем в повседневной практике особые протоколы и алгоритмы, которые позволяют в каждом конкретном случае верифицировать диагноз, уточнить распространенность опухолевого процесса, исключить наличие отдаленных метастазов или других опухолей, проанализировать параметры сердечно-сосудистой и легочной системы и оценить функциональную операбельность. Для каждого типа операции протоколы отборы незначительно различаются, но в целом их идеология и стратегия схожая.

При подготовке пациентов к симультанной операции акцент делаем в первую очередь на обследование сердечно-сосудистой системы. Коронарографию выполняем строго всем пациентам старше 60 лет либо при наличии отягощенного сердечно-сосудистого или семейного анамнеза и неудовлетворительных результатах функциональных нагрузочных тестов. Во время обследования кандидата на комбинированную операцию нас интересует в первую очередь степень распространенности опухоли и количество вовлеченных органов и структур. Для этого применяем весь спектр неинвазивных и инвазивных методик визуализации и верификации. У всех больных с центрально расположенными опухолями легких и средостения в обязательном порядке выполнили чреспищеводную эхокардиографию для выявления или исключения инвазии в сердце, аорту или легочный ствол. В случаях опухолей заднего средостения и при центральных опухолях правого легкого всегда выполняем эзофагогастроскопию с эндосонографией для уточнения состояния стенок пищевода. В диагностическом протоколе для больных с заболеваниями трахеи главную роль играет трахеобронхоскопия и компьютерная томография шеи и грудной клетки с трехмерной реконструкцией изображений. Перед симультанными операциями на трахее всем пациентам выполняли электроэнцефалографию для исключения эпиактивности. У больных распространенным раком щитовидной железы с врастанием в трахею и параэзофагеальную клетчатку обязательным исследованием была эзофагогастроскопия с эндосонографией.

Для удобства изучения и проведения более детального анализа результатов всех видов симультанных и комбинированных операций мы их поделили на 4 раздела.

В первый раздел вошли 65 симультанных и комбинированных операций при заболеваниях легких и средостения, выполненных без искусственного кровообращения. Всех пациентов разделили на 4 группы.

В 1 группе больным злокачественными местно-распространенными или диссеминированными заболеваниями легких и других органов выполнили 12 комбинированных операций. У 1 пациента по поводу рака почки и центрально расположенного метастаза в левом легком произведена нефрэктомия и пневмонэктомия. У 1 больной выполнена лапароскопическая резекция сигмовидной кишки и верхняя лобэктомия по поводу рака сигмовидной кишки и солитарного метастаза в корень верхней доли левого легкого. У остальных больных этой группы был местнораспространенный опухолевый процесс в грудной клетке. У 10 больных произведена пневмонэктомия. В 2 случаях – лобэктомия. У 7 пациентов внелегочная резекция включала резекцию перикарда. Двум больным произведена резекция левого предсердия. У 2 пациентов была резекция и пластика аорты. Резекция пищевода выполнена в 2 случаях. Резекция и пластика верхней полой вены осуществлена в 2 случаях. У 2 пациентов выполнена резекция грудной стенки и диафрагмы. Один пациент перенес резекцию нервных стволов. У 5 пациентов было поражение 1 органа или структуры опухолью. У остальных больных выявили мультиорганное поражение и выполнили резекцию нескольких соседних органов и структур. В этой группе умер 1 больной после комбинированной пневмонэктомии с резекцией и пластикой верхней полой вены. Причиной летального исхода стали гнойно-септические плевральные осложнения, несостоятельность культи правого главного бронха и пневмония единственного легкого. У всех остальных пациентов этой группы был неосложненный послеоперационный период, несмотря на исходную тяжесть их состояния и обширные травматичные операции.

Во 2 группе выполнено 21 симультанная операция у пациентов со злокачественными заболеваниями легких и средостения и конкурирующими заболеваниями. На основном этапе у 13 пациентов выполнена лобэктомия, в 3 случаях произвели пневмонэктомию, у 4 больных было удаление новообразования средостения и 1 больного выполнили сублобарные

резекции нижней доли левого легкого и удаление новообразований грудной стенки и диафрагмы. Симультанный этап включал следующие вмешательства: маммарокоронарное шунтирование в 10 случаях, коррекция сонных артерий у 3 больных, экстирпацию пи и пластику пищевода у 1 пациента, удаление загрудинного зоба в 2 случаях, холецистэктомию у 2 больных, грыжесечение в 1 случае, резекцию яичника у 1 больной, коррекцию воронкообразной деформации грудной клетки – в 1 случае. Как видно, легочные резекции в группе симультанных операций носили более экономный характер по сравнению с комбинированными операциями. Типичной являлись лобэктомия (13 операций). Пневмонэктомии были показаны при центральных опухолях легких (3 операции). На симультанном этапе чаще всего выполняли реваскуляризацию миокарда у больных с сопутствующей ишемической болезнью сердца. Во всех 10 случаях произвели маммарокоронарное шунтирование передней межжелудочковой артерии левостороннего торакотомного доступа у пациентов с поражением левого легкого. Считаем расположение опухолевого процесса в левом гемитораксе в сочетании со стенозом передней межжелудочковой артерии сердца абсолютным показанием к симультанной операции по двум основным причинам: обе патологии требуют левостороннюю торакотомию в качестве доступа, шунтирование передней межжелудочковой артерии в настоящее время в подавляющем большинстве случаев выполняется на работающем сердце. У 2 больных симультанная операция выполнена по поводу первично-множественных злокачественных опухолей. Осложнения в этой группе возникли 3 больных. У 1 больного в ближайшем послеоперационном периоде началось внутриплевральное кровотечение, выполнена реторакотомия и остановка кровотечения. У 2 больных осложнения устранены консервативно.

В 3 группе выполнено 20 комбинированных операций у больных новообразованиями средостения и грудной стенки с врастанием в окружающие структуры. На основном этапе произведено удаление опухоли

средостения у 18 больных и резекция грудной стенки с опухолью в 2 случаях. На дополнительном этапе выполнили в 12 случаях резекцию перикарда, резекцию верхней полой вены и ее ветвей у 5 пациентов, резекцию легкого в объеме от лобэктомии до сублобарной в 15 случаях, резекцию стенки аорты у 1 больного, резекцию стенки плечеголовного ствола у 1 пациента, резекцию и пластику позвонков в 2 случаях, резекцию пищевода у 1 пациентки, резекцию трахеи в 1 случае и пахово-бедренную лимфадэнэктомию. Только у 1 пациентки в этой группе не наблюдали выраженного местного распространения опухоли. Остальные 11 больных имели мультиорганное поражение средостения, что явилось показанием к травматичным мультиорганным резекциям. У 8 пациентов до операции выявили врастание в сердечно-сосудистые структуры, вследствие чего больные были признаны неоперабельными в других учреждениях. Изначально мы планировали оперировать данных больных в условиях искусственного кровообращения, для чего в операционной находился перфузиолог с полностью приготовленным к работе аппаратом искусственного кровообращения. Однако кардиохирургической бригаде удалось произвести резекцию аорты, предсердия, плечеголовного ствола на работающем сердце. В остальных случаях ревизия не выявила истинного врастания в сердечно-сосудистые структуры и торакальные хирурги осуществили резекцию опухоли самостоятельно. В этой группе в послеоперационном периоде было 4 нелетальных осложнения. У 1 пациентки на 2 сутки после операции появился массивный хилоторакс. Выполнено торакоскопическое клипирование грудного лимфатического протока и хилоррея купирована. У 1 больного послеоперационный период осложнился эмпиемой плевры и негерметичностью легкого. Произведена торакоскопическая санация плевры, эмпиема ликвидирована.

4 группу мы включили 9 пациентов с доброкачественными заболеваниями легких и средостения в сочетании с конкурирующей

патологией. Помимо доброкачественной природы основного заболевания этих больных объединяло то, что одно из двух имевшихся заболеваний нуждалось в хирургической коррекции в течение ближайшего времени, но ввиду запущенности основного заболевания либо отягощенного коморбидного статуса всем этим больным отказывали в лечение в других клиниках. Выполнены такие операции: 1) резекция аневризмы плечеголовного ствола, ликвидация легочно-артериального свища, сублобарная резекция верхней доли правого легкого и протезирование правой общей сонной артерии и правой подключичной артерии, 2) эхинококкэктомия из обоих лёгких, 3) резекция верхней доли левого легкого и герниопластика, 4) альвеококкэктомия из обоих легких, 5) удаление гамартомы правого легкого и герниопластика, 6) удаление гамартомы правого легкого и герниопластика, 7) удаление загрудинного зоба и коронарное шунтирование, 8) лобэктомия и имплантация постоянного кардиостимулятора, 9) лобэктомия и перевязка ушка левого предсердия, 10) лобэктомия и удаление новообразования средостения, 11) лобэктомия и протезирование грудной аорты, 12) лобэктомия и резекция молочной железы. Таким образом, легочные резекции носили экономный характер, лишь в 4 случаях пришлось выполнить лобэктомию в связи с запущенными неопухолевым поражением легкого. Симультанный этап имел самый разнообразный объем и виды вмешательств. В этой группе у 1 пациента возникла несостоятельность грудины после симультанной операции: удаления загрудинного зоба и коронарного шунтирования. После рестернорррафии осложнение ликвидировано.

Таким образом, число больных, пролеченных без осложнений и летальных исходов, составило 84,7%. Общая летальность после симультанных и комбинированных операций без искусственного кровообращения у больных злокачественными и доброкачественными заболеваниями легких и средостения составила 1,5%. Осложнения возникли

в 13,8 % случаев. Выписанные пациенты из I, II и III группы были направлены в специализированные онкологические учреждения для продолжения комбинированного лечения. После получения лучевой и химиотерапии многие из больных находятся под наблюдением торакального хирурга РНЦХ. Эти данные практически не превышают показатели смертности и осложнений после традиционных торакальных операций.

Совокупная отдаленная выживаемость после симультанных и комбинированных операций без искусственного кровообращения была: 3-летняя и 5-летняя – 82%, 7-летняя – 77%. Общая отдаленная выживаемость после симультанных операций была такая: 3-летняя, 5-летняя и 7-летняя - 79%. Общая отдаленная выживаемость после комбинированных операций была следующей: 3-летняя и 5-летняя – 87%, 7-летняя - 74%. После комбинированных операций по поводу злокачественных опухолей легких 3-летняя и 5-летняя – 57%, 7-летняя выживаемость составила 29%, соответственно. Комбинированные операции по поводу опухолей средостения имели следующие отдаленные результаты: 3-летняя выживаемость, 5-летняя выживаемость, 7-летняя выживаемость составили 94%, соответственно. После симультанных операций у больных раком легкого 3-летняя, 5-летняя и 7-летняя выживаемость были 68%, соответственно. При доброкачественных заболеваниях отдаленные результаты симультанных операций составили: 3-летняя, 5-летняя и 7-летняя - 100%, соответственно. Различия достигли статистической достоверности (p=0,0053 по методу Log Rank). Однофакторный анализ показал, что у пациентов младше 60 лет 3-летняя и 5-летняя выживаемость составляют 92%, 7-летняя выживаемость - 85%, соответственно. В то время как в группе больных старше 60 лет эти результаты составили: 3-летняя, 5-летняя и 7-летняя выживаемость - 72%, соответственно. Различия не достигли статистической достоверности (p=0,12 по методу Log Rank). Наблюдали статистически достоверную связь между прогнозом и характером основного

заболевания. У больных злокачественными заболеваниями легких и средостения после комбинированных и симультанных операций 3-летняя, 5-летняя и 7-летняя выживаемость составили 68%, 65% и 57%, соответственно. После комбинированных и симультанных операций по поводу неопухолевых поражений 3-летняя выживаемость была 89%, 5-летняя и 7-летняя выживаемость были 84%, соответственно (p=0,014 по методу Log Rank). На отдаленные результаты оказывает влияние тип выполненной операции. Так после операций, во время которых производился сердечно-сосудистый этап и резекция сердечно-сосудистых структур, 3-летняя, 5-летняя и 7-летняя выживаемость составили 67%, 62% и 58%, соответственно. Напротив, после операций без сердечно-сосудистого компонента аналогичные показатели составили: 3-летняя и 5-летняя выживаемость - 85%, 7-летняя выживаемость - 78%, соответственно. Различия достигли статистической достоверности (p=0,019 по методу Log Rank). Выявили статистически не достоверные различия отдаленных результатов между больными с локализацией основного заболевания в легких и в средостении и грудной стенке. В первом случае 3-летняя, 5-летняя и 7-летняя выживаемость составили 71%, 65% и 58%, соответственно. У больных с патологией средостения и грудной стенки 3-летняя, 5-летняя и 7-летняя выживаемость достигли 75%, соответственно (p=0,078 по методу Log Rank).

Во втором разделе проведен анализ 36 симультанных и комбинированных операций с искусственным кровообращением. Все пациенты были разделены на 4 группы.

В 1 группе по поводу местнораспространенной злокачественной опухоли легкого 13 операций. Во всех случаях объем легочной резекции был пневмонэктомией, что говорит о далеко зашедшей стадии у пациентов в этой группе. У 9 пациентов была IIIa стадия рака легкого. У 4 больных была T2bN0M0 стадия саркомы легкого. Внелегочная резекция в этой группе включала резекцию и пластику легочного ствола в 7 случаях, резекцию и

пластику аорты у 6 больных, резекцию предсердия в 4 случаях, резекцию пищевода у 1 больного, коронарное шунтирование в 1 случае. У 9 пациентов опухоль врастала только в 1 структуру средостения. У 4 больных наблюдали мультиорганную опухолевую инвазию. Подключение искусственного кровообращения было центральным у 9 больных и периферическим в 4 случаях. Торакальный этап следовал первым у 12 больных. У 1 больного на этапе ревизии опухоли и тракциях легочного ствола возникло неэффективное кровообращение, поэтому произвели экстренное подключение искусственного кровообращения и начали с кардиохирургического этапа. При инвазии опухоли в легочный ствол мы не рекомендуем механический шов легочной артерии пораженного легкого, поскольку это может привести к стенозу легочного ствола и выходного тракта правого желудочка. Надежным приемом является иссечение стенки легочного ствола в пределах здоровых тканей и устранение дефекта 3 возможными материалами: аутоперикардом, ксеноперикардом и, в исключительных, случаях лоскутом непораженной стенки легочной артерии. При опухолевой инвазии в аорту производим резекцию и протезирование пораженного сегмента аорты, как это делается при аневризмах аорты. В случае опухолевой инфильтрации левого предсердия и выполнении резекции и пластики этой сердечной камеры, крайне важно не вызвать значимое уменьшение остающегося объема полости предсердия, чтоб не вызвать гемодинамических расстройств в венах противоположного легкого. При резекции пищевода вовлеченного в опухолевый процесс, интраоперационно производили гастростомию, а восстановление проходимости желудочно-кишечного тракта осуществляли вторым этапом. Это делали по 2 причинам: чтобы не увеличивать операционную травму и с целью избежать лучевое повреждение неопищевода. В этой группе интраоперационные осложнения привели к летальным исходам в 2 случаях. У одного пациента строгое соблюдение всех пунктов нашего протокола отбора на операции с искусственным

кровообращением, позволило выявить сопутствующую ишемическую болезнь сердца и помимо расширенной комбинированной пневмонэктомии с резекцией предсердия и резекций легочного ствола ему одномоментно произвели реваскуляризацию миокарда. Таким образом, интраоперационная летальность составила 5,5%. Послеоперационные осложнения наблюдали у 7 больных. У 1 больного послеоперационное кровотечение и присоединившиеся инфекционные осложнения привели к летальному исходу. У 1 пациента тромбоэмболия единственного легкого стала причиной смерти на 9-е сутки после операции. У 5 пациентов осложнения были купированы консервативно. Следовательно, уровень осложнений в этой группе был 53%. Летальность составила 15%, а с учетом пациентов, умерших во время операций общая летальность в этой группе была 30%. Эти показатели существенно превышают показатели рутинных торакальных операций. В качестве аргумента служит тот факт, что у всех пациентов этой группы был запущенный онкологический процесс, 2 больных получали предоперационную химиотерапию, у 2 пациентов были ранее выполнены пробные торакотомии. Кроме того, у ряда больных хирургический метод был единственной возможностью продлить жизнь ввиду низкой чувствительности опухоли легкого к цитостатическому лечению или наличия противопоказаний к неоадъювантному лечению.

Во 2 группе выполнено 7 симультанных операций больным злокачественными новообразованиями в сочетании с сердечно-сосудистыми заболеваниями. Во время основного этапа произвели пневмонэктомию у 1 больного, лобэктомию у 2 пациентов, нижнюю билобэктомию справа в 1 случае, сублобарную резекцию у 2 больных и удаление тимомы у 1 пациента. На кардиохирургическом этапе выполнили коронарное шунтирование у 4 больных, протезирование аорты в 2 случаях и протезирование аортального клапана у 1 пациента. Во всех случаях подключение искусственного кровообращения было центральным и плановым. У 1 пациента торакальный

этап был первым (удаление тимомы перед протезированием восходящей аорты). У остальных 6 больных торакальный этап выполняли после кардиохирургического, после отключения искусственного кровообращения. У всех больных этой группы операция выполнялась через стернотомию, что существенно затрудняло работу торакальной бригады при обработке элементов корня легкого и доли, и медиастинальной лимфодиссекции. У 1 больного были вынуждены дополнить стернотомию торакотомией. В качестве альтернативы видим выполнение торакального этапа посредством видеоторакоскопии, что позволит существенно уменьшить операционную травму и увеличит прецизионность легочного этапа. Анализ непосредственных результатов показал, что у 3 больных возникли послеоперационные осложнения. У 1 больного была плевропневмония. У 2 пациентов в раннем послеоперационном периоде развилось внутриплевральное кровотечение. Обоих больных оперировали. 1 пациент умер от присоединившихся инфекционных осложнений. Таким образом, частота осложнений в этой группе составила 42%. Летальность была на уровне 14%. Эти данные также выше обычных показателей торакальной службы. Справедливости ради можем сказать, что все летальные исходы произошли на первых этапах становления и развития программы симультанных и комбинированных операций в РНЦХ, когда в нашем арсенале не было ни современных гемостатических средств, ни торакоскопических технологий для купирования послеоперационных осложнений у крайне тяжелых реанимационных больных.

В 3 группу вошли больные с опухолями средостения, враставшими в соседние органы и структуры. Выполнено 5 обширных комбинированных вмешательств: удаление тимомы с резекцией и пластикой легочного ствола, резекцией перикарда и пневмонэктомией – у 1 пациента, удаление тимомы и резекция и протезирование верхней полой вены и резекция правого предсердия у 1 больного, удаление шванномы с резекцией пищевода и

пневмонэктомией в 1 случаев, удаление ганглионевриномы с резекцией левой подключичной артерии, сонно-подключичным анастомозом и удалением тромба из левого желудочка – у 1 пациентки, удаление герминогенной опухоли с резекцией и протезированием аорты, резекцией перикарда, эпикарда правого желудочка, резекцией верхней полой вены в 1 случае. Как видно, у всех пациентов было мультиорганное поражение опухолевым процессом, соответственно операции были самые протяженные и травматичные во всем исследовании. Подключение искусственного кровообращения во всех случаях было центральным. Начинали всегда с ревизии и резекции опухоли на работающем сердце. Искусственное кровообращение начинали тогда, когда дальнейшее выделение опухоли сопровождалось серьезными нарушениями гемодинамики либо требовалась реконструкция, которую осуществить на работающем сердце нельзя. В 4 случаях подключение искусственного кровообращения было плановым. У 1 пациента во время отделения опухоли от аорты произошел циркулярный разрыв стенок аорты и, по сути, ее отрыв от сердца. Искусственное кровообращение начали через 7 мин. Выполнено протезирование восходящей аорты и экзопротезирование дуги аорты. Благодаря предпринятым мерам по защите головного мозга, которые применяются в экстренной кардиохирургии при разрывах аневризмы аорты, пациента удалось спасти. Однако фрагментация опухоли и массивное поступление в аппараты искусственного кровообращения и кровесбережения большого количества крови с опухолевыми клетками стали причиной смерти пациента от диссеминации опухолевого процесса через 2,5 мес после операции. В этой группе у всех пациентов наблюдали осложненный послеоперационный период. У 1 больной медиастинит привел к аррозионному кровотечению сонно-подключичного внутриплеврального анастомоза и смерти. У 1 пациента в ближайшем послеоперационном периоде развилось внутриплевральное кровотечение. Выполнена торакотомия и осложнение устранено. У 1

больного возникла аневризма левой бедренной артерии, выполнена резекция аневризмы с полным выздоровлением. У 2 пациентов послеоперационный период сопровождался дыхательной недостаточностью. Таким образом, летальность в этой группе была на уровне 20%, а осложнения возникли в 100%. Оценка полученных результатов не может быть однозначной, так как хирургический метод в 3 группе, по сути, являлся составной частью комбинированного лечения. Но при отсутствии чувствительности опухоли к цитостатическим препаратам операция является единственной возможностью продлить жизнь больного.

В 4 группе выполнено 11 симультанных операций у больных доброкачественными заболеваниями легких. Объем легочной резекции на торакальном этапе был следующим: удаление кисты средостения у 1 пациента, сублобарная резекция легкого в 6 случаях, энуклеация гамартомы у 1 пациентки, удаление загрудинного зоба в 2 случаях, резекция ребра у 1 больного. Доброкачественный характер легочной патологии позволил произвести довольно экономные резекции. На симультанном этапе выполнены протезирование клапанов сердца у 6 пациентов, коронарное шунтирование в 3 случаях, протезирование восходящей аорты у 1 пациента и эхинококкэктомию из левого желудочка в 1 случае. У всех больных было плановое центральное подключение искусственного кровообращения. Доступом во всех случаях служила стернотомия. Как оказалось для выполнения экономных легочных резекций такой доступ оправдан. В послеоперационном периоде у 1 пациента развился стерномедиастинит, потребовавший рестернорррафии. У 1 больного был плеврит, который ликвидирован консервативно. Таким образом, частота осложнений в этой группе составила 18%.

Таким образом, общая летальность после торакальных операций с искусственным кровообращением составила – 16%. Осложнения возникли у 44% больных, но хирургическая коррекция осложнений потребовалась

только в 16% случаев. Выписанные пациенты из I , II и III групп были направлены в специализированные онкологические учреждения и многие из них получили неоадьювантную химио- и лучевую терапию, и находятся под наблюдением торакальных хирургов РНЦХ. Безусловно приведенные данные существенно превышают показатели летальности и осложнений после обычных торакальных операций. В качестве аргумента в пользу операций с искусственным кровообращением необходимо отметить, что подавляющее большинство летальных исходов и осложнений произошли на этапе освоения методики, когда неизбежны просчеты и неверные шаги в лечении за счет недостаточного опыта. Общая отдаленная выживаемость пациентов после операций с искусственным кровообращением была следующей: 3-летняя – 55%, 5-летняя – 48%, 7-летняя – 44%. В I группе выполнены расширенные комбинированные операции с резекцией и реконструкцией аорты, легочного ствола, предсердий сердца. 3-летняя и 5-летняя выживаемость были 35%, 7-летняя выживаемость составила 21%, соответственно. Во II группе выполнены симультанные операции, направленные на удаление опухоли и устранение патологии сосудов или сердца. 3-летняя выживаемость составила 60%, 5-летняя и 6-летняя – 40%, соответственно. В III группе выполнены расширенные комбинированные операции, включавшие удаление опухоли средостения с резекцией структур средостения, реконструкцией магистральных сосудов. 3-летняя, 5-летняя и 6-летняя выживаемость составили 40%, соответственно. В IV группе произведено удаление доброкачественного образования из легкого или средостения с одномоментной коррекцией сердечно-сосудистой патологии. 3-летняя выживаемость была 89%, 5-летняя и 7-летняя выживаемость составили 78%, соответственно. Различия достигли статистической достоверности ($p=0,04$ по методу Log Rank).

Сравнительный анализ показывает, что лучше отдаленные результаты оказались у больных, перенесших менее травматичные симультанные

операции по поводу злокачественных и доброкачественных заболеваний органов грудной клетки в сочетании с заболеваниями сердечно-сосудистой системы. В этой группе пациентов, помимо меньшего объема операции, также наблюдали ранние стадии опухолей легких, что также было лучше в прогностическом плане. При однофакторном анализе была отмечена ожидаемая связь отдаленных результатов с возрастом больных, которая, однако, не достигла статистической достоверности вероятно из-за малой выборки (p=0,417 по методу Long Rank). Так в группе пациентов младше 60 лет 3-летняя и 5-летняя выживаемость достигли 57%, 7-летняя составила 50%. В то время как среди пациентов старше 60 лет 3-летняя выживаемость составила 50%, в 5-летняя и 7-летняя выживаемость – 25%, соответственно. Наблюдали выраженную связь между прогнозом и наличием либо отсутствием злокачественного заболевания. В группе пациентов со злокачественными опухолями после операции с ИК 3-летняя, 5-летняя и 7-летняя выживаемость составили 41%, 35% и 28%, соответственно. У больных, которым операция с ИК была выполнена по поводу доброкачественных и неопухолевых заболеваний 3-летняя выживаемость была 89%, 5-ти и 7-летняя выживаемость составили 78%, соответственно. При этом различия достигли статистической достоверности (p=0,0078 по методу Long Rank).

В третьем разделе проанализированы результаты 14 торакоскопических симультанных и комбинированных операций. Всего выполнено 11 симультанных операций. Злокачественные заболевания легких и средостения стали показаниями в 6 случаях. У этих больных на основном этапе выполнили 3 лобэктомии и 1 сублобарную резекцию, 2 тимомэктомии. На симультанных этапах произвели резекцию извитости внутренней сонной артерии у 4 больных, каротидную эндартерэктомию в 1 случае и тимомэктомию у 1 пациентки с периферическим раком нижней доли правого легкого. В 5 случаях показаниями к торакоскопическим симультанным

операциям стали доброкачественные заболевания легких и средостения. Выполнены лобэктомия у 1 больного, сублобарная резекция легкого в 1 случае, удаление кисты средостения у 1 больной, удаление гамартомы у 2 пациентов. На симультанных этапах этим больным произвели имплантацию ЭКС в 1 случае, герниопластику у 1 больной, тиреоидэктомию у 1 пациентки, циркулярную резекцию трахеи – 1 больному и ампутацию матки у 1 пациентки. Показаниями для торакоскопических комбинированных операций были медиастинальная лимфома в 1 случае, тимома у 1 больной и рак легкого у 1 пациентки. Выполнено удаление опухоли средостение с резекцией перикарда в 2 случаях и сублобарная резекция легкого с резекцией и пластикой перикарда у 1 больной. У 1 пациентки с тимомой, врастaвшей в диафрагмальный нерв, заболевание сопровождалось релаксацией купола диафрагмы, поэтому удаление тимомы дополнили пластикой диафрагмы из того же доступа. Только у 1 пациентки была выполнена полностью закрытая торакоскопическая операция. У остальных 10 пациентов симультанный этап выполнялся через дополнительный отдельный доступ. Торакоскопические комбинированные операции всегда выполняли полностью закрытым способом. В период выполнения торакоскопических операций через 3-4 порта перед нами всегда стояла трудная задача расположения портов при сочетании двух разных заболеваний у пациента. В настоящее время мы полностью перешли на однопортовую торакоскопическую хирургию при торакоскопических симультанных и комбинированных операциях. Все больные после торакоскопических симультанных и комбинированных операций были выписаны из клиники. При изучении непосредственных результатов оказалось, что после симультанных торакоскопических и комбинированных операций осложнения возникли у 3 больных, что составило 21%, однако ни в одном случае не потребовалось хирургического лечения для их устранения. Летальных исходов в этой группе не наблюдали.

Отдаленная выживаемость в данной группе больных была следующей: 1-летняя и 3-летняяя - 100%, соответственно.

Четвертый раздел включал 30 симультанных и комбинированных операции у больных доброкачественными и злокачественными заболеваниями трахеи. Было 2 группы больных в зависимости от вида выполненного вмешательства. В 1 группу вошли пациенты с доброкачественными заболеваниями трахеи в сочетании с разнообразными доброкачественными и злокачественными сопутствующими заболеваниями. Показаниями к симультанным операциям в этой группе являлись рубцовый стеноз трахеи у 9 больных, обширный дефект трахеи – у 9 пациентов и трахеопищеводный свищ в 1 случае. Конкурирующие заболевания были такие: дефект черепа у 10 больных, ишемическая болезнь сердца – в 1 случае, узловой зоб – у 1 пациентки, невправимая паховая грыжа в 2 случаях, острый холецистит – у 1 больного, послеожоговая стриктура пищевода – у 1 пациента, рак тонкой кишки – в 1 случае, дермоид грудной стенки – у 1 пациентки и эпилепсия была у 1 больного. На торакальном этапе операций произвели циркулярную резекцию трахеи в 5 случаях, трахеопластику - у 4 больных, бужирование стеноза трахеи – у 1 пациентки, устранение дефекта трахеи – в 9 случаях. На втором этапе симультанных операций в этой группе осуществили устранение дефекта черепа в 10 случаях, имплантацию электростимулятора по поводу эпилепсии у 1 больного, тиреоидэктомию – у 1 пациента, холецистэктомию – в 1 случае, грыжесечение – у 2 больных, экстирпацию пищевода с одномоментной пластикой желудочной трубкой – у 1 пациента, резекцию грудной стенки – 1 больного, стентирование коронарных артерий – в 1 случае и резекцию тонкой кишки с анастомозом – у 1 больного. Ввиду разнообразия локализации сопутствующих заболеваний у 15 больных использовали 2 различных доступа. В 10 случаях это была цервикотомия и краниотомия по поводу рубцовых стенозов либо дефектов трахеи в сочетании с дефектом черепа, у 3 больных выполнили

цервикотомию и лапаротомию. У 1 больного произвели цервикостернолапаротомию. У 1 пациента выполнили цервикотораколапаротомию. Несмотря на тяжелое предоперационное состояние пациентов, обширные травматичные операции у ряда больных целом послеоперационный период в этой группе можно характеризовать как спокойный. Только у 1 пациента возник наружный трахеальный свищ, который закрылся самостоятельно на фоне консервативного лечения.

Во 2 группе выполнили 11 операции по поводу первичных и вторичных злокачественных новообразований трахеи с вовлечением соседних органов и структур шеи. В 8 случаях был поражен возвратный нерв, у 5 больных опухоль прорастала гортань, у 2 пациентов выявили инфильтрацию щитовидной железы первичной опухолью трахеи, у 2 больных определили врастание в пищевод и в 1 случае была поражена рукоятка грудины. Помимо местной распространенности опухолевого процесса у 9 больных тяжесть состояния усугублялась опухолевым стенозом трахеи, осиплостью голоса в 7 случаях, выраженным болевым синдромом – у 6 больных и дисфагией – у 3 пациентов. Следуя рекомендациям разработанного нами протокола, во всех 11 случаях выполнена окончатая резекция трахеи и соседних структур, пораженных опухолью: у 5 больных резецированы хрящи гортани, у 8 пациентов иссечен возвратный гортанный нерв, тиреоидэктомия выполнена у 10 больных, резекция и пластика пищевода осуществлена в 2 случаях и у 1 больного выполнили резекцию рукоятки грудины. Из 11 оперированных различные осложнения возникли у 4 больных, причем у 1 больной потребовалось хирургическое лечение по поводу развившегося стерномедиастинита. Значительное число осложнений связано с общей тяжестью заболевания, наличием сопутствующей патологии и относительно пожилым возрастом у ряда больных этой группы. Таким образом, после симультанных и комбинированных операций не было летальных исходов. Все пациенты выписаны из клиники (100%). А частота осложнений составила

16%. Эти данные практически не превышают показатели смертности и число осложнений после традиционных реконструктивно-пластических операций на трахее, традиционно, выполняемых в нашем отделении. Общая отдаленная выживаемость была такая: 3-летняя, 5-летняя и 7-летняя - 82%, соответственно. После комбинированных операций по поводу злокачественных трахеи 3-летняя и 5-летняя выживаемость составили 90%, соответственно. После симультанных операций у больных доброкачественными заболеваниями трахеи 3-летняя, 5-летняя и 7-летняя выживаемость была 74%, соответственно (p=0,47 по методу Log Rank). Однофакторный анализ показал, что у пациентов младше 60 лет 3-летняя, 5-летняя и 7-летняя выживаемость составила 83%, соответственно. В то время как в группе больных старше 60 лет эти результаты составили: 3-летняя выживаемость и 5-летняя выживаемость - 80% (p=0,72 по методу Log Rank).

Таким образом, доля больных, пролеченных без осложнений и летальности, в этом исследовании группе составила 80%. Суммируя приведенные данные можно отметить, что госпитальная летальность в этом исследовании составила 3,4%. Осложнения возникли у 16,5%. Такие показатели смертности и осложнений, практически идентичны таковым при обычных торакальных операциях. Однако вынуждены заметить, что в первые годы освоения методики операции с искусственным кровообращением сопровождались большим числом осложнений и высокой летальностью. В настоящее время отмечается тенденция к снижению данных показателей.

Общая отдаленная выживаемость в этом исследовании составила: 3-летняя – 74%, 5-летняя - 71%, 7-летняя - 66%. Однофакторный анализ показал, что у пациентов младше 60 лет 3-летняя и 5-летняя выживаемость составили 80%, 7-летняя выживаемость - 72%, соответственно. В то время, как в группе больных старше 60 лет эти результаты составили: 3-летняя выживаемость - 66%, 5-летняя и 7-летняя - 55% (p=0,199, по методу Log Rank). Наблюдали связь между прогнозом и характером основного

заболевания. У больных злокачественными заболеваниями легких и средостения после комбинированных и симультанных операций 3-летняя, 5-летняя и 7-летняя выживаемость составили 68%, 65% и 57%, соответственно. После комбинированных и симультанных операций по поводу неопухолевых поражений 3-летняя выживаемость была 89%, 5-ти и 7-летняя выживаемость составили 84%, соответственно (p = 0,0137 по методу Log Rank). На отдаленные результаты оказывает влияние тип выполненной операции. Так после симультанных операций 3-летняя, 5-летняя и 7-летняя выживаемость составили 77%, 71% и 67%, соответственно. Напротив, после комбинированных операций аналогичные показатели составили: 3-летняя и 5-летняя выживаемость - 72%, 7-летняя - 64% (p=0,347 по методу Log Rank). Выявили различия отдаленных результатов между больными с локализацией и характером основного заболевания в легких, в средостении и грудной стенке и трахее. У больных злокачественными заболеваниями легких 3-летняя, 5-летняя и 7-летняя выживаемость составили 59%, 54% и 43%, соответственно. В группе пациентов с доброкачественными и неопухолевыми процессами в легких 3-летняя выживаемость составила 100%, 5-летняя и 7-летняя – 92%, соответственно. У больных со злокачественными опухолями средостения и грудной стенки 3-летняя, 5-летняя и 7-летняя выживаемость составили 76%, соответственно. В группе пациентов с доброкачественными и неонкологическими заболеваниями средостения 3-летняя, 5-летняя и 7-летняя выживаемость составили 75%, соответственно. У больных злокачественными заболеваниями трахеи 3-летняя и 5-летняя выживаемость составили 90%, соответственно. При доброкачественных поражениях трахеи симультанные операции сопровождались показатели 3-летней, 5-летней и 7-летней выживаемости составили 74%. Выявили влияние искусственного кровообращения на отдаленные результаты. После операции с применением искусственного кровообращения 3-летняя выживаемость составила 55%, 5-летняя – 48%, а 7-

летняя достигла 44%. У больных, перенесших симультанные и комбинированные операции без искусственного кровообращения, 3-летняя и 5-летняя выживаемость составили 84%, а 7-летняя достигла 79% ($p<0,001$ по методу Log Rank).

Накопленный опыт и полученные результаты показали, что каждая симультанная и комбинированная операция требует научного и персонифицированного подхода, а выбор объема резекции зависит от конкретных обстоятельств, которые необходимо прогнозировать в предоперационном периоде. Поэтому подобные вмешательства часто носят нестандартный, оригинальный характер и не вписываются в уже разработанные схемы и методики операций. Дальнейшее совершенствование этого раздела торакальной хирургии видим за счет внедрения новых технологий анестезиологии, хирургической техники, ведения послеоперационного периода. Повсеместное внедрение симультанных вмешательств в хирургическую практику способно улучшить качество лечения и послеоперационную реабилитацию онкологических больных. Имеется реальная возможность избежать повторной операции, вероятных послеоперационных осложнений, снижению анестезиологических рисков, что ведет к существенному уменьшению длительности пребывания больного в стационаре, сроков нетрудоспособности и во многих случаях ускоряет возвращение к работоспособности.

Выполнение более обширных комбинированных операций возможно только в условиях искусственного кровообращения. Применение искусственного кровообращения во время торакальных операций позволяет производить радикальные резекции у пациентов с запущенными местнораспространенными опухолями легких и средостения, которые ранее считались не операбельными. У пациентов с сочетанной легочно-сердечной патологией выполнение операции в условиях искусственного кровообращения позволяет одновременно излечивать несколько

конкурирующих заболеваний. По нашим данным симультанные и комбинированные торакальные вмешательства с искусственным кровообращением связаны с увеличением риска осложнений и летальных исходов. Решение проблемы видим в строгом отборе пациентов на эти операции, мультидисциплинарном подходе в лечении таких больных и раннем выявлении и коррекции послеоперационных осложнений. Удовлетворительные отдаленные результаты являются аргументом в пользу дальнейших исследований и практического применения искусственного кровообращения в торакальной хирургии. Полученные хорошие результаты торакоскопических лобэктомий и билобэктомии при доброкачественных и злокачественых заболеваниях легких и средостения позволяют не только расширить показания к торакоскопическим анатомическим резекциям при данных заболеваниях, но и рассматривать их в качестве метода выбора у больных с конкурирующими заболеваниями либо мультиорганным поражением при опухолях легких и средостения. Комбинированные вмешательства при запущенном раке щитовидной железы ведут к выздоровлению или значительному продлению жизни большинству больных, которые нередко рассматривались как инкурабельные. Максимальное возможное удаление карциномы создает лучшие перспективы для жизни и выздоровления больных. Непосредственные и отдаленные результаты симультанных операций на трахее показали, что при строгом следовании всем пунктам протокола и соблюдении всех принципов и приемов реконструктивно-пластической хирургии дыхательных путей данные вмешательства существенно расширяют возможности лечения больных конкурирующими доброкачественными заболеваниями трахеи и других органов. Хирургия трахеи традиционно остается трудным разделом торакальной хирургии, поэтому лечением больных с любыми заболеваниями дыхательных путей занимаются в единичных клиниках России, имеющих большой опыт в этом вопросе. Пациентам из первой группы отказывали в

хирургическом лечении их сопутствующих заболеваний именно из-за наличия рубцового стеноза трахеи. В РНЦХ, как в многопрофильном хирургическом центре и обладающим многолетним опытом хирургии трахеи, удалось реализовать программу симультанных операций у таких больных с хорошими непосредственными и отдаленными результатами.

# ВЫВОДЫ

1. Основными конкурирующими заболеваниями у пациентов торакального профиля являются болезни сердечно-сосудистой системы, которые встречаются в 52 % случаев. На первом месте находится ишемическая болезнь сердца, которая была у 50% больных. Реже выявляются разнообразные поражения: заболевания аорты и ее ветвей – в 30% случаев, пороки клапанов сердца – у 17,5% пациентов. Среди иных конкурирующих заболеваний доминировали опухоли и доброкачественные образования не грудной локализации.

2. При местнораспространенных опухолях легких и средостения на первый план выходит инвазия в сердечно-сосудистые структуры. Вовлечение перикарда выявлено у 54% больных, инвазия в верхнюю полую вену отмечена у 18% пациентов, врастание в аорту – в 28% случаев, переход опухоли на легочный ствол был у 20% больных и распространение на левое предсердие у 20% пациентов. В иных ситуациях чаще всего в опухоль вовлекается пищевод – 16% случаев.

3. Основным показанием к симультанным операциям у больных торакального профиля являются сочетание доброкачественных и злокачественных заболеваний органов грудной клетки с сопутствующими заболеваниями других органов и систем, которые требуют планового или срочного хирургического лечения.

4. Типичными показаниями к комбинированным операциям у больных торакального профиля являются распространение опухоли легкого или средостения на соседние органы и структуры средостения: сердце и крупные сосуды, перикард, нервные стволы, пищевод, трахею, грудную стенку либо выход патологического процесса за пределы одной плевральной полости.

5. Ведущими показаниями к использованию искусственного кровообращения в торакальной хирургии являются: многососудистое поражение коронарного русла, врастание опухоли в легочный ствол, предсердие, аорту, верхнюю полую вену. При симультанной операции с искусственным кровообращением первым следует кардиохирургический этап. Во время комбинированных операций подключение искусственного кровообращения оптимально осуществлять после завершения торакального этапа.

6. Торакоскопические симультанные и комбинированные операции у торакальных больных являются надежным и эффективным методом снижения операционной травмы, профилактики интра- и послеоперационных осложнений, сопровождаются быстрой реабилитацией и хорошими непосредственными и отдаленными результатами.

7. В хирургическом лечении местнораспространенных опухолей трахеи должны быть комбинированные операции с радикальным удалением всех вовлеченных в опухолевый процесс органов и структур шеи. Симультанные операции безопасны и оправданы у больных доброкачественными заболеваниями трахеи в сочетании с разнообразной патологией других органов и систем.

8. Основными причинами госпитальной летальности после симультанных и комбинированных операций были несостоятельность культи бронха и эмпиема, кровотечение, тромбоэмболия легочной артерии. Наибольшей она была после операций в условиях искусственного кровообращения. Среди нелетальных осложнений можно выделить пневмонию, хондроперихондрит гортани и трахеи, стерномедиастинит, осумкованный плеврит и хилоторакс.

9. Симультанные и комбинированные операции без искусственного кровообращения сопровождаются осложнениями в 13% случаев и летальностью на уровне 1,5%. Общая выживаемость пациентов после симультанных и комбинированных операций была следующей: 3-летняя - 82%, 5-летняя - 82%, 7-летняя - 77% Торакальные операции с искусственным кровообращением сопровождаются самым тяжелым послеоперационным периодом. Осложнения возникли у 44% больных. Летальность составила 16%. Отдаленные результаты включают 3-летнюю выживаемость - 55%, 5-летнюю - 48% и 7-летнюю - 44%.

10. При однофакторном анализе была отмечена ожидаемая связь отдаленных результатов с возрастом больных ($p=0,199$), локализацией основного заболевания ($p=0,173$), типом выполненной операции ($p=0,347$), которые не достигли статистической достоверности, вероятно, из-за малой выборки. Отдаленные результаты достоверно зависели от наличия или отсутствия злокачественного образования ($p=0,0137$) и от использования во время операции искусственного кровообращения ($p<0,001$).

## ПРАКТИЧЕСКИЕ РЕКОМЕНДАЦИИ

1. Протокол отбора больных на симультанные операции должен включать ультразвуковое дуплексное сканирование брахиоцефальных артерий и коронарографию, которую в обязательном порядке следует выполнять всем пациентам старше 60 лет и больным более молодого возраста при подготовке к операции с искусственным кровообращением, отягощенном сердечно-сосудистом анамнезе, неудовлетворительных результатах стрессэхокардиографии.

2. В случае локализации патологического процесса в левом гемитораксе и одновременном выявлении гемодинамически значимого

стеноза передней межжелудочковой артерии необходимо выполнение симультанной операции через левостороннюю торакотомию.

3. В случае выполнения кардиохирургического этапа симультанной операции через стернотомию легочный этап можно производить через отдельный торакотомный доступ либо посредством видеоассистированной торакоскопии.

4. При выявлении врастания опухоли легкого в аорту, предсердие или легочный ствол целесообразно первым этапом произвести обработку всех структур корня легкого, далее при нормальных показателях гемодинамики выполнить иссечение пораженных сердечно-сосудистых структур. В сомнительных случаях безопасней и надежней осуществить кардиохирургический этап комбинированной операции в условиях искусственного кровообращения.

5. Во время симультанных операций у больных с опухолями легких в тех случаях, когда это показано, следует производить центральное подключение искусственного кровообращения. При массивном опухолевом процессе в средостении альтернативой центральному подключению может быть периферическое подключение искусственного кровообращения.

6. При многососудистом поражении коронарного русла у торакальных больных опухолями легких и средостения, если позволяет гемодинамика и анатомические условия, целесообразнее выполнять реваскуляризацию миокарда на работающем сердце.

7. В случае выявления врастания опухоли в аорту наилучший онкологический результат принесет резекция и протезирование аорты по тем же принципам и технологиям, которые приняты при хирургическом лечении больных аневризмой аорты.

8. У больных с инвазией опухоли в легочный ствол рекомендуем иссекать стенку артерии вручную с последующим закрытием дефекта легочного ствола аутоперикардом, ксеноперикрдом либо лоскутом непораженной стенки легочной артерии. Использование в этих случаях сшивающего аппарата недопустимо, так как может привести к деформации и сужению легочного ствола, выходного тракта правого желудочка и смерти пациента.

9. При врастании опухоли в предсердие необходимо тщательное предоперационное планирование и анализ данных МСКТ, МРТ и ЭХО-КГ, чтобы избежать чрезмерной резекции с последующим уменьшением объема и нарушением гемодинамики в полости левого предсердия, и чтобы не допустить деформацию устьев вен противоположного легкого. В протокол отбора на комбинированные операции целесообразно включать чреспищеводную эхокардиографию и эзофагогастроскопию с эндосонографией.

10. При врастании опухоли легкого или средостения в пищевод целесообразно во время комбинированной операции произвести пункционную гастростомию или еюностомию и ограничиться резекцией пищевода. Реконструкция пищевода может быть выполнена в различные сроки, которые зависят от клинического эффекта после первичной операции.

11. Для обеспечения максимальной безопасности симультанных и комбинированных операций и профилактики осложнений рекомендовано скрупулезное следование всем пунктам протоколов отбора больных с целью строгого определения показания и противопоказаний к хирургическому лечению.

12. Если больной не удовлетворяет критериям отбора на симультанную операцию, то следует избрать тактику этапных вмешательств. Если первым

следует кардиохирургический этап, то необходимо строгое динамическое наблюдение за параметрами легочного процесса и как можно более раннее принятие решение о выполнении торакального этапа. В случае выполнения на первом этапе легочного вмешательства, следует обеспечить пациенту максимально гладкое послеоперационное течение с целью проведения кардиохирургической операции как можно раньше.

13. Коррекцию внутриплевральных осложнений после симультанных и комбинированных операций безопаснее и эффективнее производить с использованием торакоскопических технологий.

14. У больных заболеваниями трахеи и сопутствующей разнообразной патологией, которая потенциально может требовать хирургического лечения в ближайшее время, целесообразно выполнять симультанные операции в условиях многопрофильного хирургического центра, имеющего опыт в хирургии трахеи.

15. При местнораспространенных опухолях трахеи с мультиорганным поражением органов и структур шеи безопаснее и рациональнее выполнять окончатую резекцию трахеи с иссечением всех пораженных окружающих тканей. Устранение дефекта трахеи должно осуществляться в различные сроки, которые зависят от клинического эффекта от первичной операции, и производится по тем же принципам, которые приняты в реконструктивной хирургии трахеи у больных рубцовыми стенозами.

# СПИСОК ЛИТЕРАТУРЫ


1. Аврамов Ю. Ю. Сочетанные операции в абдоминальной хирургии: Дис. канд. мед. наук.- М., 1984.-217с.
2. Абоян И.А. и др. Социально-экономическая эффективность симультанных операций у женщин репродуктивного возраста // Практическая медицина. – 2013. - №7.- С.92-96.
3. Адамян Л.В., Панин А.В., Казаченко А.В. Эндоскопические методы выполнения симультанных операций в гинекологии // Эндоскопия в гинекологии / ЛВ Адамян, АВ Панин, АВ Казаченко.- 1999. – С. 511-517.
4. Александров Л.С., Ищенко А.И., Шулутко А.М. Осложнения при выполнении симультанных операций у гинекологических больных. Материалы 5-го Российского форума «Мать и дитя»: Тезисы докладов. М. 2003. – С. 283.
5. Андрущук В.В. и др. Сравнительный анализ хирургического лечения пациентов с опухолями основных локализаций и конкурирующей ишемической болезнью сердца на фоне медикаментозной терапии и после предварительной реваскуляризации миокарда // Новости хирургии. – 2014. – Т.22. - №.5. – С.589-595.
6. Андрущук В.В. и др. Алгоритм комплексного хирургического лечения пациентов с опухолями основных локализаций и сопутствующей ишемической болезнью сердца // Новости хирургии. – 2015. – Т.23. - №5. – С. 515-524.
7. Аристархов В.Г. и др. К вопросу о выборе оперативного доступа и «вынужденных» симультанных операциях // Российский медико-биологический вестник им. академика И.П.Павлова. – 2006. - №1. – С.79-83.
8. Арзамасцев С.Я., Брауде В. Одновременное хирургическое вмешательство на легком и гортани по поводу различных опухолей // Вестник оториноларингологии. – 1988. - №1. – С.70-71.
9. Атмурзаев М.М. Случай симультанной эндоскопической операции у ранее неоднократно оперированной больной // Эндоскоп хир. – 2001. – N. 2. – С. 4-5.
10. Байрамов Н.Ю., Гадирова А.С. Эндовидеохирургия в диагностике и лечении сочетанной гинекологической и хирургической патологии. Эндоскоп хир. – 2009. - №5. – с. 17-20.
11. Балахонов В.В. и др. Симультанные операции при клапанной патологи сердца и раке легкого // Сибирское медицинское обозрение. – 2014. – N.2. (86).
12. Барчук А. С. Стандарты лечения немелкоклеточного рака легкого //Вестник РОНЦ им. НН Блохина РАМН. – 2003. – Т. 14. – №. 1.
13. Баулин А. А. и др. Десять симультанных операций у одной пациентки //Хирургия. – 2001. – Т. 1. – С. 58-59..

14. Белобородов В. А., Олифирова О. С., Шевченко С. П. Симультанные операции в хирургической практике //Сибирское медицинское обозрение. – 2007. – Т. 43. – №. 2.
15. Белов Ю. В., Паршин В. Д., Комаров Р. Н. Комбинированные сосудистые резекции в хирургии местнораспространенного рака легкого //Кардиология и сердечно-сосудистая хирургия. – 2010. – Т. 3. – №. 5. – С. 42-45.
16. Белов Ю. В., Комаров Р. Н. Одномоментные сердечно-сосудистые и онкологические операции: когда, кому и как?. – 2012. - М.- МИА. – с.192.
17. Белов Ю. В. и др. Заболевания абдоминальной аорты и желчнокаменная болезнь: варианты одномоментных сочетанных операций //Хирургия. Журнал им. НИ Пирогова. – 2010. – №. 1. – С. 11-15.
18. Белов Ю.В. и др. Аортокоронарное шунтирование и гемиколэктомия одномоментно // Хирургия. Журнал им НИ Пирогова. – 2009. – N. 7. – С. 7-14
19. Белов Ю. В. и др. Хирургическое лечение опухолей органов грудной клетки, инвазирующих верхнюю полую вену и легочный ствол //Хирургия. Журнал им. НИ Пирогова. – 2012. – №. 5. – С. 10-17.
20. Белов Ю.В. и др. Правосторонняя пульмонэктомия с резекцией левого предсердия в условиях искусственного кровообращения у больного раком легкого (описание первого случая в России) // Хирургия. Журнал им.Н.И.Пирогова. – 2017. - №.1. – с.78-81.
21. Бисенков Л. Н. Хирургия далеко зашедших и осложненных форм рака легкого. – 2006.
22. Большой толковый словарь русского языка Д.Н. Ушакова. Под ред. Л.В.Антонова.- 2008.
23. Богатырев О.П., Калинин А.П., Сергеева Т.В. Симультанные операции в эндокринной хирургии. Хирургия эндокринных желез: Материалы 5-го Рос. симпоз. по хирург. эндокринологии. 11-13 сентября, 1996.
24. Брехов Е. И. и др. Опыт проведения симультанных лапароскопической холецистэктомии и гинекологических операций //Хирургия. Журнал им. НИ Пирогова. – 2010. – №. 12. – С. 23-26.
25. Буянов В.М., Маховский В.З. Сочетанные хирургические операции в брюшной полости и забрюшинном пространстве // Хирургия. 1990. - №7. С. 81-86.
26. Верткина Н. В. и др. Клинико-экономические аспекты симультанных операций у больных пожилого и старческого возраста //Клиническая геронтология. – 2008. – Т. 14. – №. 4. – С. 5-10.
27. Вёрткин А. Л., Ховасова Н. О. Коморбидность—новая патология. Технологии её профилактики и лечения //Архивъ внутренней медицины. – 2013. – №. 4.
28. Выжигина М. А. и др. АНЕСТЕЗИОЛОГИЧЕСКИЕ ПРОБЛЕМЫ ПРИ ХИРУРГИЧЕСКОМ ЛЕЧЕНИИ ХРОНИЧЕСКОЙ ОБСТРУКТИВНОЙ

БОЛЕЗНИ ЛЕГКИХ //Анестезиология и реаниматология. – 2004. – №. 5. – С. 28-32.
29. Ганцев К.Ш. Нестандартные операции в абдоминальной онкологии. – 2005.
30. Ганцев Ш.Х., Плечев В.В., Ганцев К.Ш. Нестандартные операции в абдоминальной онкологии. – 2007.
31. Галимов О. В. и др. Симультанные операции при лечении заболеваний желудка и двенадцатиперстной кишки //Клінічна хірургія. – 1992. – №. 8. – С. 25-30.
32. Гаусман Б.Я. и др. Наблюдение больного после одномоментной пневмонэктомии слева и резекции гортани по поводу синхронного рака // Грудная и сердечно-сосудистая хирургия. – 1990. – Т.4. – С.59.
33. Герасимов С.С. Современная стратегия хирургического лечения онкологических больных с тяжелыми сопутствующими сердечно-сосудистыми заболеваниями: автореф. дис. … докт.мед.наук. – М., 2017. – 38 с.
34. Гоцадзе И. Д. и др. Позитронно-эмиссионная томография в выборе тактики лечения больных немелкоклеточным раком легкого //Вестник РОНЦ им. НН Блохина РАМН. – 2007. – Т. 18. – №. 3.
35. Греясов В.И. и др. Симультанные операции при лапароскопической холецистэктомии // Эндоскопическая хирургия. – 2001. – N. 2. – С.13.
36. Гудовский Л.М. Место хирургической редукции объема легких в лечении тяжелой диффузной эмфиземы // Атмосфера. – 2004. - №2. – С.31-33.
37. Давыдов М.И. и др. Тактика хирургического лечения больных синхронными первично-множественными злокачественными опухолями в сочетании с раком легкого // Проблемы современной онкологии: Материалы юбилейной конференции. Томск. – 1999. – С. 78-80
38. Давыдов М. И. и др. Значение различных методов реконструктивной сосудистой и микрососудистой хирургии в онкологии //Вопросы онкологии. – 2005. – Т. 51. – №. 3. – С. 311.
39. Давыдов М.И. Этюды онкохирургии. Москва. 2007.
40. Давыдов М. И. и др. Хирургическое лечение злокачественных опухолей грудной стенки //Вестник РОНЦ им. НН Блохина РАМН. – 2008. – Т. 19. – №. 1.
41. Давыдов М.И. и др. Сочетанное хирургическое лечение онкологических больных с конкурирующими сердечно-сосудистыми заболеваниями при опухолевых поражениях легких и средостения // Хирургия. Журнал им. НИ Пирогова. – 2010. - N8. - 4-11.
42. Давыдов М.И. и др. Хирургическое лечение больных раком легкого с тяжелыми сопутствующими сердечно-сосудистыми заболеваниями // Хирургия. Журнал им. НИ Пирогова. – 2012. - №7.- С.18-26.
43. Давыдов М. И. и др. Симультанное лапароскопическое и торакоскопическое вмешательство при раке прямой кишки с метастазом в

легкое (клиническое наблюдение) // Онкологическая колопроктология. – 2016. – №. 1.
44. Дадвани С.А. и др. Сочетанные операции при холелитиазе // Хирургия. – 1999. - №8. – С. 37-39.
45. Дасаев А.Н. и др. Сочетанные хирургические операции // Советская медицина – 1987. – N.6. – С. 102-104.
46. Деенчин П. Одномоментное проведение нескольких операций // Хирургия. - 1975.- № 7.- С. 44-48
47. Домбровский М.М. Стентирование коронарных артерий у больных с ишемической болезнью сердца и онкопатологией: автореф. дис. … канд. мед. наук. М. 2017.- 23 с.
48. Дронов А.В. и др. Симультанные лапароскопические операции у детей // Эндоскопическая хирургия – 1998. – N.1. – С.18.
49. Дыхно Ю.А. и др. Симультанные операции в хирургии онкологических больных. Красноярск. – 2002.
50. Дыхно Ю.А. и др. Экономическое обоснование симультанных операций у онкобольных // Сибирский онкологический журнал. – 2002. - №1. – С.42-45.
51. Дыхно Ю.А. Симультанные операции при раке легкого // Сибирский онкологический журнал. - 2009. - №1. - С. 83-85.
52. Еськов С. А. и др. Экспериментальное обоснование нового способа резекции левого предсердия //Новости хирургии. – 2014. – Т. 22. – №. 6.
53. Жарков В. В. и др. П. Резекция левого предсердия у пациентов с местно-распространенным немелкоклеточным раком легкого //Новости хирургии. – 2012. – Т. 20. – №. 3.
54. Жарков В. В. и др. РЕЗЕКЦИЯ ВЕРХНЕЙ ПОЛОЙ ВЕНЫ ПРИ РАКЕ ЛЕГКОГО И ОПУХОЛЯХ ПЕРЕДНЕГО СРЕДОСТЕНИЯ //Онкологический журнал. – 2012. – Т. 6. – №. 2. – С. 63-71.
55. Жарков В.В. и др. Результаты хирургического лечения пациентов с местно-распространенным (pT4) немелкоклеточным раком легкого // Новости хирургии. – 2016.- июль-август. – Т.24(4). – с. 385-393.
56. Житникова К.С. Сочетанные операции при калькулезном холецистите // Хирургия. - 1986. – Т.7. – С. 28-31.
57. Земляной А.Г., Малкова С.К. Симультанные операции на органах брюшной полости // Хирургия. – 1986. – Т. 3. – С. 22-26.
58. Ищенко А.И. и др. Симультанные операции в гинекологии: оценка эффективности // Журнал акушерства и женских болезней. – 2005. – Т. 4. – С. 11-16.
59. Караськов А. М. и др. Выбор тактики лечения при конкурирующей патологии рака легкого и аортального клапана //Патология кровообращения и кардиохирургия. – 2013. – №. 4.
60. Колос А.И. и др. Одномоментные кардио-торакальные операции: наш опыт // Клиническая медицина Казахастана. – 2013. - №2. – П.28. – С.85-86.

61. Кононец П. В. и др. Лечение гнойных торакальных осложнений у больной пожилого возраста после операции Крауфорда //Хирургия. Журнал им. НИ Пирогова. – 2014. – №. 5. – С. 67-70.
62. Котив Б. Н. и др. Хирургическое лечение больных, страдающих раком легкого в сочетании с ишемической болезнью сердца //ВЕСТНИК РОССИЙСКОЙ ВОЕННО-МЕДИЦИНСКОЙ АКАДЕМИИ. – 2016. – Т. 2. – №. 54. – С. 15.
63. Крапивин Б.В. и др. Симультанные лапароскопические операции // Эндоскопическая хирургия – 1998. – №.2. – С.62.
64. Крук И.Н. Дискуссия о сроках оперативного вмешательства при остром холецистите // Хирургия. – 1986. – №2. – С. 91-93
65. Кудрявцев А. С. и др. Лечение пациента с центральным раком левого легкого и врастанием опухоли в ствол левой легочной артерии //Патология кровообращения и кардиохирургия. – 2015. – Т. 19. – №. 3.
66. Кудряшев В.Э. Современные возможности тредмил-теста в функциональной оценке кардиохирургических больных: Дисс. … д-ра мед. наук. М.; 1993.
67. Кудряшев В. Э., Иванов С. В., Белецкий Ю. В. Количественная оценка нарушений кровообращения (пробы с физической нагрузкой). – 2000.
68. Кузнецов А.Н. и др. Эхокардиография с физической нагрузкой у больных стабильной стенокардией в сочетании с хронической обструктивной болезнью легких: безопасность, информативность, условия проведения // Терапевтический архив.- 2010. – №.4. – С. 39-42.
69. Кулагина Т.Ю. Оценка производительности сердца у больных с хронической сердечной недостаточностью: автореф. дис. … канд.мед.наук. М.2005.
70. Кулагина Т.Ю. и др. Кардиореспираторные нагрузочные тесты в предоперационной оценке хирургического риска у больных старшего возраста // Анестезиология и реаниматология. – 2013. - №2. – С. 25-29.
71. Куль А. В. и др. ТОРАКОСКОПИЧЕСКАЯ ТИМЭКТОМИЯ. ПЕРВЫЙ ОПЫТ //Онкологический журнал. – 2009. – Т. 3. – №. 4. – С. 57-60.
72. Лещенко И.Г. и др. Классификация симультанных операций у урологических больных пожилого и старческого возраста // Медицинский альманах. – 2014. - №3 (33). – С. 149-153
73. Логинова Е.А., Сафонов А.Г., Кучеренко В.З. Статистическая медицинская помощь (основы организации). – 1989.
74. Луцевич Э.В. и др. Сочетанные операции при гастродуоденальных язвах // Хирургия. – 1997. – №. 1. – С. 18-20.
75. Магдиев Т.Ш. Сочетанные операции в абдоминальной хирургии // Хирургия. – 1999. - № 6. – С. 54-55.
76. Магомедов А.З.Сочетанные оперативные вмешательства при заболеваниях печени и желчевыводящих путей // Хирургия. – 1987. – №. 8. – С. 50-52.

77. Малиновский Н.Н. и др. Сочетанные оперативные вмешательства в хирургической практике // Хирургия. 1983. - № 12. – С.63-68.
78. Мамонтов А.С. Шляков С.Л. Рак пищевода при первично-множественных злокачественных опухолях // Первично-множественные злокачественные опухоли: Руководство для врачей / АС Мамонтов, СЛ Шляков. – 2000.
79. Манцырев Е. О. и др. Комбинированное лечение больных немелкоклеточным раком легкого III стадии //Вестник Челябинского государственного педагогического университета. – 2009. – №. 12.
80. Малаховский В.З. Сочетанные операции как метод интенсификации работы хирургической клиники // Хирургия. - 1992. - №4. – с. 52.
81. Малаховский В.З. и др. Одномоментные сочетанные операции в неотложной и плановой хирургии // Хирургия. – 2002. - № 7. – С. 41-46
82. Малаховский В.З. и др. Одномоментные сочетанные операции при желчнокаменной болезни и результаты ее хирургического лечения // Хирургия. – 2006. - № 5. – С. 18-22.
83. Миллер С. В. и др. Случай симультанной операции у больной раком легкого в сочетании с ишемической болезнью сердца //Сибирский онкологический журнал. – 2013. – №. 6 (60).
84. Милонов О.Б. и др. Сочетанные операции в абдоминальной хирургии // Хирургия. - 1982. - №12. - С. 89-93.
85. Мироненко М. Н., Важенин А. В., Лукин А. А. Органосохраняющие операции как этап комбинированного и комплексного лечения немелкоклеточного рака легкого (литературный обзор) //Человек. Спорт. Медицина. – 2011. – №. 26 (243).
86. Мышкин К.И. и др. Опыт симультанных операций при заболеваниях щитовидной железы // Вестник хирургии. – 1991. - № 5. – С. 47-48.
87. Оганян А.Р. Симультанное хирургическое лечение больных с сочетанной патологией щитовидной железы и других органов: автореф. дис… канд.мед.наук. – М.2004. – 25 с.
88. Олифирова О.С. и др. Симультанные операции в хирургической практике // Вестник хирургии. – 2002. – Т.161. - №5. – С. 84-86.
89. Островский Ю.П. и др. Первый опыт проведения симультанного хирургического лечения больных злокачественными новообразованиями и конкурирующей ишемической болезнью сердца в Республике Беларусь // Грудная и сердечно-сосудистая хирургия. – 2003. - №4. – С. 38-41.
90. Паршин В. В. и др. Симультанные операции при неопухолевом трахеопищеводном свище в сочетании с рубцовым стенозом трахеи // Вестник хирургической гастроэнтерологии. – 2016. – №. 3. – С. 164-164.
91. Паршин В.Д. и др. Разобщение трахеального свища искусственного пищевода у больного после экстирпации пищевода по поводу плоскоклеточного рака // Хирургия – 2008. – №. 10.- стр. 68-69

92. Паршин В.Д. и др. Пневмонэктомия слева с резекцией и протезированием нисходящего отдела аорты по поводу рака легкого // Хирургия. – 2010. - № 9. – С. 61-63.
93. Паршин В.Д. и др. Одномоментная коронарная реваскуляризация и расширенная правосторонняя пневмонэктомия в условиях искусственного кровообращения // Патология кровообращения и кардиохирургия. – 2011. - № 4. – С. 83-87.
94. Паршин В. Д. и др. Резекция и протезирование аорты при расширенных и комбинированных операциях по поводу рака легкого //Вестник хирургии им. ИИ Грекова. – 2011. – Т. 170. – №. 1. – С. 66-69.
95. Паршин В.Д. и др. Мультидисциплинарный подход – дальнейший прогресс в торакальной онкологии // Онкохирургия. – 2012. - №3. – С.34-40.
96. Паршин В.Д. и др. Эволюция хирургической и функциональной операбельности в торакальной онкологии // Хирургия. – 2012. - №7. – С.4-11.
97. Паршин В.Д. и др. Артериовенозные мальформации: клиника, диагностика, лечение // ВД Паршин, ДВ Базаров, Юан Фэн, МВ Пурецкий. – 2016.
98. Перельман М.И. Хирургия трахеи // МИ Перельман.- 1972.
99. Перельман М.И. Сочетанные операции на легких и других органах // Анналы хирургии. - 1996. - №1. - С. 28-31.
100. Петровский Б.В., Перельман М.И., Королева Н.С. Трахео-бронхиальная хирургия // БВ Петроский, МИ Перельман, НС Королева. – 1978.
101. Полоцкий Б. Е. и др. Современные взгляды на хирургическое лечение больных немелкоклеточным раком легкого III стадии //Вестник РОНЦ им. НН Блохина РАМН. – 2003. – Т. 14. – №. 1.
102. Порханов В.А. и др. Симультанные операции при сочетании рака легкого и ишемической болезни сердца // Грудная и сердечно-сосудистая хирургия. – 2016. – Т. 58. – N. 2. – С. 114-121.
103. Порханов В.А. и др. Современные аспекты лечения пациентов с верхушечным раком легкого // Грудная и сердечно-сосудистая хирургия. – 2008. - N. 1. – С. 46-52.
104. Порханов В.А. и др. Одномоментные операции на сердце и легком при ИБС и злокачественной патологии легкого в условиях искусственного кровообращения // Клиническая и экспериментальная хирургия. Журнал им.акад.Б.В.Петровского. – 2013. - №1. – С.17-22.
105. Поташов Л.В., Седов В.М. Сочетанные оперативные вмешательства // Хирургия. - 1979. - № 8. – с. 61-65.
106. Разумовский А. Ю. и др. Скользящая трахеопластика у детей в условиях искусственного кровообращения. Первый опыт в России //Анналы хирургии. – 2012. – №. 1.

107. Рекомендации по оценке сердечно-сосудистого риска перед операциями и ведению пациентов при некардиальных операциях //Рациональная фармакотерапия в кардиологии. – 2010. – Т. 6. – №. 3.
108. Романчишен А.Ф. Симультанные операции у больных с заболеваниями щитовидной железы // Вестник хирургии. – 1999. - №2. – С. 51-54.
109. Романчишен А. Ф., Багатурия Г. О. Местно-инвазивный рак щитовидной железы: выбор рационального объёма операций и эффективность лечения //Кубанский научный медицинский вестник. – 2010. – №. 9.
110. Рябов А.Б. и др. Одномоментная субтотальная эзофагэктомия и верхняя лобэктомия справа с резекцией главного и промежуточного бронха при синхронном раке пищевода и легкого // Сибирский онкологический журнал. – 2015. - №2. – С.95-101.
111. Седлецкий Ю.И. и др. Сочетанные операции при лечении крайних форм ожирения // Вестник хирургии. – 1997. - №1. – С. 50-53.
112. Серозудинов К.В., Баранов А.И. Симультанные операции в плановой хирургии // Вопросы реконструктивной и пластической хирургии. – 2014. - №4 (51). – С. 54-57.
113. Слесаренко С.С. и др. Сочетанные малоинвазивные операции при патологии щитовидной железы и желчнокаменной болезни // Эндоскопическая хирургия. – 2001. - №5. – С. 46-51.
114. Спирин Ю. С. и др. Случай успешной пневмонэктомии с медиастинальной лимфодиссекцией и резекцией левого предсердия по поводу рака легкого //Хірургія України. – 2012. – №. 4. – С. 108-111.
115. Стебунов С.С. и др. Симультанные операции лапароскопической холецистэктомии // Эндоскопическая хирургия. – 1998. - №3. – С.18-21.
116. Стяжкина С.Н. и др. Роль коморбидной патологии в хирургии // Медицинские науки. – 2011. - №8. - стр. 27-29.
117. Успенский Л.В. и др. Сочетанные операции при заболеваниях желудка и двенадцатиперстной кишки // Хирургия. – 1990. - №2. – С.60-66.
118. Тарасов В. А. и др. Результаты хирургического лечения больных с солидными злокачественными опухолями органов грудной клетки с синдромом верхней полой вены // Клиническая медицина. – 2012. – Т. 90. – №. 11.
119. Тоскин К.Д. и др. Симультанные операции, название и определение // Вестник хирургии. – 1991. – Т. 146. – №. 5. - С. 3-9.
120. Трахтенберг А.Х., Чиссов В.И. Рак легкого // АХ Трахтенберг, ВИ Чиссов. - 2009.
121. Федоров В.Д. Среднетяжелые, тяжелые одномоментные сочетанные операции // Хирургия. – 1993. -№3. – С.3-7.
122. Федоров В.Д. и др. Одномоментная резекция 7 органов при раке восходящей кишки // Хирургия. – 1998. - № 11. – С. 55-58.

123. Федоров В.Д. и др. Одномоментные сочетанные операции на почке и других органах // Хирургия. – 2001. - № 1. – С.22-26.
124. Федоров В.Д. Внедрение одномоментных сочетанных операций в хирургическую практику // Анналы хирургии. – 2001. - №4. – С.33-38.
125. Федоров А.В. и др. Одномоментные операции. Терминология (обзор литературы и собственное предложение) // Хирургия. – 2011. - № 7. – с.72-76.
126. Фокин А. А. и др. Хороший отдаленный результат хирургического лечения рака легкого с реконструкцией легочной артерии //Сибирский онкологический журнал. – 2008. – №. 3.
127. Харченко В.П., Чихвадзе В.Д. Хирургическое и комбинированное хирургическое лечение рака легкого // Вопросы онкологии. – 2009. – Т.55. - №4. – С. 455-458
128. Харченко В.П. и др. Хирургическое и комбинированное лечение первичного рака трахеи // Вопросы онкологии. – 2011.- Т.57. – с.308-313.
129. Хатьков И.Е. и др. Опыт проведения симультанных операций в лапароскопической хирургии // Эндоскопическая хирургия – 1997. - №4. – С.26-27.
130. Хатьков И. Е. и др. Сочетанные эндовидеохирургические вмешательства у онкологических больных //Эндоскопическая хирургия. – 2010. – Т. 16. – №. 2. – С. 3-8.
131. Хнох Л.И., Фельтишнер И.Х. Симультанные операции в брюшной полости // Хирургия. – 1976. – Т. 4. – С. 75-79.
132. Хороненко В.Э. Операционно-анестезиологический риск и пути его снижения у гериатрического контингента онкологических больных с тяжелыми сопутствующими сердечно-сосудистыми заболеваниями: Автореф. дис. … д-ра мед. наук. М.; 2009.
133. Шавлохов В. С. и др. Хирургическое лечение остаточных опухолей средостения и легких у больных с лимфогранулематозом и лимфосаркомой //Российский онкологический журнал. – 2004. – №. 3. – С. 24-28.
134. Шеметова М.М., Хороненко В.Э. Проблема периоперационного ведения пациентов с высоким риском развития аритмий сердца в онкохирургии // Анестезиология и реаниматология. – 2012. - №2. - С. 78-81.
135. Черных А.В., Агафонова Л.В. Обоснование систематической медиастинальной билатеральной лимфодиссекции в хирургическом лечении немелкоклеточного рака легкого // Вестник экспериментальной и клинической хирургии. – 2010. – Т.3. - №2. – С.129-32.
136. Чиссов В.И. Клинические рекомендации. Онкология // ВИ Чиссов. - 2006.
137. Яворовский А.Г. и др. Использование нагрузочного теста для прогнозирования интраоперационной сердечной недостаточности у кардиохирургических больных // Анестезиология и реаниматология. - 2008. - № 5. – с. 14-17.

138. Яковлев С.И. и др. Одномоментная резекция желудка, слепой и сигмовидной кишок по поводу первично-множественного рака // Хирургия. – 1998. - №12. – С. 58.
139. AAC/AHA Task Force. Guidelines on perioperative cardiovascular evaluation and care for noncardiac surgery. Report of the AAC/AHA task force on practice guidelines // JACC. - 2007. – V.50. – P.159-241.
140. Abe T. и соавт. Combined Coronary Artery Re-Operation and Pulmonary Resection for Hemoptysis //Asian Cardiovascular and Thoracic Annals. – 2007. – Т. 15. – №. 6. – С. e75-e76.
141. Abraham V. J. и соавт. Dedifferentiated chondrosarcoma of the rib masquerading as a giant chest wall tumor in a teenage girl: an unusual presentation //The Korean journal of thoracic and cardiovascular surgery. – 2014. – Т. 47. – №. 4. – С. 427.
142. Akchurin R.S. и соавт. Cardiopulmonary bypass and cell-saver technique in combined oncologic and cardiovascular surgery // Artificial organs. – 1997. – Т.21. - №7. – С.763-765.
143. Ahmed A. A. M., Sarsam M. A. I. Off-pump combined coronary artery bypass grafting and left upper lobectomy through left posterolateral thoracotomy //The Annals of thoracic surgery. – 2001. – Т. 71. – №. 6. – С. 2016-2018.
144. Akker M. и соавт. Multimorbidity in general practice: prevalence, incidence, and determinants of co-occurring chronic and recurrent diseases //Journal of clinical epidemiology. – 1998. – Т. 51. – №. 5. – С. 367-375.
145. Al-Attar N. и соавт. Combined left pneumonectomy and off-pump coronary artery bypass through left thoracotomy //European journal of cardio-thoracic surgery. – 2001. – Т. 19. – №. 2. – С. 226-228.
146. Al-Attar N., Hvass U. Right papillary muscle sling: proof of concept and pilot clinical experience //European Journal of Cardio-Thoracic Surgery. – 2013. – Т. 43. – №. 6. – С. e187-e189.
147. Algar F. J. и соавт. Predicting pulmonary complications after pneumonectomy for lung cancer //European journal of cardio-thoracic surgery. – 2003. – Т. 23. – №. 2. – С. 201-208.
148. Ambrogi V. и соавт. The impact of cardiovascular comorbidity on the outcome of surgery for stage I and II non-small-cell lung cancer //European journal of cardio-thoracic surgery. – 2003. – Т. 23. – №. 5. – С. 811-817.
149. American college of physicians. Preoperative pulmonary function testing // Annals of internal medicine. – 1990. – Т.112. – С. 793-794.
150. Argenziano M. и соавт. Extended indications for lung volume reduction surgery in advanced emphysema //The Annals of thoracic surgery. – 1996. – Т. 62. – №. 6. – С. 1588-1597.
151. Arif R. и соавт. Resection of thoracic malignancies infiltrating cardiac structures with use of cardiopulmonary bypass //Journal of cardiothoracic surgery. – 2015. – Т. 10. – №. 1. – С. 87.

152. Asada S. и соавт. Successful removal of a central bronchogenic carcinoma utilizing cardiopulmonary bypass //The Kobe journal of medical sciences. – 1967. – Т. 13. – №. 2. – С. 123.
153. Asai K. и соавт. Malignant peripheral nerve sheath tumor of the mediastinum: a temporary aortic transection approach //The Journal of thoracic and cardiovascular surgery. – 2004. – Т. 128. – №. 4. – С. 615-617.
154. Bacha E. A. и соавт. Surgery for invasive primary mediastinal tumors //The Annals of thoracic surgery. – 1998. – Т. 66. – №. 1. – С. 234-239.
155. Bacha E. A. и соавт. Surgical treatment of primary pulmonary sarcomas //European journal of cardio-thoracic surgery. – 1999. – Т. 15. – №. 4. – С. 456-460.
156. Bagheri R. и соавт. Primary malignant chest wall tumors: analysis of 40 patients //Journal of cardiothoracic surgery. – 2014. – Т. 9. – №. 1. – С. 106.
157. Beaver W. L., Wasserman K., Whipp B. J. A new method for detecting anaerobic threshold by gas exchange //Journal of applied physiology. – 1986.
158. Bennett D. T., Weyant M. J. Extended chest wall resection and reconstruction in the setting of lung cancer //Thoracic surgery clinics. – 2014. – Т. 24. – №. 4. – С. 383-390.
159. Bernard A. и соавт. Risk analysis and long-term survival in patients undergoing resection of T4 lung cancer //European journal of cardio-thoracic surgery. – 2001. – Т. 20. – №. 2. – С. 344-349.
160. Bissada N. K. и соавт. Long-term experience with management of renal cell carcinoma involving the inferior vena cava //Urology. – 2003. – Т. 61. – №. 1. – С. 89-92.
161. Boersma E. и соавт. Perioperative cardiovascular mortality in noncardiac surgery: validation of the Lee cardiac risk index //The American journal of medicine. – 2005. – Т. 118. – №. 10. – С. 1134-1141.
162. Bolliger C. T. и соавт. Exercise capacity as a predictor of postoperative complications in lung resection candidates //American journal of respiratory and critical care medicine. – 1995. – Т. 151. – №. 5. – С. 1472-1480.
163. Bonomo L. и соавт. Lung cancer staging: the role of computed tomography and magnetic resonance imaging //European journal of radiology. – 1996. – Т. 23. – №. 1. – С. 35-45.
164. Bostanci K., Evman S., Yuksel M. Simultaneous minimally invasive surgery for pectus excavatum and recurrent pneumothorax //Interactive cardiovascular and thoracic surgery. – 2012. – Т. 15. – №. 4. – С. 781-782.
165. Bricker D. L. и соавт. Open heart surgery with concomitant pulmonary resection //Cardiovascular diseases. – 1980. – Т. 7. – №. 4. – С. 411.
166. Bricker D. L. и соавт. Cardiopulmonary bypass in anesthetic management of resection: its use for severe tracheal stenosis //Archives of Surgery. – 1979. – Т. 114. – №. 7. – С. 847-849.

167. Byrne J. G. и соавт. The use of cardiopulmonary bypass during resection of locally advanced thoracic malignancies: a 10-year two-center experience //CHEST Journal. – 2004. – Т. 125. – №. 4. – С. 1581-1586.
168. Caimmi P. P., Di Biasi P. Combined minimally invasive coronary bypass surgery and left pulmonary lobectomy //Asian Cardiovascular and Thoracic Annals. – 2006. – Т. 14. – №. 3. – С. 250-251.
169. Calafiore A. M. и соавт. Left anterior descending coronary artery grafting via left anterior small thoracotomy without cardiopulmonary bypass //The Annals of Thoracic Surgery. – 1996. – Т. 61. – №. 6. – С. 1658-1665.
170. Carstensen G., Schreiber H. L. Legal aspects of simultaneous and preventive operations //Der Chirurg; Zeitschrift für alle Gebiete der operativen Medizen. – 1987. – Т. 58. – №. 3. – С. 129.
171. Canver C. C. и соавт. Pulmonary resection combined with cardiac operations //The Annals of thoracic surgery. – 1990. – Т. 50. – №. 5. – С. 796-799.
172. Canver C. C. и соавт. Should a patient with a treated cancer be offered an open heart operation? //The Annals of thoracic surgery. – 1993. – Т. 55. – №. 5. – С. 1202-1204.
173. Cathenis K. и соавт. Concomitant cardiac surgery and pulmonary resection //Acta Chirurgica Belgica. – 2009. – Т. 109. – №. 3. – С. 306-311.
174. Cavarocchi N. C. и соавт. Complement activation during cardiopulmonary bypass. Comparison of bubble and membrane oxygenators //The Journal of thoracic and cardiovascular surgery. – 1986. – Т. 91. – №. 2. – С. 252-258.
175. Cicėnas S. и соавт. Pump operations in locally advanced thoracic malignancies //Acta medica Lituanica. – 2013. – Т. 19. – №. 4.
176. Ciezki J., Macklis R. M. The palliative role of radiotherapy in the management of the cancer patient //Seminars in oncology. – 1995. – Т. 22. – №. 2 Suppl 3. – С. 82-90.
177. Ciriaco P. и соавт. Lung resection for cancer in patients with coronary artery disease: analysis of short-term results // European journal of cardiothoracic surgery. – 2002. – Т.22. – С. 35-40.
178. Chapelier A. R. и соавт. Sternal resection and reconstruction for primary malignant tumors //The Annals of thoracic surgery. – 2004. – Т. 77. – №. 3. – С. 1001-1007.
179. Chassot P. G., Delabays A., Spahn D. R. Preoperative evaluation of patients with, or at risk of, coronary artery disease undergoing non-cardiac surgery //British journal of anaesthesia. – 2002. – Т. 89. – №. 5. – С. 747-759.
180. Chen H. H., Pan W., An X. X. Resection of tracheal tumor under cardiopulmonary bypass: a case report //Chinese medical journal. – 2005. – Т. 118. – №. 12. – С. 1047-1049.
181. Chiu C. L., Teh B. T., Wang C. Y. Temporary cardiopulmonary bypass and isolated lung ventilation for tracheal stenosis and reconstruction //British journal of anaesthesia. – 2003. – Т. 91. – №. 5. – С. 742-744.

182. Choong C. K. и соавт. Lung cancer resection combined with lung volume reduction in patients with severe emphysema //The Journal of thoracic and cardiovascular surgery. – 2004. – Т. 127. – №. 5. – С. 1323-1331.
183. Colman R. W. Platelet and neutrophil activation in cardiopulmonary bypass //The Annals of thoracic surgery. – 1990. – Т. 49. – №. 1. – С. 32-34.
184. Colman R. W. Hemostatic complications of cardiopulmonary bypass //American journal of hematology. – 1995. – Т. 48. – №. 4. – С. 267-272.
185. Cooper J. D. и соавт. Radiotherapy alone for patients with operable carcinoma of the lung //Chest. – 1985. – Т. 87. – №. 3. – С. 289-292.
186. Cooper J. D., Nelems J. M., Pearson F. G. Extended indications for median sternotomy in patients requiring pulmonary resection //The Annals of thoracic surgery. – 1978. – Т. 26. – №. 5. – С. 413-420.
187. Cooper J. D. и соавт. Bilateral pneumectomy (volume reduction) for chronic obstructive pulmonary disease //The Journal of Thoracic and Cardiovascular Surgery. – 1995. – Т. 109. – №. 1. – С. 106-119.
188. Cottrell J. J., Ferson P. F. Preoperative assessment of the thoracic surgical patient //Clinics in chest medicine. – 1992. – Т. 13. – №. 1. – С. 47-53.
189. D'andrilli A. и соавт. Pulmonary artery reconstruction with pulmonary vein conduit for lung cancer: medium-term results //The Annals of thoracic surgery. – 2014. – Т. 98. – №. 3. – С. 990-995.
190. Danton M. H. D. и соавт. Simultaneous cardiac surgery with pulmonary resection: presentation of series and review of literature //European journal of cardio-thoracic surgery. – 1998. – Т. 13. – №. 6. – С. 667-672.
191. Darby C., Sinclair M., Westaby S. Treatment of a malignant bronchial carcinoid affecting the mediastinum and left atrium by radical two stage resection with cardiopulmonary bypass and somatostatin infusion //Heart. – 1990. – Т. 63. – №. 1. – С. 55-57.
192. Dartevelle P.G. Extended operations for the treatment of lung cancer // Annals of thoracic surgery. – 1997. – V. 63. – P. 12-19.
193. Davydov M. I. и соавт. Simultaneous operations in thoraco-abdominal clinical oncology //European journal of cardio-thoracic surgery. – 2001. – Т. 20. – №. 5. – С. 1020-1024.
194. Debrock B. J. и соавт. Combined cholecystectomy and radical genitourinary cancer surgery //Urology. – 1993. – Т. 41. – №. 2. – С. 103-106.
195. DeLeon M. M. и соавт. Simultaneous repair of pectus excavatum and congenital heart disease //The Annals of thoracic surgery. – 1997. – Т. 64. – №. 2. – С. 557-559.
196. DeMeester S. R. и соавт. Lobectomy combined with volume reduction for patients with lung cancer and advanced emphysema //The Journal of thoracic and cardiovascular surgery. – 1998. – Т. 115. – №. 3. – С. 681-688.
197. DeRose J. J. и соавт. Lung reduction operation and resection of pulmonary nodules in patients with severe emphysema //The Annals of thoracic surgery. – 1998. – Т. 65. – №. 2. – С. 314-318.

198. Devereaux P.J. и соавт. Effects of extended-release metoprolol succinate in patients undergoing non-cardiac surgery (POISE trial): a randomized controlled trial // Lancet. – 2008. – Т. 371. – С. 1839-1847.
199. DeWitt R. C., Hallman C. H. Use of cardiopulmonary bypass for tracheal resection: a case report //Texas Heart Institute Journal. – 2004. – Т. 31. – №. 2. – С. 188.
200. Doğan R. и соавт. Three unusual cases where cardiopulmonary bypass was used in thoracic surgery //Respiration. – 2003. – Т. 70. – №. 5. – С. 537-540.
201. Doddoli C. и соавт. Is lung cancer surgery justified in patients with direct mediastinal invasion? //European journal of cardio-thoracic surgery. – 2001. – Т. 20. – №. 2. – С. 339-343.
202. Dolci G. и соавт. Synchronous thymoma and lung adenocarcinoma treated with a single mini-invasive approach //Heart, Lung and Circulation. – 2015. – Т. 24. – №. 1. – С. e11-e13.
203. Dosoretz D. E. и соавт. Radiation therapy in the management of medically inoperable carcinoma of the lungs: Results and implications for future treatment strategies //International Journal of Radiation Oncology* Biology* Physics. – 1992. – Т. 24. – №. 1. – С. 3-9.
204. Doty D. B., Hawkins J. A. A turnover operation for pectus excavatum at the time of correction of intracardiac defects //The Journal of thoracic and cardiovascular surgery. – 1983. – Т. 86. – №. 5. – С. 787-790.
205. Dyszkiewicz W. и соавт. Simultaneous lung resection for cancer and myocardial revascularization without cardiopulmonary bypass (off-pump coronary artery bypass grafting) //The Annals of thoracic surgery. – 2004. – Т. 77. – №. 3. – С. 1023-1027.
206. Dyszkiewicz W. и соавт. The early and late results of combined off-pump coronary artery bypass grafting and pulmonary resection in patients with concomitant lung cancer and unstable coronary heart disease //European Journal of Cardio-Thoracic Surgery. – 2008. – Т. 34. – №. 3. – С. 531-535.
207. Edmunds Jr L. H. The evolution of cardiopulmonary bypass: lessons to be learned //Perfusion. – 2002. – Т. 17. – №. 4. – С. 243-251.
208. Ein S. H. и соавт. Traumatic tear of aorta, trachea, and esophagus in a 7-year-old survivor //Journal of pediatric surgery. – 2002. – Т. 37. – №. 1. – С. 1-4.
209. Elami A., Korach A., Rudis E. Lung cancer resection or aortic graft replacement with simultaneous myocardial revascularization without cardiopulmonary bypass //CHEST Journal. – 2001. – Т. 119. – №. 6. – С. 1941-1943.
210. Eren N., Özgen G. Simultaneous operation for right pulmonary and liver echinococcosis //Scandinavian journal of thoracic and cardiovascular surgery. – 1990. – Т. 24. – №. 2. – С. 131-134.
211. Ernst M. и соавт. Both atrial resection and superior vena cava replacement in sleeve pneumonectomy for advanced lung cancer //European journal of cardio-thoracic surgery. – 1999. – Т. 15. – №. 4. – С. 530-532.

212. Fagerström K. The epidemiology of smoking //Drugs. – 2002. – Т. 62. – №. 2. – С. 1-9.
213. Feinstein A. R. The pre-therapeutic classification of co-morbidity in chronic disease //Journal of chronic diseases. – 1970. – Т. 23. – №. 7. – С. 455-468.
214. Fékété F. и соавт. Associated primary esophageal and lung carcinoma: a study of 39 patients //The Annals of thoracic surgery. – 1994. – Т. 58. – №. 3. – С. 837-842.
215. Ferguson M. K., Reeder L. B., Mick R. Optimizing selection of patients for major lung resection //The Journal of thoracic and cardiovascular surgery. – 1995. – Т. 109. – №. 2. – С. 275-283.
216. Ferguson Jr E. R., Reardon M. J. Atrial resection in advanced lung carcinoma under total cardiopulmonary bypass //Texas Heart Institute Journal. – 2000. – Т. 27. – №. 2. – С. 110.
217. Filiadis I. и соавт. Simultaneous adenomectomy and preperitoneal repair of inguinal hernias by a single incision with the application of polypropylene mesh //International urology and nephrology. – 2003. – Т. 35. – №. 1. – С. 19-24.
218. Filippone G. и соавт. Radical excision of invasive thymoma with intracaval and intracardial extension: a successful case report //The Journal of cardiovascular surgery. – 1997. – Т. 38. – №. 5. – С. 547-549.
219. Fleisher L. A., Eagle K. A. Lowering cardiac risk in noncardiac surgery //New England Journal of Medicine. – 2001. – Т. 345. – №. 23. – С. 1677-1682.
220. Foster E. D. и соавт. Risk of noncardiac operation in patients with defined coronary disease: the Coronary Artery Surgery Study (CASS) registry experience //The Annals of thoracic surgery. – 1986. – Т. 41. – №. 1. – С. 42-50.
221. Fortin M. и соавт. A systematic review of prevalence studies on multimorbidity: toward a more uniform methodology //The Annals of Family Medicine. – 2012. – Т. 10. – №. 2. – С. 142-151.
222. Francesca S. и соавт. Concomitant cardiac and pulmonary operations for lung cancer //Texas Heart Institute Journal. – 1995. – Т. 22. – №. 4. – С. 296.
223. Franks R., Rothera M. Cardiopulmonary bypass for resection of low tracheal haemangioma //Archives of disease in childhood. – 1990. – Т. 65. – №. 6. – С. 630-632.
224. Friedrich J. и соавт. Simultaneous interventions of the thyroid gland in primary hyperparathyroidism (pHPT) //Zentralblatt fur Chirurgie. – 1995. – Т. 120. – №. 1. – С. 43-46.
225. Fromes Y. и соавт. Reduction of the inflammatory response following coronary bypass grafting with total minimal extracorporeal circulation //European Journal of Cardio-Thoracic Surgery. – 2002. – Т. 22. – №. 4. – С. 527-533.
226. Fu Q. и соавт. Early and long-term results of combined cardiac surgery and neoplastic resection in patients with concomitant severe heart disease and neoplasms //Chinese medical journal. – 2011. – Т. 124. – №. 13. – С. 1939-1942.

227. Fukuda H. и соавт. A case report of synchronous double cancer of the lung and esophagus //[Zasshi][Journal]. Nihon Kyobu Geka Gakkai. – 1990. – Т. 38. – №. 6. – С. 1053-1058.
228. Fukuse T. и соавт. Extended operation for non-small cell lung cancer invading great vessels and left atrium //European journal of cardio-thoracic surgery. – 1997. – Т. 11. – №. 4. – С. 664-669.
229. Furimsky M., Aronson S., Ovassapian A. Case 6—1998 perioperative anesthetic management of a patient presenting for resection of a tracheal mass //Journal of cardiothoracic and vascular anesthesia. – 1998. – Т. 12. – №. 6. – С. 701-704.
230. Gaensler E.A., Cugel D.W., Lindgren I. и соавт. The role of pulmonary insufficiency in mortality and invalidism following surgery for pulmonary tuberculosis // J thorac surg. – 1955. – P.163-187.
231. Galvaing G. и соавт. Left atrial resection for T4 lung cancer without cardiopulmonary bypass: technical aspects and outcomes //The Annals of thoracic surgery. – 2014. – Т. 97. – №. 5. – С. 1708-1713.
232. Gass G. D., Olsen G. N. Preoperative pulmonary function testing to predict postoperative morbidity and mortality //Chest. – 1986. – Т. 89. – №. 1. – С. 127-135.
233. Gaudino M. и соавт. Palliative coronary artery surgery in patients with severe noncardiac diseases //The American journal of cardiology. – 1997. – Т. 80. – №. 10. – С. 1351-1352.
234. Gielda B. T. и соавт. Split-course chemoradiotherapy for locally advanced non-small cell lung cancer: a single-institution experience of 144 patients //Journal of Thoracic Oncology. – 2011. – Т. 6. – №. 6. – С. 1079-1086.
235. Gillinov A. M. и соавт. Cardiopulmonary bypass as an adjunct to pulmonary surgery //Chest. – 1996. – Т. 110. – №. 2. – С. 571-574.
236. Ginsberg R. J. и соавт. Randomized trial of lobectomy versus limited resection for T1 N0 non-small cell lung cancer //The Annals of Thoracic Surgery. – 1995. – Т. 60. – №. 3. – С. 615-623.
237. Gonzalo V., Pascal T. Surgical treatment of advanced non-small cell lung cancer // Journal of thoracic disease. – 2014. – Т.6. – П.2. – С.217-223.
238. Gould W. L. и соавт. Simultaneous repair of severe pectus excavatum and aortic valve replacement following previous open-heart surgery //The Annals of thoracic surgery. – 1988. – Т. 45. – №. 1. – С. 82-84.
239. Greenburg A. G., Saik R. P., Pridham D. Influence of age on mortality of colon surgery //The American journal of surgery. – 1985. – Т. 150. – №. 1. – С. 65-70.
240. Grillo H. C. и соавт. Resectional management of thyroid carcinoma invading the airway //The Annals of thoracic surgery. – 1992. – Т. 54. – №. 1. – С. 3-10.

241. Grunenwald D. H. и соавт. Benefit of surgery after chemoradiotherapy in stage IIIB (T4 and/or N3) non–small cell lung cancer //The Journal of Thoracic and Cardiovascular Surgery. – 2001. – Т. 122. – №. 4. – С. 796-802.
242. Guazzi M. и соавт. Clinical recommendations for cardiopulmonary exercise testing data assessment in specific patient populations // Circulation. – 2012. – Т.126. – П. 18. – С. 2261-2274.
243. Guillamondegui O. D. и соавт. Successful management of concommitant blunt injury to the trachea, esophagus, and cervical spine in a 6-year-old girl //Journal of pediatric surgery. – 2004. – Т. 39. – №. 7. – С. 1130-1132.
244. Gyhra A. S. и соавт. Leiomyosarcoma of the pulmonary veins with extension to the left atrium //The Annals of thoracic surgery. – 1996. – Т. 61. – №. 6. – С. 1840-1841.
245. Janssen J. P. и соавт. Primary sarcoma of the lung: a clinical study with long-term follow-up //The Annals of thoracic surgery. – 1994. – Т. 58. – №. 4. – С. 1151-1155.
246. Johnson J. A. и соавт. Should pulmonary lesions be resected at the time of open heart surgery? //The American surgeon. – 1996. – Т. 62. – №. 4. – С. 300-303.
247. Jones W. G. и соавт. Staged approach to combined repair of pectus excavatum and lesions of the heart //The Annals of thoracic surgery. – 1994. – Т. 57. – №. 1. – С. 212-214.
248. Jones N.L. Clinical exercise testing. 3 ed. Philadelphia: W.B.Saunders: 1988.
249. Haller J.A. и соавт. Evolving management of pectus excavatum based on a single institutional experience of 664 patients // Annals of surgery surg. - 1989. – Т. 209. – С. 578-583.
250. Hasegawa S. и соавт. Pulmonary dissemination of tumor cells after extended resection of thyroid carcinoma with cardiopulmonary bypass //The Journal of thoracic and cardiovascular surgery. – 2002. – Т. 124. – №. 3. – С. 635-636.
251. Hasegawa S. и соавт. The use of cardiopulmonary bypass during extended resection of non-small cell lung cancer //Interactive cardiovascular and thoracic surgery. – 2003. – Т. 2. – №. 4. – С. 676-679.
252. Hasegawa T. и соавт. Simultaneous repair of pectus excavatum and congenital heart disease over the past 30 years //European journal of cardio-thoracic surgery. – 2002. – Т. 22. – №. 6. – С. 874-878.
253. Hensens A.G. и соавт. Concomitant coronary artery revascularisation and right pneumonectomy without cardiopulmonary bypass // Journal of cardiovascular surgery. – 1999. – Т.40. – С. 161-163
254. Horita K., Itho T., Ueno T. Radical operation using cardiopulmonary bypass for lung cancer invading the aortic wall //The Thoracic and cardiovascular surgeon. – 1993. – Т. 41. – №. 02. – С. 130-132.

255. Horita K. и соавт. Carinal reconstruction under veno-venous bypass using a percutaneous cardiopulmonary bypass system //The Thoracic and cardiovascular surgeon. – 1996. – Т. 44. – №. 01. – С. 46-49.
256. Hosoba S. и соавт. Early to midterm results of cardiac surgery with concomitant pulmonary resection //Annals of Thoracic and Cardiovascular Surgery. – 2012. – Т. 18. – №. 1. – С. 8-11.
257. Hoynck van Papendrecht M. A. и соавт. The influence of blood loss on tumour growth: effect and mechanism in an experimental model //The Netherlands journal of surgery. – 1991. – Т. 43. – №. 4. – С. 85-88.
258. Ibarra-Pérez C. Combined coronary artery bypass grafting and lung cancer operation //The Annals of thoracic surgery. – 2002. – Т. 74. – №. 1. – С. 299-300.
259. Iida T. и соавт. Single-stage video-assisted thoracoscopic surgery: Right upper lobectomy and left lower lobectomy for synchronous bilateral lung cancers //International journal of surgery case reports. – 2017. – Т. 33. – С. 55-57.
260. Ishii H. и соавт. Treatment of double carcinoma of the esophagus and lung //General thoracic and cardiovascular surgery. – 2008. – Т. 56. – №. 3. – С. 126-130.
261. Kalnins I., Torda T. A., Wright J. S. Bilateral simultaneous pleurodesis by median sternotomy for spontaneous pneumothorax //The Annals of thoracic surgery. – 1973. – Т. 15. – №. 2. – С. 202-206.
262. Kałuza G. L. и соавт. Catastrophic outcomes of noncardiac surgery soon after coronary stenting //Journal of the American College of Cardiology. – 2000. – Т. 35. – №. 5. – С. 1288-1294.
263. Kamiike W. и соавт. Simultaneous surgery for coronary artery disease and gastric cancer //World journal of surgery. – 1994. – Т. 18. – №. 6. – С. 879-881.
264. KARL T. O. A technique for concurrent repair of pectus excavatum and intracardiac defects //Journal of cardiac surgery. – 1988. – Т. 3. – №. 4. – С. 487-487.
265. Kaplan E.L., Meier P. Nonparametric estimation from incomplete observations // Journal of american statistical association. – 1958. – Т. 53. – С. 457-481.
266. Kaplan K. M. и соавт. Chest wall reconstruction with strattice in an immunosuppressed patient //Eplasty. – 2011. – Т. 11.
267. Kauffmann M., Krüger T., Aebert H. Surgery on extracorporeal circulation in early and advanced non-small cell lung cancer //The Thoracic and cardiovascular surgeon. – 2013. – Т. 61. – №. 02. – С. 103-108.
268. Kawaguchi T. и соавт. Bluntly traumatic tracheal transection: usefulness of percutaneous cardiopulmonary support for maintenance of gas exchange //European journal of cardio-thoracic surgery. – 2005. – Т. 27. – №. 3. – С. 523-525.
269. Keenan R. J. и соавт. Unilateral thoracoscopic surgical approach for diffuse emphysema //The Journal of thoracic and cardiovascular surgery. – 1996. – Т. 111. – №. 2. – С. 308-316.

270. Kir A., Baran E. Simultaneous operation for hydatid cyst of right lung and liver //The Thoracic and cardiovascular surgeon. – 1995. – Т. 43. – №. 01. – С. 62-64.
271. Kirchmeyer M., Kalweit G., Gams E. Extended left pneumonectomy combined with off-pump coronary revascularization (CABG) //The Thoracic and cardiovascular surgeon. – 2000. – Т. 48. – №. 04. – С. 240-241.
272. Khalil S. A., El-Zohairy M. A., Bukhari M. Reconstruction of large full thickness chest wall defects following resection of malignant tumors //Journal of the Egyptian National Cancer Institute. – 2010. – Т. 22. – №. 1. – С. 19-27.
273. Klein J. и соавт. Temporary aorto-aortal bypass used during extended pneumonectomy for lung cancer //Acta chirurgica Belgica. – 2007. – Т. 107. – №. 1. – С. 81-83.
274. Klepetko W. и соавт. T4 lung tumors with infiltration of the thoracic aorta: is an operation reasonable? // Annals of Thoracic Surgery.- 1999. – Т. 67. - №2. - С. 340-4.
275. Klepetko W. Surgical intervention for T4 lung cancer with infiltration of the thoracic aorta: Are we back to the archetype of surgical thinking?. – 2005.
276. Kocyildirim E. и соавт. Long-segment tracheal stenosis: slide tracheoplasty and a multidisciplinary approach improve outcomes and reduce costs //The Journal of thoracic and cardiovascular surgery. – 2004. – Т. 128. – №. 6. – С. 876-882.
277. Kodama K. и соавт. Use of percutaneous cardiopulmonary support (PCPS) for extended surgery in patients with T4 tumor //Kyobu geka. The Japanese journal of thoracic surgery. – 2000. – Т. 53. – №. 9. – С. 721-5.
278. Kondo T. и соавт. Left sleeve pneumonectomy performed through a clamshell incision with extracorporeal membrane oxygenation for bronchogenic carcinoma: report of two cases //Surgery today. – 1999. – Т. 29. – №. 8. – С. 807-810.
279. Koto K. и соавт. Chondrosarcoma from the sternum: reconstruction with titanium mesh and a transverse rectus abdominis myocutaneous flap after subtotal sternal excision //Medical science monitor: international medical journal of experimental and clinical research. – 2012. – Т. 18. – №. 10. – С. CS77.
280. Kuhn K. и соавт. Combined sleeve lobectomy and Ivor Lewis esophagectomy for synchronous primary carcinoma of the lung and barrett esophagus //The Journal of thoracic and cardiovascular surgery. – 2000. – Т. 119. – №. 6. – С. 1289-1290.
281. Kuper H., Boffetta P., Adami H. O. Tobacco use and cancer causation: association by tumour type //Journal of internal medicine. – 2002. – Т. 252. – №. 3. – С. 206-224.
282. Kushibe K. и соавт. Assessment of pulmonary function after lobectomy for lung cancer-upper lobectomy might have the same effect as lung volume reduction surgery // European Journal of Cardiothoracic Surgery. – 2006. – Т. 29. - №.6. – С.886-90. .

283. Lang G. и соавт. Extracorporeal membrane oxygenation support for complex tracheo-bronchial procedures //European Journal of Cardio-Thoracic Surgery. – 2014. – Т. 47. – №. 2. – С. 250-256.
284. Lang G. ey al. Extracorporeal membrane oxygenation support for resection of locally advanced thoracic tumors // Annals of Thoracic Surgery. – 2011. – Т. 92. - №1. – С.264-270.
285. Lee T. H. и соавт. Derivation and prospective validation of a simple index for prediction of cardiac risk of major noncardiac surgery //Circulation. – 1999. – Т. 100. – №. 10. – С. 1043-1049.
286. Licker M. и соавт. Perioperative mortality and major cardio-pulmonary complications after lung surgery for non-small cell carcinoma //European journal of cardio-thoracic surgery. – 1999. – Т. 15. – №. 3. – С. 314-319.
287. Lin F. и соавт. Simultaneous thoracoscopic resection for coexisting pulmonary and thymic lesions //Journal of thoracic disease. – 2015. – Т. 7. – №. 9. – С. 1637.
288. Liu H. и соавт. Tracheobronchial rupture after double-lumen endotracheal intubation //Journal of cardiothoracic and vascular anesthesia. – 2004. – Т. 18. – №. 2. – С. 228-233.
289. Little A. G. и соавт. Reduction pneumonoplasty for emphysema. Early results //Annals of surgery. – 1995. – Т. 222. – №. 3. – С. 365.
290. Löhlein D., Pichlmayr R. Risk of combined surgical procedures in operations of colon and rectum (author's transl) //Langenbecks Archiv fur Chirurgie. – 1977. – Т. 343. – №. 3. – С. 205-216.
291. López-Encuentra A., Group B. C. C. Comorbidity in operable lung cancer: a multicenter descriptive study on 2992 patients //Lung Cancer. – 2002. – Т. 35. – №. 3. – С. 263-269
292. Lopez F. F. и соавт. Atrial fibrillation and tumor emboli as manifestations of metastatic leiomyosarcoma to the heart and lung //Heart & Lung: The Journal of Acute and Critical Care. – 2000. – Т. 29. – №. 1. – С. 47-49.
293. Loscertales J. и соавт. Peripheral arterial embolism arising from pulmonary adenocarcinoma //The Annals of thoracic surgery. – 2004. – Т. 77. – №. 4. – С. 1426-1428.
294. Loukanov T. и соавт. Simultaneous management of congenital tracheal stenosis and cardiac anomalies in infants //The Journal of thoracic and cardiovascular surgery. – 2005. – Т. 130. – №. 6. – С. 1537-1541.
295. Ma X. C. и соавт. Outcomes of combined pulmonary resection and off-pump coronary artery bypass grafting for patients with lung tumor and concurrent coronary heart disease //Zhonghua yi xue za zhi. – 2012. – Т. 92. – №. 44. – С. 3134-3136.
296. Macchiarini P. и соавт. Extended operations after induction therapy for stage IIIb (T4) non-small cell lung cancer //The Annals of thoracic surgery. – 1994. – Т. 57. – №. 4. – С. 966-973.

297. Mahabir R. C., Butler C. E. Stabilization of the chest wall: autologous and alloplastic reconstructions //Seminars in plastic surgery. – © Thieme Medical Publishers, 2011. – Т. 25. – №. 01. – С. 034-042.
298. Mangano D. T. Perioperative cardiac morbidity //Canadian Journal of Anesthesia/Journal canadien d'anesthésie. – 1994. – Т. 41. – С. R13-R19.
299. Mansour K. A. и соавт. Chest wall resections and reconstruction: a 25-year experience //The Annals of thoracic surgery. – 2002. – Т. 73. – №. 6. – С. 1720-1726.
300. Mansour Z. и соавт. Risk factors for early mortality and morbidity after pneumonectomy: a reappraisal //The Annals of thoracic surgery. – 2009. – Т. 88. – №. 6. – С. 1737-1743.
301. Lang S. и соавт. An imbalance in T-helper cell subsets alters immune response after cardiac surgery //Eur J Cardlo-thorac Surg. – 1996. – Т. 10. – С. 61-67.
302. Marcucci C. и соавт. Fatal myocardial infarction after lung resection in patient with prophylactic preoperative coronary stenting // British journal of anaesthesiology. – 2004. – Т. 92. – С. 743-747.
303. Mariani M. A. и соавт. Combined off-pump coronary surgery and right lung resections through midline sternotomy //The Annals of thoracic surgery. – 2001. – Т. 71. – №. 4. – С. 1343-1344.
304. Martini N. и соавт. Management of non-small cell lung cancer with direct mediastinal involvement //The Annals of thoracic surgery. – 1994. – Т. 58. – №. 5. – С. 1447-1451.
305. Maryann M. и соавт. Simultaneous repair of pectus excavatum and congenital heart disease // The Annals of thoracic surgery. – 1997. – Т. 64. – С. 557-559.
306. Marulli G. и соавт. Allograft sternochondral replacement after resection of large sternal chondrosarcoma //The Journal of thoracic and cardiovascular surgery. – 2010. – Т. 139. – №. 4. – С. e69-e70.
307. Marshall M. C., Olsen G. N. The physiologic evaluation of the lung resection candidate //Clinics in chest medicine. – 1993. – Т. 14. – №. 2. – С. 305-320.
308. Marulli G. и соавт. Thoracic aorta endograft as an adjunct to resection of a locally invasive tumor: a new indication to endograft //Journal of vascular surgery. – 2008. – Т. 47. – №. 4. – С. 868-870.
309. Maurizi G. и соавт. Reconstruction of the bronchus and pulmonary artery //Journal of thoracic disease. – 2016. – Т. 8. – №. 2. – С. 168.
310. Maurizi G., Rendina E. A. Bronchovascular reconstructions for lung cancer: improvements over time. – 2015.
311. McCaffrey T. V., Bergstralh E. J., Hay I. D. Locally invasive papillary thyroid carcinoma: 1940–1990 //Head & neck. – 1994. – Т. 16. – №. 2. – С. 165-172.

312. Matsumoto K. и соавт. Anterior chest wall reconstruction with titanium plate sandwiched between two polypropylene sheets //General thoracic and cardiovascular surgery. – 2012. – Т. 60. – №. 9. – С. 590-592.
313. McCaffrey T. V., Bergstralh E. J., Hay I. D. Locally invasive papillary thyroid carcinoma: 1940–1990 //Head & neck. – 1994. – Т. 16. – №. 2. – С. 165-172.
314. Mei J. и соавт. Reconstruction of the pulmonary trunk via cardiopulmonary bypass in extended resection of locally advanced lung malignancies //Journal of surgical oncology. – 2012. – Т. 106. – №. 3. – С. 311-315
315. Mestres C. A. и соавт. Combined lung resection and aortic valve replacement via ministernotomy //Asian Cardiovascular and Thoracic Annals. – 2001. – Т. 9. – №. 2. – С. 155-156.
316. Miller D. L. и соавт. Combined operation for lung cancer and cardiac disease //The Annals of thoracic surgery. – 1994. – Т. 58. – №. 4. – С. 989-994.
317. Miller D. R., Pugh D. M. Repair of ascending aortic aneurysm and aortic regurgitation complicated by acute cardiac compression by pectus excavatum in Marfan's syndrome //The Journal of thoracic and cardiovascular surgery. – 1970. – Т. 59. – №. 5. – С. 673-684.
318. Millet A. и соавт. Invasion of the pulmonary artery by an undifferentiated carcinoma //Revue des maladies respiratoires. – 2008. – Т. 25. – №. 1. – С. 63.
319. Miura M. и соавт. A case of simultaneous off-pump CABG and left lower lobectomy via left anterolateral thoracotomy //Kyobu geka. The Japanese journal of thoracic surgery. – 2000. – Т. 53. – №. 11. – С. 963-965.
320. McKenna R. J. и соавт. A randomized prospective trial of stapled lung reduction versus laser bullectomy for diffuse emphysema //The Journal of thoracic and cardiovascular surgery. – 1996. – Т. 111. – №. 2. – С. 317-322.
321. McKenna R. J. и соавт. Combined operations for lung volume reduction surgery and lung cancer //Chest. – 1996. – Т. 110. – №. 4. – С. 885-888
322. Morishita K. и соавт. Simultaneous cardiac operations with pulmonary resection for lung carcinoma // The Japanese Journal of thoracic and cardiovascular surgery. – 2001. – N. 49. – № 12. – С. 685-689.
323. Morimoto M. и соавт. Two surgical cases of synchronous double carcinoma of the lung and esophagus and review of 10 documented cases in Japan //[Zasshi][Journal]. Nihon Kyobu Geka Gakkai. – 1991. – Т. 39. – №. 2. – С. 245-250.
324. Moritani S. Surgical management of laryngeal invasion by papillary thyroid carcinoma: a retrospective analysis //Thyroid. – 2015. – Т. 25. – №. 5. – С. 528-533.
325. Muralidaran A. и соавт. Long-term survival after lung resection for non–small cell lung cancer with circulatory bypass: A systematic review //The Journal of thoracic and cardiovascular surgery. – 2011. – Т. 142. – №. 5. – С. 1137-1142.

326. Muraoka M. и соавт. Less invasive surgery under VATS for synchronous bilateral lung cancers //Acta medica Nagasakiensia. – 2002. – Т. 47. – №. 3-4. – С. 167-169.
327. Mountain C. F. Revisions in the international system for staging lung cancer //Chest. – 1997. – Т. 111. – №. 6. – С. 1710-1717.
328. Musholt T. J. и соавт. Invasive differentiated thyroid carcinoma: tracheal resection and reconstruction procedures in the hands of the endocrine surgeon //Surgery. – 1999. – Т. 126. – №. 6. – С. 1078-1088.
329. Nascimento A. G., Unni K. K., Bernatz P. E. Sarcomas of the lung //Mayo Clinic Proceedings. – 1982. – Т. 57. – №. 6. – С. 355-359.
330. Naruke T. и соавт. Prognosis and survival in resected lung carcinoma based on the new international staging system //The Journal of thoracic and cardiovascular surgery. – 1988. – Т. 96. – №. 3. – С. 440-447.
331. Nataf P. и соавт. Lung resection for cancer in coronary patients. Immediate and medium-term results. Retrospective study in a series of 51 patients //Presse medicale (Paris, France: 1983). – 1991. – Т. 20. – №. 17. – С. 789-793.
332. National center for heath statistics. Health, Unites States, 2007.
333. Naunheim K. S. и соавт. Unilateral video-assisted thoracic surgical lung reduction //The Annals of thoracic surgery. – 1996. – Т. 61. – №. 4. – С. 1092-1098.
334. Nazerali R. и соавт. The use of polypropylene mesh in chest wall reconstruction; a novel approach //Journal of Plastic, Reconstructive & Aesthetic Surgery. – 2015. – Т. 68. – №. 2. – С. 275-276.
335. Neville W. E. и соавт. CARDIOPULMONARY BYPASS DURING PULMONARY SURGERY: PRELIMINARY REPORT //The Journal of thoracic and cardiovascular surgery. – 1965. – Т. 50. – С. 265-276.
336. Ochi M. и соавт. Role of off-pump coronary artery bypass grafting in patients with malignant neoplastic disease //Japanese circulation journal. – 2001. – Т. 64. – №. 1. – С. 13-17.
337. Okay T. и соавт. Simultaneous open-heart surgery and pectus deformity correction //Surgery today. – 2008. – Т. 38. – №. 7. – С. 592-596.
338. Older R. и соавт. Preoperative evaluation of cardiac failure and ischemia in elderly patients by cardiopulmonary exercise testing //Chest. – 1993. – Т. 104. – №. 3. – С. 701-704.
339. Older P. и соавт. Preoperative cardiopulmonary risk assessment by cardiopulmonary exercise testing // Critical Care and Resuscitation. – 2000. – Т. 2. – №. 3. – С. 198.
340. Olsen G. N. и соавт. Pulmonary Function Evaluation of the Lung Resection Candidate: A Prospective Study 1–3 //American Review of Respiratory Disease. – 1975. – Т. 111. – №. 4. – С. 379-387.
341. Ohta M. и соавт. Surgical resection for lung cancer with infiltration of the thoracic aorta // Journal of Thoracic and Cardiovascular Surgery. – 2005. – Т. 129. - №.4. – С.804-8.

342. Osaki T. и соавт. Survival and prognostic factors of surgically resected T4 non-small cell lung cancer //The Annals of thoracic surgery. – 2003. – Т. 75. – №. 6. – С. 1745-1751.
343. Pan C. C. и соавт. Thymoma is associated with an increased risk of second malignancy //Cancer. – 2001. – Т. 92. – №. 9. – С. 2406-2411.
344. Park B. и соавт. Surgical management of thoracic malignancies invading the heart or great vessels // The Annals of thoracic surgery. – 2004. – Т.78. - №.3. – С. 1024-1030.
345. Pavia R. и соавт. Lung cancer and cardiovascular disease: occurrence, comorbidity and surgical timing // The Journal of thoracic and cardiovascular surgery. – 2007. – Т. 48. – С. 227-231.
346. Patane F. и соавт. Simultaneous operation for cardiac disease and lung cancer // The Interactive journal of cardiovascular and thoracic surgery. – 2002. – Т.1. – С. 69-71.
347. Patella M. и соавт. Synchronous B3 thymoma and lung bronchoalveolar carcinoma //Interactive cardiovascular and thoracic surgery. – 2011. – Т. 12. – №. 1. – С. 75-76.
348. Patel R. L., Townsend E. R., Fountain S. W. Elective pneumonectomy: factors associated with morbidity and operative mortality //The Annals of thoracic surgery. – 1992. – Т. 54. – №. 1. – С. 84-88.
349. Partrick D. A. и соавт. Cardiopulmonary bypass renders patients at risk for multiple organ failure via early neutrophil priming and late neutrophil disability //Journal of Surgical Research. – 1999. – Т. 86. – №. 1. – С. 42-49.
350. Perioperative medicine: NHLBI working group deliberations and recommendations //Journal of cardiothoracic and vascular anesthesia. – 2004. – Т. 18. – №. 1. – С. 1-6.
351. Péterffy Á., Konstantinov I. E. Resection of distal tracheal and carinal tumours with the aid of cardiopulmonary bypass //Scandinavian Cardiovascular Journal. – 1998. – Т. 32. – №. 2. – С. 109-112.
352. Pierce R. J. и соавт. Preoperative risk evaluation for lung cancer resection: predicted postoperative product as a predictor of surgical mortality //American journal of respiratory and critical care medicine. – 1994. – Т. 150. – №. 4. – С. 947-955.
353. Piehler J. M. и соавт. Concomitant cardiac and pulmonary operations //The Journal of thoracic and cardiovascular surgery. – 1985. – Т. 90. – №. 5. – С. 662-667.
354. Pitz C. C. M. и соавт. Results of surgical treatment of T4 non-small cell lung cancer //European journal of cardio-thoracic surgery. – 2003. – Т. 24. – №. 6. – С. 1013-1018.
355. Poldermans D. и соавт. Statins are associated with a reduced incidence of perioperative mortality in patients undergoing major noncardiac vascular surgery //Circulation. – 2003. – Т. 107. – №. 14. – С. 1848-1851.

356. Poldermans D. и соавт. The effect of bisoprolol on perioperative mortality and myocardial infarction in high-risk patients undergoing vascular surgery //New England Journal of Medicine. – 1999. – Т. 341. – №. 24. – С. 1789-1794.
357. Poldermans D. и соавт. Should major vascular surgery be delayed because of preoperative cardiac testing in intermediate-risk patients receiving beta-blocker therapy with tight heart rate control? //Journal of the American College of Cardiology. – 2006. – Т. 48. – №. 5. – С. 964-969.
358. Pompeo E. и соавт. Quality of life after tailored combined surgery for stage I non–small-cell lung cancer and severe emphysema //The Annals of thoracic surgery. – 2003. – Т. 76. – №. 6. – С. 1821-1827.
359. Porte H. L. и соавт. Surgical treatment of primary sarcoma of the lung //European journal of cardio-thoracic surgery. – 2000. – Т. 18. – №. 2. – С. 136-142.
360. Prokakis C. и соавт. Combined heart surgery and lung tumor resection //Medical Science Monitor. – 2008. – Т. 14. – №. 3. – С. CS17-CS21.
361. Qaseem A. и соавт. Risk Assessment for and Strategies To Reduce Perioperative Pulmonary Complications for Patients Undergoing Noncardiothoracic Surgery: A Guideline from the American College of PhysiciansReducing Perioperative Pulmonary Complications in Noncardiothoracic Surgery //Annals of internal medicine. – 2006. – Т. 144. – №. 8. – С. 575-580.
362. Qiu X. F. и соавт. Simultaneous off-pump coronary artery bypass surgery and pulmonary resection //Zhonghua wai ke za zhi [Chinese journal of surgery]. – 2006. – Т. 44. – №. 22. – С. 1538-1540.
363. Rao V. и соавт. Results of combined pulmonary resection and cardiac operation // Annals of Thoracic Surgey. – 1996. – Т. 62. - №.2. – С.342-6.
364. Ratto G. B. и соавт. Twelve-year experience with left atrial resection in the treatment of non–small cell lung cancer //The Annals of thoracic surgery. – 2004. – Т. 78. – №. 1. – С. 234-237.
365. Reicher-Reiss H. и соавт. Selectively increased risk of cancer in men with coronary heart disease // American Journal of cardioliology. – 2001. – Т. 87. – П.4. – С. 459-462.
366. Reiffersceid M. Der siimutaneingziff in der Bayychhohle – Chirurgiche Aspekte // Zent. Bl. Chir. – 1971. – №. 5. – С. 2010.
367. Reilly J.J. и соавт. Preoperative assessment of patients undergoing pulmonary resection // Chest. – 1993. – Т. 103. – С. 342-345.
368. Régnard J. F. и соавт. Prognostic factors and results after surgical treatment of primary sarcomas of the lung //The Annals of thoracic surgery. – 1999. – Т. 68. – №. 1. – С. 227-231.
369. Rendina E. Bronchial and Pulmonary Arterial Sleeve Resection. – 2005.
370. Riquet M. и соавт. Lung cancer invading the pericardium: quantum of lymph nodes //The Annals of thoracic surgery. – 2010. – Т. 90. – №. 6. – С. 1773-1777.

371. Riviere B. и соавт. Concomitant open heart surgery and pulmonary resection for lung cancer //European journal of cardio-thoracic surgery: official journal of the European Association for Cardio-thoracic Surgery. – 1995. – Т. 9. – №. 6. – С. 310-3; discussion 313-4.
372. Roberts J. R., Bueno R., Sugarbaker D. J. Multimodality treatment of malignant superior vena caval syndrome //CHEST Journal. – 1999. – Т. 116. – №. 3. – С. 835-837.
373. Roberts W. C. Primary and secondary neoplasms of the heart //American Journal of Cardiology. – 1997. – Т. 80. – №. 5. – С. 671-682.
374. Rosskopfova P. и соавт. Extracorporeal support for pulmonary resection: current indications and results //World journal of surgical oncology. – 2016. – Т. 14. – №. 1. – С. 25.
375. Salati M. Simultaneous aortic valve replacement and left lower lobectomy: technical considerations //Journal of cardiac surgery. – 2009. – Т. 24. – №. 6. – С. 664-666.
376. Sanchez-Lorente D. и соавт. The pumpless extracorporeal lung membrane provides complete respiratory support during complex airway reconstructions without inducing cellular trauma or a coagulatory and inflammatory response // Journal of the Thoracic and Cardiovascular Surgery. – 2012. – Т. 144. – С.425-430.
377. Saxena P., Tam R. K. W. Combined off-pump coronary artery bypass surgery and pulmonary resection //The Annals of thoracic surgery. – 2004. – Т. 78. – №. 2. – С. 498-501.
378. Schoenmakers M. C. J. и соавт. Comparison of on-pump or off-pump coronary artery revascularization with lung resection //The Annals of thoracic surgery. – 2007. – Т. 84. – №. 2. – С. 504-509.
379. Schroder C., Schonhofer B., Vogel B. Transesophageal echographic determination of aortic invasion by lung cancer //CHEST Journal. – 2005. – Т. 127. – №. 2. – С. 438-442.
380. Schuurman M. S. и соавт. Temporal trends and spatial variation in stage distribution of non-small cell lung cancer in the Netherlands //OA Epidemiology. – 2014. – Т. 2. – №. 1. – С. 10.
381. Shah S. S., Goldstraw P. Combined pulmonary and thoracic wall resection for stage III lung cancer //Thorax. – 1995. – Т. 50. – №. 7. – С. 782-784.
382. Shamberger R. C. и соавт. Anterior chest wall deformities and congenital heart disease //The Journal of thoracic and cardiovascular surgery. – 1988. – Т. 96. – №. 3. – С. 427-432.
383. Sharma R. K., Mehrotra S., Dhaliwal R. S. Extended deep inferior epigastric artery flaps' for reconstruction after excision of chondrosarcoma sternum //British journal of plastic surgery. – 2005. – Т. 58. – №. 7. – С. 1004-1006.
384. Shimokawa S., Watanabe S., Sakasegawa K. Combined resection of T4 lung cancer with invasion of the descending thoracic aorta //The Annals of thoracic surgery. – 2000. – Т. 69. – №. 3. – С. 971.

385. Shirakusa T., Kimura M. Partial atrial resection in advanced lung carcinoma with and without cardiopulmonary bypass //Thorax. – 1991. – Т. 46. – №. 7. – С. 484-487.
386. Shirakusa T. и соавт. Extended operation for T4 lung carcinoma // The Annals Thoracic and Cardiovascular Surgery. – 1998. - № 4. – С.110-8.
387. Shimono T. и соавт. Pulmonary leiomyosarcoma extending into left atrium or pulmonary trunk: complete resection with cardiopulmonary bypass //The Journal of thoracic and cardiovascular surgery. – 1998. – Т. 115. – №. 2. – С. 460-461.
388. Schmid R. A. и соавт. Lung volume reduction surgery combined with cardiac interventions //European journal of cardio-thoracic surgery. – 1999. – Т. 15. – №. 5. – С. 585-591.
389. Shuman R. L. Primary pulmonary sarcoma with left atrial extension via left superior pulmonary vein. En bloc resection and radical pneumonectomy on cardiopulmonary bypass //The Journal of thoracic and cardiovascular surgery. – 1984. – Т. 88. – №. 2. – С. 189-192.
390. Singh A. и соавт. Recurrent arterial embolization from a metastatic germ cell tumor invading the left atrium //The Annals of thoracic surgery. – 2000. – Т. 70. – №. 6. – С. 2155-2156.
391. Smith S. E., Keshavjee S. Primary chest wall tumors //Thoracic surgery clinics. – 2010. – Т. 20. – №. 4. – С. 495-507.
392. Spaggiari L. и соавт. Superior vena cava reconstruction using heterologous pericardial tube after extended resection for lung cancer //European journal of cardio-thoracic surgery. – 2004. – Т. 26. – №. 3. – С. 649-651.
393. Spaggiari L. и соавт. Extended pneumonectomy with partial resection of the left atrium, without cardiopulmonary bypass, for lung cancer //The Annals of thoracic surgery. – 2005. – Т. 79. – №. 1. – С. 234-240.
394. Spaggiari L. и соавт. Successful subtotal tracheal replacement (using a skin/omental graft) for dehiscence after a resection for thyroid cancer //The Journal of thoracic and cardiovascular surgery. – 2005. – Т. 129. – №. 6. – С. 1455-1456.
395. Spaggiari L. и соавт. Superior vena cava resection with prosthetic replacement for non-small cell lung cancer: long-term results of a multicentric study //European journal of cardio-thoracic surgery. – 2002. – Т. 21. – №. 6. – С. 1080-1086.
396. Stamatis G. и соавт. Preoperative chemoradiotherapy and surgery for selected non-small cell lung cancer IIIB subgroups: long-term results //The Annals of thoracic surgery. – 1999. – Т. 68. – №. 4. – С. 1144-1149.
397. Stéphan F. и соавт. Pulmonary complications following lung resection: a comprehensive analysis of incidence and possible risk factors //CHEST Journal. – 2000. – Т. 118. – №. 5. – С. 1263-1270.
398. Symbas P. N., Justicz A. G., Ricketts R. R. Rupture of the airways from blunt trauma: treatment of complex injuries //The Annals of thoracic surgery. – 1992. – Т. 54. – №. 1. – С. 177-183.

399. Suzuki K. и соавт. Combined resection of superior vena cava for lung carcinoma: prognostic significance of patterns of superior vena cava invasion //The Annals of thoracic surgery. – 2004. – Т. 78. – №. 4. – С. 1184-1189.
400. Takahashi K. и соавт. Pulmonary vein and left atrial invasion by lung cancer: assessment by breath-hold gadolinium-enhanced three-dimensional MR angiography //Journal of computer assisted tomography. – 2000. – Т. 24. – №. 4. – С. 557-561.
401. Takahashi N. Reconstructive method after resection of chest wall, diaphragm and pericardium, mainly using Composix-mesh //Kyobu geka. The Japanese journal of thoracic surgery. – 2014. – Т. 67. – №. 11. – С. 995-1001.
402. Takeo M., Yamamoto M. Synchronous double carcinoma of the left lung and esophagus; report of a case //Kyobu geka. The Japanese journal of thoracic surgery. – 2008. – Т. 61. – №. 9. – С. 808-811.
403. Terzi A. и соавт. Lung resections concomitant to coronary artery bypass grafting //European journal of cardio-thoracic surgery. – 1994. – Т. 8. – №. 11. – С. 580-584.
404. Thomas L. A. Sending unhealthy environments up in smoke //Michigan health & hospitals. – 2002. – Т. 38. – №. 5. – С. 20-21.
405. Thomas P. и соавт. Is lung cancer surgery justified in patients with coronary artery disease? //European journal of cardio-thoracic surgery: official journal of the European Association for Cardio-thoracic Surgery. – 1994. – Т. 8. – №. 6. – С. 287-91; discussion 292.
406. Toker A., Dilege Ş., Kalayci G. Combined left pneumonectomy and off-pump coronary artery bypass: principles of cancer surgery //European Journal of Cardio-Thoracic Surgery. – 2002. – Т. 21. – №. 2. – С. 370-371.
407. Torre W. и соавт. Combined surgical approach for sarcoma lung metastasis with atrial involvement //The Thoracic and cardiovascular surgeon. – 1999. – Т. 47. – №. 02. – С. 125-127.
408. Torre W. и соавт. Can the opportunity of cardio-pulmonary bypass be useful in complex general thoracic surgery problems? A report of nine cases //Journal of Cardiovascular Surgery. – 2012. – Т. 53. – №. 3. – С. 381.
409. Tourmousoglou C. и соавт. Simultaneous occurrence of coronary artery disease and lung cancer: what is best surgical treatment strategy? // The Interactive journal of cardiovascular and thoracic surgery. – 2014. – Т. 19. – С.673-681.
410. Tschirkov A. и соавт. An easy and safe approach for simultaneous repair of severe pectus excavatum and the underlying lesions of the heart and thoracic aorta //The Journal of thoracic and cardiovascular surgery. – 1989. – Т. 98. – №. 2. – С. 305-307.
411. Tsuchiya R. и соавт. Extended resection of the left atrium, great vessels, or both for lung cancer //The Annals of thoracic surgery. – 1994. – Т. 57. – №. 4. – С. 960-965.

412. Tsunezuka Y. и соавт. Significance of percutaneous cardiopulmonary bypass support for volume reduction surgery with severe hypercapnia //Artificial organs. – 2000. – Т. 24. – №. 1. – С. 70-78.
413. Tyagi I. и соавт. Emergency cardiopulmonary bypass for impassable airway //The Journal of Laryngology & Otology. – 2006. – Т. 120. – №. 8. – С. 687-690.
414. Turhan K. и соавт. Synchronous bilateral thoracoscopic lobectomy in a patient with bronchiectasis //Turkish Journal of Thoracic and Cardiovascular Surgery. – 2016. – Т. 24. – №. 1. – С. 148-150.
415. Vaughan P. и соавт. Is there a role for therapeutic lobectomy for emphysema? //European Journal of Cardio-Thoracic Surgery. – 2007. – Т. 31. – №. 3. – С. 486-490.
416. Voets A. J., Joesoef K. S., van Teeffelen M. Synchronously occurring lung cancer (stages I-II) and coronary artery disease: concomitant versus surgical approach //European Journal of Cardio-Thoracic Surgery. – 1998. – Т. 4. – №. 13. – С. 488.
417. Ulicny K. S. и соавт. Concomitant cardiac and pulmonary operation: the role of cardiopulmonary bypass //The Annals of thoracic surgery. – 1992. – Т. 54. – №. 2. – С. 289-295.
418. Yagi K. и соавт. Surgical treatment for invasive thymoma, especially when the superior vena cava is invaded //The Annals of thoracic surgery. – 1996. – Т. 61. – №. 2. – С. 521-524.
419. Yamaguchi T. и соавт. Lung carcinoma with polypoid growth in the main pulmonary artery: report of two cases //Japanese journal of clinical oncology. – 2000. – Т. 30. – №. 8. – С. 358-361.
420. Yamaguchi M. и соавт. Concomitant repair of congenital tracheal stenosis and complex cardiac anomaly in small children //The Journal of thoracic and cardiovascular surgery. – 1990. – Т. 100. – №. 2. – С. 181-187.
421. Yamamoto M. и соавт. A successful removal of T4 lung cancer with its left atrial extension using cardiopulmonary bypass //Kyobu geka. The Japanese journal of thoracic surgery. – 1997. – Т. 50. – №. 2. – С. 110-113.
422. Yamamura Y. и соавт. Simultaneous resection of bilateral intralobar and extralobar pulmonary sequestrations with video-assisted thoracoscopic surgery //The Annals of thoracic surgery. – 2009. – Т. 87. – №. 6. – С. 1939-1941.
423. Yellin A. и соавт. Coronary revascularization and pulmonary lobectomy without cardiopulmonary bypass // Journal of Thoracic and cardiovascular surgery. – 1994. – Т. 108 – С. 797-798
424. Yıldızeli B. и соавт. Results of primary surgery with T4 non–small cell lung cancer during a 25-year period in a single center: the benefit is worth the risk //The Annals of thoracic surgery. – 2008. – Т. 86. – №. 4. – С. 1065-1075.
425. Yim A. P. C. Simultaneous vs staged bilateral video-assisted thoracoscopic surgery //Surgical endoscopy. – 1996. – Т. 10. – №. 10. – С. 1029-1030.

426. Yokoyama T., Derrick M. J., Lee A. W. Cardiac operation with associated pulmonary resection //The Journal of thoracic and cardiovascular surgery. – 1993. – Т. 105. – №. 5. – С. 912-6; discussion 916-7.
427. Yokouchi H. и соавт. Successful removal of a primitive neuroectodermal tumor in the lung with gross extension into the left atrium //The Thoracic and cardiovascular surgeon. – 1999. – Т. 47. – №. 04. – С. 257-259.
428. Yuan S. M., Shinfeld A., Raanani E. Cardiopulmonary bypass as an adjunct for the noncardiac surgeon //Journal of Cardiovascular Medicine. – 2008. – Т. 9. – №. 4. – С. 338-355.
429. Yusen R. D. и соавт. Results of lung volume reduction surgery in patients with emphysema. The Washington University Emphysema Surgery Group //Seminars in thoracic and cardiovascular surgery. – 1996. – Т. 8. – №. 1. – С. 99-109.
430. Vaporciyan A. A. и соавт. Resection of advanced thoracic malignancies requiring cardiopulmonary bypass //European journal of cardio-thoracic surgery. – 2002. – Т. 22. – №. 1. – С. 47-52.
431. Venuta F. и соавт. Reconstruction of the pulmonary artery for lung cancer: long-term results //The Journal of thoracic and cardiovascular surgery. – 2009. – Т. 138. – №. 5. – С. 1185-1191.
432. Walsh G. L. и соавт. Resection of lung cancer is justified in high-risk patients selected by exercise oxygen consumption //The Annals of thoracic surgery. – 1994. – Т. 58. – №. 3. – С. 704-711.
433. Wang H. и соавт. Uniportal video-assisted thoracic surgery—the experiences of Shanghai Pulmonary Hospital //The Journal of Visualized Surgery. – 2016. – Т. 2. – №. 3.
434. Wiedemann D. и соавт. Simultaneous mitral valve and lung surgery for complicated endocarditis //Interactive cardiovascular and thoracic surgery. – 2009. – Т. 9. – №. 3. – С. 549-550.
435. Wiebe K. Extended pulmonary resections of advanced thoracic malignancies with support of cardiopulmonary bypass //European journal of cardio-thoracic surgery. – 2006. – Т. 29. – №. 4. – С. 571-577.
436. Willekes C. L., Backer C. L., Mavroudis C. A 26-year review of pectus deformity repairs, including simultaneous intracardiac repair //The Annals of thoracic surgery. – 1999. – Т. 67. – №. 2. – С. 511-518.
437. Whipp B. J., Ward S. A., Wasserman K. Respiratory markers of the anaerobic threshold //The anaerobic threshold: physiological and clinical significance. – Karger Publishers, 1986. – Т. 35. – С. 47-64.
438. Woodman R. C., Harker L. A. Bleeding complications associated with cardiopulmonary bypass //Blood. – 1990. – Т. 76. – №. 9. – С. 1680-1697.
439. Woods F. M., Neptune W. B., Palatchi A. Resection of the carina and main-stem bronchi with the use of extracorporeal circulation //New England Journal of Medicine. – 1961. – Т. 264. – №. 10. – С. 492-494.

440. Xiao F. и соавт. Video-assisted thoracoscopic surgery in the treatment of non-small-cell lung cancer complicated with left atrial tumor thrombus //Thoracic cancer. – 2016. – Т. 7. – №. 1. – С. 154-158.
441. Xie D. и соавт. Simultaneous video-assisted thoracoscopic surgery sleeve lobectomy and thymectomy //Interactive cardiovascular and thoracic surgery. – 2014. – Т. 19. – №. 2. – С. 313-314.
442. Xuegang L. и соавт. Pulmonary artery reconstruction using autologous pericardium or azygos venae substitute for surgical treatment of central non-small cell lung cancer //Cell biochemistry and biophysics. – 2013. – Т. 67. – №. 3. – С. 949-955.
443. Zhang R. и соавт. Simultaneous cardiac and lung surgery for incidental solitary pulmonary nodule: learning from the past //The Thoracic and cardiovascular surgeon. – 2012. – Т. 60. – №. 02. – С. 150-155.
444. Zhang H. и соавт. The impact of previous or concomitant myocardium revascularization on the outcomes of patients undergoing major non-cardiac surgery //Interactive cardiovascular and thoracic surgery. – 2009. – Т. 9. – №. 5. – С. 788-792.
445. Zhang H. X. и соавт. Curative radiotherapy of early operable non-small cell lung cancer //Radiotherapy and Oncology. – 1989. – Т. 14. – №. 2. – С. 89-94.
446. Zolfaghari D., Pfister A. J. MIDCABG followed by a gastrointestinal operation in the same anesthetic setting //The Annals of thoracic surgery. – 1998. – Т. 65. – №. 5. – С. 1452-1453.