ГОСУДАРСТВЕННОЕ БЮДЖЕТНОЕ ОБРАЗОВАТЕЛЬНОЕ УЧРЕЖДЕНИЕ ДОПОЛНИТЕЛЬНОГО ПРОФЕССИОНАЛЬНОГО ОБРАЗОВАНИЯ «КАЗАНСКАЯ ГОСУДАРСТВЕННАЯ МЕДИЦИНСКАЯ АКАДЕМИЯ» МИНИСТЕРСТВА ЗДРАВООХРАНЕНИЯ РОССИЙСКОЙ ФЕДЕРАЦИИ

На правах рукописи

ХАЛИРАХМАНОВ АЙРАТ ФАЙЗЕЛГАЯНОВИЧ

РЕЗУЛЬТАТЫ РЕНТГЕНЭНДОВАСКУЛЯРНОГО ЛЕЧЕНИЯ ИШЕМИЧЕСКОЙ БОЛЕЗНИ ПОЧЕК У ПАЦИЕНТОВ С КРИТИЧЕСКИМИ АТЕРОСКЛЕРОТИЧЕСКИМИ ПОРАЖЕНИЯМИ ПОЧЕЧНЫХ АРТЕРИЙ

14.01.13 – лучевая диагностика, лучевая терапия

ДИССЕРТАЦИЯ
на соискание ученой степени кандидата медицинских наук

Научный руководитель:
доктор медицинских наук,
доцент Шарафеев А.З.

Москва – 2016

ОГЛАВЛЕНИЕ

	Стр.
СПИСОК СОКРАЩЕНИЙ	4
ВВЕДЕНИЕ	6
ГЛАВА 1. ОБЗОР ЛИТЕРАТУРЫ	12
1.1. Современные представления об ишемической болезни почек	12
1.1.1 История развитие ИБП.	12
1.1.2 Распространенность, этиология, патогенез, клиническая картина и диагностика ИБП	14
1.1.3 Инструментальные методы диагностики ИБП	17
1.1.4. Особенности течения ИБП, ассоциированной с ИБС	21
1.1.5 Виды лечения ишемической болезни почек, показания к рентгенэндоваскулярному лечению стенозов ПА.	24
1.2.Анализ результатов эндоваскулярного лечения ишемической болезни почек	28
1.2.1 Общие сведения о результатах	28
1.2.2 Проходимость почечных артерий после эндоваскулярных вмешательств	29
1.2.3 Влияние реваскуляризации почек на АГ и почечную функцию	30
1.2.4 Факторы, влияющие на исходы реваскуляризации ИБП	32
1.2.5. Результаты последних крупных рандомизированных исследований.	34
1.2.6. Исходы эндоваскулярной реваскуляризации хронических окклюзий почечных артерий.	41
1.2.7. Резюме	42
ГЛАВА 2. МАТЕРИАЛ И МЕТОДЫ ИССЛЕДОВАНИЯ	43
2.1. Материал исследования	43
2.2. Методы обследования	44
2.2.1. Ангиографическая оценка стеноза	49

2.2.2. Ангиопластика и стентирование почечных артерий 51
2.3. Оценка результатов 53
2.4. Регистрация данных и статистический анализ 55
ГЛАВА 3. РЕЗУЛЬТАТЫ СОБСТВЕННОГО ИССЛЕДОВАНИЯ И ИХ ОБСУЖДЕНИЕ 56
3.1..Распространенность стеноокклюзирующих поражений почечных артерий у пациентов с ИБС. 56
3.2.1.Характеристика групп, вошедших в основное исследование 57
3.2.2. Ангиографическая характеристика атеросклеротических поражений ПА 59
3.3.Технические результаты стентирования почечных артерий, проходимость и повторные результаты после стентирования 61
3.4.Динамика артериальной гипертензии после эндоваскулярного лечения ИБП 64
3.5.1. Влияние эндоваскулярного лечения на функцию почек 71
3.5.2. Влияние эндоваскулярного лечения на функцию почек у пациентов с тотальными окклюзиями. 78
ОБСУЖДЕНИЕ ПОЛУЧЕННЫХ РЕЗУЛЬТАТОВ 91
ВЫВОДЫ 100
ПРАКТИЧЕСКИЕ РЕКОМЕНДАЦИИ 101
СПИСОК ОСНОВНОЙ ИСПОЛЬЗОВАННОЙ ЛИТЕРАТУРЫ 102

СПИСОК СОКРАЩЕНИЙ

АГ - артериальная гипертензия

АД - артериальное давление

АКШ – аортокоронарное шунтирование

ВРГ - вазоренальная гипертензия

ДАД - диастолическое артериальное давление

ИБП - ишемическая болезнь почек

ИБС - ишемическая болезнь сердца

КА – коронарные артерии

ОИМ - острый инфаркт миокарда

ОНМК - острое нарушение мозгового кровообращения

ОПН - острая почечная недостаточность

ПА - почечные артерии

РААС - ренин-ангиотензин-альдостероновая система

САД - систолическое артериальное давление

СКФ - скорость клубочковой фильтрации

ССЗ - сердечно-сосудистые заболевания

УЗИ – ультразвуковое исследование

ФМД - фибромускулярная дисплазия

ФК – функциональный класс

ХБП - хроническая болезнь почек

ХПН - хроническая почечная недостаточность

ХСН - хроническая сердечная недостаточность

ЭКГ - электрокардиография

ЭХО-КГ - эхокардиография

AHA (American Heart Association) – Американская ассоциация сердца

ASTRAL (Angioplasty and Stent for Renal Artery Lesions) – Ангиопластика и стентирование при поражении почечных артерий

CORAL (Cardiovascular Outcomesin Renal Atherosclerotic Lesions) – Коронарные результаты при атеросклеротическом поражении почечных артерий

HSG (hyperemic systolic gradient) – систолический градиент после гиперемии

ВВЕДЕНИЕ

Актуальность проблемы. Несмотря на снижение сердечно-сосудистой смертности в последнее десятилетие, сердечно-сосудистые заболевания остаются основной причиной заболеваемости, смертности и инвалидизации как в развитых, так и развивающихся странах. По данным различных популяционных регистров и исследований распространенность почечной патологии составляет 10-13%, достигая в группах высокого риска 20%. При этом рост числа больных с почечной патологией в последние годы происходит за счет вторичного поражения почек в рамках артериальной гипертензии и сахарного диабета. Смерть, обусловленная сердечно-сосудистыми заболеваниями, в 10-20 раз чаще встречается среди больных с хронической болезнью почек (ХБП), чем в популяции, а вероятность развития сердечно-сосудистых осложнений в 25-100 раз выше, чем риск терминальной почечной недостаточности (Моисеев В.С. с соавт., 2014; Middleton R.J. et al., 2006; Segura J. et al., 2006).

В литературе имеются разноречивые данные о частоте ишемической болезни сердца и сопутствующего атеросклеротического стенозирующего поражения почечных артерий (от 15 до 90%). Известно, что поражение коронарных артерий по данным коронароангиографии напрямую коррелирует с клубочковой фильтрацией (Khalique O. et al., 2007). Существует зависимость нарушения почечной функции с поражением коронарных артерий. Так снижение СКФ менее 60 мл/мин./1.73 $м^2$ связано с повышением смертности от сердечно-сосудистых заболеваний на 50% (Wannamethee S.G., 2006). По данным многочисленных проспективных исследований, даже незначительное снижение функции почек ассоциировано с увеличением риска сердечно-сосудистой заболеваемости и смертности независимо от других факторов риска. Частота новых сердечно-сосудистых осложнений составляет 4,8% у больных со второй стадии ХБП и возрастает почти вдвое при 3-4 стадиях (Mangunath G. с 2003). Одной из разновидностей ХБП является ишемическая болезнь почек (ИБП), основной причиной развития которой является атеросклеротический стеноз почечных артерий. Несмотря на дли-

тельное существование ИБП, тактика ведения таких пациентов по-прежнему не до конца определена. Многие специалисты являются сторонниками проведения эндоваскулярного вмешательства, однако ряд проспективных рандомизированных клинических исследований до сих пор не смогли продемонстрировать преимущество восстановления проходимости почечной артерии (ПА) в сравнении с оптимальной медикаментозной терапией (Коков Л.С. с соавт., 2012; Mark P.B. et al., 2014; Textor S.C., 2014).

Особую остроту проблеме за последнюю четверть века придал тот факт, что в связи с общим постарением популяции резко участились запущенные формы ИБП в виде двусторонних атеросклеротических поражений, в том числе их окклюзий, а также различной выраженности нефросклероза с развитием почечной дисфункции, вплоть до терминальной почечной недостаточности (Kulbaski M.J., Zeller T., 2003). Таким образом, вектор проблемы лечения ИБП сместился в сторону сохранения, прежде всего, почечной функции (Garovich V.D., 2005).

Особенно важно подвергать реваскуляризации пациентов с ИБП гемодинамически значимые стенозы ПА и зачастую этот процент стеноза не 70%, а существенно выше. Так, в исследованиях на собаках снижение почечного кровотока и повышение артериального давления (АД) не наблюдалось, пока степень сужения ПА не достигла 75% (Imanishi M. et al., 1992). В организме человека увеличение секреции ренина, по оценке каптоприл-стимулированной секреции почечной вены, наблюдается только у пациентов со стенозом более 80%, а снижение тканевой перфузии почек происходит при стенозе более 77% (Simon G., 2000; Gloviczki M..L. et al., 2011). Исходя из этого, можно утверждать, что у большинства пациентов со стенозом менее 70% и даже менее 80%, стеноз является гемодинамически не значимым. Это несомненно важно, поскольку даже во многих рандомизированных исследованиях степень стеноза часто завышается. При анализе последнего крупного рандомизированного исследования CORAL установлено, что у 239 исследуемых после пересмотра степень стеноза понизилась с 73% до 66%, а пациентов со степенью сужения свыше 80% было меньше 20% из общего числа (Mangiacapra F. et al., 2010; Murphy T.P. et al., 2014). Исходя

из сказанного, особый интерес представляют пациенты с достоверно значимыми критическими стенозами (>90%) и окклюзиями ПА. Для таких больных утрата почечной функции наиболее вероятна. Также во многих исследованиях скудно представлены группы с сочетанным поражением коронарных и почечных артерий.

Несмотря на это, подобные исследования крайне редки как в отечественной, так и в зарубежной литературе, а вопросы о целесообразности проведения эндоваскулярной реваскуляризации у больных с окклюзиями ПА атеросклеротического генеза остаются открытыми и имеют важное медико-социальное значение (Карев А.В. с соавтр., 2010).

Резюмируя вышесказанное, на сегодняшний день нет четко обозначенных критериев благоприятного исхода эндоваскулярного лечения критических стеноокклюзионных поражений ПА у пациентов с ИБП и сопутствующей ишемической болезнью сердца, скудны данные об отдаленных результатах вмешательства, что является краеугольным вопросом данной проблемы (Ives N.J., 2003; Wheatley K.. et al., 2009; Samuel J., 2014).

Цель исследования: изучение эффективности эндоваскулярной реваскуляризации критических стеноокклюзионных поражений почечных артерий у пациентов с ишемической болезнью почек, ассоциированной с ишемической болезнью сердца.

В соответствии с поставленной целью были сформулированы следующие **задачи исследования.**

1. Определить частоту и локализацию критических стеноокклюзионных поражений почечных артерий у пациентов с ишемической болезнью сердца.
2. Выявить частоту рестенозов после эндоваскулярной реваскуляризации критических стеноокклюзионных поражений почечных артерий.
3. Оценить гипотензивный эффект после реваскуляризации почечных артерий у пациентов с ишемической болезнью почек, ассоциированной с ишеми-

ческой болезнью сердца.

4. Изучить влияние эндоваскулярного лечения критических стеноокклюзионных поражений почечных артерий на функцию почек.

5. Выявить критерии эффективности реваскуляризации тотальных окклюзий почечных артерий у данной группы пациентов по данным лучевых методов исследования.

Научная новизна. Впервые на большом клиническом репрезентативном материале установлена частота гемодинамически значимых (>70%), критических стенозов (90-99%), тотальных окклюзий почечных артерий у больных с ИБП, ассоциированной с ИБС.

Установлена локализация стенозов и окклюзий: в устье ПА (75,9%), в проксимальном сегменте (18,75%), в среднем сегменте (5,4%) ПА, двусторонние стенозы выявлены в 27,3% случаев.

Установлена отдалённая проходимость ПА (94,3%) после эндоваскулярной реваскуляризации.

Изучена выживаемость в отдаленном периоде после эндоваскулярных вмешательств на ПА, установлено улучшение функции почек в отдаленном периоде после реваскуляризации ПА в 30%, стабилизация в 43,2%. Доказано положительное влияние стентирования почечных артерий на снижение показателей как систолического, так и диастолического артериального давления у пациентов с критическими стенозами ПА.

Впервые выявлены критерии эффективности эндоваскулярной реваскуляризации тотальных окклюзий почечных артерий у пациентов с ИБП, ассоциированной с ИБС. Установлено, что реваскуляризация тотальных окклюзий почечных артерий у больных с ИБП с размерами почек более 70 мм по длине и толщине паренхимы не менее 12 мм по данным УЗИ имеет достоверную эффективность ($p<0,05$).

Практическая значение работы. Исходя из разработанных рекомендаций, у больных ИБС для выявления ИБП, кроме расчета СКФ, следует проводить селективную ангиографию почечных артерий, особенно у пациентов с многосо-

судистым поражением коронарного русла.

Доказано что, рентгенэндоваскулярная реваскуляризации критических стенотических поражений почечной артерии у пациентов с ИБП улучшает и стабилизирует функцию почек, снижет степень АГ.

У пациентов с тотальными окклюзиями ПА целесообразно проведение комплексной оценки почечной функции с помощью динамической нефросцинтиграфии, УЗИ почек. Найденные показатели следует учитывать при выборе дальнейшей тактики лечения. Реканализация ПА рекомендована больным с окклюзированной почечной артерией при отсутствии признаков сморщивания почки (размеры не менее 70 мм по длине, толщина паренхимы не менее 12 мм).

Положения, выносимые на защиту.

1. Риск развития ИБП у больных с ИБС возрастает при многососудистом атеросклеротическом стеноокклюзирующем поражении коронарных артерий.

2. Критические стеноокклюзионные поражения ПА являются основными факторами развития ИБП, вазоренальной гипертензии, не распознанными на догоспитальном этапе.

3. Эндоваскулярная реваскуляризация почечных артерий с критическими стеноокклюзионными поражениями ПА у пациентов с ишемической болезнью почек благоприятствует течению артериальной гипертензии.

4. Эндоваскулярное лечение ишемической болезни почек у пациентов с критическими стеноокклюзионными поражениями ПА улучшает почечную функцию.

Внедрение результатов. Результаты исследования используются в образовательном процессе кафедры кардиологии, рентгенэндоваскулярной и сердечно-сосудистой хирургии ГБОУ ДПО КГМА Министерства здравоохранения Российской Федерации (Казань, ул. Муштари, д. 11). Научно-практические разработки диссертационной работы внедрены в практическую деятельность врачей Медико-Санитарной части Казанского Федерального университета Министерства образования Российской Федерации (Казань, ул. Чехова, д. 1а).

Личный вклад автора. Автор принимал непосредственное участие в амбулаторном обследовании больных с ишемической болезнью почек, выполнял оперативные вмешательства и осуществлял послеоперационное ведение этих пациентов. Диссертантом осуществлялось наблюдение за пациентами в отдаленном периоде после оперативного вмешательства, самостоятельно проводилась статистическая обработка полученных результатов.

Апробация и реализация результатов работы. Основные положения работы изложены и обсуждены на заседании кафедры лучевой диагностики ГБОУ ДПО КГМА Минздрава России (Казань, 2014); VII Всероссийской ежегодной научно-практической конференции врачей медико-санитарных частей МВД РФ с участием врачей Республики Татарстан «Актуальные вопросы диагностики, лечения и профилактики в общемедицинской практике» (Казань, 2014); Российской научно-практической конференции «Здоровье человека в XXI веке» (Казань, 2015), заседании казанского хирургического общества (Казань, 2015) и научно-практической конференции «XIX Ежегодная сессия Научного Центра сердечно-сосудистой хирургии им. А.Н. Бакулева с всероссийской конференцией молодых ученых» (Москва, 2015); совместном заседании кафедры кардиологии, рентгенэндоваскулярной и сердечно-сосудистой хирургии и кафедры урологии и нефрологии ГБОУ ДПО «Казанская государственная медицинская академия» Министерства здравоохранения Российской Федерации (Казань, 2016).

По теме диссертации опубликовано 8 научных работ, в том числе 3 работы опубликованы в журналах, определенных ВАК Министерства образования и науки Российской Федерации, выпущено 2 методических пособия.

Объем и структура диссертации. Диссертация изложена на 124 страницах машинописного текста и состоит из введения, обзора литературы, материалов и методов исследования, результатов собственных исследований и их обсуждения, выводов, практических рекомендаций и списка литературы. Список использованной литературы включает 208 источников: 87 отечественных и 121 зарубежных.

Глава 1. ОБЗОР ЛИТЕРАТУРЫ

1.1. Современные представления об ишемической болезни почек

1.1.1. История развития проблемы

Долгое время ишемическая болезнь почек не рассматривалась как отдельное заболевание. Лишь в 1834 году Р. Брайт впервые обратил внимание на наличие взаимосвязи между появлением белка в моче, отеками, гипертрофией миокарда и специфического поражения почечной ткани - нефросклерозом. Далее в 1934 году в экспериментальных работах Г. Гольдблатта, была показана роль ишемии почечной ткани, вызванной сужением просвета ренальных артерий в формировании АГ и стойкого ухудшения функции почек. Спустя четыре года в 1938 г. Леадбиттер и Биркланд описывают успешный случай оперативного лечения данного заболевания путем удаления ишемизированной почки у 5-летнего ребенка. Далее в 1954 году Фриман провел первую реваскуляризацию почечных артерий. Но отправной точкой эндоваскулярной реваскуляризации считается 1978 год, когда была выполнена первая успешная эндоваскулярная ангиопластика почечной артерии.

В 50-80-е гг. прошлого столетия хроническая ишемия почек рассматривалась, как правило, лишь в качестве причины артериальной гипертензии, которая называли как «вазоренальная» или «реноваскулярная». Это было связано с редко наблюдавшимися проявлениями терминальной стадии хронической болезни почек (Покровский А.В., Коков Л.С., 2010). Распространенность случаев почечной недостаточности у таких больных 25 лет назад не превышала 15%. По данным некоторых авторов, в последнее время она увеличилась до 65% и более (Cherr G.S. et al., 2002; Corriere M.A. et al., 2010).

Вероятные причины такого увеличения распространенности заболевания связано с появлением мощных антигипертензивных препаратов, увеличением продолжительности жизни, совершенствованием качества медицинской помощи

больным с сердечно-сосудистой патологией и, как следствие, увеличением частоты случаев выраженной дисфункции почек (Oderich G.S.et al., 2014).

В результате многочисленных научных исследований выявилась взаимосвязь между ишемией почек и формированием их дисфункции, получившей название ишемическая нефропатия. Исследователи пришли к выводу, что одна из причин формирования терминальной стадии хронической почечной недостаточности является поражение почек (Jacobson H.R., 1988). Появление новых инструментальных визуализирующих методов обследования состояния почечного кровотока и почечной функции позволило сформулировать понятие ишемической болезни почек (ИБП).

Проблема ИБП давно привлекала к себе внимание клиницистов, однако подходов к верификации повреждения почек при атеросклерозе не было. Лишь к концу 20-го века были сформулированы понятия ишемической нефропатиии и ишемической болезни почек.

Сам термин «ишемическая болезнь почек» сравнительно молод для клинической медицины. С развитием ультразвукого исследования и ангиографии стали возможны верификация поражения почечных артерий и исследование прогрессивного снижения функции почек при нем. Так, была выявлена взаимосвязь атеросклеротического поражения почечных артерий с падением скорости клубочковой фильтрации (СКФ). Изучение метаболического статуса при поражении почек позволило углубить представление об этой проблеме. Происходит сочетание непосредственного и опосредованного ухудшения функции почек при нарушении липидного метаболизма. И наконец, лишь в 1988 году были сформированы понятия ишемическая болезнь почек и ишемическая нефропатия.

На данный момент под ИБП подразумевают заболевания, развившиеся в результате первичного поражения почечных сосудов различного диаметра с нарушением их проходимости и выраженным диффузным обеднением почечного кровотока, приводящим к снижению фильтрационной функции и прогрессирующему нефросклерозу (Хирманов В.Н., 2001; Шулутко Б.И., 2007; Фомин В.В., 2008).

1.1.2. Распространенность, этиология, патогенез, клиническая картина и диагностика ишемической болезни почек

Целая группа патологий почек, связанных с нарушением кровообращения, входит в понятие ишемической болезни почек. Как таковой этот термин в медицине стал использоваться с конца 80-х годов прошлого века. При этом изученность этого заболевания и по сей день остается недостаточной. Основной причиной возникновения и развития данного состояния является атеросклероз почечных артерий (ПА). С ростом показателя продолжительности жизни в развитых странах связывают увеличение количества диагностированных пациентов с ишемией этого органа. При этом, по данным исследований, таких авторитетных источников, как US Renal Data System, патологии артерий почек занимают пятую позицию среди причин развития почечной недостаточности. Среди пациентов, страдающих АГ, частота гемодинамически значимых стенозов ПА, по различным данным, составляет от 3 до 20% (Davison G. et al., 2009). ИБП развивается в пожилом возрасте, хотя иногда и встречается и в возрасте 35-40 лет. Данные литературы указывают на высокую частоту выявления этого заболевания у возрастных пациентов, страдающих артериальной гипертензией (АГ) (15%) и хронической почечной недостаточностью (ХПН) (28%) (Kuroda S. et al., 2000). Причем, частота значимо зависит от возраста: у лиц до 60 лет - 5,5%, от 64 до 75 - 18%, старше 75 лет - 42%. (Покровский А.В., Коков Л.С., 2009; Garcia-Donaire J.A., Alcazar J.M., 2005; Chonchol M., Linas S., 2006).

Как самостоятельная патология, ИБП встречается редко. Причины ее возникновения вызывают острые дискуссии во врачебной среде. За это время стало понятно, что болезни, ставшие причиной развития нарушений кровообращения почек, можно разделить на полученные в течение жизни (приобретенные) и обусловленные генетически (врожденные).

Пациенты с поставленным диагнозом ИБП зачастую страдают такими заболеваниями, как:

- атеросклероз;

- тромбоэмболия или атероэмболия почечных артерий;
- гипертензивный нефроангиосклероз;
- синдром Такаясу (артериит);
- патология Реклингхаузена – нейрофиброматоз забрюшинного отдела;
- васкулиты, поражающие ПА.

Если говорить о врожденных болезнях, которые могут привести к развитию ишемической нефропатии, то здесь будет уместно отметить:

- гипоплазию аорты и ПА;
- компрессионные явления в медиальной ножке диафрагмы;
- дисплазию фибромускулярного характера;
- мальформацию артерий и вен.

Атеросклероз занимает первое место (90%) среди заболеваний, приводящих к ИБП, за ним следует фибромускулярная дисплазия (менее 10%), остальные болезни составляют менее 1% (Safian R.D., Textor S.C., 2001; Hirsch A.T. et al., 2011).

На данный момент патогенез ИБП не до конца ясен. Доказано, что длительная гипоперфузия почечной ткани ведет к активации локальных вазоконстрикторных систем, однако, несмотря на то что происходит увеличение внутриклубочкового давления, рост клубочковой фильтрации, состояние функции почек может оставаться стабильным на протяжение длительного времени. При прогрессировании стеноза ПА происходит резкое снижение притока крови, что приводит к декомпенсации описанной выше системы, вызывая генерализованную гипоперфузию клубочков, снижение СКФ и повышение сывороточного креатинина (Fliser D., Ritz E., 1996). В свою очередь, активация ренинангиотензинальдостероновой системы ускоряет прогрессирование ХПН, а впоследствии и прогноз ИБП. Развитие АГ, профибриногенное действие ангиотензина II, гипоксия (результат вазоконстрикции) ведут к усиленному образованию атеросклеротических бляшек на интиме ПА (Anderson W.P., Woods R.L., 1987).

Полная окклюзия ПА предполагает эмболотромбоз или тромбоэмболию за счет «бреши» в фиброзной покрышке бляшки ПА или брюшного отдела аорты.

Важно понимать, что стресс может усугубить ишемию паренхимы почек, что ведет к острой почечной недостаточности. В таком случае в качестве стрессорных факторов могут выступать ингибиторы АПФ, нитраты, рентгеноконтрастные вещества (Davison, G. et al., 2009).

Выделяют 3 варианта течения ИБП:

1) острая почечная недостаточность;

2) быстропрогрессирующая почечная недостаточность;

3) торпидная почечная недостаточность.

Одна из распространенных причин острой почечной недостаточности - резкое нарушение проходимости (окклюзия) сосудов почек. Клинически проявляется жалобами на боль в области спины, повышение артериального давления (АД). По данным анализов крови - лейкоцитоз, увеличение скорости оседания эритроцитов, лихорадка, микро- и макрогематурия (Lewis E.J. et al.,2001).

Группа ученых F. Scolari, R. Tardanico, R. Zani и др. (2009) выдвинула в качестве основной теории развития быстропрогрессирующей почечной недостаточности эмболию микрососудистого русла в результате распада атеросклеротических бляшек брюшного отдела аорты.

И наконец, самая распространенная торпидная почечная недостаточность обусловлена прогрессированием неосложнённого атеросклероза ПА.

Клиническая картина ИБП связана с развитием следующих симптомов:

1. Синдром вторичной АГ (до 100%) с высокими цифрами систолического артериального давления (САД) и диастолического артериального давления (ДАД), рефрактерность АГ к стандартным антигипертензивным препаратам.

2. Синдром почечной недостаточности (30-70%) - снижение СКФ с умеренными цифрами азотемии - креатинин сыворотки крови от 0,13 до 0,3-0,4 ммоль/л).

3. Эпизоды отека легких (до 10%).

Схематично действие ангиотензина II, выделяющегося при ИБП, выглядит так: вазоконстрикция → задержка натрия, воды (дополнительно за счет стимуляции секреции альдостерона). Компенсация сниженной функции почки, задержки

натрия происходит за счет повышенного натрийуреза контралатеральной почкой, поддержание баланса натрия и воды. Однако в тех случаях, когда мы имеем дело с нарушением функций обеих почек (билатеральный стеноз ПА, стеноз артерии трансплантата или единственная либо доминирующая почка), резко снижается выделение натрия и воды из крови, и артериальная гипертензия становится объём-зависимой. Таким образом, вследствие задержки соли может проявиться эпизоды отёка лёгких (Сигитова О.Н., Щербакова А.Н., 2010).

1.1.3. Инструментальные методы диагностики ишемической болезни почек

К инструментальным методам диагностики, используемым в современной практике для выявлении ИБП, можно отнести неинвазивные и инвазивные методики. К первым относятся ультразвуковое исследование и дуплексное сканирование ПА (УЗДГ), магнитно-резонансная ангиография (МРА), мультиспиральная компьютерная томография (МСКТ).

К инвазивной методике относится ангиография с применением рентгеноконтрастных препаратов, как обзорная аортография, так и селективная ангиография ПА.

Ультразвуковое исследование с использованием дуплексного сканирования является информативным и доступным для практического здравоохранения исследованием магистральных артерий (Гринштейн Ю.И., Тимошенко К.В., 2008). Нормальные размеры почек: длина от 7,5 до 14 см, ширина 5-6 см, толщина 3-5 см (Пилипенко Н.В., Назаренко В.А., 1993; Emamian S., Nielsen M., Pedersen J., 1994). Поэтому при исследовании необходимо проводить сравнение обеих почек. Определять объем почки можно, используя специальную программу УЗ-аппарата или формулу: 0,49 xLxW x AP, где L, W, AP - размеры почек по трем плоскостям (Глазун Л.О., 1993; Игнашин Н.С., Арутюнян С.М., 1989), 0,49 - коэффициент поправки. В экспериментальном исследовании (Hricak H., Crus C., Romaneski R., 1982) коэффициент откорректирован до 0,523. Размеры и объем почек вариабельны и зависят от индивидуальных особенностей организма - возраста, роста,

массы, площади поверхности тела (Пилипенко Н.В., Назаренко В.А., 1993; Emamian S., Nielsen M., 1993; Emamian S., Nielsen M., Pedersen J., 1994). При хроническом воспалении отмечаются уменьшение почки в размерах, уменьшение ее объема, нечеткость, неровность контура (Дударев А.Л., Мирочюк Т.Ф., 1989; Алексе Р.О., 1990; Пилипенко Н.В., Назаренко В.А., 1993; Игнашин Н.С., 1997; Kay C., Rosenfield A., Taylor K., 1979).

При исследовании в В-режиме отмечается уменьшение почки на 30-40% на стороне стеноза почечной артерии в зависимости от степени стеноза, длительности его существования и причин его возникновения (Акберов Р.Ф. с соавт., 2005). Допплерографическая диагностика стеноза почечных артерий основывается на двух принципах. Первый принцип - оценка качественных параметров спектра скорости кровотока, то есть формы кривой (описательная характеристика). Второй принцип - количественная оценка допплерографических показателей. Допплерографические измерения проводятся в два этапа: оценка скорости кровотока производится сначала вместе стеноза, затем в постстенотическом отделе, на периферии сосудистого дерева почки. В большинстве случаев (60%) атеросклеротическая бляшка локализуется в устье или проксимальном отделе ПА, достаточно часто их можно визуализировать в режиме серой шкалы или при применении цветокодированных методов. В 40% случаев стенотическое поражения локализуется на уровне сегментарных артерий почки. При фиброзно-мышечной дисплазии, сопровождающейся утолщением и фиброзированием среднего слоя ПА (значительно реже интимны и адвентиции), изменения обнаруживаются в дистальных отделах ПА как узелковые расширения и сужения в виде четок (Amato A., De Fabritis, 2005; Bardelli M., Veglio F., Arosio F., 2006).

Выделяют три допплерографические стадии стеноза ПА: стеноз менее 60%, стеноз более 60%, окклюзия (Engelhorn C.A., 2004; Amato A., De Fabritis, Filippini M., 2006). Одним из признаков окклюзии почечных артерий является отсутствие сигналов от почечной паренхимы при длине почки менее 7,5 см.

Дифференциальная диагностика артериальной гипертензии.

Большинство пациентов поступают на госпитализацию с диагнозом гипертонической болезнью (ГБ) II-III ст. В соответствии с патоморфологическими изменениями сосудистой системы почек при гипертонии закономерны повышение допплерографических индексов, характеризующих общее периферическое сопротивление. При ГБ I степени выявляется незначительное повышение индексов периферического сопротивления в основном стволе ПА. Во II стадии ГБ отмечается умеренное повышение индекса периферического сопротивления в интраренальных почечных артериях: RI в дуговых артериях до 0,67. При присоединении артериолонефросклероза в III степени ГБ на всех уровнях ПА резко возрастает RI – до- и более 0,7. Отмечается объединение кровотока в периферических отделах паренхимы почек со снижением линейных скоростей кровотока (Шевченко Ю.Л., Ветния П.С., 2003; Alzahari A.S., Al-Hajjaj, 2007).

Среди всего разнообразия причины ВРГ на долю атеросклероза, ФМД, аортоартериита приходится 81-99%. Атеросклеротический стеноз ПА занимает первое место среди причин развития вазоренальной гипертензии (ВРГ) и составляет 61-87,5% случаев (Косенков А.И. с соавт. 2005; Кутыршина И.М., Швецов М.Ю., Мухин Н.А., 2008; Фомин В.В., 2008; Мухин Н.А., 2009; Богданова А.Р., 2010; Богданова А.Р. с совт., 2011; Сигитова О.Н. с соавт., 2011; Сигитова О.Н., с соавт., 2013; Сигитова О.Н., 2013, Богданова А.Р., Сигитова А.Н., 2014).

Магнитно-резонансная ангиография ПА на сегодняшнее время является многообещающим методом для получения изображения без использования контрастного вещества, обладает меньшей нефротоксичностью. МРА является важным неинвазивным методом и может применятся для скрининговых исследований у пациентов с почечной недостаточностью и подозрением на стенозы почечных артерий (Volk M. et. al., 2000). По данным ряда авторов, чувствительность и специфичность при стенозе более 60% составляет 73-100% и 76-100% соответственно (М.Б. Козина, Е.В. Чеботарь, 2011, Borrello J.A. et al., 1995; Eklof H.. et al., 2006).

Мультиспиральная компьютерная томография (МСКТ) с применением рентген контрастных препаратов имеет возможность построения трехмерного

изображения аорты и ПА, что дает достоверные данные о состоянии этих артерий. По мнению J.K. Willmann (2003), чувствительность и специфичность МСКТ в диагностике стенозов почечных артерий при нынешних аппаратах составляет 91-92% и 99%. Данные МСКТ хорошо коррелируют с результатами традиционной ангиографии в обнаружении стеноза ПА и могут конкурировать с ангиографией почечных артерий (Johnson P.T., et. al., 1999).

«Золотым стандартом» диагностики стенозов ПА считается дистальная субтракционная ангиография. Именно это исследование наиболее точно позволяет установить наличие и степень поражения (Белов Ю.В., Степаненко А.Б., 2007, М.Б. Козина, Е.В. Чеботарь, 2011). Применение ангиографии в диагностике поражений ПА показывает, что чувствительность метода составляет 80-93%, а специфичность 79-91,5% (Hillman B.J. et al., 1992).

Типичная ангиографическая картина стеноза почечной артерии при его атеросклеротическом поражении может быть представлена кольцевидным (концентрическим) сужением или дефектом заполнения просвета артерии. Реже сужение носит эксцентрический ассиметричный характер. Как правило, одновременно выявляются признаки атеросклероза аорты - извитость, неровность контуров, дилатация или сужение (Миронов В.Ф. с соавт., 2010).

Показания к проведению диагностической ангиографии ПА четко не определены. По мнению большинства исследователей, первое и главное показание к проведению ангиографии ПА - высокая стабильная АГ, резистентная к интенсивной комбинированной антигипертензивной терапии, если не доказано, что повышение АД обусловлено другими органическими причинами. Наличие косвенных признаков стеноза ПА - сосудистый шум в эпигастрии, атеросклероз аорты и ее ветвей, наличие поражений двух КА и более в сочетании с повышенным АД и других методов визуализации (сцинтиграфия почек, МСКТ, МРА, УЗДГ) служат дополнительными критериями целесообразности проведения почечной ангиографии. К относительным противопоказаниям относятся аллергические реакции на введение контрастного вещества. К абсолютным противопоказаниям

относятся терминальная стадия почечной недостаточности и крайне тяжелое общее состояние больного (Яицкий Н.А. с соавт., 2010).

Имеющиеся данные ангиографических снимков ПА позволяют дифференцированно определить оптимальную тактику лечения. Однако применение только изолированной ангиографии ПА, как метода скрининга в диагностике стеноза ПА, неприемлемо из-за инвазивного вмешательства и риска развития осложнений (контраст индуцированная нефропатия, прогрессирование ОПН, развитие аллергических реакций, постпункционные гематомы и др.), а также ее высокой стоимостью (Морозов С.П. с соавт., 2011). Вероятнее всего, ангиографию ПА рациональнее использовать в дополнение к другим диагностическим рутинным процедурам, таким, как коронароангиография, ангиография нижних конечностей и сонных артерий (Шарафеев А.З., Акберов Р.Ф., 2012). Отбор пациентов может быть произведен при повышенных рисках наличия стенозов ПА у пациентов с наличием АГ, при выявлении атеросклеротического поражения других локализаций, высоких цифрах креатинина. Технически ангиография ПА у этой группы пациентов проходит с использованием тех же катетеров, что и при основной процедуре. Повышение использования йодосодержащих контрастных препаратов минимальное (5-10 мл), что сводит к минимуму риск интервенционного вмешательства как самостоятельной процедуры.

1.1.4. Особенности течения ишемической болезни почек, ассоциированной с ишемической болезнью сердца

Ишемическая болезнь сердца является наиболее частым клиническим проявлением атеросклероза и основной причиной заболеваемости и смертности трудоспособного населения в возрасте старше 50 лет (Батыргалиев Т.А., 2005; Гуревич М.А., 2006; Чазов Е.И., 2006). Частота прогрессирующего мультифокального атеросклероза в возрасте старше 65 лет достигает 87-90% (Белов Ю.В., Степаненко А.П., 2007). В литературе имеются разноречивые данные о частоте ишемической болезни сердца и сопутствующего атеросклеротического стенозирующего поражения почечных артерий (от 15 до 90%).

Известно, что поражение коронарных артерий по данным коронароангиографии напрямую коррелируется с клубочковой фильтрацией (Khalique O. et al., 2007). Существует зависимость нарушения почечной функции с поражением коронарных артерий. Так, при скорости клубочковой фильтрации более 60 мл/мин./1,73 $м^2$ выраженный атеросклероз коронарных артерий выявлен в 34% случаев, при 45-59 мл/мин./1,73 $м^2$ в 42% случаев, при 30-44 мл/мин./1,73 $м^2$– в 52% случаев, при менее 30 мл/мин./1,73 $м^2$ - в 53% случаев (Toshiaki N. et al., 2010). Состояние почек, в частности, определяет неблагоприятный прогноз сердечно-сосудистых заболеваний. В исследовании HOPE (2000) - увеличение кардиоваскулярных осложнений на 40% было ассоциировано со степенью дисфункции почек (креатинин плазмы 124-200 мкмоль/л) вне зависимости от иных факторов риска и видов лечения. Снижение СКФ менее 60 мл/мин./1.73 $м^2$ связано с повышением смертности от сердечно-сосудистых заболеваний на 50% (Wannamethee S.G., 2006).

При ИБП часто встречается бессимптомная ишемия миокарда, что приводит к повышению частоты осложнений сердечно–сосудистой системы. Так, в исследовании W.S. Aronow и др. (2000) у возрастных пациентов с сохранной функцией почек частота бессимптомной ишемии миокарда составила 11%, а при ИБП – 27%. Электрокардиографическая картина в виде снижения сегмента ST и инверсии зубца T может свидетельствовать о нарушенной функции почек. Однако схожие изменения на ЭКГ могут быть при анемии, гипертрофии миокарда левого желудочка у пациентов, находящихся на гемодиализе. Таким образом, необходимо выделить более специфичные признаки ишемии миокарда. Согласно рекомендациям, ишемию миокарда у пациентов с ИБП, находящихся на гемодиализе, можно обнаружить при проведении стресс сцинтиграфии и стресс-эхокардиографии (Dahan M. et al., 2002).

По данным аутопсии, у пациентов с ИБП выявляется кальцификация медиальной оболочки атеросклеротических бляшек коронарных артерий. Известно, что подобная ситуация зачастую связана с гиперпаратиреозом, который развивается совместно в коронарных и почечных артериях. Все больше данных о влия-

нии нарушения фосфорно-кальциевого обмена при ХБП на развитие сердечно–сосудистых заболеваний. Нарушение канальцевой реабсорбции кальция приводит к его накоплению в кардиомиоцитах и гладкой мускулатуре сосудов, что способствует снижению сократимости миокарда, изменению АД и вазодилатационного резерва. При этом накопление кальция в кардиомиоцитах изменяет соотношение между потребностью и обеспечением миокарда кислородом, вследствие – к ишемии. Неслучайно, нарушение фосфорно-кальциевого обмена значительно повышает смертность (Block G.A., 1998).

Риск контрастиндуцированной нефропатии повышается в разы при проведении селективной коронарной ангиографии у пациентов с ИБП. В неповрежденных почках одним из осложнений после проведения ангиографии происходит ухудшение функции от 10% до 40% случаев. Этот процент возрастает при наличии исходной болезни почек (ACC/AHA, 1999). Профилактикой контрастиндуцированной нефропатии является предварительное введение 0.45% раствора натрия хлорида, ацетилцистеина, маннитола, фуросемида; после вмешательства-снижение дозы контрастного вещества, применение гемофильтрации (Jo S. et al., 2006).

Возникают определенные сложности в подходах к лечению данных больных. Оценка эффективности терапии у пациентов с коморбидным состоянием, как ИБС и ХБП, затруднена по причине исключения таких пациентов из контролируемых исследований (Charytan D., Coca S.G., 2006).

Высокий показатель смертности от ИБС у пациентов с ХБП наталкивает врачей на предпочтение медикаментозному лечению, хотя доказано, что инвазивная стратегия (коронарная ангиопластики или шунтирование) увеличивает вероятность долгосрочной выживаемости (Hemmelgarn B.R. et al., 2004; Hillis G.S. et al., 2006).

Проанализировав регистр пациентов США с различными методами инвазивного лечения у больных, находящихся на гемодиализе, были рассчитаны госпитальная летальность при аорто-коронарном шунтировании (АКШ) - 8,6%, коронарной ангиопластике – 6,4%, стентировании - 4,1%. После двухлетнего на-

блюдения процент смертности составлял 56%-48%-48% соответственно группам отбора (Herzog C.A. et al., 2002). При сравнении пациентов, перенесших АКШ и ангиопластику, показатель долгосрочной выживаемости был выше в первом случае. После коррекции некоронарогенных факторов через 2 года наблюдения, уровни общей и сердечной смертности при коронарном шунтировании были ниже на 20% и 28% по сравнению с коронарной ангиопластикой (Herzog C.A. et al., 2002). Параллельно риск перехода на гемодиализ выше в 3 раза у пациентов после коронарного шунтирования, чем после ангиопластики. (Guha A. et al., 2010). Операционная летальность при нормальной функции почек 1,9%, при тяжелой почечной недостаточности до 9,3% , на гемодиализе до 9% (Cooper W.A. et al., 2006). В зависимости от уровня СКФ у пациентов с ХБП имеется также повышенный риск смерти в течение первых 5 лет после коронарного шунтирования. Данный риск увеличивается при ХБП 2-й стадии в 1,2 раза, при 3-й стадии в 1,8 раза, при 4-5 стадии в 5,2 раза, в сравнении с пациентами с адекватной функцией почек (Holzmann M.J. et al., 2007). Группой ученых (Charytan D.M. et al.) в 2006 был вычислен 5-летний риск возникновения инфаркта миокарда и смерти от ССЗ у пациентов после коронарной ангиопластики. Данный риск возрос в 2,1 раза при уровне сывороточного креатинина >115 мкмоль/л. При этом в сравнении с неинвазивным лечением коронарная ангиопластика повышает 5-летнюю выживаемость пациентов, находящихся на диализе (Yasuda K. et al., 2006).

1.1.5. Показания к хирургическому лечению стенозов почечных артерий. Виды лечения ишемической болезни почек.

На сегодняшний день заключительного ответа на вопрос о выборе метода лечения больных с ИБП нет, так как разные исследования, при которых сравнивалась эффективность лекарственной терапии с исходом хирургических вмешательств, дают противоречивые результаты.

Учитывая всю доказательную базу, на данный момент американская ассоциация сердца (AHA) дает следующие рекомендации по показаниям к реваскуляризации почек (Hirsch A.T. et al.,2011):

Реваскуляризацию почек следует выполнять:

- Стеноз* в сочетании со злокачественной, прогрессирующей, резистентной к консервативной терапии АГ или в случае непереносимости базисных антигипертензивных препаратов (класс рекомендаций IIA, уровень доказательности: B);

- Стеноз* с обеих сторон в сочетании с ХБП (класс рекомендаций IIB, уровень доказательности: C);

- Стеноз* в единственной функционирующей почке (класс рекомендаций IIA, уровень доказательности: B).

- Стеноз* в сочетании с рецидивирующей сердечной недостаточностью при сохранной функции левого желудочка или внезапным (необъяснимым другими причинами) отеком легких, а также с резистентной к стандартной терапии нестабильной стенокардией (класс рекомендаций IIA, уровень доказательности: B).

- Стеноз* в сочетании с внезапно наступившей тяжелой АГ или увеличением степени тяжести АГ (класс рекомендаций IIA, уровень доказательности: B)

* - под термином «стеноз» подразумевается гемодинамически значимый стеноз ПА, который определяется по результатам выполнения ангиографического исследования при уменьшении видимого просвета на 70% и более или (в случае уменьшения просвета на 50%, но менее 70%) по результатам прямой манометрии, выполненной по стандартной методике. Градиент давления равный или более 20 мм рт.ст. свидетельствовал о гемодинамической значимости стеноза (Samuel J. et al., 2014).

Эндоваскулярная реваскуляризация может быть также целесообразной у пациентов с асимптомным, но выраженным стенозом обеих ПА или ПА единственной почки (класс рекомендаций IIB, уровень доказательности: C). Применение реваскуляризации у пациентов с асимптомным, но выраженным стенозом одной из ПА (при сохранном кровообращении в артерии противоположной почки) в настоящее время не может быть рекомендовано за неимением убедитель-

ных доказательных данных в пользу преимуществ такой стратегии перед консервативной терапией (класс рекомендаций IIB, уровень доказательности: C).

Эти рекомендации опираются на доказательные данные некоторых (преимущественно ретроспективных) исследований и отражают, главным образом, прагматический подход к проблеме стеноза почечных артерий. Особенно это касается пациентов с выраженным билатеральным стенозом, учитывая риск окклюзии артерий и полной атрофии почек. Эксперты предпочитают рекомендовать реваскуляризацию в подобных ситуациях, пока не будут получены убедительные данные о нецелесообразности такой стратегии (Hirsch A.T. et al., 2011).

На сегодня приоритетным методом хирургической коррекции стенозов ПА является эндоваскулярная ангиопластика со стентированием. Иногда применяют открытые реконструкции ПА или нефрэктомию (Ichimaru N., 2000).

Безусловно, положительной стороной открытых реконструкций является возможность коррекции любых поражений ПА и ее ветвей, таких, как стенозы, окклюзии и аневризмы. Недостатки открытой операции: высокий риск развития сердечно-сосудистых осложнений у пожилых больных. Интраоперационная летальность составляет 3-13%, риск смерти повышается при выраженной хронической сердечной недостаточности (ХСН). Внедрение стентирования существенно снизило риск рестеноза и практически устранило преимущество по этому показателю открытой операции (Вради А.С. 2006; Коробов В.В. с соавт., 2006; Акберов Р.Ф. с соавт., 2007; Бокерия Л.А. с соавт.,. 2007; Михайлов М.К. с соавт., 2007; Шарафеев А.З. с соавт., 2007; Шарафеев А.З., 2011; Шарафеев А.З. с соавт., 2011; Bosmans J.L., De Broe M.E., 2007; Marone L.K. et al., 2011).

Среди методов открытой хирургической реваскуляризации почек актуальными в мире являются шунтирование, как наиболее универсальный и безопасный способ восстановления кровотока, и трансаортальная эндартерэктомия, которую обычно выполняют при остальных атеросклеротических поражениях ПА. Реимплантацию и резекцию с протезированием ПА проводят крайне редко (Darling R.C. et al., 1999).

Согласно американской ассоциации сердца отрытые вмешательства на почечных артериях рекомендуются при (класс рекомендаций I):

1. Открытые сосудистые реконструкции рекомендованы для пациентов с фиброзно-мышечной дисплазией ПА с клиническими показаниями для вмешательства (такие же, как и для чрескожной ангиопластики), особенно у пациентов со сложной анатомией и сопутствующими аневризмами ПА (Уровень доказательности: B)

2. Открытые сосудистые реконструкции рекомендованы для пациентов с атеросклеротическими поражениями ПА и клиническими показаниями для вмешательств, особенно у пациентов с ранним делением ПА (Уровень доказательности: B)

3. Открытые сосудистые реконструкции рекомендованы для пациентов с атеросклеротическими поражениями ПА в сочетании с вмешательствами на инфраренальный отдел аорты (аневризмы инфраренального отдела аорты или тяжелой окклюзии аорто-подвздошного сегмента). (Уровень доказательности: C)

Основным преимуществом эндоваскулярных вмешательств является минимальная травматичность и летальность (менее 2%). Однако возможности эндоваскулярных вмешательств относительно ограничены в случаях окклюзии ПА, отмечаются рестенозы стентов в отдаленном периоде. Появились специальные стенты для почечных артерий (Chrysant G.S., et al., 2014).

По мнению американской ассоциация сердца (AHA) (2011), в большинстве случаев реваскуляризация может быть выполнена эндоваскулярным методом, причем в случае фибромускулярной дисплазии (ФМД) рекомендуется использовать только баллонную ангиопластику, а при устьевых атеросклеротических поражениях дополнительно выполнять стентирование.

В последние годы достигнуты значительные успехи в медикоментозном лечении клинических проявлений стенозов почечных артерии. Статины позволили снизить риск прогрессирования стенозов, а использование антагонистов системы ренин-ангиотензина благоприятствовали в контроле артериального давления. Тем не менее, атрофия паренхимы и снижение функции почек у пациентов с

выраженным стенозом остается аргументом в пользу эндоваскулярных вмешательств.

Медикаментозное лечение при ИБП может быть использовано как в качестве первичной терапии для пациентов с хорошим клиническим ответом на препараты и стабильной функцией почек, так и в качестве необходимого элемента лечения после эндоваскулярных вмешательств. На ведущую роль консервативная терапия выходит у пациентов, которые не могут быть подвергнуты оперативному вмешательству (Bloch M.J., BasileJ., 2007).

1.2 Анализ результатов эндоваскулярного лечения ишемической болезни почек

1.2.1. Общие сведения о результатах

Эндоваскулярные вмешательства ввиду постоянного совершенствования техники занимают все большее место среди методов реваскуляризации почек. За последние 20 лет количество вмешательств в бассейне ПА увеличилось в несколько десятков раз (Бокерия Л.А., Алекян Б.Г., 2015). На данный момент интервенционные вмешательства являются методом выбора. Они демонстрируют высокую (88-100%) частоту технического успеха (Rastan A. et al., 2008; Peregrin J.H. et al., 2008; Elkif H. et al., 2009), а также относительную безопасность процедуры, характеризующейся низкими показателями осложнений (2-14%) и смертности - менее 2% (Каримов Ш.И., 2009; GillK.S., Fowler R.C., 2003; Alhadad A. et al., 2004; Rastan A. et al., 2008). Это существенно разнится с результатами открытых вмешательств, так как летальность при открытых операциях доходит до 9%, а частота осложнений - до 38% (Cambria R.P. et al., 1996; Cherr G.S., et al., 2002; Alhadad A. et al., 2004; Senekowitsch C. et al., 2004; Marone L.K. et al., 2011).

Литературные источники в отношении пятилетней выживаемости пациентов предоставляют различные ответы на вопросы о преимуществах эндоваскулярной реваскуляризации почек по сравнению с медикаментозной терапией. После открытых оперативных вмешательств пятилетняя выживаемость составляет

от 52% до 69% (Cherr G.S. et al., 2002; Alhadad A. et al., 2004; Marone L.K. et al., 2011), а после эндоваскулярных от 60% до 72% (Beutler J.J. et al., 2003). A. Alhadad (2004) в своем исследовании указывал на лучшие показатели пятилетней выживаемости после эндоваскулярного лечения (74%) по сравнению с открытыми операциями (64%) ($p<0,01$). В то же время в исследование ASTRAL не обнаруживает значимой разницы по этому показателю между пациентами, получавшими консервативную терапию (57%), и теми, кому было выполнено эндоваскулярное вмешательство (60%) (Wheatley K. et al., 2009).

1.2.2. Проходимость почечных артерий после эндоваскулярных вмешательств

Анализ данных различных исследований показывает, что после эндоваскулярных вмешательств проходимость ПА колеблется от 75 до 95% в случае атеросклеротического стеноза (Крылов В.П. с соавт., 2004; Алекян Б.Г. с соавт., 2006; Коков Л.С. с соавт., 2012; Murphy T.P., 2008, Plouin P., Rossignol P., Bobrie G., 2001) и от 89% до 93% в случае ФМД (Reiher f L., Pfeiffer T., 2011). При более длительных сроках наблюдения, по данным различных исследований, трехлетняя проходимость после баллонной ангиопластики или баллонной ангиопластики со стентированием у пациентов с атеросклеротическим поражением ПА составила 64-66% (Henry M.L., 1999; Gill K.S., Fowler R.C., 2003).

В связи с активным внедрением стентирования в клиническую практику, как метода улучшения результатов ангиопластики, широко обсуждался вопрос о необходимости и целесообразности имплантации стентов при рентгенохирургическом лечении ИБП. По данным P.J. vande Ven с соавт.(1999), проходимость ПА после эндоваскулярной ангиопластики через год составила 29%, а пристентировании - 75%. По данным I. Baumgartner (2000), которые сравнивали баллонную ангиопластику и стентирование в зависимости от локализации стеноза при атеросклеротическом поражении ПА проходимость через год после выполнения только баллонной ангиопластики при устьевом поражении сохранялась у 34% больных, в случае поражения проксимального сегмента - у 65%, а при изолиро-

ванном поражении ствола - у 83%. При стентировании же - 80%, 72% и 66% соответственно. Отдаленная проходимость ПА в этих группах достоверно различалась при поражении в устье ПА. Различий между методиками при устранении неустьевых стенозов не было.

На сегодняшний день стентирование при эндоваскулярных вмешательствах в случае устьевого поражения при атеросклеротическом поражении ПА с клиническими показаниями считается оправданным и доказанным. В случае ФМД ПА установка стента считается нецелесообразным и не рекомендуется (Hirsch A.T. et al.,2011).

1.2.3. Влияние реваскуляризации почек на артериальную гипертензию и почечную функцию

На данный момент нет единого мнения о том, как в сравнении с консервативной терапией эндоваскулярная реваскуляризация позволяет уменьшить смертность пациентов от сердечно-сосудистых заболеваний, купировать или улучшить динамику АГ, улучшить почечную функцию. В вопросе выбора оптимального метода хирургического лечения ИБП для улучшения этих показателей все больше специалистов отдает предпочтение эндоваскулярным вмешательствам. Также большинство авторов указывают на положительный эффект восстановления кровообращения в почках (Коков Л.С. с соавт., 2011, Зятенков А.В. с соавт, 2012, Yu H..et al., 2011).

В 1987 г. Working groupon Renovascular Hypertension, для того чтобы оценить влияние реваскуляризации почек на АГ, были предложены следующие категории результатов лечения, которые актуальны и до сих пор:

1. *Купированная АГ*

- систолическое АД <140 мм рт.ст., а диастолическое АД < 90 мм рт.ст. без приема антигипертензивных препаратов

2. *Улучшение течения АГ*

- Диастолическое АД < 90 мм рт.ст. и/или систолическоеАД <140 мм рт.ст. на фоне приема тех же препаратов, что и до вмешательства или с уменьшением их числа или дозы

- Снижение диастолического АД не менее, чем на 15 мм рт.ст. на фоне приема тех же препаратов.

3. *Без изменений*

- нет критериев для улучшения или полного излечения

Эти показатели могут быть оценены не ранее, чем через 4-6 месяцев после вмешательства (оценка ближайших и отдаленных результатов).

Результаты влияния реваскуляризации почек на исходы по АГ у разных авторов, согласно данной методике оценки результатов, представлены в таблице 1.1.

Таблица 1.1.
Результаты влияния эндоваскулярной реваскуляризации почек на АД в отдаленном периоде

Автор, год	Результаты		
	Купирование, %	Улучшение, %	Без изменения
Weibull H. et al., 1993	12%	71%	17%
Henry M. et al., 1999	19%	61%	20%
Lederman et al., 2001	1%	70%	29%
Gill K.S., Fowler R.C., 2003	4%	79%	17%
Крылов В.П. и соавт., 2004	65%		35%
Chrysant G.S et al., 2014	28%	54%	18%

Обобщая результаты этих исследований, можно сделать вывод о том, что как минимум у 2/3 пациентов после эндоваскулярной реваскуляризации почек наблюдается улучшение динамики АГ, а у части пациентов и полное купирование АГ.

Для оценки влияния реваскуляризации почек на почечную функцию в отдаленном периоде наблюдения применяются следующие критерии:

1. *Улучшение*

- увеличение скорости клубочковой фильтрации не менее, чем на 20% от исходного ее значения.

2. *Стабилизация*

- изменение скорости клубочковой фильтрации менее, чем на 20% от исходного.

3. *Ухудшение*

- снижение скорости клубочковой фильтрации не менее, чем на 20% от исходного.

В таблице 1.2 представлены результаты изменения почечной функции согласно этому критерию по данным различных авторов:

Таблица 1.2.

Результаты влияния эндоваскулярной реваскуляризации почек на изменение почечной функции

Автор, год	Результаты влияния		
	Купирование, %	Улучшение, %	Без изменения
Beutler J.J. et al., 2001	13%	61%	26%
Gray B.H. et al., 2002	51%	26%	23%
Gill K.S., Fowler R.C., 2003	31%	38%	31%
Rivolta R. et al., 2005	16%	59%	25%

Результаты данных исследований демонстрируют чрезвычайное разнообразие исходов почечной функции, однако следует отметить, что в среднем у 75% больных в отдаленном периоде наблюдается ее улучшение или стабилизация.

1.2.4. Факторы, влияющие на исходы реваскуляризации ишемической болезни почек

На данный момент как нет точных данных об отдаленных результатах эндоваскулярного лечения ИБП, так и нет единого мнения о тех факторах, которые оказывают влияние на исход вмешательства. По современным данным, полное излечение АГ или ее улучшение наблюдается примерно у 68% оперированных больных, а улучшение или стабилизация почечной функции - примерно у 73%.

Благоприятным прогностическим факторам в отношении улучшения функции почек после реваскуляризации относятся уровень креатинина в крови, превышающий 1,5 мг/ммоль. Вероятными предрасполагающими факторами к сни-

жению АД являются женский пол, нормальная толщина паренхимы почек и исходно высокое АД до вмешательства. (Zeller T.et al., 2003).

Во многих исследованиях при сравнение би- и унилатеральных поражений почечных артерий пришли к выводам, что реваскуляризация более эффективна у пациентов с билатеральным поражением почечных артерий. Вероятный патофизиологический механизм развития ИБП при дву- и одностороннем поражении почечных артерий отличается. После стентирования ПА по поводу одностороннего поражения наблюдалось увеличение СКФ в реваскуляризированной почке, при этом в «здоровой» почке снижается клубочковая фильтрация вследствие прекращения ее патологической гиперперфузии. В результате общая СКФ увеличивается незначительно, однако это не значит, что восстановление кровотока бесполезно (La Batide-Alanore A. et al., 2001). Доказано, что гиперперфузия и гиперфильтрация в клубочках приводят к протеинурии, которая способствует дальнейшему прогрессированию нефропатии (Lindeman R.D., 1990). Также многие исследования подтверждают, что эндоваскулярная реваскуляризация ПА при унилатеральном поражении способствует устранению гиперперфузии «здоровой» почки, что в свою очередь приводит к снижению протеинурии.

Весьма благоприятными прогностическими критериями эндоваскулярного вмешательства у пациентов с гемодинамически значимыми (более 70%) стенозами ПА и выраженными поражениями органов-мишеней при АГ являются сердечная недостаточность, азотемия и эпизод острого отека легких в анамнезе (Gray B.H. et al., 2002). В проведенном исследовании у таких пациентов (выборка составила 39 пациентов) отмечено статистически достоверное снижение АД ($p<0,001$), снижение потребности пациентов в антигипертензивной терапии, улучшение функции почек в виде повышения СКФ ($p<0,005$). Исходя из этого исследования, можно подтвердить мнение об эффективности интервенционных методов лечения стенозов ПА у пациентов с поражениями миокарда и/или паренхимы почек.

Есть множество работ, посвященных взаимосвязи между индексом резистивности в сегментарных артериях (показатель, характеризующий состояние

периферического сопротивления в сосудах и определяемый при УЗДС почечных артерий как отношение разницы систолической и диастолической скоростей кровотока к систолической) и клиническим эффектом после реваскуляризации ПА. Часть авторов пришла к выводу, что значении индекса резистивности в мелких артериях пораженной почки < 0,8 является положительным фактором для улучшения течения АГ после реваскуляризации почек (Radermacher J., Haller H., 2003). Другие исследователи отрицали влияние этого показателя на результат лечения (Garcha-Criado A. et al., 2005; Krumme B., Hollenbeck M., 2007).

Весьма любопытные выводы сделал M.A. Leesar (2009) на основании своих исследований с использованием внутрисосудистой манометрии и внутрисосудистого ультразвукового исследования. Так, одним из важных показателей, определяющим улучшение течения АГ в отдаленном периоде является показатель HSG (hyperemic systolic gradient), определяемый, как разница показателей систолического АД в аорте и в почечной артерии за стенозом после введения в почечную артерию 30 мг папаверина. По этим данным при HSG ≥21 мм рт.ст. в 84% случаев наблюдается улучшение течения АГ или ее купирование.

Многие исследователи утверждают, что у пациентов молодого возраста с коротким анамнезом заболевания и мягкой гипертензией клинический эффект от эндоваскулярной реваскуляризации ПА значительно лучше (Davidson R.A., Barri Y., Wilcox C.S., 2006; Giroux M. et al., 2011). Также есть данные, что степень стеноза и толщина паренхимы почки значимо не влияют на результат лечения (Lamawansa M.D. et al., 1995; Padigala K.K. et al., 2009). Одним из факторов, влияющих на ухудшение почечной функции, называет протеинурию более 0,6 г/сутки (Chrysochou C. et al., 2009).

1.2.5. Результаты последних крупных рандомизированных исследований

Анализ представленных данных доказывает противоречивость выполнения реваскуляризации почек в случае ИБП. Два последних крупных рандомизиро-

ванных исследования (ASTRAL, CORAL) не выявили преимуществ стентирования почечных артерий перед консервативной медикаментозной терапией.

В крупном исследовании CORAL, которое было опубликовано в 2013 году, исследователи пришли к выводу, что стентирование почечных артерий не предоставляет дополнительных преимуществ в сравнении с медикаментозной терапией для предотвращения клинических событий у людей с атеросклеротическими стенозами почечных артерии в сочетании с артериальной гипертензии или ишемической болезнью почек (Cooper C.J. et al., 2014). Этот вывод подводит к той мысли, что нет никакого смысла вообще стентировать ПА у пациентов с атеросклеротическими стенозами. Учитывая результаты крупных исследований STAR (2006) и ASTRAL (2009), которые также не выявили весомой пользы, может сложиться мнение о нецелесообразности стентирования атеросклеротических стенозов ПА (Bax L. et al., 2009; Levy M.S., Creager M.A., 2010, Шарафеев А.З., 2014).

В опубликованном в 2009 году исследование ASTRAL отбор пациентов проводился среди пациентов с рефрактерной АГ или необъяснимой почечной дисфункцией (Wheatley K. et al., 2009). Среднее время наблюдений составило 34 месяца. В исследование были задействованы 57 центров из Австралии, Новой Зеландии и Великобритании. Пациенты были рандомизированы на группу медикаментозной терапией плюс стентирование почечных артерий (403) и группу только медикаментозной терапии (403). После года наблюдений пациенты в группе реваскуляризации получали меньше препаратов (2,77 против 2,97 в группе консервативной терапии; p=0,03). Через 5 лет наблюдения систолическое АД снизилось в обеих группах одинаково (на 1,6 мм рт.ст. ниже в группе реваскуляризации; p=0,06). Диастолическое АД, напротив, оказалось несколько ниже в группе консервативной терапии (p=0,03). Что же касается частоты почечных событий (необходимость диализа трансплантация почки, развитие острой почечной недостаточности, нефроэктомия или смерть от почечной недостаточности), то в обеих в группах частота была сопоставима: 73 события в группе реваскуляризации против 80 событий в группе консервативной терапии. По результатам иссле-

дования авторы пришли к следующим выводам: реваскуляризация ПА при ее атеросклеротическом стенозе в сравнении с консервативной терапией не привела к какому-либо значимому клиническому эффекту в отношении функции почек, контроля АД, почечных, сердечно-сосудистых событий или смертности. Также выяснилось, что эндоваскулярное вмешательства на ПА сопровождается риском серьезных периоперационных осложнений.

Несмотря на большую выборку в исследовании ASTRAL (806 пациентов), были многочисленные недостатки в дизайне исследования и критериях отбора пациентов:

1. *Отбор пациентов*. Лечащий доктор мог исключить пациента из исследования, если считал, что реваскуляризация принесет большую пользу по сравнению с медикаментозной терапией. Это могло привести к неадекватному отбору пациентов.

2. *Нормальная функция почек в начале исследования*. Первичной конечной точкой в исследовании было улучшение почечной функции в течение продолжительного времени. Тем не менее, 25% пациентов имели нормальную функцию почек в начале исследования. Кроме того, у значительной группы пациентов было одностороннее поражение почечных артерий, а у 41% из них стеноз менее 70%. Исходя из этого, эндоваскулярная реваскуляризация у данной группы пациентов (25%) по умолчанию не могла привести к улучшению почечной функции.

3. *Не было единого центра для анализа и интерпретации результатов степени стеноза ПА перед стентированием.* Всем пациентам была проведена визуальная оценка степени стеноза после ангиографии в различных центрах. Оценка степени стеноза часто является субъективной и у каждого специалиста она может быть различной.

4. *Высокая частота осложнений по результатам исследования*. Частота осложнений в первые 24 часа составила 9%, в то время как в обычной клинической практике составляет 2% или менее, что представляется немного странным.

5. У 42% всех участвующих центров (24 центра) за 7 лет исследования были рандомизированы от одного до пяти пациентов, а у 32 центров (61% от всех

участвующих центров) рандомизированы девять пациентов или меньше. Это означает, что многие участвующие центры рандомизировали в среднем меньше одного пациента в год. Данное обстоятельство говорит о низкой оперативной активности данных центров.

Резюмируя вышесказанное, после оглашения результатов исследования ASTRAL осталось множество вопросов, и это исследование не смогло окончательно ответить на вопрос о целесообразности реваскуляризации у пациентов с атеросклеротическим поражением ПА (Шарафеев А.З., 2014).

Все основные надежды были связаны с исследованием CORAL (Kwon T.G., et al., 2011). В исследование рандомизировано 947 пациентов с атеросклеротическим поражениями ПА и сопутствующей АГ, требующей приема двух и более гипотензивных препаратов, или сопутствующей ХБП. Пациенты были разделены на группу медикаментозной терапии плюс стентирование ПА (467 пациентов) и группу консервативной терапии (480 пациентов). Участники исследования наблюдались до наступления неблагоприятных сердечно-сосудистых или почечных событий (комбинированная конечная точка: смерть от сердечно-сосудистых или почечных причин, госпитализация по поводу сердечно-сосудистой недостаточности, инфаркт миокарда, инсульт, прогрессирующей почечной недостаточности или необходимость заместительной почечной терапии). Средний период наблюдения составил 43 месяца. По первичной комбинированной конечной точке значимых различий между двумя группами получено не было (35,1% и 35,8%; p=0,58). Также не было получено никаких существенных различий между группами в достижении отдельных компонентов первичной конечной точки или в смерти от всех причин. В группе со стентированием ПА отмечалось небольшое снижение артериального давления (-2,3 ммрт.ст.; p=0,03).

По результатам исследования CORAL был сделан следующий вывод: стентирование почечных артерий в комплексе с медикаментозной терапией не дает существенных преимуществ в отношении предупреждения клинических осложнений у пациентов с атеросклеротическим поражением ПА и сопутствующими АГ или ХБП.

Вопреки результатам исследования CORAL имеется достаточное количество исследований, показывающих, что стентирование ПА приносит большую пользу для соответствующим образом отобранных пациентов (Balzer K.M. et al., 2009; Hirsch A.T. et al., 2011; White C.J., 2011). Это заметно у групп пациентов с четкими клиническими показаниями.

Клинические показания к стентированию почечных артерии

— гемодинамически значимый стеноз в сочетании со злокачественной, прогрессирующей, резистентной к консервативной терапии АГ или в случае непереносимости базисных антигипертензивных препаратов;

— гемодинамически значимый стеноз с обеих сторон в сочетании с ХБП;

— гемодинамически значимый стеноз в единственной функционирующей почке.

— гемодинамически значимый стеноз в сочетании с рецидивирующей сердечной недостаточностью при сохранной функции левого желудочка или внезапным (необъяснимым другими причинами) отеком легких, а также с резистентной к стандартной терапии нестабильной стенокардией.

гемодинамически значимый стеноз в сочетании с внезапно наступившей тяжелой АГ или увеличение степени тяжести АГ

Исследования ASTRAL и CORAL не опровергают преимуществ у таких пациентов, так как в выборке этих исследований таких пациентов крайне мало. Было бы очень трудно и даже не этично рандомизировать пациентов с тяжелой, неконтролируемой артериальной гипертензией и/или ухудшающейся функцией почек. В этом контексте в выводах исследований CORAL желательно указать, что исследование не опровергает хорошо признанный клинический эффект у пациентов с четкими клиническими показаниями для ангиографии и стентирования, которые были представлены в исследовании в незначительном количестве (Шарафеев А.З. с соавт., 2014; Kane G.C. et al., 2010).

Одной из основных целей исследования CORAL было определение влияния стентирования гемодинамически значимого стеноза на сердечно-сосудистую систему и почечную функцию. Правила вхождения в исследование CORAL

включали систолическое артериальное давление > 155 ммрт.ст, по крайней мере, при приеме двух гипотензивных препаратов, с градиентом давления в почечных артериях > 20 мм рт.ст. у больных со стенозами 60% до 79% . Однако измерение градиента в ПА, как основание, подтверждающее гемодинамическую значимость стеноза, было удалено из критериев включения в начале исследования. Кроме того, из исследования по понятным причинам были исключены пациенты с «неконтролируемой» АГ, для которых рандомизация с медикаментозной терапией была бы проблематична. Вероятно, были и погрешности в определении степени стеноза почечных артерий. Так, по определению исследователей, средний стеноз составил 73%, а при компьютеризированных измерениях в центральной лаборатории этот же средний стеноз был только 67%. Таким образом, при среднем стенозе 67% у большинства пациентов был гемодинамически незначимый стеноз. В исследованиях на собаках снижение почечного кровотока и повышение АД не наблюдалось, пока степень сужения ПА не достигла 75% (Imanishi M. et al., 1992). В организме человека увеличение секреции ренина, по оценке каптоприл-стимулированной секреции почечной вены, наблюдается только у пациентов со стенозом более 80% (Simon G., 2000), а снижение тканевой перфузии почек происходит при стенозе более 77% (Gloviczki M.L. et al., 2011). Исходя из этого, можно утверждать, что у большинства пациентов со стенозом менее 70% и даже менее 80%, стеноз является гемодинамически не значимым. Таким образом, у группы пациентов (54% - 231 пациент) со степенью стенозов почечных артерий от 60 до 80% (при среднем стенозе 67%) в исследовании CORAL было бы сомнительно ждать положительной динамики от эндоваскулярной реваскуляризации.

В отношении пациентов со степенью стеноза ПА ≥ 80% исследователи также пришли к выводу, что стентирование ПА не снижает риска клинических сердечно-сосудистых событий. Это говорит о том, что, даже если стеноз является серьезным и, вероятно, гемодинамически значимым, стентирование не должно быть выполнено без клинических показаний. Тем не менее, есть некоторые опасения об окончательности такого вывода. Одной из основных проблем является надежность процента стеноза в качестве индикатора гемодинамической значимо-

сти. В исследовании CORAL попытались решить эту проблему с помощью компьютеризированных измерений в центральной лаборатории. Но упускается тот момент, что стеноз более 80% не обязательно является гемодинамически значимым. Важной проблемой является и надежность оценки степени стеноза. Даже компьютеризированные измерения имеют существенные ограничения. Большинство атеросклеротических стенозов являются устьевыми, и степень устьевого стеноза трудно точно оценить по артериографии, так как отсутствует престенотический сегмент (Balzer K.M. et al., 2009). Таким образом, ошибки в измерении диаметра устьевых стенозов часто неизбежны, даже если выполнены с помощью компьютеризированных измерений. Более правильной тактикой определения значимости стеноза является измерение градиента давления в ПА. Систолический градиент давления более 20 мм.рт.ст. имел большую чувствительность и специфичность, чем ангиографический процент стеноза в прогнозе улучшения АГ после эндоваскулярной реваскуляризации ПА (De Bruyne B. et al., 2006; Leesar M.A. et al., 2009; White C.J., 2010). К сожалению, такой важный прогностический критерий гемодинамической значимости стеноза как измерение градиента давления было исключено из протокола исследования CORAL.

Обобщая все вышесказанное, понятно, что вывод о нецелесообразности стентирования ПА у пациентов с атеросклеротическим поражением некорректен. Пациенты с четкими клиническими показаниями для стентирования, которые получают наибольшую пользу от вмешательства, никогда не будут адекватно представлены в рандомизированных исследованиях, а результаты CORAL и ASTRAL не относятся к такому типу пациентов (Шарафеев А.З. с соавт., 2014).

Остается по-прежнему не решенным вопрос целесообразности стентирования ПА у пациентов без четких клинических показаний. Как уже говорилось выше, исследования CORAL и ASTRAL не представили достаточных преимуществ стентирования. С учетом современных возможностей медикаментозной терапии, мы пока не можем ответить на вопрос целесообразности у таких пациентов. Пациенты с гемодинамически значимыми стенозами ПА, но без четких клинических показаний должны составить основную группу для будущих иссле-

дований, при этом должна быть уверенность в гемодинамической значимости стеноза (измерение градиента давления) (Samuel J. et al., 2014).

1.2.6. Исходы эндоваскулярной реваскуляризации хронических окклюзий почечных артерий

Стеноз устья аорты, обусловленный атеросклеротическим поражением, с сужением более 75% по диаметру склонен нарастать в 30-70% случаев (Gross C. et al., 1998). Такие стенозы в период от 5 до 7 лет в 7-16% случаев заканчиваются возникновением полной окклюзии ПА в одном сегменте или на всем протяжении. По данным T.C. Oskin и др. (1992). при умеренном стенозе одной почки одномоментно прогрессирует стеноз в другой до гемодинамически значимого в 35% случаев. В результате подобных преобразований с существенным сокращением кровотока в обеих почках возникает рефрактерная АГ, и высок риск развития терминальной почечной недостаточности. Поэтому патогенетически приемлемо восстановление проходимости ПА (Карев А.В. с соавт., 2010). Первый опыт в реканализации тотально окклюзированных ПА успешно состоялся в 1982 году K.V. Sinderman и T.A. Sos. Однако в проведенном исследовании не оценивалась динамика функций почек, а лишь связь между стентированием ПА и клиническими проявлениями АГ. Следующие за этим небольшие наблюдения с подобной целью несли противоречивые данные (Alhadad A. et al., 2004). Активация систем, в ответ на снижение перфузии, направлены на адаптацию в условиях гипоксии за счет поддержания минимально доступной концентрации кислорода и предотвращения окислительных процессов. В целях поддержания жизнеспособности паренхимы почек одним из первых механизмов является открытие коллатерального кровотока. По данным ангиографических лабораторий, у 40% пациентов со стенозом ПА более 35%, развивается коллатеральная сеть, частично покрывающая потребность в кислороде (Yune H.Y., Klatte E.C., 1976). Коллатерали открываются в основном от надпочечниковых, поясничных, половых и околомочеточниковых артерий. Учеными P. Dupont и соавт. был описан случай 46-летней пациентки с антифосфолипидным синдромом и тромботической окклюзией аорты

выше отхождения ПА с развитием острой почечной недостаточности. Во время проведения аортографии выявилась широкоразвитая сеть коллатеральных межреберных и эпигастральных сосудов. Полагают, что развитие коллатералей зависит от способности экстраренальных артерий выстроить сосудистую сеть, локализации и числа тромбированных артерий, темпа развития окклюзии и состояния аорты (Yune H.Y., Klatte E.C., 1976). Имеются данные о положительном отдаленном прогнозе эндоваскулярного восстановления кровотока у пациентов с реноваскулярной гипертензией. Однако при таких вмешательствах существует высокий риск формирования осложнений: перфорации, диссекции, с последующим формированием паранефральных гематом, контрастиндуцированной нефропатии и эмболизации фрагментами тромба или атеросклеротической бляшки дистальных ветвей. Исходя из этого, необходимо проведение дополнительных исследований по восстановлению кровотока у больных с хронической окклюзией ПА.

1.2.7. Резюме

Исходя из выше сказанного, анализ опубликованных материалов показал, что, несмотря на длительное существование, данные по лечению ИБП у пациентов с ИБС изучены плохо. У таких пациентов отсутствует общепринятая тактика лечения. Также на сегодня результаты реваскуляризации почек в общем и стентирования в частности весьма разнообразны: одни данные говорят, что, несмотря на проведенную операцию, наблюдается ухудшение почечной функции, другие данные, напротив, некоторых пациентов с помощью стентирования почечных артерий удается снять с хронического гемодиализа. К сожалению, на сегодняшний день четко обозначенных критериев благоприятного исхода эндоваскулярного лечения ишемической болезни почек нет, что является краеугольным вопросом данной проблемы. Вопрос о том, насколько эффективна эндоваскулярная реваскуляризация до сих пор остается окончательно не решенным.

ГЛАВА 2

МАТЕРИАЛ И МЕТОДЫ ИССЛЕДОВАНИЯ

2.1. Материал исследования

Работа выполнялась на базе ГАУЗ Республиканская клиническая больница №2 в 2006-2014 годах. Работа выполнена как проспективное исследование и ретроспективный анализ.

Для изучения распространенности ИБП нами было обследовано 3547 пациентов в возрасте от 39 до 87 лет, направленных в ГАУЗ РКБ №2 с клинической симптоматикой ишемической болезни сердца (стенокардия напряжения II-IV функционального класса, постинфарктный кардиосклероз) Этапы, методы и объемы исследования представлены в таблице 2.1.

Таблица 2.1.

Этапы, методы и объемы исследования

№	Этапы исследования	Методы и объем исследования
1.	1.1. Изучение распространенности ИБП у пациентов с критическими стенооклюзирующими поражениями почечных артерий в сочетании с ИБС.	Комплексная клинико-лучевая диагностика больных: - коронароангиография (n=3547 пациентов) - выявление частоты хронических окклюзий и критических стенозов почечных артерий у пациентов с ИБС(n=3547 пациентов) - определение корреляции поражений критических стенозов и окклюзий почечных артерий с поражениями коронарных артерий.
	1.2. Изучение клинико-лучевых особенностей ИБП у пациентов с ИБС	Клинико-лучевая диагностика. - анализ СКФ и АД у пациентов с ИБП - 109 пациентов: (88 пациентов основной группа и 21 пациент контрольной группы) - УЗИ почек и нефросцинтиграфия (n=19 пациентов) - определения показаний для эндоваскулярного лечения (n=109 пациентов)
2	2.1. Эндоваскулярная реваскуляризация	- эндоваскулярная реваскуляризация почечных артерий (88 пациентов) - консервативная терапия ИБП и АД у контрольной группы (21 пациент)

3	3.1. Изучение дней клинической эффективности и безопасности эндоваскулярной реваскляризации и консервативной терапии у больных с ИБП и сопутствующей ИБС (на сроках 6-7)	Анализ клинических и лабораторных данных (88 пациентов основной группы и 21 - контрольной группы)
	3.2. Изучение клинической эффективности эндоваскулярного лечения больных с ИБП и сопутствующей ИБС (на сроке 12 мес.).	- анализ СКФ и АД у пациентов с ИБП (106 пациентов) - УЗДГ почечных артерий основной группы (86 пациентов) - УЗИ почек и нефросцинтиграфия (18 пациентов)
	3.3. Изучение клинической эффективности эндоваскулярного лечения больных с ИБП и сопутствующей ИБС (на сроке 24 мес.).	- анализ СКФ и АД у пациентов с ИБП (103 пациентов) - УЗДГ почечных артерий (84 пациентов) - нефросцинтиграфия (17 пациентов)
4.	4.1. Определение критериев эффективности реваскуляризации хронических окклюзий почечных артерий.	Анализ клинических данных (19 пациентов).

Учитывая тот факт, что истинная распространенность ИБП вследствие критических и окклюзирующих поражений почечных артерий у пациентов с ИБС изучена плохо (Toshiaki N. et al., 2010), проведен анализ данных селективного ангиографического исследования ПА и лабораторных данных у пациентов с ИБС, направленных на проведение плановой коронарографии. Всем больным во время коронарографии дополнительно проводили селективную ангиографию ПА. Всего исследовали 3547 пациентов в возрасте от 39 до 87 лет, средний возраст составил 67,4±2,6 года, из них мужчин - 1869 чел. (58,4%), женщин - 1618 чел. (41,6%).

2.2. Методы обследования

Ангиографическое исследование проводилось на ангиографическом комплексе Axiom Artis dTA (Siemens, Германия) с плоским твердотельным детекто-

ром высокого разрешения 30х38 см с использованием неионных гипоосмолярных контрастных препаратов (Омнипак, Ультравист).

Исследование проводилось трансфеморальным доступом и начиналось с процедуры коронарографии, а затем продолжалось ангиографическим обследованием почечных артерий.

После проведения коронарографии по стандартной методике катетер устанавливался в устье почечных артерий, проводилась селективная ангиография ПА. Селективная ангиография проводилась с ручным контрастированием от 4 до 8 мл каждой основной и добавочной ПА и при необходимости с дополнительными инъекциями при повороте трубы. При пограничном (50-70%) поражении почечных артерий для определения гемодинамической значимости стеноза в почечных артериях проводилась инвазивная внутриартериальная манометрия. К мониторной системе Infinity Delta XL (Draeger) подсоединялась система для инвазивного измерения градиента давления. Проводилось измерение инвазивного артериального давления до и после зоны стеноза. Градиент давления равный или более 20 мм рт.ст. свидетельствовал о гемодинамической значимости стеноза (Бузиашвили Ю.И., 1994).

В результате проведения селективной ангиографии ПА было выявлено 133 (3,7%) критических стенозов (от 90% до 99%), 31 (0,86%) тотальных окклюзий ПА. Для введения пациента в исследование определена степень ХБП.

Для определения степени ХБП расчет СКФ производили следующей формулой расчета СКФ: Glomerular filtration rate Chronic Kidney Disease Epidemiology Collaboration (CKD-EPI).

Формула CKD-EPI, повышает точность расчетов в области значений 60-90 мл/мин./1,73 $м^2$ и рекомендуется в настоящее время к применению как наиболее пригодный в амбулаторной и клинической практике скрининговый метод оценки скорости клубочковой фильтрации (Levey A.S. et. al., 2009).

После анализа данных СКФ и данных динамической нефросцинтиграфии, были выделены 109 пациентов с критическими стенооккклюзирующими поражениями ПА и сопутствующей ИБП. Критериями постановки диагноза ИБП было

наличие критического стеноза или окклюзии почечных артерий со снижением СКФ менее 60 мл/мин./1,73мл^2.

Для измерения среднего систолического и диастолического АД пациентам проводилось трехкратное измерение АД. Измерение АД проводилось у всех больных ежедневно три раза в день (утром, днем и вечером) по методике, утвержденной ВОЗ в 1999 г. Все цифры измерения фиксировались.

В случае выявления по данным ангиографии полной окклюзии почечных артерий (n=19) для определения сохранности функции почки проводилась динамическая нефросцинтиграфия с ^{131}I-гиппураном. Снижение секреторной функции почки на стороне поражения без нарушения уродинамики или, при длительном течении гипертензии, билатеральное снижение секреторной функции являлось основным признаком нарушения функции почек. По максимальному времени накопления и по периоду полувыведения радиофармпрепарата оценивали полученные рено- и ангиограммы. Сначала проводили обычную динамическую нефросцинтиграфию, затем исследование повторяли после перорального приема ингибитора АПФ (его принимали за 60-90 минут до исследования в дозе 25-50 мг). Использовали сопоставление исходного функционального состояния почек по данным измерения раздельной скорости клубочковой фильтрации (в процентах) и степень ее асимметрии после приема каптоприла. Определяли снижение фильтрационной функции почки в процентах на стороне стеноза (или, при двустороннем стенозе, на стороне более выраженного стеноза) по сравнению с функцией контралатеральной почки исходно, а затем после приема ингибитора АПФ. Разницу, равную или превышающую 20%, считали критерием функционально значимого поражения почечной артерии. Задержку появления кривой активности или удлинение продолжительности максимальной активности под влиянием ингибитора АПФ также рассматривали как признак функционально значимого поражения ПА (Белов Ю.В., Степаненко А.Б., Косенков А.Н., 2007) (рис. 2.1). Также пациентам с окклюзиями почечных артерий было проведено УЗИ почек в В-режиме УЗ- сканером «Sequoia» (Siemens, Германия). Проводи-

лась качественная оценка контуров почки, паренхимы, состояния чашечно-лоханочной системы (ЧЛС).

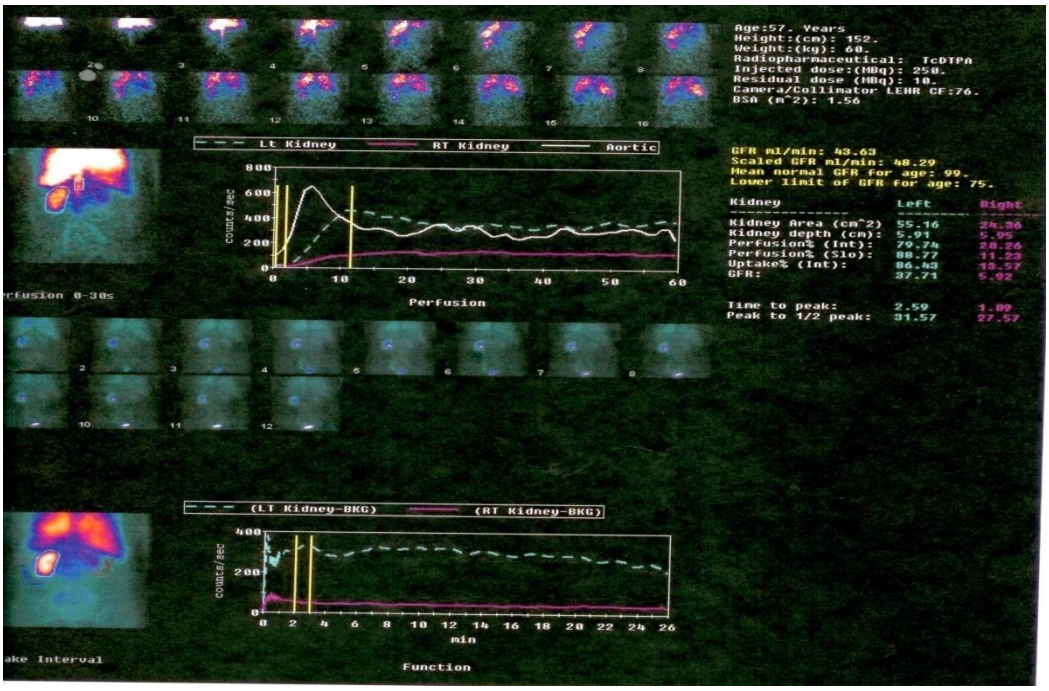

Рис. 2.1.Динамическая нефросцинтиграфия у пациента с окклюзией правой почечной артерии и гемодинамическим значимым стенозом левой почечной артерии.

Всем пациентам (n=109) с критическими стенозами и тотальными окклюзиями почечных артерий была предложена эндоваскулярная реваскуляризации. В случае согласия и проведения эндоваскулярного вмешательства пациента определяли в основную группа (n=88), в случае отказа от вмешательства – в контрольную (консервативную) группу (n=21) (трем пациентам с тотальными окклюзиями провести реканализацию почечных артерий не удалось ввиду ригидности окклюзии, поэтому они были переведены в контрольную группу):

1. Группа полной эндоваскулярной реваскуляризации почечных артерий - 88 пациентов (69 пациентов с критическими стенозами ПА и 19 пациентов с тотальными окклюзиями ПА).

2. Группа консервативной терапии – 21 пациентов (отказ от эндоваскулярных вмешательств 18 пациентов с критическими поражениями ПА и 3 пациента с тотальными окклюзиями ПА)

У всех пациентов в качестве этиологического фактора ИБП выступал атеросклероз почечных артерий.

Критерии включения в исследование:

1. наличие ИБС (ФК II-IV, ПИКС)
2. критический стеноз (>90%) или окклюзия почечных артерий с СКФ менее 60 мл/мин./1,73 $м^2$

Критерии исключения:

1. Тяжелая сердечно-сосудистая недостаточность.
2. Непереносимость контрастных препаратов.
3. Нарушение сознания.
4. Онкозаболевания.
5. ХБП 5 стадии (СКФ менее 15 мл/мин/1,73$мл^2$)
6. Вторично-сморщенная почка по данным УЗИ (размеры менее 70 мм, толщина паренхимы менее 12 мм) (Митьков В.В., Брюховецкий Ю.А., 2005)
7. Сахарный диабет

Распределение по полу и возрасту в данных группах представлено в таблицах 2.1 и 2.2 .

Таблица 2.1.

Распределение по возрасту и полу в основной группе (в абс. цифрах и %)

Пол		Возраст, лет					Всего
		До 40	40-49	50-59	60-69	70 и старше	
Женщины	абс.	0	5	9	16	11	41
	%	0,0	5,7	10,2	18,2	12,5	46,6
Мужчины	абс.	0	10	14	18	5	47
	%	0,0	11,4	15,9	20,5	5,7	53,4
Всего	абс.	0	15	23	34	16	88
	%	0,0	17,0	26,1	38,6	18,2	100,0

Возраст пациентов основной группы составил от 39 до 87 лет, в среднем 61,0±1,1 лет, 53,4% мужчин.

Возраст пациентов контрольной группы составил от 40 до 85 лет, в среднем 60,4±2,9 лет, в 71,4% это были мужчины.

Всем пациентам на дооперационном этапе проводилось обследование согласно принятому протоколу ведения таких больных.

Таблица 2.2.

Распределение по возрасту и полу в контрольной группе (в абс. цифрах и % к итогу)

Пол		Возраст, лет					Всего
		До 40	40-49	50-59	60-69	70и старше	
Женщины	абс.	0	0	1	2	3	6
	%	0,0	0,0	4,8	9,5	14,3	28,6
Мужчины	абс.	1	2	7	2	3	15
	%	4,8	9,5	33,3	9,5	14,3	71,4
Всего	абс.	1	2	8	4	6	21
	%	4,8	9,5	38,1	19,0	28,6	100,0

Необходимость эндоваскулярного лечения признавалась при наличии критического стеноза или окклюзии ПА в сочетании с клиническими показаниями

Клинические показания к стентированию почечных артерии

- гемодинамически значимый стеноз в сочетании со злокачественной, прогрессирующей, резистентной к консервативной терапии АГ или в случае непереносимости базисных антигипертензивных препаратов;
- гемодинамически значимый стеноз с обеих сторон в сочетании с ХБП;
- гемодинамически значимый стеноз в единственной функционирующей почке.
- гемодинамически значимый стеноз в сочетании с рецидивирующей сердечной недостаточностью при сохранной функции левого желудочка или внезапным (необъяснимым другими причинами) отеком легких, а также с резистентной к стандартной терапии нестабильной стенокардией.
- гемодинамически значимый стеноз в сочетании с внезапно наступившей тяжелой АГ или увеличение степени тяжести АГ

Выборку составили пациенты только с критическими стенозами и окклюзиями почечных артерий хотя бы одной ПА. При двустороннем почечном атеросклерозе с критическим стенозом и/или окклюзией реваскуляризация почечных артерий проводилась поэтапно через 1-2 месяца.

2.2.1. Ангиографическая оценка стеноза

При ангиографии ПА применяли передне-заднюю проекцию без отклонений, правую косую с отклонением в 20° для левой ПА, левая косую с отклонением в 20° для правой ПА, в дополнение с каудальным и краниальным отклонением 10-20°, для улучшения визуализации устья и проксимальной части ПА. Оценку стеноза проводили на ангиографической станции со специализированной программой для оценки степени стенозов периферических артерий QVA (Siemens) (рис 2.2 и 2.3). Оценивалась длина, протяженность стеноза, наличие коллатералей, признаков кальциноза.

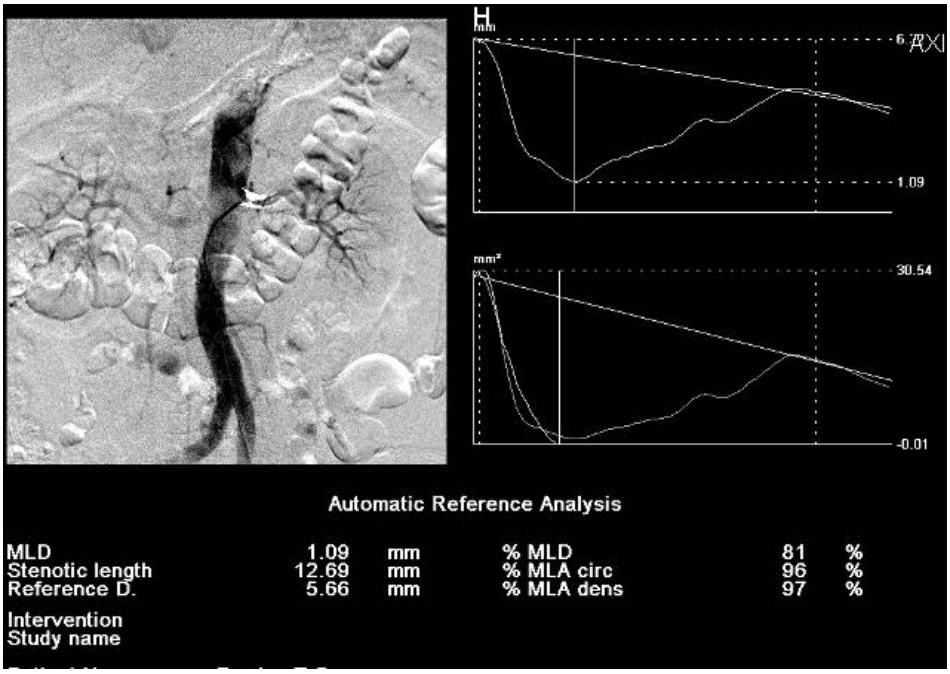

Рис. 2.2. Селективная ангиография и расчет участка стеноза левой почечной артерии.

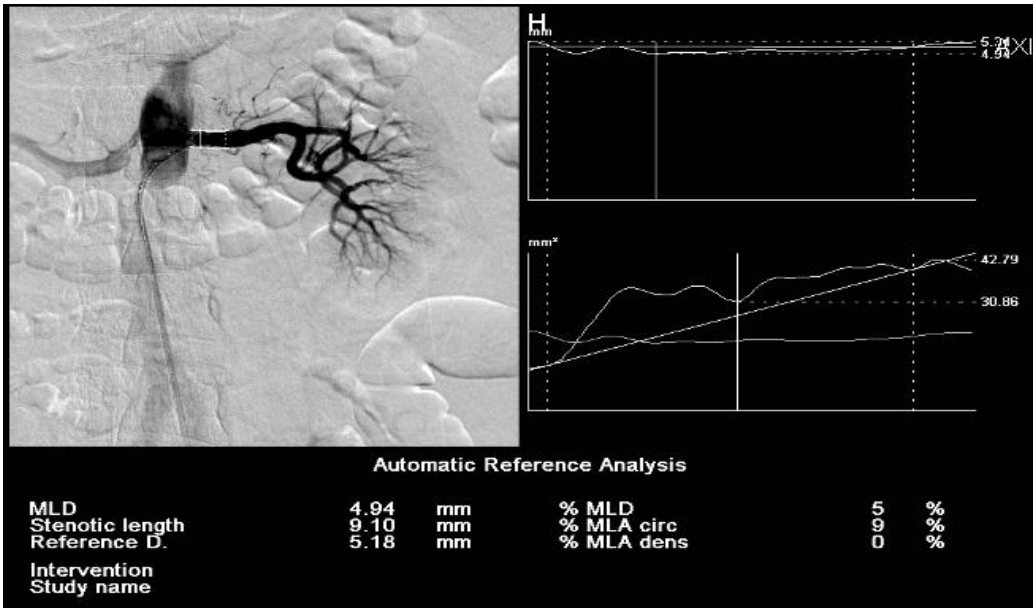

Рис. 2.3. Контрольная ангиография и расчет участка стеноза после стентирования левой почечной артерии.

2.2.2. Ангиопластика и стентирование почечных артерий

За 3 дня до выполнения эндоваскулярного вмешательства все пациенты получали двойную антиагрегантную терапию: начинали принимать клопидогрель в дозе 75 мг/сутки + ацетилсалициловую кислоту в дозе 100 мг/сутки и продолжали прием препарата в течение 6 месяцев после выполнения реваскуляризации, ацетилсалициловая кислота по 100 мг/сутки пожизненно. За сутки до вмешательства и в день вмешательства пациентам в/в вводилось по 800 мл раствора 0,9% NaCl.

Стентирование почечных артерий проводилось по стандартной методике (Ando K., Takahashi, Shibada S., 2004). В случае необходимости предилатация была выполнена с 4,0-6,0 мм баллонными катерами на 0.014” проводнике. При выполнении стентирования ПА использовались стенты Radix («CID») и стенты «Palmaz Blue»(Cordis). При вмешательствах на устьевом сегменте ПА, стент после имплантации выходил в просвет аорты на 1-2 мм (рис. 2.4).

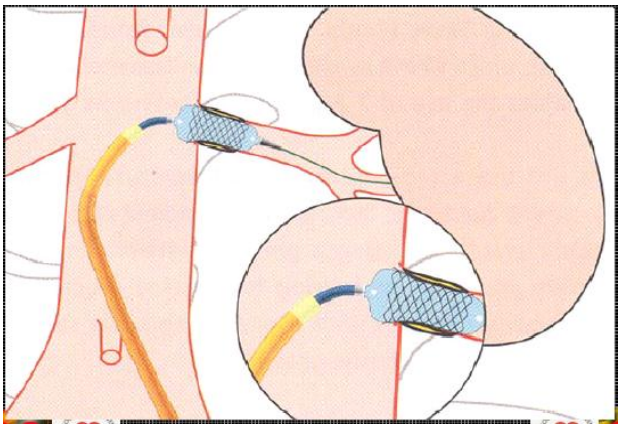

Рис. 2.4. Методика стентирования устья ПА. Часть стента на 1-2 мм в просвет аорты для полного охвата атеросклеротической бляшки (K. Ando, Takahashi, S. Shibada, 2004).

Для реваскуляризации (n= 88) использовали бедренный (n= 75) и лучевой (n=13) доступы с применением интродьюсеров 5-7 French длинной 11-23см. Лучевой доступ использовали при окклюзии и выраженной извитости подвздошно-бедренного сегмента.

Реканализация тотальных окклюзий почечных артерий проводилась различными стандартными способами, используемыми при реканализации хронических окклюзий коронарных артерий (рис. 2.5-2.8).

Рис. 2.5. Селективная ангиография правой ПА. Окклюзия с устья.

Рис. 2.6. Реканализация с помощью жёсткого интервенционный проводник 0,014``Miracle (Asahi) до дистальных отделов правой ПА с последующей баллонной дилятацией катетером Empira 1,5x15 мм (Cordis).

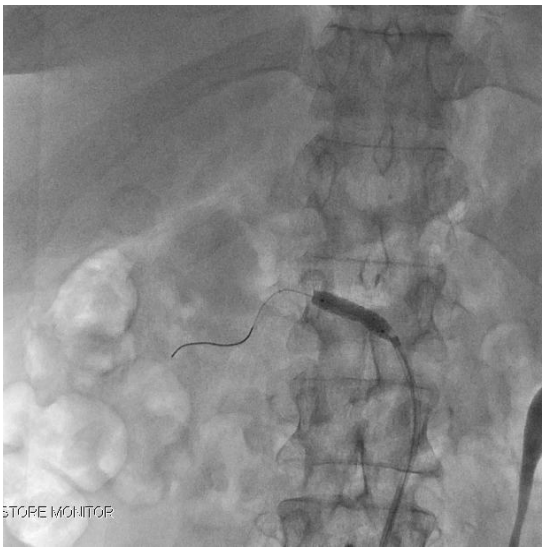

Рис. 2.7. Этап имплантации почечного стента.

Рис. 2.8. Ангиограмма после стентирования правой ПА.

Применялись только неионные йодсодержащие низкоосмолярные контрастные вещества (Омнипак-350, Ультравист-370), изоосмолярное (Визипак 320).

2.3. Оценка результатов

Оценка непосредственных результатов вмешательства проводилась на основании общепринятых критериев:

• технический успех (таблица 2.3) – для основной группы;

• клинический эффект (уровень АД: купирование, улучшение, без изменения); изменения степени ХБП: улучшение, стабилизация, ухудшение).

При оценке непосредственных результатов ангиопластики проводился анализ ангиограмм до и после операции.

Таблица 2.3.

Характеристика технических результатов стентирования ПА

Критерии	Результаты		
	оптимальный	удовлетворительный	неудовлетворительный
Соотношение стента и атеросклеротической бляшки	Покрывает всю поверхность атеросклеротической бляшки	Не покрывает всю атеросклеротической поверхность бляшки	Дислокация стента
Остаточный стеноз	<10%	10-50%	>50%

Для оценки непосредственной эффективности эндоваскулярной реваскуляризации и исключения контраст-индуцированной нефропатии, после процедуры ангиопластики почечных артерий, производилась динамическая оценка уровня креатинина и скорости клубочковой фильтрации и АД.

При оценке среднеотдаленных и отдаленных результатов изучали:

- Клинический эффект эдоваскулярной процедуры (уровень АД).
- Динамику почечной функции (по данным СКФ и динамической нефросцинтиграфии).
- Состояние просвета артерии в области вмешательства и необходимость повторной реваскуляризации (по данным УЗДГ).
- Для оценки перфузии реваскуляризированной почки пациентам с тотальными окклюзиями через 12 месяцев была выполнена динамическая нефросциография.

В случае выявления по данным УЗДГ рестеноза в стенте ПА, пациента госпитализировали для выполнения ангиографии с целью решения вопроса о необходимости повторного вмешательства.

Для того, чтобы оценить влияние эндоваскулярного лечения ИБП на АГ сравнивалось среднее АД у пациентов до операции и далее через 5-7 дней, 12, 24 месяцев после вмешательства. Кроме этого учитывалось количество принимаемых пациентами препаратов. На основании этих данных, по методике, рекомендованной в 1987 г. результаты были разделены на следующие группы:

- АГ считалась купированной, если через 1 год после вмешательства систолическое артериальное давление было менее 140 мм рт.ст., а диастолическое артериальное давление менее 90 мм рт.ст. без приема каких-либо антигипертензивных препаратов
- Улучшением течения АГ считалось снижение диастолического артериального давления менее 90 мм рт.ст. и/или систолического артериального давления менее 140 мм рт.ст. на фоне приема того же количества препаратов, что и до вмешательства или с уменьшением их числа, а также снижение диастолического артериального давления не менее, чем на 15 мм рт.ст. на фоне приема того же количества препаратов.

3. Без изменений — не было снижения степени или купирования АГ.

Исходная СКФ определялась исходя из данных комплексного функционального обследования почек, полученного перед эндоваскулярным вмешательством. Следующими точками были аналогичные обследования, выполненные через один и два года после оперативного вмешательства. На основании этих данных категорировался исход хирургического лечения по почечной функции в соответствии с рекомендациями (Rundback J.H. et al.,2002):

- Улучшение - увеличение скорости клубочковой фильтрации более чем 20% от исходной.
- Стабилизация - изменение скорости клубочковой фильтрации менее 20% от исходной.

- Ухудшение - уменьшение скорости клубочковой фильтрации на более чем 20% от исходной.

Производился сравнительный анализ этих данных с предыдущими.

2.4. Регистрация данных и статистический анализ

Статистическая обработка проводилась с использованием пакета прикладных программ SPSS (v.13.0). Для оценки нормальности распределения числовых данных использовался критерий Колмогорова-Смирнова. Сравнение количественных показателей проводилось с использованием критерия Стьюдента. Данные представлены в виде M±m, где M - среднее арифметическое значение, m - стандартная ошибка среднего значения. Для сравнения двух зависимых выборок использовался парный t-критерий Стьюдента. Для сравнения качественных показателей применялся критерий χ^2. Отличия полагались статистически значимыми при $p < 0,05$.

ГЛАВА 3

РЕЗУЛЬТАТЫ СОБСТВЕННЫХ ИССЛЕДОВАНИЙ И ИХ ОБСУЖДЕНИЕ.

3.1 Распространенность атеросклеротических стенооккклюзирующих поражений почечных артерий у пациентов с ИБС.

По результатам коронароангиографии коронарных и почечных артерий 3587 пациентов с клинической картиной ИБС частота гемодинамически значимого стеноза ПА (>70%) составила 9,67% (347 случаев), в том числе: стенозов от 70 до 90% - 5,1% (183 случаев), критических стенозов (от 90% до 99%) 3,7% (133 случая), тотальных окклюзий 0,86% (31 случай) (рис.3.1). Таким образом, пациентов с критическими стенозами и тотальными окклюзиями почечных артерий было выявлено 164 случая.

Рис. 3.1. Структура распространенности критического атеросклеротических поражений почечных артерий у пациентов с ишемической болезнью сердца.

Проведен анализ распространенности поражения КА у пациентов без критических поражений почечных артерий и с наличием таких поражений (табл. 3.1). В группе обследованных пациентов без критических поражений почеч-

ных артерий поражение коронарных артерий встретилось у 2600 (76,0%) пациентов, с поражением ПА у 131 (80,0%) пациентов, различия между группами статистически не значимы. Статистически недостоверные различия получили при поражение одного сосудистого бассейна КА, также и при поражении 2-х КА. Значимые различия в группах получили при тяжелом поражении КА, так в группе с критическими стенозами ПА тяжелое поражение 3-х и более КА было статистически достоверным (p<0,05) (таблица 3.1)

Таблица 3.1.

Распределение поражения коронарных артерий

Количество поражений коронарных артерии	Все обследованные пациенты (n =3587)		p=
	без поражения ПА (n=3423)	с критическими поражениями ПА (n=164)	
1 КА	582(17%)	19 (11,6%)	0,073
2 КА	1198(35%)	43 (26,2%)	0,112
3 КА	685(20%)	51(31,1%)	0,034
Стволовое поражение	135 (3,9%)	18(11,0%)	0,027
Все поражения КА	2600 (76,0%)	131 (80,0%)	0,123

Таким образом, при наличии стенотического поражения одной или 2-х КА вероятность наличия критического стеноза или окклюзии ПА низкая, но при тяжелом многососудистом поражении 3-х КА и более или поражение ствола левой КА различия в группах статистически значимые (p<0,05).

По результатам анализов функций почек 164 пациентов со стенооклюзирующими поражениями ПА диагноз ИБП был выставлен 109 пациентам (СКФ менее 60 мл/ мин/1,73 м^2), что составило 67,3%. Эти 109 пациентов вошли в дальнейшее исследование

3.2.1. Характеристика групп, вошедших в основное исследование

Основную группу исследования составили 69 пациентов с критическими стенозами и 19 пациентов с тотальными окклюзиями ПА. Контрольную группу составили 21 пациент: 18 пациентов с критическими стенозами и 3 пациента с хроническими окклюзиями ПА.

Из 109 пациентов с ИБП атеросклеротического генеза, было прооперировано 88 пациентов. Всем пациентам была проведена баллонная ангиопластика со стентированием почечных артерий. Эти пациенты составили основную группу. Контрольную группу составили 21 пациент. Характеристика данных групп представлена в таблице 3.2.

Таблица 3.2.

Исходные данные пациентов вошедших в исследовании

			p
	Эндоваскулярное лечение (n=88)	Консервативная терапия (n=21)	
Возраст, лет	61,0 ± 1,1	60,4 ±2,9	0,571
Мужской пол, %	53,4	71,4	0,150
Исходное САД, мм рт.ст.	182,5±2,3	181,0±5,0	0,775
Исходное ДАД, мм рт.ст.	97,4±1,4	96,6±2,3	0,800
СКФ, мл/мин./1,73 м	41,1±1,0	42,5±2,2	0,538

Анализ данных таблицы 3.2 показал, что различий по полу, по возрасту, по уровню исходного САД и ДАД, по СКФ в основной так и контрольной группах не выявлено (p>0,05).

Как в основной, так и в контрольной группе доминировали пациенты со 2 и 3 степенью АГ.

Таблица 3.3.

Распределение больных по степеням АГ

Степени АГ	Группы больных	
	Основная группа (n=88) (%)	Контрольная группа (n=21) (%)
АГ 1 степени	8 (9,1%)	3 (14,3%)
АГ 2 степени	24 (27,3%)	6 (28,6%)
АГ 3 степени	56 (63,6%)	12 (57,1%)
p = 0,852		

Как в основной, так и в контрольной группе доминировали пациенты с 3А и 3Б степенью ХБП.

Таблица 3.4.

Распределение больных по степеням ХБП

Стадии ХБП	Группы больных	
	Основная (n=88)	Контрольная (n=21)
Стадия 3А (СКФ 45–60 мл/ мин./1,73 $м^2$)	34 (38,6%)	7 (33,4%)
Стадия 3Б (СКФ 30–44 мл/ мин./1,73 $м^2$)	39 (44,4%)	10 (47,6%)

Стадия 4 (СКФ 15–29 мл/ мин./1,73 м^2)	15 (17%)	4 (19%)
Стадия 5 (СКФ < 15 мл/ мин./1,73 м^2)	0	0
p = 0,721		

На основании данных ангиографического исследования проведен анализ частоты распространенности поражения коронарных артерий в основной и контрольной группах. В контрольной группе поражение коронарных артерий встретилось у 16 (76,2%) пациентов, в основной группе у 63 (71,6%) пациентов, различия между группами статистически не значимы.

Таблица 3.5.

Распределение больных по количеству поражения коронарных артерий

Количество поражения коронарных артерий		Группы больных		Всего
		основная (n=88)	контрольная (n=21)	
Без гемодинамически значимых стенотических изменений	абс.	25	5	30
	%	28,4	23,8	27,5
1 коронарная артерия	абс.	16	4	20
	%	18,2	19,0	18,3
2 коронарных артерий	абс.	32	8	40
	%	36,4	38,1	36,7
3 коронарных артерий	абс.	15	4	19
	%	17,0	19,0	17,4
Все поражения коронарных артерий	абс.	88	21	109
	%	100,0	100,0	100,0
p = 0,979				

Таким образом, различий исходных данных обеих групп пациентов по степеням АГ, по степеням СКФ, по количеству поражений коронарных артерий не выявлено (p>0,05).

3.2.2. Ангиографическая характеристика атеросклеротических поражений ПА.

Локализация стенооккклюзирующих поражений в устье ПА была выявлена в основной группе в 85 (75,9%) случаях, в проксимальном сегменте – в 21 (18,75%) случаях, в среднем сегменте – в 6 случаях (5,4%), в контрольной группе устьевое поражение ПА выявлено в 20 (74,1%) случаях, поражение проксималь-

ного сегмента ПА 5 (18,5%) случаев, среднего сегмента ПА – 2 (7,4%) случая.

Таблица 3.6.

Частота и локализация пораженных почечных артерий в основной и контрольной группах

Характер поражения	Группа			
	основная (n=88)		контрольная (n=21)	
	абс	%	абс	%
Одностороннее поражение ПА	64	72,7	15	71,4
Двустороннее поражение ПА	24	27,3	6	28,6
Устьевое поражение АП	85	75,9	20	74,1
Поражение проксимального сегмента ПА	21	18,75	5	18,5
Средний сегмент ПА	6	5,4	2	7,4

Степень стеноза ПА в основной группе составила 93,3±0,5%, в контрольной группе 92,1±0,8%. По этим параметрам группы статистически не значимы (p=0,263).

Таблица 3.7.

Сравнение групп по референтному диаметру, по степени поражения, длине поражения ПА

	Группа больных	Количество	M±m	P
Референтный диаметр контралатеральной артерии, мм	Основная	25	6,5±0,2	0,796
	Контрольная	6	6,8±0,3	
Референтный диаметр целевой артерии, мм	Основная	88	6,6±0,1	0,851
	Контрольная	21	6,7±0,2	
Степень поражения контралатеральной артерии, %	Основная	24	75,0±2,2	0,640
	Контрольная	6	72,8±1,5	
Степень поражения целевой артерии, %	Основная	88	93,3±0,5	0,263
	Контрольная	21	92,1±0,8	
Длина поражения контралатеральной артерии, мм	Основная	24	8,3±0,4	0,411
	Контрольная	5	9,0±0,9	
Длина поражения целевой артерии, мм	Основная	88	7,0±0,3	0,957
	Контрольная	21	7,0±0,7	

Таким образом, по ангиографическим признакам (референтному диаметру, по степени поражения, длине поражения ПА) основная и контрольная группы достоверно не отличались.

Общее число пациентов с двусторонними поражениями в основной группе составило 24 (27,3%) пациента, контрольной группе 6 (28,6%) пациентов. Степени поражения контралатеральных артерий представлены в таблице 3.8.

Таблица 3.8.

Степени поражения контралатеральных артерий при двустороннем стенозе

Степень поражения основной артерии	Степень поражения контралатеральной артерии			
	от 70 до 80%	от 80 до 90%	от до 90 до >100%	окклюзия
Критический стеноз (>90%)	5	10	3	0
Хроническая окклюзия	1	3	2	0
Итого	6	13	5	0

По протяженности у пациентов с критическими стенозами ПА доминировали локальные стенозы (до 15 мм) у 58 пациентов (84%), протяженные стенозы (более 15 мм) были у 11 пациентов (16%). У пациентов с тотальными окклюзиями локальные окклюзии были у пациентов 9 пациентов, протяженные у 4 пациентов. У 6 пациентов протяженности окклюзии определить не удалось ввиду отсутствия контрастирования периферического русла. Из 19 пациентов с окклюзиями в основной группе у 6 пациентов наблюдались мостовидные коллатерали.

Концентрические атеросклеротические бляшки отмечались в 75,4% случаев, полуконцентрические в 13% и эксентирческие в 11,6%.

Кальциноз в почечных артериях встречался у 36,4% пациентов (32 пациента).

Плоская культя окклюзированных почечных артерий встречалась у 5 пациентов (26%), конусовидная культя у 14 пациентов (74%).

3.3 Технические результаты стентирования почечных артерий, проходимость и повторные результаты после стентирования.

После обследования 88 пациентам выполнено 112 эндоваскулярных вмешательства на ПА. В 39 (34,8%) случаях было выполнено прямое стентирование, в 73 (65,2%) случаях была выполнена баллонная предилятация участка стеноза или окклюзии. Степень стенозирования ПА до эндоваскулярного вмешательства

составила в среднем 93,3±0,5%. Диаметр пораженных артерий варьировал от 4,5 до 9 мм, и в среднем составил 6,6±0,1 мм. Диаметр стентов в среднем составил 6,7±0,2 мм, длина –15,3±0,3 мм.

Неудовлетворительный технический результат после стентирования ПА был получен нами в 3 случаях у пациентов с хронической окклюзией почечных артерий. Во всех 3 случаях прохождение окклюзии оказалось невозможным ввиду ригидности окклюзии. У всех 3 пациентов был стандартный набор неблагоприятных предикторов реваскуляризации: протяженность окклюзии более 15 мм, кальциноз, наличие мостовидных коллатералей.

В ближайшем послеоперационном периоде (до 7 суток) не было ни одного случая летальных исходов, развития больших коронарных и цереброваскулярных (ОИМ, ОНМК) осложнений. Тромбоз в стенте ПА развился у одного пациента на 4 сутки после вмешательства вследствие самостоятельной отмены двойной антитромбоцитарной терапии.

Из 88 пациентов, подвергшихся эндоваскулярной реваскуляризации почек, 64 пациента имели одностороннее поражение почечных артерий, а 24 - двустороннее. Последним выполнялась реваскуляризация почек с двух сторон.

Инструментальное обследование для оценки проходимости стентов в среднеотдаленном периоде (12 месяцев) выполнено 87 пациентам, в отдаленном периоде (24 месяца) - 85 пациентам. Среднеотдаленном и отдаленном периоде по данным УЗДГ почечных артерий возможный рестеноз идентифицирован у 7 пациентов. Всем этим пациентам была проведена контрольная ангиография. По ее результатам истинный рестеноз (>70% от референтного диаметра) был подтвержден у 5 пациентов, что потребовало проведения баллонной ангиопластики и/или стентирования участка рестеноза.

Изучена проходимость стентов в отдаленном периоде наблюдения в зависимости от исходного состояния почечной артерии: окклюзии или критического стеноза. Результаты наблюдений представлены в таблице 3.9.

Таблица 3.9.

Нарушение проходимости стентов в отдаленном периоде (24 месяца) наблюдения

Исходный тип поражения	Количество наблюдений	Нарушение проходимости	
		Тромбозы	рестенозы
Окклюзия (n=19)	18	0	1
Критический стеноз (n=69)	65	1	4
Общее количество (n=88)	85	1	5

Статистически достоверных различий между исходно окклюзированными и стенозированными артериями в кумулятивном сохранении проходимости стентов не получено (p>0,05).

Исходя из вышесказанного, можно сделать вывод о том, что нет достоверных различий между стентированием критических стенозов и окклюзий в проходимости стентов и рестеноза.

Таблица 3.10.

Различные методы повторных реваскуляризаций в случае рестеноза после эндоваскулярного вмешательства

№ пациента	Срок выявления рестеноза, мес.	Повторное вмешательство	Исход повторного вмешательства
1 пациент	11	Баллонная ангиопластика со стентированием	Через 16 месяцев артерия проходима, без признаков рестеноза
2 пациент	10	Баллонная ангиопластика	Через 12 месяцев выполнена повторная баллонная ангиопластика по поводу рестеноза, и еще через 16 месяцев - дополнительное стентирование
3 пациент	12	Баллонная ангиопластика со стентированием	Через 16 месяцев артерия проходима
4 пациент	11	Баллонная ангиопластика	Через 12 месяцев артерия проходима
5 пациент	12	Баллонная ангиопластика	Через 11 месяцев артерия проходима

Из 5 повторных вмешательств, в 4 случаях отмечается хороший отдаленный результат - сохранение проходимости ПА. Лишь в одном случае повторные

вмешательства потребовались снова. Таким образом, рестенозы в стентах после эндоваскулярной реваскуляризации у пациентов с исходными как критическими стенозами, так и окклюзиями ПА встречались с частотой (5,7%), а повторные вмешательства демонстрируют хорошие результаты.

3.4 Динамика артериальной гипертензии после эндоваскулярного лечения ИБП.

В группе обследованных исходно доминировали пациенты с 2 и 3 степенью АГ.

Таблица 3.11.

Количественное распределение пациентов в зависимости от степени АГ.

Группы исследования		Исходные степени АГ				
		I степени (САД от 140 до 159 мм.рт.ст.)	II степени (САД от 160 до 179 мм.рт.ст.)	III степени		
				САД от 180 до 199 ммрт.ст.	САД от 200 до 219 ммрт.ст.	свыше САД 220 мм.рт.ст.)
Основная	Количество пациентов	8	24	25	25	6
	Процент от общего числа пациентов	9%	27,3%	63,7%		
Контрольная	Количество пациентов	3	6	6	4	2
	Процент от общего числа пациентов	14,3%	28,6%	57,1%		

Была проведена оценка гипотензивного эффекта после эндоваскулярной реваскуляризации с учетом цифр АД и количества принимаемых препаратов. Гипотензивный эффект (купирование + улучшение) непосредственно после реваскуляризации отмечался в 79,5% случаев. Анализ результатов показал достоверное снижение в основной группе среднего систолическго АД на 17,7%, среднего диастолическго АД – на 13,9% ($p<0,05$) (таблица 3.12)

Таблица 3.12.

Среднее значение САД и ДАД до и после реваскуляризации (5-7 дней) почечных артерий.

n=88	До операции	После операции (через 5-7 дней)	**p**
САД, мм рт. ст.	182,5±2,3	150,2±2,0	0,015
ДАД, мм рт. ст.	97,4±1,4	83,9±1,0	0,033

Результаты показали, что после эндоваскулярного вмешательства произошло перераспределение больных по степени выраженности артериальной гипертензии в сторону более низких степеней (преимущественно 1 степени), наиболее выраженный гипотензивный эффект был получен у больных 2 и 3 степенью артериальной гипертензии (p<0,05) (схема 3.1).

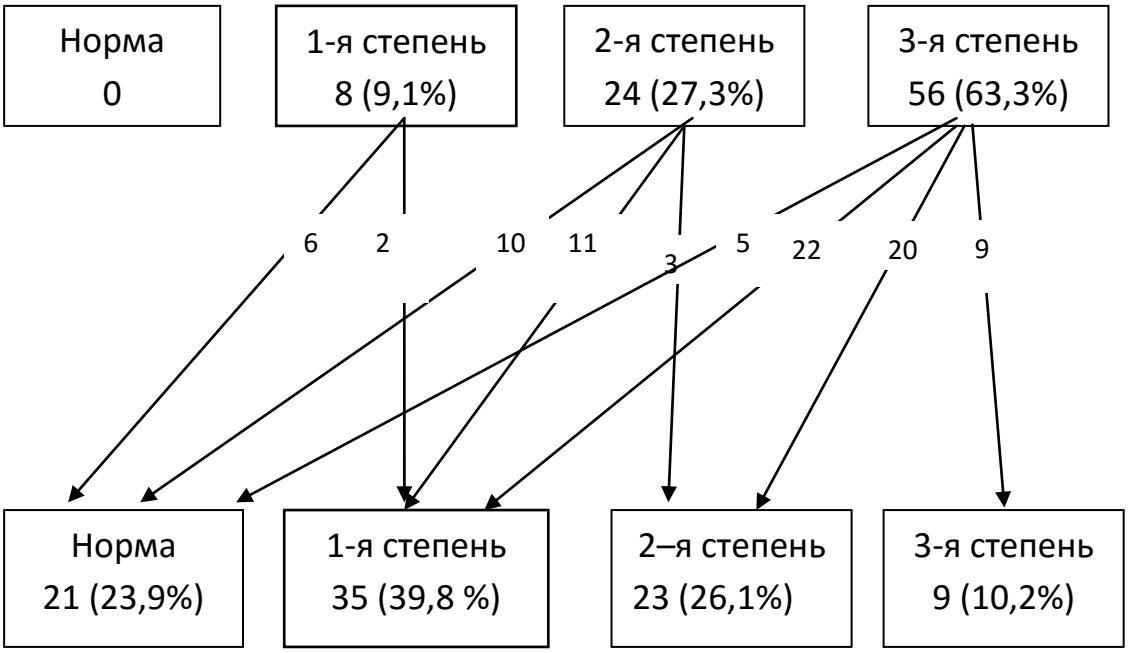

Схема 3.1. Динамика распределение пациентов по степеням артериальной гипертензии до и после стентирования.

Таблица 3.13.

Среднее значение САД и ДАД до и после подбора оптимальной медикаментозной терапии.

n=21	Исходно	После коррекции терапии
САД, мм рт. ст.	181,0±5,0	158,6±2,6
ДАД, мм рт. ст.	96,6±2,3	88,6±1,8

В контрольной группе анализ результатов показал, что после подбора оптимальной гипотензивной терапии произошло снижение среднего систолического АД на 12,4%, среднего диастолического АД – на 8,2%.

В контрольной группе также произошло перераспределение больных по степени выраженности гипертонии в сторону более низких степеней (схема 3.2).

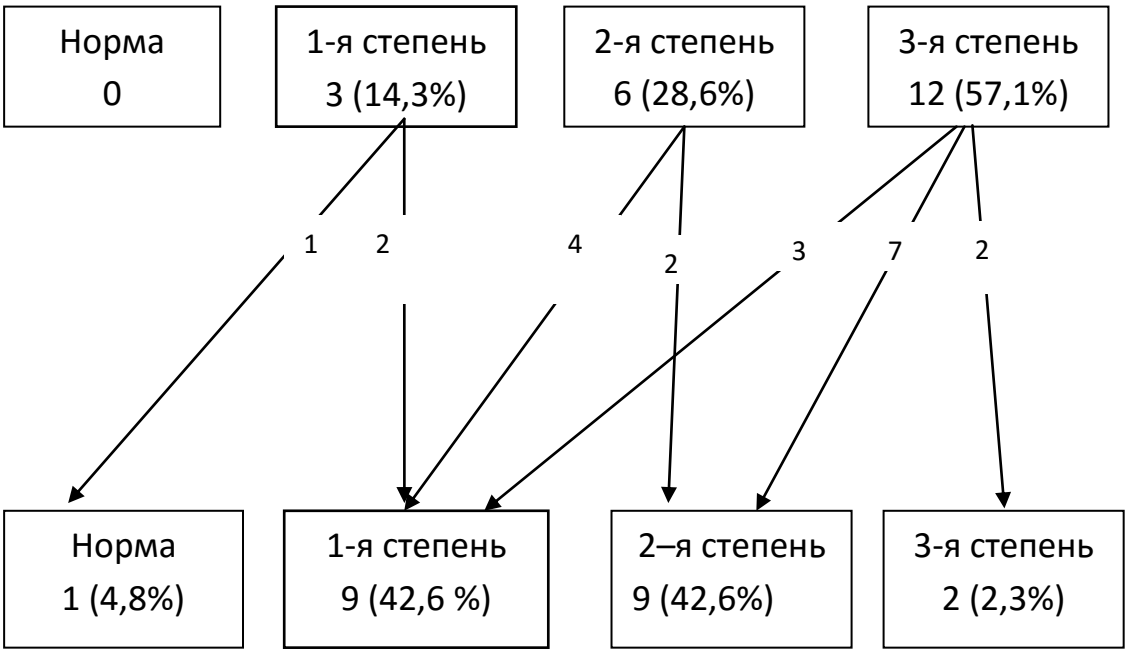

Схема 3.2. Динамика распределения пациентов по степеням артериальной гипертензии до и после подбора оптимальной медикаментозной гипотензивной терапии.

Таким образом, анализ динамики АД на сроках 5-7 дней показал более выраженное ($p<0,05$) снижение уровня АД в основной группе, в сравнении с контрольной группой (снижение САД на 17,7% в основной группе и на 12,4% в контрольной группе, ДАД на 13,9% в основной группе и снижение на 8,2% в контрольной группе).

В среднеотдаленном периоде (12,32±1,26 месяцев) выживаемость пациентов после эндоваскулярной реваскуляризации ПА составила 97,7%. Было два летальных случая: один летальный случай от острого инфаркта миокарда, один от острого нарушения мозгового кровообращения.

Гипотензивный эффект в среднеотдаленном периоде после реваскуляризации отмечался в 81,8% случаев ($p<0,05$). Повышение степени артериальной гипертензии наблюдался у 8 (9,1%) пациентов: в 3 случаях у пациентов с рестено-

зом, у 5 пациентов видимых причин возврата гипертензии не было. При этом у 23 (26,1%) пациентов продолжилась динамика к снижению степени АД. Анализ динамики параметров АД показал, что в среднеотдаленном периоде наблюдения, по сравнению с исходным, среднее систолическое АД снизилось на 25,1%, среднее диастолическое АД – на 16,7% (p<0,001).

Таблица 3.14.

Среднее значение САД, ДАД и количество применяемых препаратов до и через год после реваскуляризации почечных артерий в основной группе.

n=86	До операции	Через 1 год	p
САД, мм рт. ст.	182,5±2,3	136,7±1,3	p<0,001
ДАД, мм рт. ст.	97,4±1,4	81,1±0,5	p<0,001
Количество препаратов	2,6±0,1	1,9±0,1	p<0,001

Тенденция по снижению АД сохранена, доминирующими были пациенты с нормальным и 1 степенями АД.

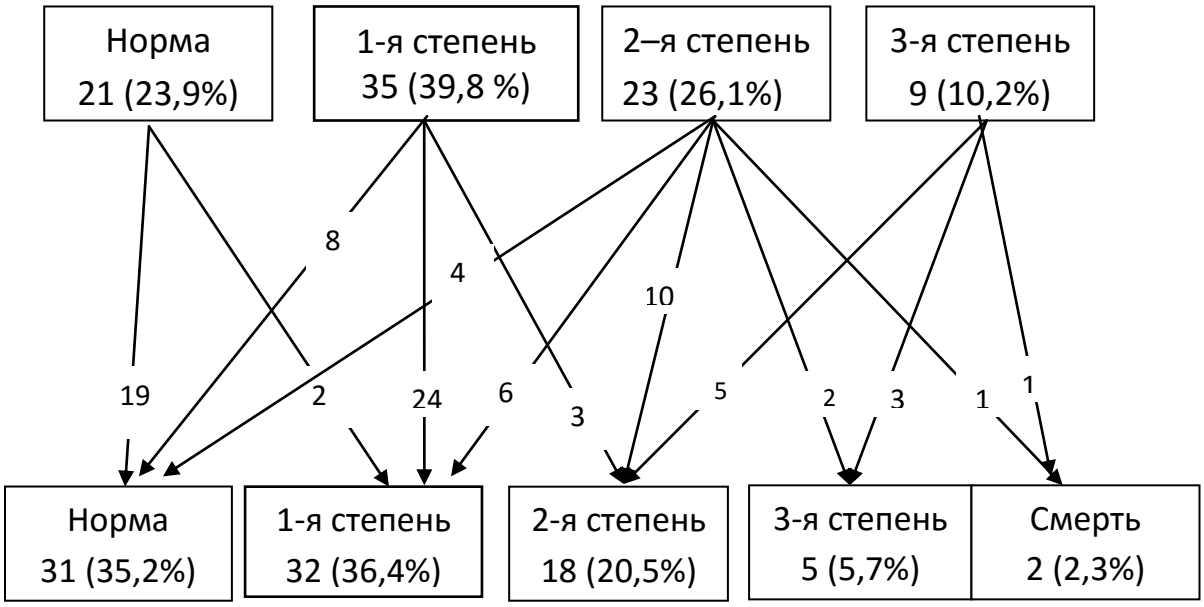

Схема 3.3. Распределение пациентов по группам артериальной гипертензии непосредственно после ЭВП и в среднеотдаленном периоде.

В **среднеотдаленном периоде** (12,32±1,26 месяцев) выживаемость пациентов в контрольной группе составила 95,2%. Был один летальный случай от ОИМ.

В контрольной группе анализ результатов показал, что после подбора оптимальной гипотензивной терапии произошло снижение среднего систолическое

АД на 15,5%, среднего диастолическое АД – на 9,9%.

Таблица 3.15.

Среднее значение САД, ДАД и количество применяемых препаратов исходно и через год после подбора гипотензивной терапии в контрольной группе.

п=20	Исходно	Через 1 год после подбора терапии
САД, мм рт. ст.	181,0±5,0	153,8±2,1
ДАД, мм рт. ст.	96,6±2,3	87,0±1,9
Количество препаратов	2,5±0,1	2,8±0,1

В контрольной группе также произошло перераспределение больных по степени выраженности гипертонии (схема 3.1).

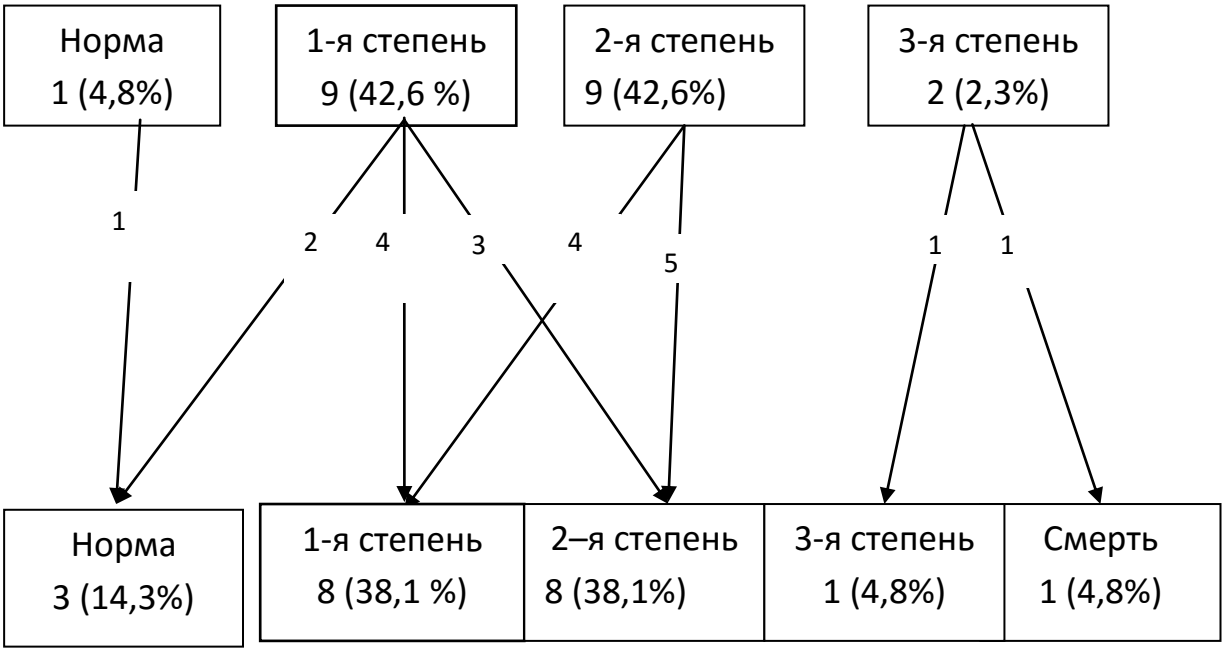

Схема 3.4. Динамика распределения пациентов по степеням артериальной гипертензии до и через 1 год после подбора оптимальной медикаментозной гипотензивной терапии

Таким образом, анализ динамики АД в среднеотдаленном периоде показал более выраженное (p<0,001) снижение уровня АД в основной группе по сравнению с контрольной группой (снижение САД на 25,1% в основной группе и на 15,5% в контрольной группе, ДАД на 16,7% в основной группе и снижение на 9,9% в контрольной группе). Также были достоверные (p<0,001) различия по количеству принимаемых препаратов (1,9±0,1 в основной группе, 2,8±0,1 в контрольной группе).

В **отдаленном периоде** (24,11±2,17 месяцев) выживаемость пациентов после ЭВП составила 95,5%. Было зафиксировано 2 летальных случая – от ОНМК и в результате ДТП.

Гипотензивный эффект процедуры был сохранен в 76,1%, (p<0,05) (схема 3.5). Повышение степени гипертензии наблюдалось у 9 (10,2%) пациентов.



Схема 3.5. Распределение пациентов по группам артериальной гипертензии в среднеотдаленном и отдаленном периоде после ЭВП.

Анализ динамики уровня АД показал, что в отдаленном периоде наблюдения, по сравнению с исходным, среднее систолическое АД снизилось на 20,9%, среднее диастолическое АД – на 15,5% (p<0,05).

Проведен анализ динамики среднего систолического и диастолического АД и применение количества препаратов в основной и контрольной группе. Результаты наблюдений представлены в таблицах 3.16 и 3.17.

Таблица 3.16.

Среднее значение САД, ДАД и количество применяемых препаратов до, через год и два после реваскуляризации почечных артерий в основной группе.

п=84	До операции	Через 12,32±1,26 месяцев	Через 24,11±2,17месяца	p
САД, мм рт. ст.	182,5±2,3	136,7±1,3	144,4±1,5	p<0,001
ДАД, мм рт. ст.	97,4±1,4	81,1±0,5	82,3±0,6	p<0,001
Количество препаратов	2,6±0,1	1,9±0,1	2,0±0,1	p<0,001

В **отдаленном периоде** (24,11±2,17 месяца) выживаемость пациентов в контрольной группе составила 90,5%. Был один летальный случай от гемморагического ОНМК.

В контрольной группе анализ результатов показал, что через 2 года среднее систолическое АД на 13,5%, среднего диастолическое АД – на 10,1%.

Таблица 3.17.

Среднее значение САД, ДАД и количество применяемых препаратов исходно, через год и 2 года после подбора гипотензивной терапии в контрольной группе.

п=19	Исходно	Через 12,32±1,26 месяцев после подбора терапии	Через 24,11±2,17месяца после подбора терапии
САД, мм рт. ст.	181,0±5,0	153,8±2,1	156,5±2,2
ДАД, мм рт. ст.	96,6±2,3	87,0±1,9	86,8±2,0
Количество препаратов	2,5±0,1	2,8±0,1	3,0±0,2

В контрольной группе произошло незначительное перераспределение больных по степени выраженности гипертонии (схема 3.6).

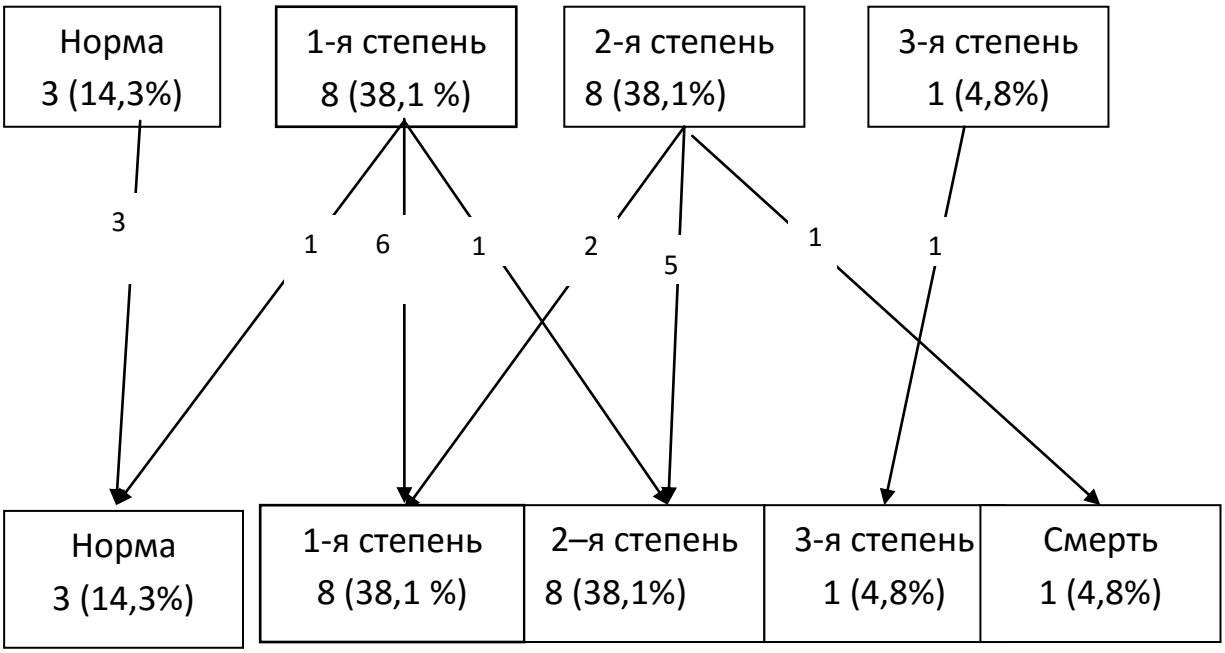

Схема 3.6. Динамика распределения пациентов по степеням артериальной гипертензии через 1 и 2 года год после подбора оптимальной медикаментозной гипотензивной терапии

Таким образом, анализ динамики АД в отдаленном периоде показал более выраженное (p<0,05) снижение уровня АД в основной группе, в сравнении с контрольной группой (снижение САД на 20,9% в основной группе и на 13,5% в контрольной группе, ДАД на 15,5% в основной группе и снижение на 10,1% в контрольной группе). Сохранилась достоверная (p<0,001) разница по количеству принимаемых препаратов (2,0±0,1 в основной группе, 3,0±0,2 в контрольной группе).

Снижение АД в первый и второй годы наблюдения и стойкий гипотензивный эффект отмечается в 76,1%. Следовательно, эндоваскулярная реваскуляризация имеет преимущества в сравнении с консервативной терапией для коррекции АД (p<0,05). У большей части больных наблюдалось снижение уровня АГ вплоть до ее полного купирования.

3.5.1 Влияние эндоваскулярного лечения на функцию почек.

Для изучения изменения показателей почечной функции в отдаленном периоде после эндоваскулярного лечения ИБП атеросклеротического генеза анализировались результаты функции почек на сроках 12,32±1,26 и 24,11±2,17 месяцев после вмешательства. В среднеотдаленном периоде обследование прошло 86 пациентов основной группы и 20 пациентов контрольной группы, в отдаленном периоде 84 пациента основной группы и 19 пациентов контрольной группы.

Таблица 3.18.

Исходные данные пациентов в зависимости от стадии ХБП.

Группы		Исходные стадии ХБП			
		Стадия 5 (СКФ < 15)	Стадия 4 (СКФ 15–29)	Стадия 3Б (СКФ 30–44)	Стадия 3А (СКФ 45–60)
Основная (n=88)	Количество пациентов, абс.	0	15	39	34
	% от общего числа пациентов	0%	17%	44,3%	38,6%
Контрольная (n=21)	Количество пациентов, абс.	0	4	10	7
	% от общего числа пациентов	0%	19%	47,6%	33,4%

В среднеотдаленном периоде обследование прошло 86 пациентов основной группы, выживаемость пациентов составила 97,7%. Улучшение почечной функции среднеотдаленном периоде после реваскуляризации отмечалось у 29 пациентов (33% случаев) ($p<0,05$), стабилизация отмечалась у 39 пациентов (44,3%), ухудшение почечной функции наблюдалось у 16 пациентов (18,2%). Анализ динамики почечной функции показал, что в среднеотдаленном периоде наблюдения, по сравнению с исходным, средний уровень СКФ увеличился на 11,14% (с 41,1±1,0 до 46,7±1,0 мл/мин/1,73м^2) ($p<0,05$), средний уровень креатинина сыворотки крови уменьшился на 12,4% (с 150,5±3,8 до 131,8±2,8 мкмоль/л) ($p<0,05$).

В среднеотдаленном периоде (через 12,32±1,26 месяцев) произошло перераспределение пациентов по стадиям выраженности ХБП как в сторону понижения стадии ХБП, так и в сторону повышения (схема 3.7).

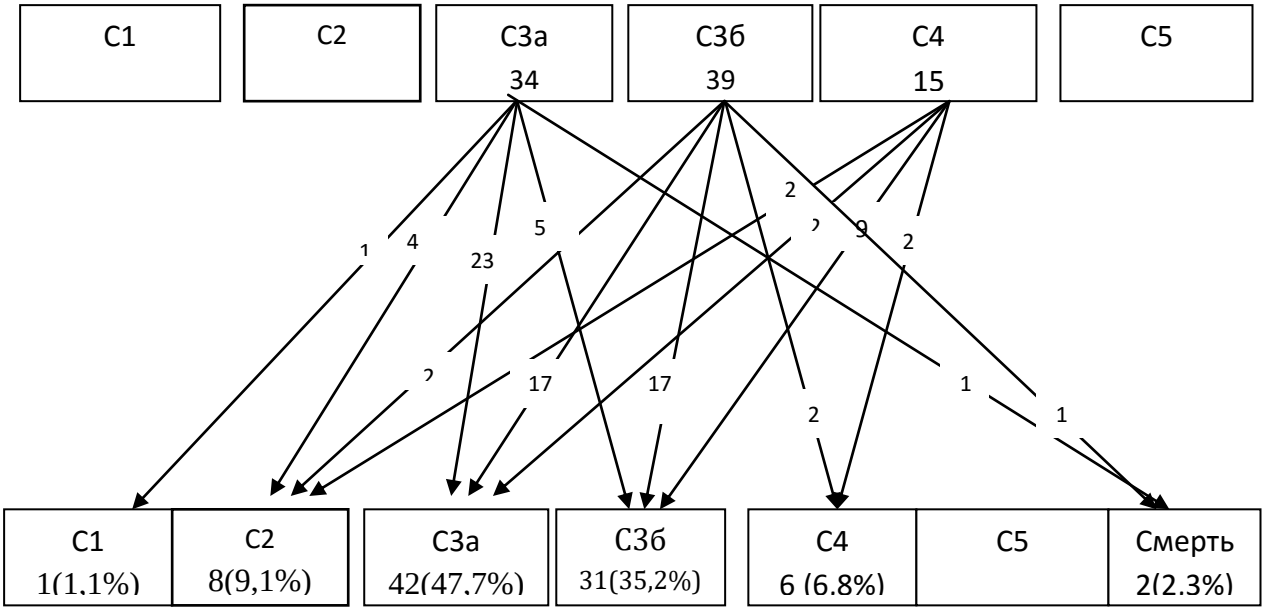

Схема 3.7. Распределение пациентов по стадиям ХБП в непосредственном и среднеотдаленном периодах после эндоваскулярной реваскуляризации в основной группе.

В контрольной группе в среднеотдаленном периоде обследование прошло 20 пациентов, выживаемость составила 95,2%. Достоверной динамики СКФ и креатинина в этой группе не зафиксировано (СКФ с 42,5±2,2 уменьшилась до 41,7±2,3 мл/мин/1,73м^2, креатинин с 160,7±6,7 увеличился до 163,9±6,9

мкмоль/л). Улучшение почечной функции отмечалось у 1 пациента (5% случаев), стабилизация отмечалась у 14 пациентов (70%). Ухудшение почечной функции наблюдалось у 5 пациентов (25%). Существенного перераспределения по стадиям ХБП не произошло.

В отдаленном периоде (24,11±2,17 месяцев) обследование из основной группы прошло 84 пациента, выживаемость пациентов составила 95,5%.

Улучшение почечной функции в отдаленном периоде после реваскуляризации отмечалось у 26 пациентов (30% случаев), стабилизация отмечалась у 38 пациентов (43,2%). Ухудшение почечной функции наблюдалось у 20 пациентов (22,7%). Анализ динамики почечной функции показал, что в отдаленном периоде наблюдения, по сравнению с исходным, среднее СКФ увеличилось на 10,3% (с 41,1±1,0 до 45,8±1,1 мл/мин/1,73м^2)($p<0,05$), средний уровень креатинина уменьшился на 11,2% (с 150,5±3,8 до 135,3±3,0 мкмоль/л) ($p<0,05$). Существенной динамики пациентов по стадиям ХБП в основной группе не было (схема 3.8)

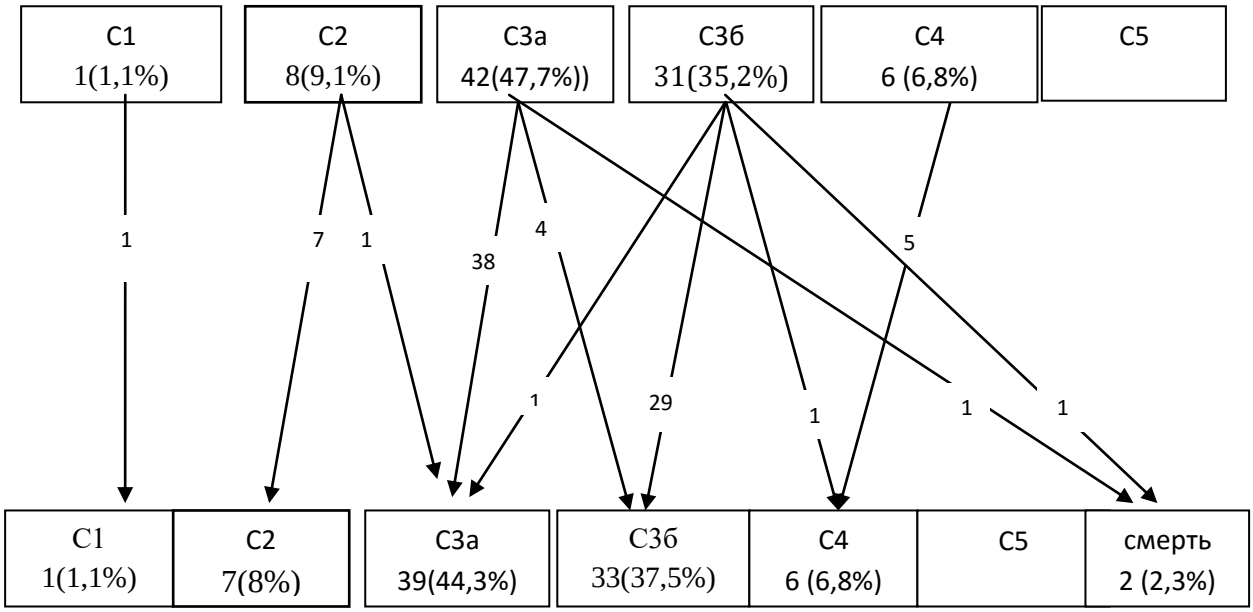

Схема 3.8. Распределение пациентов по стадиям ХБП в среднеотдаленном и отдаленном периоде после ЭВП.

В контрольной группе в отдаленном периоде обследование прошло 19 пациентов, выживаемость составила 90,5%. Динамики СКФ и креатинина была не

существенной (СКФ с 42,5±2,2 уменьшилась до 40,4±2,4мл/мин/1,73м^2, креатинин с 160,7±6,7 увеличился до 162,5±7,2мкмоль/л). Улучшение почечной функции выявлено у 1 пациента (5,3% случаев), стабилизация отмечалась у 13 пациентов (68,4%), ухудшение наблюдалось у 5 пациентов (26,3%). Перераспределения по стадиям ХБП не произошло.

Таблица 3.19.

Средние значения СКФ в основной и контрольной группах исходно, через 1 и 2 года.

СКФ,мл/мин./1,73м^2	Среднее значение СКФ в исследуемых группах		p =
	Основная (n = 84)	Контрольная (n = 19)	
Исходно	41,1±1,0	42,5±2,2	0,538
Через 12,32±1,26 месяцев	46,7±1,0	41,7±2,3	0,001
Через 24,11±2,17 месяцев	45,8±1,1	40,4±2,4	0,036

Таким образом, положительный эффект от проведенного лечения в отдаленном периоде получен у 26 (30%) пациентов основной группы (СКФ увеличилось с 36,7±1,8 мл/мин/1,73м^2 до 51,2±2,2 мл/мин/1,73м^2). В этой подгруппе достоверно ($p<0,05$) повысилась СКФ (более 20% от исходного), соответственно и изменения креатинина сыворотки крови были существенны в сторону снижения (уменьшение на более 22% от исходного).

Стабилизация почечной функции по СКФ после проведенного лечения в отдаленном периоде у пациентов основной группы была отмечена у 38 (43,2%) пациентов (СКФ увеличилось с 42,3±1,0 мл/мин/1,73м^2 до 43,8±1,4 мл/мин/1,73м^2). В этой подгруппе изменения СКФ и креатинина сыворотки крови были незначительны (менее 20%). Однако на фоне отсутствия динамики в почечной функции наблюдается снижение ($p<0,05$) САД от значений до эндоваскулярного лечения (178±4,0 мм.рт.ст.) и после (139±3,0 мм.рт.ст.). ДАД снизилось ($p<0,05$) от значений до операции (96±1,7 мм.рт.ст) и после (83±2,1 мм.рт.ст.) лечения.

Отрицательная динамика СКФ отмечена у 20 (22,7%) пациентов. Ухудшились значения СКФ в отдаленном периоде на более чем 20% от исходного (СКФ уменьшилось с 46,5±1,1 мл/мин/1,73м^2 до 36,8±1,4 мл/мин/1,73м^2).

Таким образом, эндоваскулярная реваскуляризация почек достоверно улучшает почечную функцию в отдаленном периоде наблюдения. При эндоваскулярном лечении достоверно повышалась СКФ как через 12,32±1,26 месяцев, так и через 24,11±2,17 месяцев после вмешательства. Следовательно, можно говорить о положительном влиянии реваскуляризации почек при наличии критических стенозов и окклюзий ПА у пациентов с ИБС, которая в большинстве случаев (73,2%) улучшает и стабилизирует их функцию ($p<0,05$).

Клинически случай №1

Пациент Б., 77 лет, был направлен на проведение коронарографии с диагнозом: ИБС: Стенокардия напряжения 3 ФК Гипертоническая болезнь 3 стадии, риск 4.. ХСН 1 ФК 3. Пароксизмальная форма фибрилляции предсердий.

Больной страдает АГ в течение 20 лет ухудшение состояния в течении последних 2х лет, увеличение цифр САД до 200 мм. рт. ст. принимает регулярно гипертензивные препараты (3 препарата), стабилизация АД -180/100 мм. рт. ст. Скорость клубочковой фильтрации (СКФ) по формуле CKD-EPI составила 34 мл/мин/1,73 $м^3$.

Коронароангиография была выполнена правым лучевым доступом. В ходе ангиографического обследования коронарных артерий гемодинамически значимых стенотических изменений не выявлено (рис. 3.3-3.4). При ангиографии ПА был выявлен критический стеноз (99%) проксимального сегмента левой ПА, в бассейне правой почечной артерии гемодинамически значимых стенотических изменений не выявлено (рис. 3.5).

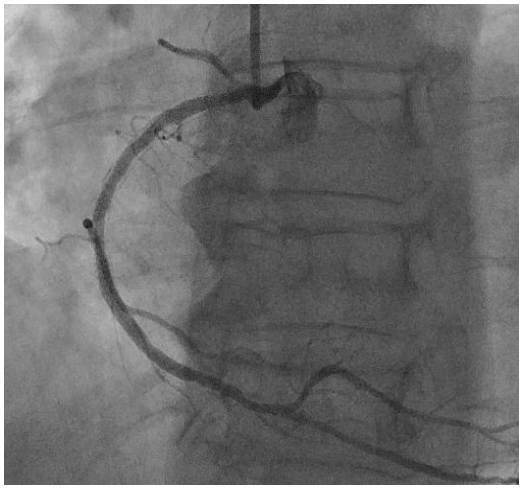

Рис.3.3. Правая коронарная артерия, без гемодинамически значимых стенотических изменений.

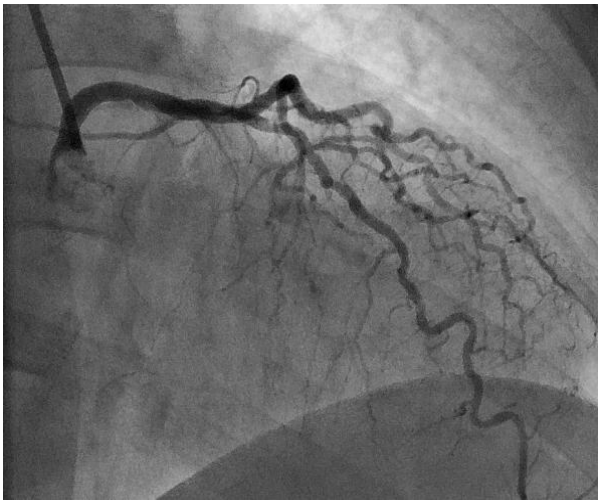

Рис.3.4. Левая коронарная артерия, без гемодинамически значимых стенотических изменений

Через 2 месяца после безуспешной многокомпонентной гипотензивной терапии, пациент был взят на стентирование левой ПА. В зону стеноза проксимального сегмента правой ПА после баллонной дилятации был имплантирован почечный стент Palmaz Blue (Cordis) 6,0x17 мм. На контрольных ангиограммах - полное раскрытие стента, пробег контраста прослеживается на всем протяжении до уровня коркового слоя, ангиоархитектоника сосудов не нарушена, признаков дистальной эмболизации не выявлено (рис.3.6).

Рис.3.5. Ангиография брюшного отдела аорты. Субокклюзия

Рис.3.6 Ангиограмма после стентирования левой ПА.

проксимального сегмента левой
ПА.

Ранний послеоперационный период прошел без осложнений. Оценка результатов операции была проведена на стандартных сроках (7 сутки, 12 месяцев, 24 месяца). На 7 сутки после операции уровень СКФ существенно не изменился – 36 мл/мин/1,73м^2 (увеличение на 6% от исходного), средний уровень систолического давления (по данным трехкратного измерения) снизился на 13,9% с 180 до 155мм.рт.ст; средний уровень диастолического давления снизился на 18,1% со 110 до 90 мм.рт.ст.

Через 12 месяцев после реваскуляризации пациент отмечает стабилизацию АД на уровне 155/80 мм.рт.ст. на фоне двухкомпонентной медикаментозной терапии. По лабораторным данным, отмечалось улучшение почечной функции: уровень СКФ увеличился на 91 % от исходного и составила 65 мл/мин/1,73 м^2. По данным УЗДГ ПА проходимость в области реконструкции сохраняется, а остаточный стеноз просвета стента составляет не более 10%.

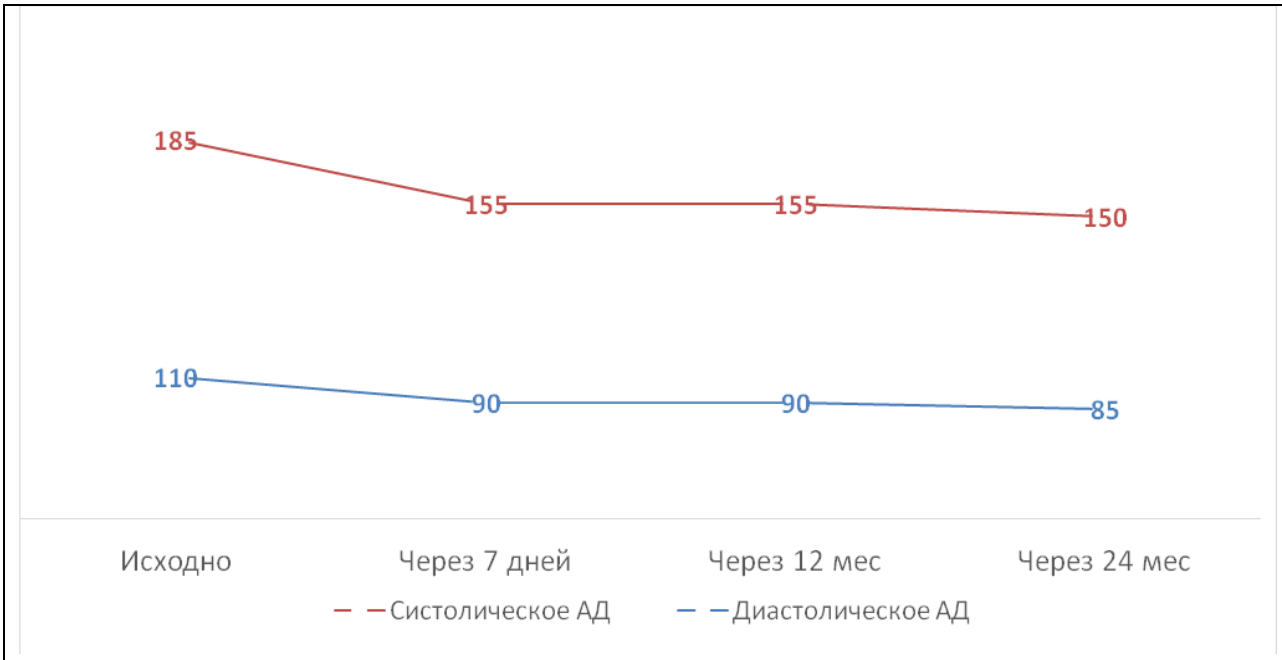

Рис. 3.7. Динамика среднего АД

Через 23 месяца после реваскуляризации пациент отмечает стабилизацию

давления, отмечалось улучшение почечной функции – уровень СКФ составил 66 мл/мин/1,73 $м^2$. Средний уровень систолического АД снизился на 16,7% со 180 до 150 мм.рт.ст; средний уровень диастолического АД снизился на 22,7% – со 110 до 85 мм.рт.ст. (рис. 3.7). По данным УЗДГ ПА сохраняется полная проходимость стента ПА в области реконструкции, остаточный стеноз составил не более 10%.

3.5.2 Влияние эндоваскулярного лечения на функцию почек у пациентов с тотальными окклюзиями ПА.

Из 19 пациентов с тотальными окклюзиями ПА двусторонние поражения встретились у 6 пациентов (31,6%). Для определения динамики почечной функции у пациентов с окклюзированной почечной артерией проводили динамическую нефросцинтиграфию в дополнение к стандартным методам определения почечной функции СКФ по креатинину крови.

Улучшение почечной функции в среднеотдаленном периоде после реваскуляризации (по формуле CKD-EPI) отмечалось у 6 пациентов (31,6% случаев), стабилизация отмечалась у 9 пациентов (47,4%). Ухудшение почечной функции наблюдалось лишь у 2 пациентов (10,5%). Анализ динамики почечной функции показал, что в среднеотдаленном периоде наблюдения, по сравнению с исходным, среднее СКФ увеличилось на 11,6% (с 38,8±0,8 до 43,3±1,0 мл/мин/1,73$м^2$) ($p<0,05$).

В отдаленном периоде (24,11±2,17 месяцев)обследование прошли 18 пациентов. Улучшение почечной функции отмечалось у 6 пациентов (31,6% случаев), стабилизация отмечалась у 9 пациентов (47,4%), ухудшение у 2 пациентов (10,5%). Динамика СКФ была не существенной по сравнению с результатами однолетней давности и составила 42,7±0,9 мл/мин/1,73$м^2$ (10,1%) ($p<0,05$).

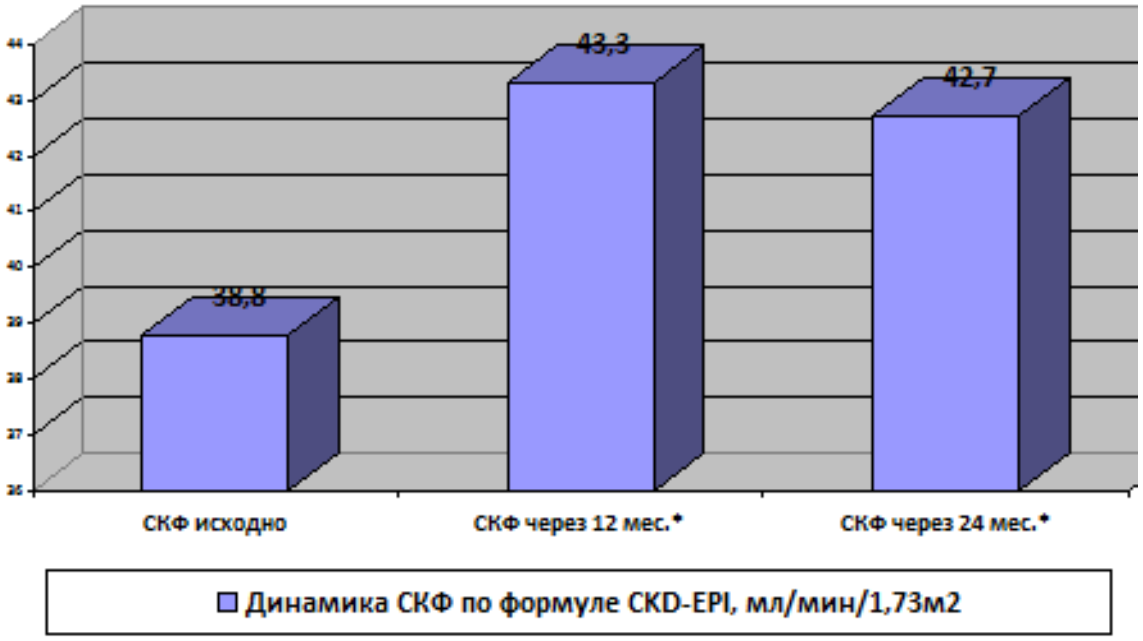

Рис.3.8. Динамика СКФ по формуле CKD-EPI исходно, и на сроках 12 и 24 месяцев. Примечание: *= p<0,05.

Динамическая нефросцинтиграфия была проведена 19 пациентам, у которых по данным селективной ангиографии были выявлены окклюзии почечных артерий. Основным признаком нарушения функции почек у больных с ИБП по данным динамической сцинтиграфии с тубулотропным радиофармпрепаратом I^{131}–гиппураном было снижение секреторной функции почки на стороне поражения без нарушения уродинамики или, при длительном течении гипертензии, билатеральное снижение секреторной функции.

Снижение экскреторной функции почки на стороне окклюзии установлено у 19 (100%) пациентов с окклюзией ПА. Средняя СКФ в окклюзированной почке составила 7,0±0,5 мл/ мин/1,73 $м^2$, в контралатеральной почке составила 35,0±2,1 мл/ мин/1,73 $м^2$. Контрольная динамическая нефросцинтиграфия была проведена в сроки 12±1,26 месяцев после реваскуляритзации тотальных окклюзий почечных артерий. В среднеотдаленном периоде обследование прошли 18 пациентов.

В среднеотдаленном периоде (12±1,26 месяцев) после реваскуляризации по данным динамической нефросцинтиграфии отмечалась положительная динамика (улучшение и стабилизация) у 16 пациентов (84,2%) в виде увеличения

объема перфузии почки с окклюзированной ПА, улучшение функции почки с исходно окклюзированной ПА, повышения СКФ почек. СКФ в почке с исходно окклюзированной ПА с 7,0±0,5 до 9,5±0,8 мл/ мин/1,73 м^2 (35,7%). Ухудшение СКФ отмечено у 2 (10,5%) пациентов.

Таблица 3.20.

Динамика СКФ по данным динамической нефросцинтиграфии исходно и через 12±1,26 месяцев после эндоваскулярной реваскуляризации.

СКФ по данным динамической нефросцинтиграфии	Группа пациентов	N	M±m	P
СКФ в почке с окклюзированной ПА исходно, мл/мин./1,73 м^2	Основная	19	7,0±0,5	0,885
	Контрольная	3	6,8±1,2	
СКФ в почке с неокклюзированной ПА исходно, мл/мин./1,73 м^2	Основная	19	35,0±2,1	0,696
	Контрольная	3	33,1±2,5	
СКФ в почке с окклюзированной ПА через год, мл/мин./1,73 м^2	Основная	18	9,5±0,8	0,041
	Контрольная	3	4,9±0,5	
СКФ в почке с неокклюзированной ПА через год, мл/ мин/1,73 м^2	Основная	18	37,1±2,0	0,048
	Контрольная	3	31,7±1,4	

Всем пациентам с хроническими окклюзиями ПА было проведено УЗИ почек. Проводились как качественная оценка контуров почки, паренхимы, так и расчет объема почек (V) по формуле Dinkel (1985).

Таблица 3.21.

Биометрические показатели почки с окклюзией почечной артерии у больных по данным УЗИ исходно и через 12±1,26 месяцев после реваскуляризации ПА (M±m)

Показатель	Исходно	через 12±1,26 месяцев	p
Длина почки, мм	93,5± 5.3	94,0± 3.1	0,546
Ширина почки, мм	37,9±2,5	38,1±1,8	0,711
V почки, см^3	117,7 ± 4.2	119,4± 2.1	0,61
Толщина паренхимы, мм	15,3± 1,7	15,5± 1,9	0,471

Как видно из табл. 3.21, V почки с окклюзией ПА, длина, ширина, толщина паренхимы после реваскуляризации в среднеотдаленном периоде достоверно не изменились.

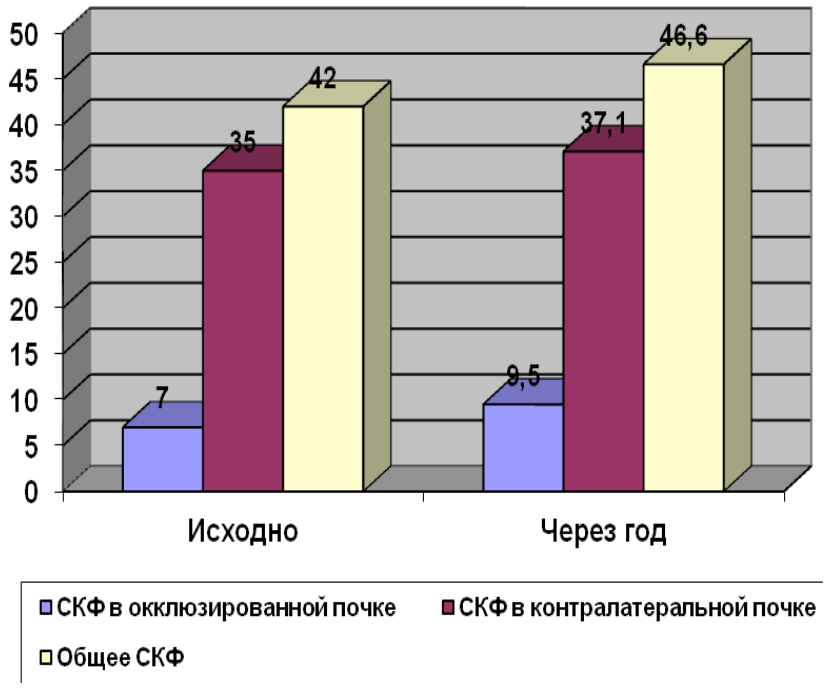

Рис.3.9. Динамика СКФ по данным нефросцинтиграфии исходно и через 12±1,26 месяцев

Исходя из вышесказанного, эндоваскулярная реваскуляризация тотальных окклюзий ПА достоверно улучшала почечную функцию как в среднеотдаленном периоде, так и в отдаленном периоде наблюдения; как по данным СКФ по креатинину крови, так и по данным нефросцинтиграфиии ($p<0,05$). Следовательно, можно говорить об эффективном положительном влиянии реваскуляризации почек, которая в большинстве случаев улучшает и стабилизирует их функцию (84,2%), при этом предикторами эффективно реваскуляризация можно считать размеры не менее 70 мм по длине по данным УЗИ, толщина паренхимы не менее 12 мм на стороне с окклюзированной почечной артерией.

Клинический пример №2.

Пациентка М., 57 лет, была направлена на проведение коронарографии с диагнозом: ИБС: Стенокардия напряжения 3 ФК Гипертоническая болезнь 3 стадии, риск 4.. ХСН 1 ФК 3.

В ходе ангиографического обследования в коронарных артериях выявлены стенозы правой коронарной артерии до 50%, стенозы огибающей артерии до 60% и пролонгированный диффузный критический стеноз проксимально-медиального сегмента передней межжелудочковой артерии (ПМЖА) на уровне отхождения 1 диагональной артерии (до 95%), в связи, с чем пациентке была выполнено бифуркационное стентирование гемодинамически значимого критического стеноза ПМЖА (рисунок 3.10 - 3.14).

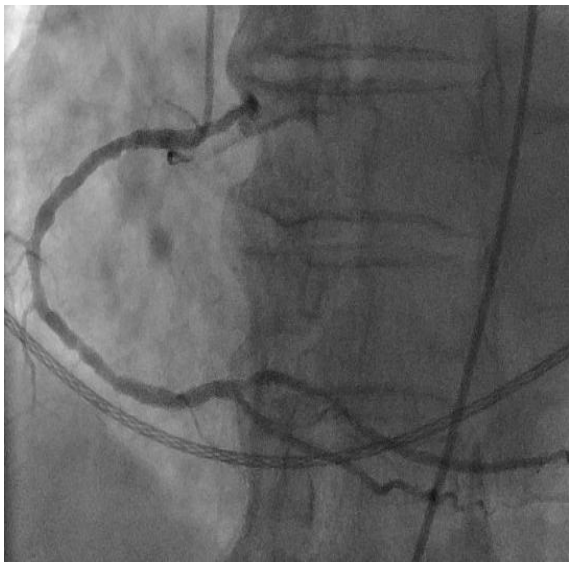

Рис.3.10. Селективная ангиография правой коронарной артерии, стенозы до 50%.

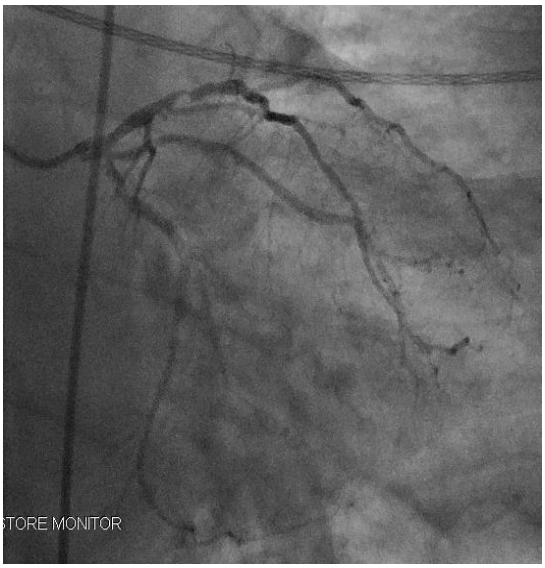

Рис.3.11. Селективная ангиография левой коронарной артерии, стенозы огибающей артерии до 60%, критический стеноз ПМЖА.

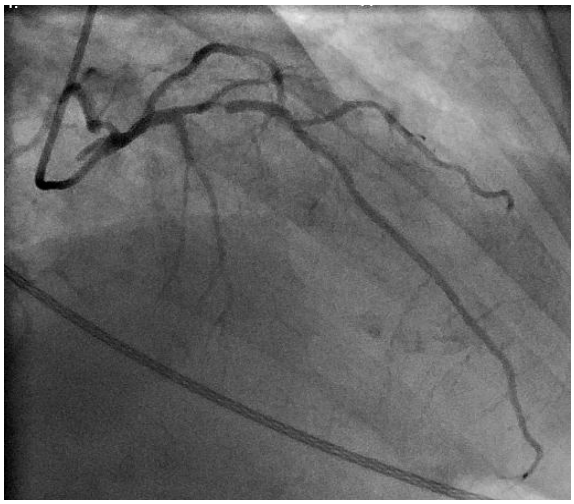

Рис.3.12 Селективная ангиография ле-

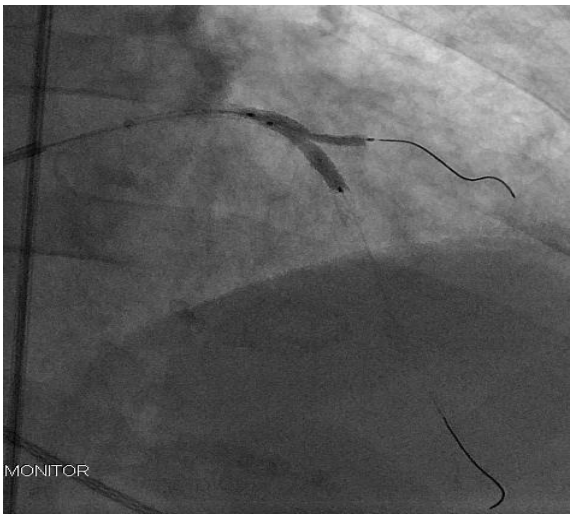

Рис.3.13. Этап проведения бифуркаци-

вой коронарной артерии (передняя межжелудочковая артерия)

онного стентирования передней межжелудочковой артерии и 1 диагональной ветви

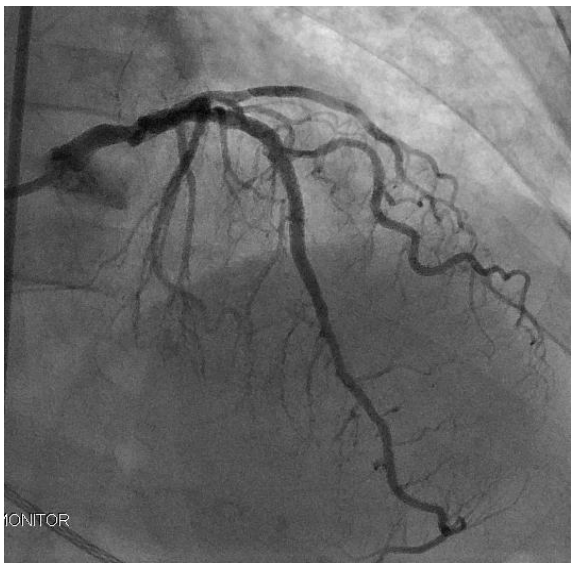

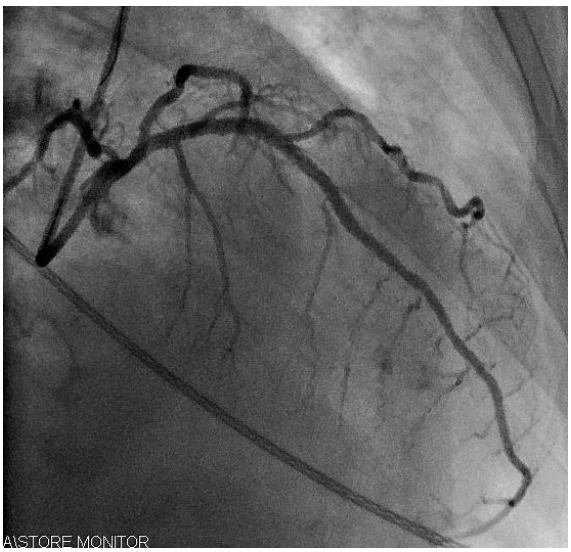

Рис. 3.14. Окончательные ангиограммы после стентирования

По результатам ангиографии ПА была выявлена полная окклюзия правой ПА и гемодинамически значимый (до 85%) стеноз проксимального сегмента левой ПА. Градиент давления в стенозе левой ПА составил 35 мм.рт.ст. На нефрограммах выявлялось полное отсутствие паренхиматозного кровотока справа, и выраженное обеднение с изменением внутрипочечной ангиоархитектоники левой ПА по типу «обгорелого дерева» (рисунок 3.15,3.16).

Рис.3.15. Селективная ангиогра-

Рис.3.16 Селективная ангиография

фия левой ПА. Стеноз проксимального сегмента до 85%. правой ПА. Окклюзия с устья.

Из анамнеза: в течение последних трех лет также отмечает регулярные гипертонические кризы с подъемами АД до 240/140 мм.рт.ст. Регулярно принимает многокомпонентную медикаментозную терапию (моксонидин 0.2 мг/сут, лерканидипин 10 мг/сут, фуросемид в дозе 20 мг/сут) без видимого клинического эффекта. В биохимических анализах крови уровень мочевины составил 13,8 ммоль/л, уровень креатинина - 168,1 ммоль/л. Скорость клубочковой фильтрации (СКФ) по формуле CKD-EPI в последние 3 месяца составила 28 мл/мин/1,73 $м^2$. Длина почки с окклюзированной почечной артерией по данным УЗИ составила 74 мм, толщина паренхимы 14 мм.

Среднесуточное АД составило 185/110 мм.рт.ст. Учитывая наличие окклюзии правой ПА пациентки, её направили на динамическую нефросцинтиографию (таблица 3.22): функция правой почки резко снижена: объем почечного кровотока асимметричный, значительно снижен справа: индекс перфузии левой почки – 80%, правой почки – 20%. Скорость клубочковой фильтрации слева – 37,71 мл/мин., справа – 5,92 мл/мин, суммарная скорость – 43,63 мл/мин. Вклад левой почки – 86%, правой почки – 14%.

Таблица 3. 22.

Исходные данные динамической нефросцинтиграфии.

	Левая почка	Правая почка
Площадь почки ($см^2$)	55,16	24,36
Перфузия % (Int)	79,74	28,26
Перфузия% (Slo)	88,77	11,23
Захват% (Int)	86,43	13,57
СКФ:	37,70	5,92
Период накопления:	2,59	1,09
Период полувыведения:	31,57	27,57

Таким образом, у пациентки имелась IV стадия ХБП на фоне полной окклюзии правой ПА и критического стеноза левой ПА с клиническими проявлениями в виде выраженной неконтролируемой АГ с эпизодами гипертонических кризов. Учитывая вышеперечисленное, было принято решение о проведении ан-

гиографии ПА с возможной первичной реваскуляризацией хронической окклюзии правой ПА. Операция была проведена через 1,5 месяца после коронароангиографии.

Была проведена баллонная предилятация окклюзии баллонным катетером Empira 1,5x15 мм (Cordis). На ангиограммах остаточный критический стеноз проксимального сегмента правой ПА, определяется пробег контраста в правой почке на всех уровнях (рис. 3.17, 3.18).

Рис. 3.17. Этап реканализации правой ПА.

Рис.3.18. Ангиограммы после баллонной ангиопластики правой ПА.

В зону остаточного стеноза проксимального сегмента правой ПА был имплантирован почечный стент Palmaz Blue (Cordis) 5,0x17 мм (рисунок 5). На контрольных ангиограммах - полное раскрытие стента, пробег контраста прослеживается на всем протяжении до уровня коркового слоя, ангиоархитектоника сосудов выраженно деформирована, признаков дистальной эмболизации не выявлено (рис. 3.19, 3.20).

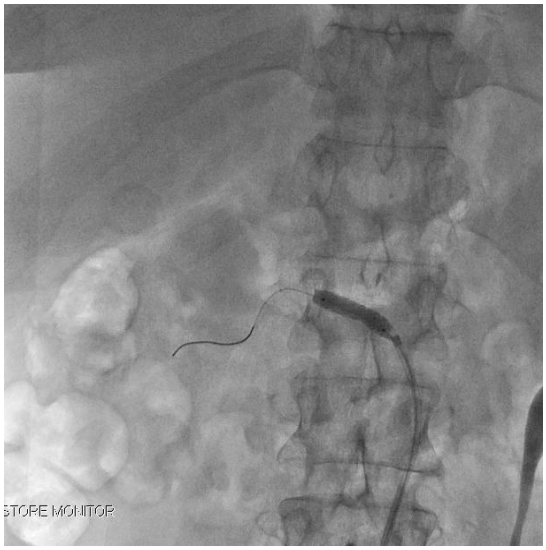

Рис. 3.19. Этап имплантации почечного стента.

Рис. 3.20. Ангиограмма после стентирования правой ПА.

Ранний послеоперационный период прошел без осложнений. Оценка результатов операции была проведена на стандартных сроках (7 сутки, 1 год, 2 года). На 7 сутки после операции уровень креатинина плазмы крови снизился на 8% и составил 154,8 мкмоль/л, СКФ увеличилась на 12,5% и составила 32 мл/мин/1,73м^2, средний уровень систолического давления (по данным суточного мониторирования) снизился на 11,2% со 185 до 165 мм.рт.ст; средний уровень диастолического давления снизился на 22,7% со 110 до 85мм.рт.ст.

Через 1 месяц после реваскуляризации пациентка поступила для плановой ангиографии и стентирования критического стеноза левой ПА. Отмечалось улучшение почечной функции на 42% – концентрация креатинина плазмы крови составила 125,8 мкмоль/л, СКФ была равна 40 мл/мин/1,73 м^2. Средний уровень систолического давления снизился на 32,1% со 185 до 140 мм.рт.ст; средний уровень диастолического давления снизился на 27,3% – со 110 до 80 мм.рт.ст. По данным УЗДГ ПА, сохраняется полная проходимость в области реконструкции, остаточный стеноз просвета составил не более 10%. По данным динамической нефросцинтиграфии отмечается положительная динамика в виде увеличения объема перфузии правой почки, улучшение функции левой почки, повышения

СКФ. Объем почечного кровотока асимметричный, снижен справа: индекс перфузии левой почки – 75%, правой почки – 24%. Суммарная скорость клубочковой фильтрации – 55,56 мл/мин. (слева – 46,5 мл/мин., справа – 9,06 мл/мин.). Вклад почек: левая почка – 84%, правая почка – 16%. На контрольных ангиограммах просвет в стенте правой ПА сохранен, без признаков рестеноза (рис. 3.20), сохраняется критический стеноз устья левой ПА (рис. 3.22).

Было проведено стентирование левой ПА стентом Palmaz Blue (Cordis) с хорошим техническим результатом (рис. 3.23).

Через 1 год после реваскуляризации пациентка отмечает общего самочувствия, стабилизацию АД на уровне 140/80 мм.рт.ст. на фоне однокомпонентной медикаментозной терапии. По лабораторным данным, отмечено улучшение почечной функции: концентрация креатинина плазмы крови снизилась на 59,7% от исходного и составила 67,8 мкмоль/л, СКФ увеличилась на 263% от исходного и составила 84 мл/мин/1,73 $м^2$. Средний уровень систолического давления снизился на 32,1% со 185 до 135 мм.рт.ст; средний уровень диастолического давления снизился на 27,3% от исходного - со 110 до 75 мм.рт.ст. По данным УЗДГ ПА, проходимость в области реконструкции сохраняется, а остаточный стеноз просветов стентов составляет не более 10%. По данным динамической нефросцинтиграфии, наблюдается положительная динамика в виде увеличения объема перфузии правой почки, улучшение функции левой почки, повышения СКФ обеих почек. Объем почечного кровотока асимметричный, снижен справа индекс перфузии левой почки – 75%, правой почки – 24%. Суммарная скорость клубочковой фильтрации – 55,56 мл/мин. (слева – 46,5 мл/мин., справа – 9,06 мл/мин.). Вклад почек: левая почка – 80%, правая почка – 20% (Таблица 3.23)

Рис.3.21. Ангиограмма правой ПА через 1 месяца, проходимость стента правой почечной артерии не нарушена.

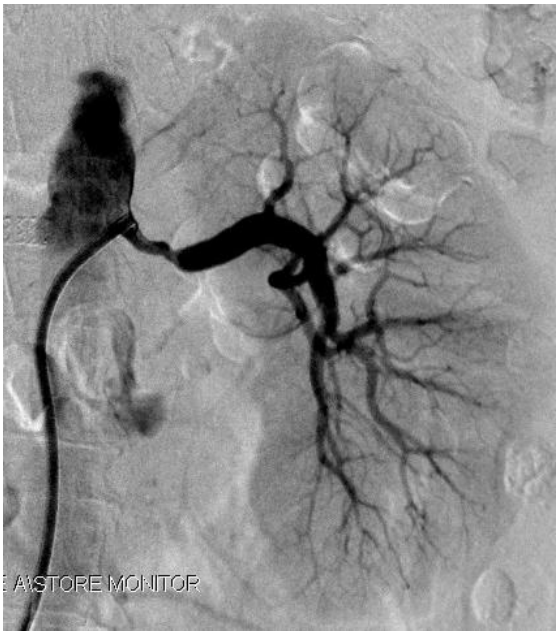

Рис. 3.22. Исходная ангиограмма левой ПА через 1 мес., стеноз проксимального сегмента до 85%.

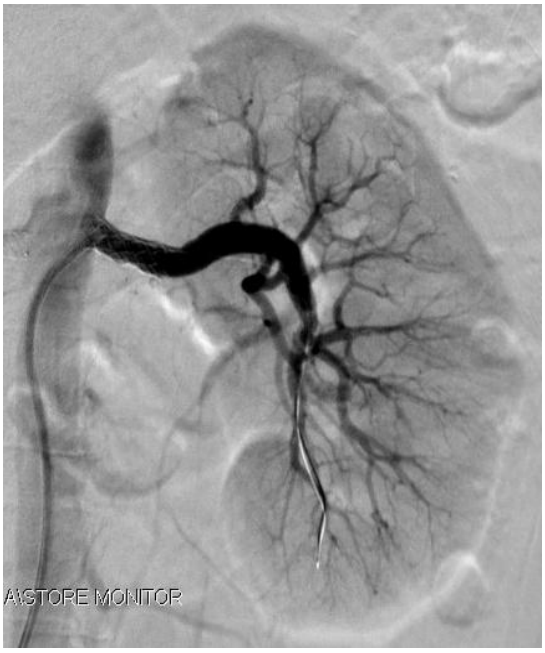

Рис. 3.23. Контрольная ангиограмма левой ПА после стентирования.

Таблица 3.23.

Динамическая нефросцинтиграфия (исходно и через 1 год).

Почка	ЛП	ПП	ЛП	ПП	ЛП	ПП
Площадь почки (см^2)	55,16	24,36	61,4	33,6	+11,31	+37
Перфузия % (Int)	79,74	28,26	76,84	30,03	-3,64	+6,26
Перфузия% (Slo)	88,77	11,23	88,7	11,35	-0,08	+1,06
Захват% (Int)	86,43	13,57	86,47	15,14	+0,04	+11,56
СКФ:	37,70	5,92	52,14	10,01	+38	+68,2
Период накопления:	2,59	1,09	3,47	1,25	+33,9	+14,6
Период полувыведения:	31,57	27,57	27,2	37,65	-13,85	+36,56
	Исходно		Через 12 мес		Динамика (+/- %)	

Через 2 год после реваскуляризации пациентка стала отмечать существенное улучшения самочувствия: исчезла слабость, головокружение, давление стабилизировалось, отмечалось улучшение почечной функции – концентрация креатинина плазмы крови снизилась до 125,8 мкмоль/л, СКФ существенно не изменилась по сравнению с данными за 1 год и составила 86 мл/мин/1,73 м^2. Средний уровень систолического давления снизился на 32,1% со 185 до 140 мм.рт.ст; средний уровень диастолического давления снизился на 27,3% – со 110 до 80 мм.рт.ст. По данным УЗДГ ПА сохраняется полная проходимость стентов обеих ПА в области реконструкции, остаточный стеноз составил не более 10%.

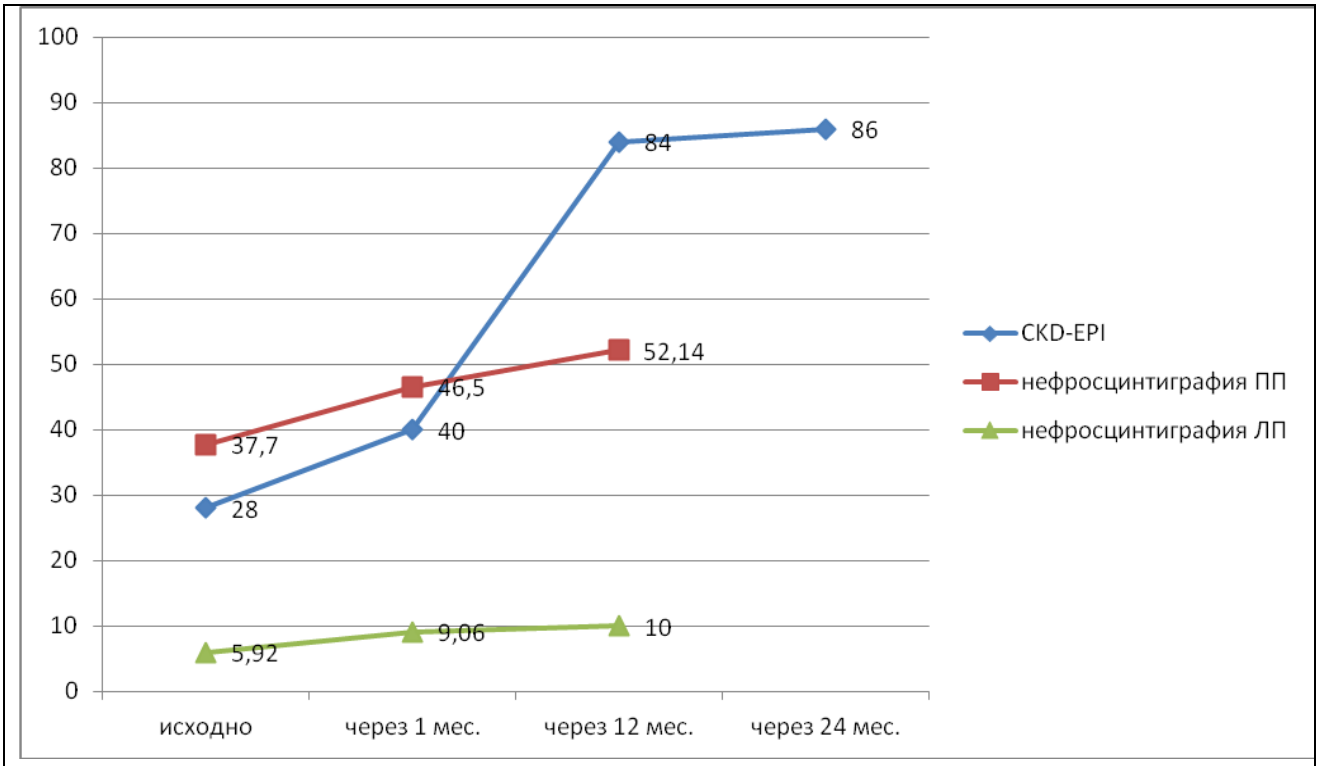

Рис. 3.24. Динамика СКФ по лабораторным данным (CKD-EPI) и данным нефросцинтиграфии

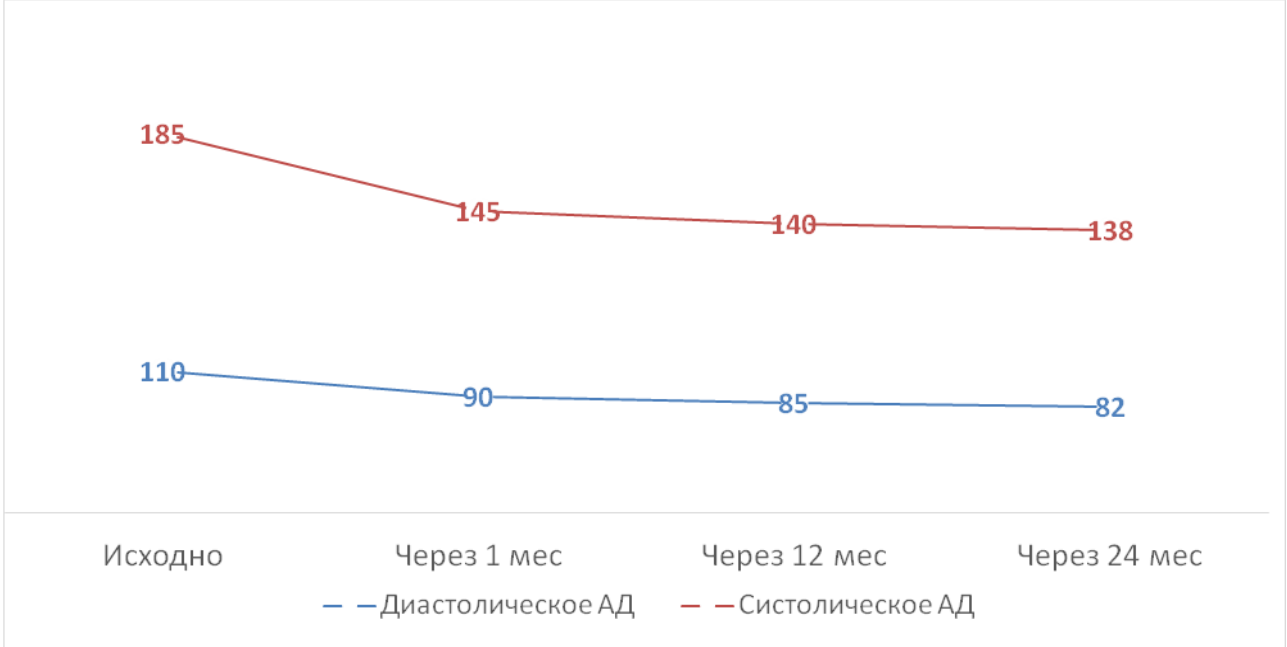

Рис. 3.25. Динамика среднего АД

Таким образом, представленное наблюдение иллюстрирует успешный случай улучшения функции почек после полной реканализации окклюзии и критического стеноза почечных артерий.

ОБСУЖДЕНИЕ ПОЛУЧЕННЫХ РЕЗУЛЬТАТОВ

Ишемическая болезнь почек, несмотря на столь длительное существование, огромного количества разнообразных экспериментальных работ и более чем 70-летний опыт хирургического лечения, до сих пор остается актуальной и мало изученной проблемой, особенно в сочетание со столь грозным заболеванием как ИБС (Здравоохранение в России. 2013: статистический сборник, 2013). Основной причиной ИБП по данным литературы является атеросклеротический стеноз почечной артерии. Частота сочетанных атеросклеротических поражений (КА, ПА, брахицефальных артерий, артерий нижних конечностей) различных артериальных регионов у больных мультифокальным атеросклерозом по данным ряда авторов достигает 90% (Бузиашвили Ю.И., 1989; Белов Ю.В., 2007; Graford E.S., 1981). Особую актуальность представляет сочетание ИБП с ИБС (Бузиашвили Ю.И., 1994; Uzu T. и соавт., 1997). У таких пациентов распространена симптоматическая гипертония, обнаруживаемая более чем у 5-10% общей популяции больных АГ. Атеросклеротический стеноз ПА занимает первое место среди причин вазоренальной гипертензии и составляет 61–87,5% (Даренков С.П., Белов Ю.В., 2007; Ollivier R., Boulmier D., 2009). Распространенность стеноза ПА среди пациентов с заболеваниями периферических артерий составляет 34-45%, с расстройствами мозгового кровообращения, обусловленными атеросклерозом брахиоцефальных артерий – 14-18%, с ИБС – 7-30% и в 17% случаев больных сахарным диабетом 2 типа и АГ, резистентной к медикаментозной терапии (Вради А.С., 2006; Белов Ю.В., Степаненко А.Б., 2007; Bakris G.L. et al., 2000; Grunwald I.Q. et al., 2010). Важным аспектом эффективности реваскуляризации является степень стеноза ПА. В исследованиях на собаках снижение по-

чечного кровотока и повышение АД не наблюдалось, пока степень сужение ПА не достигла 75% (Imanishi M. et al., 1992). В организме человека увеличение секреции ренина, по оценке каптоприл-стимулированной секреции почечной вены, наблюдается только у пациентов со стенозом более 80% (Simon G, 2000), а снижение тканевой перфузии почек происходит при стенозе более 77% (Gloviczki M.L. et al., 2011). Исходя из этого, можно утверждать, что у части пациентов со стенозом менее 70% и даже менее 80%, стеноз не всегда является гемодинамически значимым. Исходя из вышесказанного, особый интерес представляет течение ИБП у пациентов с выраженными и однозначно гемодинамически значимыми стенозами ПА (свыше 90%), особенно в сочетании с ИБС. Доказано, что нарушенная функция почек у пациентов с ИБС повышает смертности от сердечно-сосудистых заболеваний на 50% (Wannamethee S.G., 2006). На сегодняшний день четко обозначенных критериев благоприятного исхода эндоваскулярного лечения ишемической болезни почек нет, что является краеугольным вопросом данной проблемы. Таким образом, вопрос об эффективности эндоваскулярного лечения ишемической болезни почек в настоящее время остается открытым.

Целью проведенного исследования явилось повышение эффективности эндоваскулярной реваскуляризации критических стеноокклюзионных поражений ПА у больных с ишемической болезнью почек и ишемической болезнью сердца

Нами было обследовано 3547 пациентов обеих полов в возрасте от 39 до 87 лет с клинической симптоматикой ишемической болезни сердца (стенокардия напряжения II-IV функционального класса, постинфарктный кардиосклероз). По результатам диагностических коронароангиограмм в отделении ангиографических и рентгеноперационных исследований ГАУЗ Республиканской клинической больницы №2 с 2006 по 2014 гг было выделено 109 пациентов с ИБП и сопутствующим ИБС. Основной причиной ИБП в данной группе явился атеросклероз почечных артерий. 88 пациентам с критическими стеноокклюзионными поражениями ПА была проведена эндоваскулярная реваскуляризация. 21 пациент с аналогичными поражениями ПА лечились консервативно и составили кон-

трольную группу. Возраст оперированных пациентов составил в среднем 59,7 ± 9,3 лет. Больше половины больных были лицами мужского пола (63%).

Возраст пациентов контрольной группы составил от 40 до 87 лет, в среднем 60,4 ± 8,8 лет, также преимущественно это были мужчины (57%).

Анализ коронароангиограмм 3587 пациентов с клинической картиной ИБС выявил распространенность ранее не диагностированного значимого стеноза ПА (>70%) у 347 (9,67%) пациентов, в том числе: стенозов от 70 до 90% в 183 случаях (5,1%), критических стенозов (от 90% до 99%) в 133 (3,7%) случаях, тотальных окклюзий в 31 (0,86%) случае, что согласуется с литературными данными (Carzli M.T et al., 1998; Akaban L.M. et al., 2001).

Проведенный анализ больных с поражениями КА у пациентов с критическими поражениями и окклюзиями ПА и в группе без таких поражений ПА показал, что при наличии стенотического поражения одной или 2-х КА вероятность наличия критического стеноза или окклюзии ПА низкая, но при тяжелом многососудистом поражении КА 3-х и более анатомических локализаций или поражение ствола левой КА различия в группах значимые ($p<0,05$). Таким образом, многососудистое поражение 3-х и более коронарных артерий может считаться ангиографическим предиктором критических поражений почечных артерий.

По данным Алекяна Б.Г. (2014) «Рентгеноэндовскулярная хирургия сердца и сосудов в Российской Федерации-2014г», количество выполненных коронарографий в России за 2014 год составило 306177, а количество эндоваскулярных вмешательств на ПА составило 1477. Наблюдается положительная динамика по числу проведенных коронарографий, ангиографий ПА, рентгенэндоваскулярных вмешательств на протяжении последних 10 лет. На долю Приволжского федерального округа приходится 327 ангиопластик ПА в год. Учитывая полученные нами данные о распространенности критических стенозов и окклюзий у пациентов с ИБС, можно говорить о проблеме дефицита диагностики данного заболевания. Зачастую врач-исследователь при проведении коронарографии не обращает внимания на возможное поражение ПА. Полученные нами результаты

должны помочь в диагностике ИБП у пациентов, направленных на коронарографию. Это делает диагностическую процедуру более информативной как в диагностическом плане, так и в последующем продолжении лечения. Один тот факт, что гемодинамически значимый стеноз ПА утяжеляет течение ИБС (Lederman R.J. et al. 2001) и увеличивает смертность у этой группы пациентов (Conlon P.J. et al., 2001) делает данное исследование оправданным. Экономическая составляющая совместной процедуры приводит к удорожанию ее лишь на стоимость израсходованного контрастного вещества (не более 10% от общего объема контраста) и не увеличивает риск развития КИН (Шарафеев А.З., 2013)

При изучении ангиограмм ПА локализация стенозов и окклюзий в устье ПА была выявлена в 75,9% случаях, в проксимальном сегменте в 18,75% случаев, в среднем сегменте в 5,4% случаев. Таким образом, проксимальные поражения ПА являются самыми распространенными, что сочетается с данными литературы (Алекян Б.Г. с соавт., 2007).

Двусторонние поражения ПА встретились в 27,3% случаев, что согласуется с данными литературы (Белов Ю.Р., Степаненко А.Б., Косенков А.Н. 2007). По протяженности доминировали локальные (менее 20 мм) стенозы и окклюзии. Концентрические атеросклеротические бляшки были самыми распространенными (75,4%), полуконцентрические (13%) и эксцентрические (11,6%) встречались значительно реже.

У пациентов подвергшихся эндоваскулярной реваскуляризации почек отдаленная проходимость стентов и отсутствие рестенозов наблюдалась у подавляющего количества пациентов (94,3%), при этом частота рестенозов никак не зависела от исходной проходимости ПА (окклюзии или критического стеноза). Рестенозы в 5,7% устранялись повторными вмешательствами. Таким образом, частота рестенозов в стенте после эндоваскулярной реваскуляризации у пациентов со стенооклюзирующими поражениями ПА встречаются нечасто, а повторные вмешательства демонстрируют хорошие результаты

Непосредственно после процедуры (5-7 суток) гипотензивный эффект от-

мечался в 79,5% случаев (p<0,05). Отмечалось достоверное снижение среднего систолического АД на 17,7%, среднего диастолического АД – на 13,9% (p<0,05).

В среднеотдаленном периоде (12,32±1,26 месяцев) выживаемость пациентов составила 97,7%. Гипотензивный эффект после реваскуляризации отмечался в 81,8% случаев (p<0,05). Повышение степени гипертензии наблюдался у 8 (9,1%) пациентов. При этом у 23 (26,1%) пациентов отмечалась положительная динамика к снижению степени АД. Анализ динамики параметров АД показал, что в среднеотдаленном периоде наблюдения, по сравнению с исходным, среднее систолическое АД снизилось на 25,1%, среднее диастолическое АД – на 16,7% (p<0,001). По данным А.С. Вради, 2006; М. Анри, А. Анри, А. Полидор, 2007, в среднеотдаленном периоде гипотензивный эффект сохраняется в 71,4% случаев у пациентов со степенью стеноза от 50%. В нашем исследовании степень стеноза составила более 90%, а гипотензивный эффект в среднеотдаленном периоде сохранился у 81,8%, что может говорить о том, что степень стеноза, может служить одним из предикторов эффективности реваскуляризации стенозов почечных артерий.

В отдаленном периоде (24,11±2,17 месяцев) выживаемость пациентов составила 95,5%. Гипотензивный эффект процедуры был сохранен в 76,1%, (p<0,05) Повышение степени гипертензии наблюдалось у 9 (10,2%) пациентов. Анализ динамики параметров АД показал, что в отдаленном периоде наблюдения, по сравнению с исходным, среднее систолическое АД снизилось на 20,9%, среднее диастолическое АД – на 15,5%.

Таким образом, эндоваскулярная реваскуляризация ПА приводит к гипотензивному эффекту с преимущественно выраженным снижением среднего систолического артериального давления на 20,9% (p<0,05), диастолического артериального давления на 15,5% (p<0,05). При этом у части пациентов (19,3%) полностью отпала необходимость приема антигипертензивных препаратов, а у 65% их количество снизилось.

Влияние на почечную функцию проявляется в улучшении, ухудшении и

стабилизации СКФ. Улучшение почечной функции в отдаленном периоде после реваскуляризации отмечалось у 26 пациентов (30% случаев), стабилизация отмечалась у 38 пациентов (43,2%). Ухудшение почечной функции наблюдалось у 20 пациентов (22,7%). Анализ динамики почечной функции показал, что в отдаленном периоде наблюдения, по сравнению с исходным, среднее СКФ увеличилось на 10,3% (с 41,1±1,0 до 45,8±1,1 мл/мин/1,73м^2)($p<0,05$), средний уровень креатинина уменьшился на 11,2% (с 150,5±3,8 до 135,3±3,0 мкмоль/л) ($p<0,05$). Ухудшение функции почек в 2 случаях, возможно, было обусловлено рестенозом, в остальных случаях – без видимой причины. Ухудшение почечной функции нельзя расценивать исключительно как результат эндоваскулярного вмешательства, ввиду того что и в контрольной группе у 25% в среднеотдаленном и 26,3% в отдаленном периоде наблюдалось также ухудшение почечной функции. Вероятнее всего, ухудшение почечной функции является сочетанным воздействием как естественного течения заболевания, так и результатом оперативного лечения.

При реканализации тотальных окклюзий ПА у пациентов с ИБП улучшение почечной функции в среднеотдаленном периоде (12,32±1,26 месяцев) после реваскуляризации (по формуле CKD-EPI) отмечалось у 6 пациентов (31,6% случаев), стабилизация отмечалась у 9 пациентов (47,4%). Ухудшение почечной функции наблюдалось лишь у 2 пациентов (10,5%). Среднее СКФ увеличилось на 11,6% (38,8±0,8 до 43,3±1,0 мл/мин/1,73м^2)($p<0,05$). В отдаленном периоде (24,11±2,17 месяцев) динамика СКФ была несущественной по сравнению с результатами однолетней давности и составила 42,7±0,9 мл/мин/1,73м^2.

Через 1 год в среднеотдаленном периоде после реваскуляризации, по данным динамической нефросцинтиграфии, отмечалась положительная динамика (улучшение и стабилизация) у 16 пациентов (84,2%) в виде увеличения объема перфузии почки с окклюзированной почечной артерией, улучшение функции почки с исходно окклюзированной почечной артерией, повышения СКФ почек. СКФ в почке с исходно окклюзированной почечной артерией с 7,0±0,5 до 9,5±0,8 мл/ мин/1,73 м^2 (на 35,7%). Отрицательная динамика СКФ отмечена у 2 (10,5%)

пациентов. Стоит особо отметить, что нашу выборку составили пациенты с окклюзированной почечной артерией, но при этом без признаков сморщивания пораженной почки (размеры не менее 70 мм по длине, толщина паренхимы не менее 12 мм)

Таким образом, эндоваскулярная реваскуляризации тотальных окклюзий ПА значимо влияло на изменение почечной функции и в среднеотдаленном периоде, и в отдаленном периоде наблюдения как по данным СКФ по креатинину крови, так и по данным нефросцинтиграфиии ($p<0,05$). При эндоваскулярном лечении значимо повышалась СКФ. Предикторами эффективности реваскуляризации почечных артерий можно считать размеры не менее 70 мм по длине, толщина паренхимы не менее 12 мм (отсутствие признаков вторично-сморщенной почки).

Компенсаторные механизмы, которые начинают функционировать при длительном нарушении перфузии почек, призваны обеспечить снижение потребности почечной ткани в кислороде, сохранение его минимальной доставки и предотвращение реакций, вызывающих повреждение клеток. Одним из признаков жизнеспособности почки принято считать отсутствие сморщивания почки. Основным видом компенсации у таких почек является развитие коллатеральных артерий при выраженном снижении перфузии почек. Доказано, что у 40% пациентов со стенозами ПА более 35% развивается коллатеральная сеть артерий, позволяющая частично компенсировать нарушение магистрального кровотока (Yune H.Y., Klatte E.C., 1976). Коллатеральные артерии, участвующие в кровоснабжении почек, часто отходят от надпочечниковых, поясничных, половых и околомочеточниковых артерий. На развитие почечного коллатерального кровотока влияют темп развития окклюзии, возможности экстраренальных артерий к построению коллатералей, локализацию и число тромбированных артерий, состояние аорты (Yune H.Y, Klatte E.C. 1976).

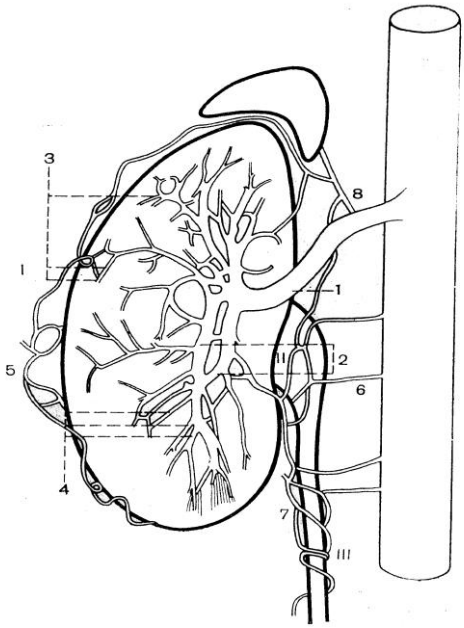

Рис. 4.1. Схема систем коллатерального артериального кровообращения. I капсулярная система, II-лоханочная система,III- мочеточниковая система. 1-магистральная ПА,2-сегментарные артерии, 3-дуговые артерии, 4-долевые артерии, 5-капсулярная артерия, 6-поясничная артерия, 7-мочеточниковые артерии, 8-нижняя надпочечниковая артерия.

Таким образом, при постепенном прогрессировании стеноза до степени окклюзии происходит активное развитие коллатералей почки (рис. 4.1). Это способствует сохранению жизнеспособности части почечной паренхимы. Перераспределение внутрипочечного кровотока в пользу коркового слоя с расслаблением афферентной и спазмированием эфферентной артериол за счет внутрипочечного выделения вазоактивных веществ (простогландинов, эластина, кининов, уродилатина, аденозина и др.) – это еще один компенсаторный механизм. Все эти процессы направлены на предупреждение сморщивания клубочков. Благодаря им ишемизированная почка даже с окклюзированной артерией неопределенное время может оставаться жизнеспособной, несмотря на значительную дисфункцию. После реваскуляризации тотальных окклюзий происходит более адекватное кровоснабжение этих нефронов, что проявляется улучшением функции почки.

Анализ полученных результатов показывает эффективность стентирования ПА в улучшении функционального состояния пациентов за счет снижения АД и улучшения почечной функции. Улучшение или стабилизация почечной функции через год после эндоваскулярного лечения ИБП наступили у 73,2% пациентов с критическими стенозами и тотальными окклюзиями ПА. Через год наблюдалось достоверное увеличение СКФ, и далее этот показатель оставался стабильным. Отрицательный эффект лечения может быть связан как с дистальной эмболизацией сосудистого русла атеросклеротическими кристаллами, так и естественным течение заболевания (Сафронов А.С., 2009). Применение в лечении средств зашиты дистального русла является новым направлением в стентировании ПА (Коков Л.С. с соавт., 2012). Нами у 2 пациентов применена методика стентирования с защитой дистального русла при выраженном атеросклеротическом поражении в устье ПА. В послеоперационном периоде не наблюдалось снижения СКФ, но на основании применения у ограниченного числа пациентов говорить о достоверном эффекте нельзя. Данная методика защиты дистального русла применяется в лечении стенозов внутренней сонной артерии и для зашиты в коронарной практике в стентировании венозных шунтов и стала рутинной практикой.

Таким образом, как показало проведенное исследование, рентгенэндоваскулярное лечение ишемической болезни почек с критическими стенозами и тотальными окклюзиями ПА, ассоциированной с ИБС, у большинства больных улучшает течение АГ, стабилизирует или улучшает функцию почек. При этом пациенты с хроническими окклюзиями ПА должны подвергаться комплексному обследованию функции почки, и при необходимости подвергаться реваскуляризации.

ВЫВОДЫ

1. Частота гемодинамически значимого стеноза (>70%) у пациентов с клинической картиной ИБС составила 9,67%, в том числе со стенозами от 70 до 90% - 5,1%, критических стенозов (от 90 до 99%) – 3,7%, тотальных окклюзий 0,86%, при этом локализация поражений в устье ПА составила 75,9%, в проксимальном сегменте – 18,75%, в среднем сегменте - 5,4%. Двусторонние атеросклеротические стенозы ПА установлены в 27,3% случаях.

2. Отдаленная проходимость и отсутствие рестенозов после эндоваскулярной реваскуляризации ПА у пациентов с ишемической болезнью почек отмечены в 94,3±2% (p<0,01) случаях.

3. Гипотензивный эффект (купирование и/или стабилизация) непосредственно после эндоваскулярной реваскуляризации ПА отмечался в 79,5±2% случаях (p<0,05), САД снизилось на 21,5%, ДАД на 16,1%. Гипотензивный эффект в среднеотдаленном периоде после эндоваскуляроной реваскуляризации достигнут в 81,8% (p<0,05) случаях, в отдаленном периоде был сохранен в 76,1% (p<0,05) наблюдений.

4. Улучшение почечной функции в среднеотдаленном периоде после реваскуляризации отмечается в 33% случаях, стабилизация - в 44,3% случаях (p<0,05). Средний уровень СКФ увеличился на 11,14% (p<0,05), средний уровень креатинина сыворотки крови уменьшился на 12,4% **(**p<0,05). В отдаленном периоде после реваскуляризации ПА улучшение почечной функции отмечалось в 30% случаях, стабилизация - в 43,2% случаях. Средняя СКФ увеличилась на 10,3% (p<0,05), средний уровень креатинина уменьшился на 11,2% (p<0,05).

5. Эндоваскулярная реваскуляризация тотальных окклюзий ПА при ИБП, ассоциированной с ИБС, улучшает и стабилизирует функцию почек, является достоверно эффективной в 84,2% (p<0,05). Критерием эффективности является длина почки по данным УЗИ более 70 мм, толщина паренхимы более 12 мм на стороне с окклюзированной почечной артерией.

ПРАКТИЧЕСКИЕ РЕКОМЕНДАЦИИ

1. У больных ИБС для выявления ИБП кроме расчета СКФ следует проводить селективную ангиографию почечных артерий, особенно у пациентов с многососудистым поражением коронарного русла.

2. У пациентов с ИБП и наличием критических стенотических поражений почечной артерии необходимо проведение эндоваскулярной реваскуляризации этих артерий с целью улучшения и стабилизации функции почек и снижения степени АГ.

3. У пациентов с тотальными окклюзиями ПА рекомендуется проведение динамической нефросцинтиграфии, УЗИ почек для определения тактики дальнейшего лечения. При отсутствии признаков сморщивания почки (длина почки по данным УЗИ более 70 мм, толщина паренхимы более 12 мм) рекомендована реканализация ПА.

4. Все пациенты с хронической ишемией почек, вызванной окклюзионно-стенотическим поражением почечных артерий, после эндоваскулярного лечения подлежат последующему наблюдению в связи с возможным рецидивом этого заболевания вследствие рестеноза в стентах.

СПИСОК ОСНОВНОЙ ИСПОЛЬЗОВАННОЙ ЛИТЕРАТУРЫ

1. Акберов, Р.Ф. Клиническая эффективность эндоваскулярного лечения вазоренальной гипертензии. / Р.Ф. Акберов, А.З. Шарафеев, В.В. Коробов // Бюллетень НЦССХ им. А.Н. Бакулева РАМН. - 2007. - Т.8. - №3. - С. 107.

2. Балахнова, Т.В. Ультразвуковые исследования артерий у пациентов с сердечно-сосудистыми заболеваниями: автореф. дисс. … д-ра мед.наук: 14.01.13 / Балахнова Т.В. - М., 2007. – 40 с.

3. Бахритдинов, Ф.Ш. Диагностическая ценность дуплексного сканированияу больных с мультифокальным поражением магистральных артерий / Ф.Ш. Бахритдинов, З.З. Каримов, Б.Г. Умаров // Ультразвуковая и функциональная диагностика. - 2007. - №4. - С.113.

4. Белов, Ю.В. Хирургическое лечение больных вазоренальной гипертензией, обусловленной аневризматическими изменениями почечных / Ю.В. Белов, А.Н. Косенков, А.Б. Степаненко // Ангиология и сосудистая хирургия. - 2003. - Т. 9, № 1. - С. 91-101.

5. Белов, Ю.В. Хирургия вазоренальной гипертензии / Ю.В. Белов, А.Б. Степаненко, А.Н. Косенков. - М.: МИА, 2007. - 264 с.

6. Ближайшие и отдаленные результаты стентирования почечных артерий у больных с вазоренальной гипертензией / Алекян Б.Г., Бузиашвили Ю.И., Голухова Е.З. и др. // Ангиология и сосудистая хирургия. - 2006. - Т. 12, № 1. - С. 55.

7. Ближайшие и отдаленные результаты стентирования почечных артерий у больных атеросклеротической вазоренальной гипертензией / А.З. Шарафеев, Р.Ф. Акберов, А.Р. Абашев, В.В. Коробов // Казанский медицинский журнал. – 2008. – С. 113-117.

8. Богданова, А.Р. Клинико-функциональные, гемодинамические структурно-клеточные аспекты патогенеза хронической болезни почек у пациентов и шемической болезнью сердца: автореф. дисс. … канд. мед. наук / Богданова А.Р. – Ижевск, 2014. – 23 с.

9. Вазоренальная гипертензия: эпидемиология, диагностика, лечение / В.П. Крылов, А.Л. Смоляков, Л.И. Реут и др. // Здравоохранение. - 2004. - № 3. - С. 13-16.

10. Влияние стентирования у пациентов с атеросклеротическим поражением почечных артерий на функцию и размеры почек / М.К. Михайлов, Р.Ф. Акберов, А.З. Шарафеев, В.В. Коробов // Материалы Всероссийского конгресса лучевых диагностов. – М., 2007. - С. 168.

11. Возможности МР-аортографии. Клинический случай / М.Б. Козина, В.А. Бачурин, Е.В. Чеботарь, Ю.В. Белоусов // Бюллетень НЦССХ им. А.Н. Бакулева РАМН. – 2011. – Т.12, №6. – С.226.

12. Вради, А.С. Ангиопластика почечных артерий: ближайшие и отдаленные результаты / А.С. Вради, С.П. Семитко, Д.Г. Громов // Международный журнал интервенционной кардиоангиологии. - 2006. -№10. - С. 33-37.

13. Вради, А.С. Ближайшие и среднеотдаленные результаты эндоваскулярной ангиопластики почечных артерий у больных вазоренальной гипертензией: автореф. дис. … канд. мед. наук / А.С. Вради. - М., 2006. - 28 с.

14. Гемодинамика и функциональное состояние почек у пациентов с ишемической болезнью сердца / О.Н. Сигитова, Е.В. Архипов, А.Р. Богданова, А.Г. Щербакова // Практическая медицина.– 2011. – №3-1 (50). – С.108.

15. Гринштейн, Ю.И. Вазоренальная гипертония / Ю.И. Гринштейн, В.В. Шабалин // Consilium Medicum. Системные гипертензии. Нефрология. - 2007. - Т. 09. - №1. - С. 2-7.

16. Гринштейн, Ю.И. Использование непрерывной допплерографии в ранней диагностике стеноза почечных артерий / Ю.И. Гринштейн, К.В. Тимошенко, А.В. Васильева // Сибирский мед. журнал (Иркутск). - 2002. - №5. - С. 29-30.

17. Гуревич, В.С. Лечение артериальной гипертензии / по материалам XVI Европейского Конгресса по артериальной гипертензии, Мадрид. 12-15 июня 2006. / А. Гуревич, С.Я. Тазина // Болезни сердца и сосудов. - 2006. - № 4. – С. 30-33.

18. Демин, В.В. Клиническое руководство по внутрисосудистому ультразвуковому исследованию / В.В. Демин. - Оренбург, 2005. - 400 с.

19. Диагностика и коррекция нарушений липидного обмена с целью профилактики и лечения атеросклероза. Российские рекомендации (IV пересмотр). - М., 2013.

20. Диагностические возможности магнитно-резонансной, ультразвуковой и рентгеновской ангиографии при исследовании сосудов почек / А.В. Зубарев, В.Е. Гажонова, Е.В. Зайцева и др. // Мед. визуализация. - 2003. - № 1. - С. 106-119.

21. Зайцева, Е.В. Трехмерная магнитно-резонансная ангиография с контрастным усилением как метод неинвазивной оценки почечных артерий / автореф. дис. … канд. мед. наук / Зайцева Е.В.. - М., 2004. - 24 с.

22. Здравоохранение в России. 2014: статистический сборник. - М.: Росстат, 2013. - 355 с.

23. Зубарев, А.В. Диагностические возможности магнитно-резонансной, ультразвуковой и рентгеновской ангиографиипри исследовании сосудов почек / А.В. Зубарев, В.Е. Гажонова, Е.В. Зайцева // Мед. визуализация. - 2003. - №1. - С. 106-113.

24. Зятенков, А.В. Современные подходы к диагностике и лечению вазоренальной гипертензии. Часть II: Клинические результаты стентирования почечных артерий / А.В. Зятенков, И.В. Шутихина, Л.С. Коков. // Диагностическая и интервенционная радиология. – 2012. - № 2-1, - С. -95-100.

25. Зятенков, А.В. Современные подходы к диагностике и лечению вазоренальной гипертензии. Часть III: Перспективные направления эндоваскулярных вмешательств на почечных артериях. / А.В. Зятенков, И.В. Шутихина, Л.С. Коков. // Диагностическая и интервенционная радиология. – 2012. - № 3-1, - С. -63-71.

26. Зятенков, А.В. Возможности метода рентгенвидеоденситометрии в оценке почечного кровотока у больных со стенозами почечных артерий до и после эндоваскулярных вмешательств. / А.В. Зятенков, Л.С. Коков, Ю.Д. Волын-

ский // Российский электронный журнал лучевой диагностики. - 2011, - № 2. - С. -58-59.

27. Ишемическая болезнь почек (атеросклеротическая реноваскулярная гипертензия) - клинический вариант распространенного атеросклероза и причина хронической почечной недостаточности / Н.А. Мухин, В.В. Фомин, С.В. Моисеев и др. // Вестник Российской академии медицинских наук. - 2008. - № 11. - С. 24-33.

28. Ишемическая болезнь почек / В.В. Фомин, С.В. Моисеев, М.Ю. Швецов и др. // Рациональная фармакотерапия в нефрологии / Н.А. Мухин, Л.В. Козловская, Е.М. Шилов (ред.). - М., Литера, 2006. – С. 335–361.

29. Ишемическая болезнь почек / Кутырина И.М., С.В. Моисеев, В.В. Фомин, М.Ю. Швецов // Нефрология: национальное руководство / Под ред. Н.А. Мухина. - М.: ГЭОТАР-Медиа, 2009. - С. 422-433.

30. Ишемическая болезнь почек и диабетическая нефропатия, проявляющаяся нефротическим синдромом при сахарном диабете типа 2. / Н.А. Мухин, Е.М. Шилов, В.В. Фомин и др. // Врач. – 2006. - №6. – С. 27–31.

31. Ишемическая болезнь почек и первичный гиперальдостеронизм – причины резистентной артериальной гипертонии у пожилой больной / В.В. Фомин, С.В. Моисеев, Т.Н. Краснова и др. // Терапевтический архив. - 2006. - №12. - С. 79–82.

32. Ишемическая болезнь почек и сочетанные хронические нефропатии: клинические и прогностические особенности / В.В. Фомин, С.В. Моисеев, М.Ю. Швецов и др. // Терапевтический архив. - 2007. - №6. – С. 44–49.

33. Ишемическая болезнь почек, развившаяся у больной мезангиокапиллярным гломерулонефритом с нефротическим синдромом / Н.Л. Козловская, В.В. Фомин, А.Ю. Зайцев и др. // Терапевтический архив. – 2005. - №3. – С. 79- 81.

34. Ишемическая болезнь почек: клиническое течение, прогноз, возможности лечения / Н.А. Мухин, В.В. Фомин, С.В. Моисеев и др. // Клиническая медицина. – 2006. - №7. – С. 64–69.

35. Кардио-ренальные взаимодействия: клиническое значение и роль в патогенезе заболеваний сердечно-сосудистой системы и почек / Н.А. Мухин, В.С. Моисеев, Ж.Д. Кобалава и др. // Терапевтический архив. – 2004. - №6. – С. 39-46.

36. Карев, А.В. Двухэтапная чрескожная ангиопластика в лечении хронических окклюзий почечных артерий / А.В. Карев, Д.В. Семенов, Г.Б. Сараев // Международный журнал интервенционной кардиоангиологии. - 2010. - № 20. - С. 23-25.

37. Клинические рекомендации по диагностике и лечению почечной артериальной гипертензии / И.М. Кутыршина, М.Ю. Швецов, В.В. Фомин и др. - Москва, 2014. – 50 с.

38. Комплексная клинико-лучевая диагностика вазоренальной гипертензии / Р.Ф. Акберов, Л.Р. Сафиуллина, А.З. Шарафеев и др. // Вертеброневрология. - 2007. - №3-4. - С.5-14.

39. Комплексная клинико-лучевая диагностика и современные аспекты лечения симптоматических артериальных гипертензий / Р.Ф. Акберов, С.Р. Зогот, Л.Р. Сафиуллина, А.З. Лотфуллин.- Казань, 2015. – 160 с.

40. Лебедева, О.Л. Особенности клинического течения и терапии заболеваний почек атеросклеротического генеза у больных пожилого и старческого возраста. автореф. дисс. ... канд. мед.наук / Лебедева О.Л.. – М., 2004. – 26 с.

41. Митьков, В.В. Клиническое руководство по ультразвуковой диагностике / В.В. Митьков, Ю.А. Брюховецкий. - Москва, 2005.- 298 с.

42. Моисеев, С.В. Антигипертензивная терапия при хронических прогрессирующих нефропатиях: особенности тактики / С.В. Моисеев, В.В. Фомин // Врач. – 2004. - №10. – С. 19-23.

43. Моисеев, С.В. Нефрологические аспекты застойной сердечной недостаточности / С.В. Моисеев, В.В. Фомин // Терапевтический архив. 2003. - №6. – С. 84–89.

44. Мухин, Н.А. Атеросклеротический стеноз почечных артерий / Н.А. Мухин, В.В. Фомин // Руководство по атеросклерозу и ишемической болезни

сердца / Е.И. Чазов, В.В. Кухарчук, С.А. Бойцов (ред.). - М., MediaMedica, 2007. – С. 248-273.

45. Мухин, Н.А. Ишемическая болезнь почек / Н.А. Мухин, Л.В. Козловская, И.М. Кутырина // Тер. Архив. - 2006. - №6. - С. 5-11.

46. Мухин, Н.А. Поражение почек при гипертонической болезни (гипертоническая нефропатия) / Н.А. Мухин, В.В. Фомин // Руководство по артериальной гипертонии / Е.И. Чазов, И.Е. Чазова (ред.). - М., MediaMedica, 2005. – С. 265-288.

47. Отдаленные результаты стентирования почечных артерий / Л.С. Коков, А.В. Зятенков, А.Ю. Лихарев и др. // Международный журнал интервенционной кардиоангиологии. – 2011. - № 24. - С. -71-72.

48. Прогрессирующий мультифокальный атеросклероз: этиология, клинико-лучевая диагностика, современные аспекты лечения / Р.Ф. Акберов, А.З. Шарафеев, М.К. Михайлов и др. - Казань: Идель-Пресс, 2008. - 214 с.

49. Рациональная фармакотерапия в нефрологии Руководство для практических врачей / Н.А. Мухин, Л.В. Козловская, Е.М. Шилов, Г.Б. Гордовская. - М., Литера, 2006. – 896 с.

50. Результаты рентгеноэндоваскулярной дилатации и стентирования почечных артерий у больных вазоренальной гипертензией / Ш.И. Каримов, Б.З. Турсунов, Р.Д. Суннатов и др. // Радиология - диагностика и интервенция. - 2010. - Т. 3, № 1. - С. 21-28.

51. Рекомендации Европейского общества кардиологов по диагностике и лечению заболеваний периферических артерий. Рабочая группа по диагностике и лечению заболеваний Европейского общества кардиологов // Рациональная фармакотерапия в кардиологии. – 2012. - Приложение №4. – 73 с.

52. Рентгеноэндоваскулярная окклюзия в лечении посттравматических артериовенозных аневризм почечных артерий / Ю.А. Поляев, Р.В. Гарбузов, Мыльников А.А. и др. // Детская хирургия. - 2011. - № 4. - С. 50-52.

53. Роль дуплексного сканирования почечных сосудов в оценке эффективности реваскуляризации почек у больных атеросклеротическим стенозом по-

чечных артерий / М.Г. Тухбатуллин, А.З. Шарафеев, В.В. Коробов и др. // Ультразвуковая и функциональная диагностика. - 2007. - №4. - С. 183.

54. Сафиуллина, Л.Р. Ультразвуковые технологии в диагностике мультифокального атеросклероза: автореф. дисс. … канд. мед наук / Сафиуллина Л.Р.. – Казань, 2008. - 24 с.

55. Сигитова, О.Н. Ишемическая болезнь почек / О.Н. Сигитова, А.Н. Щербакова // Земский врач. - 2010. - №. 4, № 1. - С. 17-22.

56. Сигитова, О.Н. О факторах риска, особенностях течения и критериях диагностики ишемической болезни почек у больных ишемической болезнью сердца / О.Н. Сигитова, А.Р. Богданова, Е.В. Архипов // Архив внутренней медицины. – 2013. – № 5 (13). – С. 16-20.

57. Случай успешного лечения атеросклеротической билатеральной окклюзии почечных артерий / Н.А. Яицкий, А.М. Игнашов, А.В. Смирнов и др. // Нефрология. - 2005. - Т. 9, № 2. - С. 117-120.

58. Смертность от болезней системы кровообращения в России и экономически развитых странах. Необходимость усиления кардиологической службы и модернизации медицинской статистики в Российской Федерации / В.И. Харченко, Е.П. Какорина, М.В. Корякин и др. // Российский кардиологический журнал. - 2005. - №2. - С. 5-17.

59. Современные аспекты диагностики и лечения симптоматических артериальных гипертоний надпочечникового генеза / Ю.Л. Шевченко, П.С. Ветния, В.И. Подзолкови др. // Терапевтический архив. - 2003. - №4. - С. 8-15.

60. Сравнительная характеристика отдаленных результатов хирургического лечения и ангиопластики у больных вазоренальной гипертензией, обусловленной атеросклеротическим поражением в сечетании с окклюзией артерий нижних конечностей / А.Н. Косенков, Ю.В. Белов, А.Я. Шабалин и др. // Ангиология и сосудистая хирургия. – 2005. - №5. – С. 28-36.

61. Стеноз почечных артерий: частота выявления при ангиографии у больных с заболеваниями периферических артерий / А.В. Покровский, JI.С. Ко-

ков, Дан В.Н., Д.С. Сунцов // Ангиология и сосудистая хирургия. - 2009. - Т. 15, № 4. - С. 26-34.

62. Степень рестенозов в стенте при ангиопластике почечных артерий в зависимости от диаметра сосуда / В.В. Коробов, А.З. Шарафеев, Л.Р. Сафиуллина, А.Г. Иванов // Тез.докл. X ежегодной сессии им. А.Н. Бакулева РАМН с Всероссийской конференцией молодых ученых. - М., 2006. – С. 135.

63. Тер-Акопян, А.В. Эндоваскулярные методы в лечении больных мультифокальным атеросклерозом / А.В. Тер-Акопян // Анналы хирургии. - 2002. - №1. – С. 11-17.

64. Ультразвуковые технологии в диагностике мультифокального атеросклероза / Р.Ф. Акберов, К.Ш. Зыятдинов, М.К. Михайлов и др. - Казань, Изд. «Медицина» ГУЗ «РМБНЦ» 2008. - 141 с.

65. Фомин, В.В. Ишемическая болезнь почек: клиническая картина, патогенез, тактика ведения: автореф. дис. … д-ра мед.наук: 14.00.48 / Московская медицинская академия имени И.М. Сеченова / Фомин В.В.. - М., 2008. - 47 с.

66. Функциональное состояние почек и прогнозирование сердечно-сосудистого риска // Рекомендации комитета экспертов Всероссийского научного общества кардиологов и научного общества неврологов России. – Москва, 2009. - 456 с.

67. Функциональное состояние почек и прогнозирование сердечно-сосудистого риска // Рекомендации комитета экспертов Всероссийского научного общества кардиологов и научного общества неврологов России. – Москва, 2009. - 456 с.

68. Хирманов, В.Н. Ишемическая болезнь почек / В.Н. Хирманов // Терапевтический архив. - 2001. - № 6. - С. 61-64.

69. Хирургическое лечение вазоренальной гипертензии атеросклеротической этиологии / А.В. Покровский, Л.С. Коков, Д.С. Сунцов // Ангиология и сосудистая хирургия. - 2010. - № 4. - С. 142-153.

70. Хитрова, А.Н. Ультразвуковое исследование почек: Клиническое руководство по ультразвуковой диагностике / А.Н. Хитрова, В.В. Митьков. - М.: Видар, 2003. - Т. 1. - С. 201-204.

71. Хроническая болезнь почек и нефропротективная терапия: метод.руководство для врачей / Е.М. Шилов, М.Ю. Швецов, И.Н. Бобкова и др.; под ред. Е.М. Шилова. - М., 2012. - 76 с.

72. Цвибель, В. Ультразвуковое исследование сосудов / В. Цвибель, Дж. Пеллерито. - М.: Видар–М., 2008, - 646 с.

73. Чазов, Е.И. Программа координата (Клинико-эпидемиологическая программа изучения депрессия в кардиологической практике у больных артериальной гипертензии и ишемической болезнью сердца): результаты терапевтической части многоцентрового исследования / Е.И. Чазов // Терапевтический архив. – 2006. - Т. 78. - № 4. - С 38-44.

74. Чихладзе Н.М. Симптоматическая артериальная гипертензия. Диагностика и лечение / Н.М. Чихладзе, И.Е. Чазова // Болезни сердца и сосудов – 2006. - № 4. - С 24-30.

75. Шарафеев А.З. Эндоваскулярная реваскуляризация тотальных окклюзий почечных артерий у пациентов с ишемической болезнью почек / А.З. Шарафеев, А.Ф. Халирахманов, А.В. Постников и др. // Вестник современной клинической медицины. – 2015. - №1.2 (68). - С. 233-240.

76. Шарафеев А.З. Эндоваскулярная реваскуляризация у пациентов с критическими поражениями обеих почечных артерий / А.З. Шарафеев, А.Ф. Халирахманов, Б.М. Шарафутдинов и др. // Врач-Аспирант. – 2015. - №1.2 (68). - С. 233-240.

77. Шарафеев, А.З. Инструментальные методы диагностики вазоренальной гипертензией / А.З. Шарафеев, Р.Ф. Акберов // Казанский медицинский журнал. – 2011. – С. 113-117.

78. Шарафеев, А.З. Клиническая эффективность эндоваскулярного лечения вазоренальной гипертензии / А.З. Шарафеев, Р.Ф. Акберов, В.В. Коробов // Бюллетень НЦССХ им. А.Н. Бакулева РАМН. - 2007. - Т.8. - №3. - С. 107.

79. Шарафеев, А.З. Современное состояния вопроса стентирования почечных артерий / А.З. Шарафеев, А.Ф. Халирахманов, Б.М. Шарафутдинов и др.// Практическая медицина . – 2014. - № 4. - С. 104–108.

80. Шарафеев, А.З. Стеноз почечной артерий в сочетании с атеросклеротическим поражением коронарных артерий. / А.З. Шарафеев, Р.Ф. Акберов, В.В. Коробов // Роль и место методов реваскуляризации миокарда при острой коронарной патологии: тезисный доклад. Республиканская научно-практ. конференция. – Альметьевск, 2011. - С. 75-76.

81. Шарафеев, А.З. Эндоваскулярное лечение больных с сочетанными поражениями коронарных и почечных артерий / А.З. Шарафеев // Практическая медицина. – 2011. - №1. – С. 120-125.

82. Шилов, Е.М. Атеросклеротический стеноз артерии единственной почки, сочетающийся с диабетической нефропатией / Е.М. Шилов, В.В. Фомин, О.И. Таронишвили и др. // Клиническая медицина – 2006. - №3. – С. 63-66.

83. Шулутко, Б.И. Ишемическая болезнь почек / Б.И. Шулутко // Медицинский академический журнал. - 2007. - Т. 7, № 1. - С. 92-101.

84. Эндоваскулярное лечение рестенозов после стентирования почечных артерий / Л.С. Коков, А.В. Зятенков, И.А. Хамнагадаев и др. // Международный журнал интервенционной кардиоангиологии. – 2011. - № 24. - С. 70.

85. Эндоваскулярные методы лечения больных мультифокальных атеросклерозом / Л.А. Бокерия, Б.Г. Алекян, Ю.И. Бузиашвилли и др. // Анналы хирургии. – 2007. - №1.– С. 11-17.

86. Юревич, В.С. Современные представления о патологии патогенезе атеросклероза / В.С. Юревич // Болезни сердца и сосудов. – 2006. № ,- С 4-8.

87. Яицкий, Н.А. Диагностика и лечение аневризм почечных артерий: обзор / Н.А. Яицкий, Д.В. Семенов // Вестник хирургии им. И.И. Грекова. - 2010. - Т. 169, - №1. - С. 135-137.

88. A mitochondrial permeability transition pore inhibitor improves renal outcomes after revascularization in experimental atherosclerotic renal artery stenosis / A. Eirin, Z. Li, X. Zhang et al. // Hypertension. - 2012. – Vol. 60. – P. 1242–1249.

89. A new equation to estimate glomerular filtration rate / A.S. Levey, L.A. Stevens, C.H. Schmid et al. // Ann. Intern. Med. - 2009. - Vol. 150, №9. - P. 604-612.

90. Angiotensin inhibition in renovascular disease: a population-based cohort study / Hackam D.G., Duong-Hua M.L., Mamdani M. et al. // Am. Heart. J. 2008.; 156.:549–555.

91. Assessment of renal artery stenosis severity by pressure gradient measurements / B. De Bruyne, G. Manoharan, N.H.J. Pijls et al. // J. Am. Coll. Cardiol. – 2006. – Vol. 48. – P. 1851–1855.

92. Assessment of renal artery stenosis severity by pressure gradient measurements / A.M. Davison, G. Duda, V. Piliphs et al. // J. Am. Coll. Cardiol. – 2006. – Vol. 48. – P. 1851–1855.

93. Atherosclerotic renal artery stenosis as a cause for hypertension in an adolescent patient / T.N. Webb, M. Ramratnam, R.W. Evans et al. // Pediatr. Nephrol. – 2014. – Vol. 29. – P. 1457-1460.

94. Atherosclerotic renal disease in chronic heart failure: should we intervene? / R. De Silva, N.P. Nikitin, S. Bhandari et al. // Eur. Heart J. - 2005. - Vol. 17 (3). - P. 171-175.

95. Atherosclerotic renovascular disease among hypertensive adults / R.P. Davis, J.D. Pearce, T.E. Craven et al. // J. Vase. Surg. - 2009. - Vol. 50, № 3. - P. 564-571.

96. Bax, L. Stent placement in patients with atherosclerotic renal artery stenosis and impaired renal function: a randomized trial / L. Bax, A.-J.J. Woittiez, H.J. Kouwenberg et al. // Ann. Intern. Med. – 2009. – Vol. 150. – P. 840–848.

97. Bloch, M.J. Diagnosis and management of renovascular disease and renovascular hypertension / M.J. Bloch, J. Basile // J. Clin. Hypertens. (Greenwich). - 2007.

98. Blood oxygen level dependent magnetic resonance imaging identifies cortical hypoxia in severe renovascular disease / M.L. Gloviczki, M.A. McKusick, J.F. Glockner et al. // Hypertension. - 2011. - Vol. 58. – P. 1066–1072.

99. Bosmans, J.L. Renovascular hypertension: diagnostic and treatment challenges / J.L. Bosmans, M.E. De Broe // JBR BTR. - 2007. - V. 87 (1). - P. 32-39.

100. Buller, C.E. The profile of cardiac patients with renal artery stenosis / C.E. Buller, J.G. Ramanathak // J. Am. Coll. Cardiol. - 2005. - V. 43. - P. 15061521.

101. Changes in left ventricular structure and function following renal artery revascularization / M.A. Corriere, J.R. Hoyle, T.E. Craven et al. // Ann. Vase. Surg. - 2010. - Vol. 24, № 1. - P. 80-84.

102. Comparison of changesin cardiac structure after treatment in secondary hypertension / Y. Yoshitomi, T. Nishikimi, H. Abe et al. // Hypertension. - 1996. - Vol. 27, №3. - P. 319-323.

103. Continuing uncertainty about the value of percutaneous revascularization in atherosclerotic renovascular disease: a meta-analysis of randomized trials / N.J. Ives, K. Wheatley, R.L. Stowe et al. // Nephrol. Dial. Transplant. - 2003. - Vol. 18, № 2. - P. 298-304.

104. Covit, A.B. Medical treatment of renal artery stenosis: is it effective and appropriate / A.B. Covit // J. Hypertens Suppl. - 2005. - V. 23(3). - P. 15-22.

105. Critical degree of renal arterial stenosis that causes hypertension in dogs / M. Imanishi, S. Akabane, M. Takamiya et al. // Angiology. – 1992. – Vol. 43. – P. 833-842.

106. Detection of renal arterial stenosis by ultrasound system / A. Amato, A. De Fabritis, M. Filippini et al. // 17-th world congress of the international union of angiology. – London, 2006. - P. 245.

107. Determinants of renal function in patients with renal artery stenosis / H. Yu, D. Zhang, S. Haller et al. // Vasc. Med. – 2011. – Vol. 16. – P. 331-338.

108. Dispelling the myth: the use of reninangiotensin blockade in atheromatous renovascular disease / C. Chrysochou, R.N. Foley, J.F. Young et al. // Nephrol. Dial. Transplant. – 2012, - Vol. 27. – P. 1403–1409.

109. Dubel, G.J. The role of percutaneous revascularization for renal artery stenosis / G.J. Dubel, T.P. Murphy // Vase Med. - 2013. - Vol. 13, № 2. - P. 141-156.

110. E. Renal Artery Angioplasty Improves Diastolic Cardiac Function In Patients With heart failure Possessing Renal Artery Stenosis / E. Yamamoto, H. Takano, H. Tajima et al. // Circulation. - 2007. - Vol. 116, Suppl. 11. - P. 379.

111. Edwards, M.S. Renovascular disease and the risk of adverse coronary events in the elderly: a prospective, population based study / M.S. Edwards, J.E. Craven // Arch. Intern. Med. - 2005. - Vol. 165 (2). - P. 207-213.

112. Effect of renal artery revascularization on left ventricular hypertrophy, diastolic function, blood pressure, and the one-year outcome / D. Rzeznik, T. Przewlocki, A. Kablak-Ziembicka et al. // J. Vase. Surg. - 2011. - Vol.53, № 3. - P. 692-697.

113. Effects of an angiotensin-converting-enzyme inhibitor, ramipril, on cardiovascular events in high risk patients. The Heart Outcomes Prevention Evaluation Study Investigators / S. Yusuf, P. Sleight, J. Pogue et al. // N. Engl. J. Med. – 2000. – Vol. 342 (3). – P. 145-153.

114. Elderly patients on dialysis: epidemiology of an epidemic / P. Giuseppe, S. Mario, P.G. Barbara et al. // Nephrol. Dial. Transplant. - 1996. - Vol. 11, № 9. - P. 26-30.

115. Epidemiology of renal dysfunction and patient outcome in atherosclerotic renal artery occlusion / C.M. Cheung, J.R. Wright, A.E. Shurrab et al. // J. Am. Soc. Nephrol. - 2005. - Vol. 13 (1). - P. 149-157.

116. Extracorporeal renal artery reconstruction for renovascular hypertension / J.H. Van Bockel, P.J. van den Akker, P.C. Chang et al. // J. Vase. Surg. - 1991. - Vol.13, № 1. - P. 101-110.

117. Factors that render the kidney susceptible to tissue hypoxia in hypoxemia / R.G. Evans, D. Goddard, G.A. Eppel et al. // Am. J. Physiol. Regul. Integr. Comp. Physiol. – 2011. - Vol. 300. – P. R931–R940.

118. Fliser D. Renal haemodynamics in the elderly / D. Fliser, E. Ritz // Nephrol. Dial. Transplant. - 1996. - Vol. 11 (Suppl. 9). - P. 2-8.

119. Foy, A. Revascularization in renal artery stenosis / A. Foy, N.J. Ruggiero II, E.J. Filippone // Cardiol. Rev. - 2012. – Vol. 20. – P. 189-193.

120. Garcнa-Donaire, J.A. Ischemic nephropathy: detection and therapeutic intervention / J.A. Garcнa-Donaire, J.M. Alcбzar // Kidney. Int. Suppl. - 2005. - № 99. - P. 131-136.

121. Gray, B.H. Intervention for renal artery stenosis: Endovascular and surgical roles / B.H. Gray // J. Hypertens Suppl. - 2005. - V. 23 (3). - P. 23-29.

122. Griffin, B.P. Manual of Cardiovascular Medicine. - 2nd ed. / B.P. Griffin, E.J. Topol. - Philadelphia: Lippincott Williams &Willkins, 2004. - 926 p.

123. Herrmann, S.M. Management of atherosclerotic renovascular disease after Cardiovascular Outcomes in Renal Atherosclerotic Lesions (CORAL) / S.M. Herrmann, A. Saad, S.C. Textor // Nephrol. Dial. Transplant. - 2015. – Vol. 30. – P. 366-375.

124. High-risk clinical presentations in atherosclerotic renovascular disease: prognosis and response to renal artery revascularization / J. Ritchie, D. Green, C. Chrysochou et al. // Am. J. Kidney. Dis. - 2014. – Vol.63. – P. 186-197.

125. Immune mechanisms in hypertension / C. De Ciuceis, C. Rossini, E. La Boria et al. // High. Blood. Press. Cardiovasc. Prev. – 2014. – Vol. 21. – P. 227–234.

126. Improved renal function and blood pressure control following renal artery angioplasty: the renal artery angioplasty in patients with renal insufficiency and hypertension using a dedicated renal stent device study (PRECISION) / A. Rastan, H. Krankenberg, S. Muller-Hulsbeck et al. // Eurolntervention. - 2008. - Vol. 4, № 2. - P. 208-213.

127. Improving mitochondrial bioenergetics under ischemic conditions increases warm ischemia tolerance in the kidney / H.H. Szeto, S. Liu, Y. Soong et al. // Am. J. Physiol. Renal. Physiol. - 2015. – Vol. 308. – P. F11–F21.

128. Ischemic nephropathy: clinical characteristic and treatment / J.M. Alcasar, R. Marin, F. Gomez-Campedra et al. // Nephrol. Dial. Transplant. - 2001. – Vol. 16 (Suppl. 1). - P. 74-77.

129. Jacobson, H.R. Ischemic renal disease: an overlooked clinical entity / H.R. Jacobson // Kidney Int. - 1988. - Vol. 34, № 5. - P. 729-743.

130. Kasinath, B.S. Eosinophilia as a clue to the diagnosis of atheroembolic renal disease / B.S. Kasinath, E.J. Lewis // Arch. Intern. Med. - 1987. - Vol. 147. - P. 1384-1385.

131. Kendrick, J. Renal artery stenosis and chronic ischemic nephropathy: epidemiology and diagnosis / J. Kendrick, M. Chonchol // Adv. Chronic. Kidney. Dis. – 2008. – Vol. 15. – P. 355-362.

132. Krumme, B. Doppler sonography in renal artery stenosis-does the Resistive Index predict the success of intervention / B. Krumme, M. Hollenbeck // Nephrol. Dial. Transplant. - 2007. - Vol. 22, № 3. - P. 692-696.

133. Late outcomes of endovascular and open revascularization for nonatherosclerotic renal artery disease / Ham S.W., Kumar S.R., Wang B.R. et al. // Arch Surg. - 2011. - Vol. 145, № 9. - P. 832-839.

134. Lawrie, G. Long-term results of treatment of the totally occluded renal artery in forty patients with renovascular hypertension / G. Lawrie, G. Morris, M. DeBakey // Surgery. - 1980. – Vol. 88, № 6. – P. 753-759.

135. Leadbetter, W.F. Hypertension in unilateral renal disease / W.F. Leadbetter, C.E. Burkland // J. Urol. - 1938. - № 39. - P. 611-625.

136. Lerman, L.O. Gained in translation: protective paradigms for the poststenotic kidney / L.O. Lerman, S.C. Textor // Hypertension. - 2015. – Vol. 65. – P. 976-982.

137. Levy, M.S. The ASTRAL Investigators. Revascularization vs medical therapy for renal-artery stenosis / M.S. Levy, M.A. Creager // N. Engl. J. Med. – 2009. – Vol. 361. – P. 1953-1962.

138. Local and systemic cellular immunity in early renal artery atherosclerosis / C. Kotliar, L. Juncos, F. Inserra et al. // Clin. J. Am. Soc. Nephrol. – 2012. – Vol. 7. – P. 224-230.

139. Long-term effects of arterial stenting on kidney function for patients with ostial atherosclerotic renal artery stenosis and renal insufficiency / J.J Beutler., Van J.M Ampting., P.J. Van De Ven et al. // J. Am. Soc. Nephrol. - 2001. -V. 12, № 7. - P.1475-1481.

140. Long-term follow-up of renal transplant patients with renal artery stenosis treated by percutaneous angioplasty / J.H. Peregrin, J. Stribrnв, J. Lвcha, J. Skibovв // Eur. J. Radiol. - 2008. - Vol. 66, № 3. - P. 512-518.

141. Macrophage phenotype controls long-term AKI outcomes: kidney regeneration versus atrophy / M. Lech, R. Grobmayr, M. Ryu et al. // J. Am. Soc. Nephrol. - 2014. – Vol. 25. – P. 292-304

142. Main, J. The ASTRAL trial / J. Main // J. of Renovascular Disease. - 2002. - № 1. - P. 19-23.

143. Metabolomics of renal venous plasma from individuals with unilateral renal artery stenosis and essential hypertension / E.P. Rhee, C.B. Clish, K.A. Pierce et al. // J. Hypertens. 2015. – Vol. 33. – P. 836–842.

144. Meyrier, A. Cholesterol crystal embolism: diagnosis and treatment / A. Meyrier // Kidney. Int. - 2006. - Vol. 69, № 8. - P. 1308-1312.

145. Mitochondrial protection restores renal function in swine atherosclerotic renovascular disease / A. Eirin, Z. Li, X. Zhang et al. // Cardiovasc. Res. - 2014. – Vol. 103. – P. 461–472.

146. Multicenter Palmaz stent renal artery stenosis revascularization registry report: four-year follow-up of 1,058 successful patients / G. Dorros, M. Jaff, L. Mathiak, T. He // Catheter. Cardiovasc. Interv. – 2002, - Vol. 55. – P. 182–188.

147. Operative management of renovascular hypertension / P.R. McCombs, H.D. Berkowitz, B. Roberts // Ann. Surg. - 1975. - Vol. 182, № 6. - P. 762-766.

148. Ostial renal arteryplacement for atherosclerotic renal artery stenosis in patientswith coronary artery disease / C. Gross, J. Kramer, J. Waigand et al. // Cath. Cardiovasc. Diagn. - 1998. – Vol. 45 (1). - P. 1-8.

149. Outcome after endovascular revascularization of atherosclerotic renal artery stenosis / H. Eklof, D. Bergqvist, A. Hagg, R. Nyman // Acta Radiol. - 2009. - Vol. 50, № 3. - P. 256-264.

150. Outcome of renal artery reconstruction: analysis of 687 procedures / R.C. Darling 3rd, P.B Kreienberg., B.B. Chang et al. // Ann. Surg. - 1999. - Vol. 230, № 4. - P. 524-530.

151. Percutaneous and open renal revascularizations have equivalent long-term functional outcomes / II Galaria, S.M. Surowiec, J.M. Rhodes et al. // Ann. Vasc. Surg. - 2005. – Vol. 19. – P. 218–228.

152. Percutaneous transluminal angioplasty/stenting of renal fibromuscular dysplasia: short and long term clinical outcomes over ten year period / A.Y. Mousa, P.A Stone. , M.C. Bates et al. // J. Vase. Surg. - 2011. - Vol. 53, № 6. - P. 19.

153. Percutaneous transluminal renal angioplasty in management of atherosclerotic renovascular hypertension: results in 100 patients / V.J. Canzanello, V.G. Millan, J.E. Spiegel et al. // Hypertension. - 1989. - Vol. 13, №2. - P. 163-172.

154. Plouin, P.F. Atherosclerotic renal artery stenosis: to treat conservatively, to dilate, to stent, or to operate / P.F. Plouin, P. Rossignol, G.Bobrie // J. Am. Soc. Nephrol. - 2012. - Vol. 12, № 10. - P. 2190-2196.

155. Practice Guidelines for the management of patients with peripheral arterial disease (lower extremity, renal, mesenteric, and abdominal aortic): a collaborative report from the American Association for Vascular Surgery/Society for Vascular Surgery, Society for Cardiovascular Angiography and Interventions, Society for Vascular Medicine and Biology, Society of Interventional Radiology, and the ACC/AHA Task Force on Practice Guidelines (Writing Committee to Develop Guidelines for the Management of Patients With Peripheral Arterial Disease): endorsed by the American Association of Cardiovascular and Pulmonary Rehabilitation; National Heart, Lung, and Blood Institute; Society for Vascular Nursing; TransAtlantic Inter-Society Consensus; and Vascular Disease Foundation / A.T. Hirsch, Z.J. Haskal, N.R. Hertzer et al. // Circulation. - 2011. - Vol. 113, № 11. - P. 463-654.

156. Prediction of hypertension improvement after stenting of renal artery stenosis: comparative accuracy of translesional pressure gradients, intravascular ultrasound, and angiography / M.A. Leesar, J. Varma, A. Shapira et al. // J. Am. Coll. Cardiol. - 2009. - Vol. 53, № 25. - P. 2363-2371.

157. Predictive role of renal resistive index for clinical outcome after revascularization in hypertensive patients with atherosclerotic renal artery stenosis: a

monocentric observational study / R.M. Bruno, E. Daghini, D. Versari et al. //Cardiovasc. Ultrasound. – 2014. – Vol. 12. – P. 9.

158. Preservation of renal function with surgical revascularization in patients with atherosclerotic renovascular disease / L.K. Marone, W.D. Clouse, D.J. Dorer et al. // J. Vase. Surg. - 2011. - Vol. 39, № 2. - P. 322-329.

159. Prevalence of CAD, complex ventricular arrhythmias, and silent myocardial ischemia and incidence of new coronary events in older persons with chronic renal insufficiency and with normal renal function / Aronow W.S. **et al.** // Am. J. Card. – 2000. – Vol. 86. – P. 1142-1143.

160. Primary renal artery stenting: characteristics and outcomes after 363 procedures / R.J. Lederman, F.O. Mendelsohn, R. Santos et al. // American. Heart. J. - 2001. - Vol. 142, №2. - P. 314-323.

161. Proper patient selection yields significant and sustained reduction in systolic blood pressure following renal artery stenting in patients with uncontrolled hypertension: long-term results from the HERCULES trial / G.S. Chrysant, M.C. Bates, T.M. Sullivan et al. // J. Clin. Hypertens. – 2014. – Vol. 16. – P. 497–503.

162. Prospective randomized trial of operative vs interventional treatment for renal artery ostial occlusive disease (RAOOD) / K.M. Balzer, T. Pfeiffer, S. Rossbach et al. // J. Vasc. Surg. – 2011. – Vol. 49. – P. 667–674.

163. Prospective study of atherosclerotic disease progression in the renal artery / M.T. Caps, C. Perissinotto, R.E. Zierler et al. // Circulation. - 1998. - Vol. 98, №25. - P. 2866-2872.

164. Proteinuria as a predictor of renal functional outcome after revascularization in atherosclerotic renovascular disease (ARVD) / C. Chrysochou, C.M. Cheung, M. Durow et al.// QJM. - 2011. - Vol. 102, № 4. - P. 283-288.

165. Regression of atherosclerotic renal artery stenosis with aggressive lipid lowering therapy / T.K. Khong, C.G. Missouris, A.M. Belli, G.A. MacGregor // J. Hum. Hypertens. - 2001. - Vol. 15, № 6. - P. 431-433.

166. Regression of left ventricular hypertrophy following stenting of renal artery stenosis / T. Zeller, A. Rastan, U. Schwarzwвlder et al. // J. Endovasc. Ther. - 2007. - Vol. 14, №2. - P. 189-197.

167. Renal artery reconstruction for the preservation of renal function / R.P. Cambria, D.C. Brewster, G.J. L'Italien et al. // J. Vase. Surg. - 1996. - V. 24, № 3. - P. 371-380.

168. Renal artery revascularization improves heart failure control in patients with atherosclerotic renal artery stenosis / G.C. Kane, N. Xu, E. Mistrik et al. // Nephrol. Dial. Transplant. – 2010. – Vol. 25. – P. 813-820.

169. Renal artery stenosis: endovascular flow wire study for validation of Doppler US / V.P. Van-der-Hulst, J. Van-Baalen, L.S. Kool et al. // Radiology. - 1996. - Vol. 200 (1). - P. 165-168.

170. Renal cortical thickness as a predictor of renal function and blood pressure status post renal artery stenting / K.K. Padigala, J.E. Hartle, H.L. Kirchner, M.F. Schultz // Angiology. - 2009. - Vol. 60, № 6. - P. 719-724.

171. Renal vein cytokine release as an index of renal parenchymal inflammation in chronic experimental renal artery stenosis / A. Eirin, X. Zhang, X-Y. Zhu et al. // Nephrol. Dial. Transplant. 2014; 29:274–282.

172. Renovascular hypertension / N. Ichimaru, K. Toki, Tanaka T. et al. // Hinyokika Kiyo. - 2000. - Vol. 46, №9. - P.657-661.

173. Renovascular hypertension: to stent or not to stent? / P.B. Mark, E.L. Schiffrin, G.L. Jennings et al. // Hypertension. - 2014. – Vol. 64. – P. 1165-1168.

174. Results of the United States multicenter prospective study evaluating the Zenith fenestrated endovascular graft for treatment of juxtarenal abdominal aortic aneurysms / G.S. Oderich, R.K. Greenberg, M. Farber et al. // J. Vasc. Surg. - 2014. – Vol. 60. – P. 1420–1428; e1421-1425.

175. Revascularization versus medical therapy for renal-artery stenosis / K. Wheatley, N. Ives, R. Gray et al. // N. Engl. J. Med. - 2009. - Vol. 361, № 20. - P. 1953-1962.

176. Reversal of experimental renovascular hypertension restores coronary microvascular function and architecture / V.H. Urbieta-Caceres, X.Y. Zhu, M.E. Gibson et al. // Am. J. Hypertens. - 2011. - Vol. 24, № 4. - P. 458-465.

177. Rigatelli, G. Aortoiliac angiography during coronary artery angiography detects significant occult aortoiliac and renal artery atherosclerosis in patient with coronary atherosclerosis / G. Rigatelli // Cardiovasc. Imaging. - 2004. – Vol. 20 (4). - P. 299-303.

178. Ritchie, J. Where now in the management of renal artery stenosis? Implications of the ASTRAL and CORAL trials / J. Ritchie, H.V. Alderson, P.A. Kalra // Curr. Opin. Nephrol. Hypertens. – 2014. - Vol. 23. – P. 525-532.

179. Roll-in experience from the Cardiovascular Outcomes with Renal Atherosclerotic Lesions (CORAL) study / T.P. Murphy, C.J. Cooper, D.E. Cutlip et al. // J. Vasc. Interv. Radiol. – 2014. – Vol. 25. – P. 511-520.

180. Rossi, G.P. The Challenges of Arterial Hypertension,Frontiers in Cardiovascular Medicine / G.P. Rossi. …… - 2015. - P. 65-67.

181. Samuel, J. Cardiovascular Outcomes in Renal Atherosclerotic Lesions Study and the Future of Renal Artery Stenting / J. Samuel, M. Mann, A. Thomas // The J. of Clinical. Hypertension. - 2014. – Vol. 16, № 3. – P. 162-165.

182. SCAI expert consensus statement for renal artery stenting appropriate use / S.A. Parikh, M.H. Shishehbor, B.H. Gray et al. // Catheter. Cardiovasc. Interv. – 2014. – Vol. 84. – P. 1163-1171.

183. Severe hypertension secondary to renal artery stenosis and Cuschings syndrome / A.S. Alzahari, Al-Hajjaj, J. Al-Watban et al. // Saudi. Med. J. - 2007. - Vol. 26 (4). - P. 668-673.

184. Significant reduction in systolic blood pressure following renal artery stenting in patients with uncontrolled hypertension: results from the HERCULES trial / M.R. Jaff, M. Bates, T. Sullivan et al. // Catheter. Cardiovasc. Interv. 2012.;80.:343-350.

185. Slonim, S.M. Radiographic evaluation and treatment of renovascular disease / S.M. Slonim, M.D. Dake // Vascular surgery / Ed. by R.B. Rutherford. 5-th ed. - Philadelphia: WB Saunders company, 2000. - P. 1611-1639.

186. Sniderman, K. Percutaneous transluminal recanalization and dilatation of totally occluded renal arteries / K. Sniderman, T. Sos // Radiology. – 1982. – Vol. 142. – P. 607-610.

187. Stent revascularization for the prevention of cardiovascular and renal events among patients with renal artery stenosis and systolic hypertension: rationale and design of the CORAL trial / C.J. Cooper, T.P. Murphy, A. Matsumoto et al. // Am. Heart. J. – 2011. – Vol. 152. - P. 59–66.

188. Stent revascularization restores cortical blood flow and reverses tissue hypoxia in atherosclerotic renal artery stenosis but fails to reverse inflammatory pathways or glomerular filtration rate / A. Saad, S.M.S. Herrmann, J. Crane et al. // Circ. Cardiovasc. Interv. – 2013. – Vol. 6. – P. 428-435.

189. Stenting and medial therapy for atherosclerotic renal-artery stenosis / C.J. Cooper, T.P. Murphy, D.E. Cutlip et al. // N. Engl. J. Med. – 2014. – Vol. 370. – P. 13–22.

190. Stenting of renal artery stenosis: is it beneficial in chronic renal failure / R. Rivolta, C. Bazzi, P. Stradiotti, M. Paparella // J. Nephrol. - 2005. - Vol. 18, № 6. - P. 749-754.

191. Studies on experimental hypertension. I. The production of persistent elevation of systolic blood pressure by means of renal ischemia / H. Goldblatt, J. Lynch, R.F. Hanzal, W.W. Summerville // J. Exp. Med. - 1934. -Vol. 59, № 3. - P. 347-379.

192. Surgical management of atherosclerotic renovascular disease / G.S. Cherr, K.J. Hansen, T.E. Craven et al. // J. Vase. Surg. - 2002. - Vol. 35, № 2. - P.236-245.

193. Textor, S.C. Attending rounds: a patient with accelerated hypertension and an atrophic kidney / S.C. Textor // Clin. J. Am. Soc. Nephrol. – 2014. – Vol. 9. – P. 1117-1123.

194. Textor, S.C. Paradigm shifts in atherosclerotic renovascular disease: where are we now? / S.C. Textor, L.O. Lerman // J. Am. Soc. Nephrol. – 2015. – Vol. 26. – P. 2074-2080.

195. Textor, S.C. Renovascular hypertension: is there still a role for stent re-vascularization? / S.C. Textor // Curr. Opin. Nephrol. Hypertens. – 2013. – Vol. 22. – P. 525-530.

196. Textor, S.C. Revascularization in atherosclerotic renal artery disease / S.C. Textor // Kidney. Int. – 1998. – Vol. 53. – P. 799–811.

197. The effect of percutaneous dilatation of renal arterial stenosis on captopril renography in hypertensions / P. Anfelter, G. Granerus, H. Sten-strom et al. // Blood Press. - 2006. - V. 14 (6). - P. 359-365.

198. The mitochondrial-targeted compound SS-31 re-energizes ischemic mito-chondria by interacting with cardiolipin / A.V. Birk, S. Liu, Y. Soong et al. //J. Am. Soc. Nephrol. - 2013. – Vol. 24. – P. 1250–1261.

199. Thromboendarterectomy for hypertension due to renal artery occlusion / N.E. Freeman, F.H. Leeds, W.G. Elliott, S.I. Roland // J. Am. Med. Assoc. - 1954. - Vol. 156, № 11. - P. 1077-1079.

200. Tolerance of the human kidney to isolated controlled ischemia / D.J. Pa-rekh, J.M. Weinberg, B. Ercole et al. // J. Am. Soc. Nephrol. – 2013. – Vol. 24. – P. 506–517.

201. Translesional pressure gradients to predict blood pressure response after renal artery stenting in patients with renovascular hypertension / F. Mangiacapra, C. Trana, G. Sarno et al. // Circ. Cardiovasc. Interv. - 2010. – Vol. 3. – P. 537-542.

202. Treatment of renovascular hypertension with percutaneous transluminal dilatation of a renal-artery stenosis / A. Griintzig, U. Kuhlmann, W. Vetter et al. // Lancet. - 1978. - Vol. 1, № 8068. - P. 801-802.

203. Two cases of renovascular hypertension and ischemic renal dysfunction: reliable choice of examination and treatments / K. Ando, K. Takahashi, S. Shibata et al. // Hypertens. Res. - 2006. - V. 27 (12). - P. 985-992.

204. Use of renin-angiotensin inhibitors in people with renal artery stenosis / K.L. Evans, K.R. Tuttle, D.A. Folt et al. // Clin. J. Am. Soc. Nephrol. - 2014. – Vol. 9. – P. 1199-1206.

205. Vaughan, E.D.Jr. Curable renal hypertension: renin, marker or cause? Question answered / E.D.Jr. Vaughan // Am. J. Hypertens. – 2014. – Vol. 27. – P. 1000-1003.

206. Ventricular structure and function in aged dogs with renal hypertension: a model of experimental diastolic heart failure / V.K. Munagala, C.Y. Hart, J.C.Jr. Burnett et al. // Circulation. - 2005. - Vol. Ill, №9. - P. 1128-1135.

207. White, C.J. Optimizing outcomes for renal artery intervention / C.J. White // Circ. Cardiovasc. Interv. - 2010. - Vol. 3, № 2. - P. 184-192.

208. White, C.J. The ‘chicken little’ of renal stent trials: the CORAL trial in perspective / C.J. White // JACC Cardiovasc/ Interv. – 2014. – Vol. 7. – P. 111-113.