Федеральное государственное бюджетное научное учреждение «Российский научный центр хирургии имени академика Б. В. Петровского»

На правах рукописи

КАРШИЕВА Алина Равшановна

Эхокардиографическая оценка левого предсердия в диагностике диастолической дисфункции миокарда у больных аортальным стенозом до и после операции

14.01.13 — лучевая диагностика, лучевая терапия

Диссертация
на соискание ученой степени
кандидата медицинских наук

Научный руководитель:
доктор медицинских наук Т. А. Буравихина

Москва 2017

Оглавление

Стр.

Оглавление……..… 2-3

Список сокращений……... 4

Введение……. 5

Глава 1. Современный взгляд на эхокардиографическую оценку левого предсердия и его взаимосвязь с диастолической дисфункцией левого желудочка (обзор литературы)…….. 10-31

1.1 Анатомо-функциональные особенности левого предсердия…… 10
1.2 Линейные размеры и объемы левого предсердия……..... 12
1.3 Оценка функций левого предсердия…….. 19
1.3.1 Фазовый анализ объемов левого предсердия……..... 19
1.3.2 Импульсноволновая допплерография……..... 22
1.3.3 Тканевая допплерография и анализ деформации стенок левого предсердия……... 23
1.4 Диастолическая дисфункция левого желудочка и левое предсердие у больных аортальным стенозом……. 24

Глава 2. Клиническая характеристика наблюдений и методы исследования……... 32-56

2.1. Клиническая характеристика наблюдений……. 32
2.2 Методы исследования……... 36
2.2.1 Измерение линейных размеров левого предсердия и расчет индекса сферичности левого предсердия……. 40
2.2.2 Фазовый анализ объемов левого предсердия……... 41
2.3 Интраоперационное чреспищеводное эхокардиографическое исследование у пациентов со стенозом аортального клапана……. 43
2.4 Трансторакальное эхокардиографическое исследование у здоровых лиц в возрасте 25-30 лет…… 52
2.5 Оценка диастолической функции левого желудочка……. 53
2.6 Статистическая обработка данных……... 55

Глава 3. Структура и функция левого предсердия при ненарушенной диастолической функции левого желудочка…… 57-63

3.1 Форма левого предсердия……. 57
3.2 Объем левого предсердия……. 59
3.3 Функция левого предсердия……. 60

Глава 4. Структура и функция левого предсердия у больных аортальным стенозом с диастолической дисфункцией левого желудочка до операции……. 64-74

4.1 Форма левого предсердия……. 64
4.2 Объем левого предсердия……. 66
4.3 Функция левого предсердия……. 71
4.4 Сократительная способность ушка левого предсердия при различных типах диастолической дисфункции левого желудочка у больных аортальным стенозом до операции…...……. 73

Глава 5. Структура и функция левого предсердия у больных аортальным стенозом с диастолической дисфункцией левого желудочка после операции…...……. 75-97

5.1 Форма левого предсердия……. 75
5.2 Объем и функция левого предсердия……... 77
5.3 Сократительная способность ушка левого предсердия при различных типах диастолической дисфункции левого желудочка у больных аортальным стенозом после операции……... 82
5.4 Фибрилляция предсердий как осложнение ближайшего послеоперационного периода у больных аортальным стенозом…… 83

Клинические наблюдения……... 86

Заключение……. 98

Выводы…… 111

Практические рекомендации…….. 112

Список литературы……... 113

Список сокращений

2D	двухмерный режим;
3D	трехмерный режим;
ASE	Американское общество эхокардиографии;
EACVI	Ассоциация специалистов по методам визуализации сердечно-сосудистой системы;
АК	аортальный клапан;
АС	аортальный стеноз;
ДД	диастолическая дисфункция;
ИБС	ишемическая болезнь сердца;
$ИОЛП_{max}$	индекс максимального объема левого предсердия;
$ИОЛП_{pre\text{-}a}$	индекс пресистолического объема левого предсердия;
$ИОЛП_{min}$	индекс минимального объема левого предсердия;
ИР ЛП	индекс расширения левого предсердия;
$ИС_{max}$	индекс сферичности левого предсердия при максимальных линейных размерах;
$ИС_{min}$	индекс сферичности левого предсердия при минимальных линейных размерах;
ЛВЛВ	левая верхняя легочная вена;
ЛНЛВ	левая нижняя легочная вена;
ЛП	левое предсердие;
ЛЖ	левый желудочек;
МПП	межпредсердная перегородка;
$ОЛП_{max}$	максимальный объем левого предсердия;
$ОЛП_{pre\text{-}a}$	пресистолический объем левого предсердия;
$ОЛП_{min}$	минимальный объем левого предсердия;
ПВЛВ	правая верхняя легочная вена;
ПНЛВ	правая нижняя легочная вена;
ППТ	площадь поверхности тела;
ТТЭхоКГ	трансторакальная эхокардиография;
$УО_{акт}ЛП$	активный ударный объем левого предсердия;
$УО_{общ}ЛП$	общий ударный объем левого предсердия;
$УО_{пас}ЛП$	пассивный ударный объем левого предсердия;
$УО_{эф}$	эффективный ударный объем;
ФВ	фракция выброса;
$ФВ_{общ}ЛП$	общая фракция выброса левого предсердия;
$ФВ_{акт}ЛП$	активная фракция выброса левого предсердия;
$ФВ_{пас}ЛП$	пассивная фракция выброса левого предсердия;
ЦДК	цветовое допплеровское картирование;
ЧПЭхоКГ	чреспищеводная эхокардиография;
ЭКГ	электрокардиография;
ЭхоКГ	эхокардиография.

Введение

Актуальность проблемы. Исследование диастолической функции миокарда в последние годы вызывает все больший интерес, так как ранним признаком сердечной недостаточности, еще при отсутствии клинических проявлений, может служить наличие диастолической дисфункции (ДД) левого желудочка. Увеличение давления наполнения левого желудочка (ЛЖ) оказывает непосредственное влияние на размер левого предсердия (ЛП) и его функции [94]. Поэтому одним из маркеров длительно существующей («хронической») диастолической дисфункции является увеличение размера ЛП [78]. В последнее время в литературе появились работы [83,94,103,104,148], посвященные исследованию изменений геометрии полости ЛП и поиску связи получаемых параметров с диастолической функцией ЛЖ.

Во многих научных исследованиях было доказано, что размер ЛП и наличие ДД ЛЖ являются одними из предикторов развития осложнений сердечно-сосудистых заболеваний [114,121,133,152,174]. Особенно это становится важным для больных с кардиохирургическими заболеваниями, в частности с аортальным стенозом (АС), у которых нарушение диастолической функции ЛЖ встречается в той или иной степени. По частоте встречаемости стеноз аортального клапана у больных кардиологического профиля стоит на третьем месте после артериальной гипертонии и ишемической болезни сердца и чаще всего вызван дегенеративными изменениями клапана у пожилых пациентов [16,21]. Естественно, что с увеличением средней продолжительности жизни количество таких пациентов и оперативных вмешательств по поводу аортального стеноза в кардиохирургических клиниках от года к году будет возрастать.

Эхокардиография является ключевым инструментальным методом диагностики и оценки степени аортального стеноза, а также основным методом диагностики диастолической дисфункции левого желудочка в настоящее время. Особое место отводится чреспищеводной эхокардиографии (ЧПЭхоКГ), которая широко используется во время операций на сердце.

Появление инновационного метода ультразвуковой трехмерной (3D) реконструкции сердца дало новые возможности изучения не только клапанных структур, но и геометрии полостей сердца. Первые полученные результаты свидетельствуют о возможной связи новых 3D-параметров с диастолической функцией ЛЖ [104,165,172]. Имеющиеся в арсенале допплерографические параметры при исследовании пациентов с помощью интраоперационной ЧПЭхоКГ не отвечают всем требованиям оценки диастолической функции миокарда, особенно в условиях нестабильности системной гемодинамики во время операций на сердце. Это делает особенно актуальным изучение анатомии и функции ЛП с применением новых методов (3D-реконструкции) для периоперационной оценки ДД ЛЖ.

Цель исследования: изучить структуру и функцию левого предсердия с помощью двумерной и трехмерной эхокардиографии у больных аортальным стенозом с различными типами диастолической дисфункции левого желудочка до и после оперативного лечения.

Задачи исследования:

1. Разработать алгоритм интраоперационного исследования левого предсердия с помощью чреспищеводной эхокардиографии в двумерном и трехмерном режимах у больных аортальным стенозом.
2. Описать структуру и функцию левого предсердия при ненарушенной диастолической функции левого желудочка.
3. Оценить структуру левого предсердия у больных аортальным стенозом с различными типами диастолической дисфункции левого желудочка до и после операции.
4. Оценить функции левого предсердия и его ушка у больных аортальным стенозом с различными типами диастолической дисфункции левого желудочка до и после операции.

Научная новизна. Модифицирована методика интраоперационной оценки левого предсердия с помощью ЧПЭхоКГ в трехмерном режиме с детальным

изучением структур предсердия. Оценены достоинства и недостатки инновационного 3D-метода при реконструкции левого предсердия у пациентов с аортальным стенозом. Впервые с помощью 3D-ЧПЭхоКГ выполнен фазовый анализ объемов левого предсердия у этих пациентов с целью исследования диастолической дисфункции левого желудочка. Внесены физиологически обоснованные корректировки в расчеты, используемые при фазовом анализе. Определены наиболее чувствительные и специфичные показатели фазового анализа объемов левого предсердия для оценки степени тяжести диастолической дисфункции левого желудочка у больных аортальным стенозом. Показано, что скорость в ушке левого предсердия может служить дополнительным параметром для выявления и оценки диастолической дисфункции левого желудочка.

Практическая значимость. Модифицирована методика обследования пациентов с аортальным стенозом и диастолической дисфункцией левого желудочка с применением трехмерной реконструкции левого предсердия. Получены значения основных параметров, оценивающих структуру и функции левого предсердия у больных аортальным стенозом с различными типами диастолической дисфункции левого желудочка. Выявленная связь пиковой скорости позднего диастолического опорожнения ушка левого предсердия с диастолической дисфункцией левого желудочка позволяет рекомендовать этот показатель к практическому применению.

Основные положения, выносимые на защиту:

1. Степень ремоделирования левого предсердия (изменение его линейных размеров, объемов и формы), а также степень нарушения его функций (глобальной сократимости, резервуарной, насосной и сократительной способности его ушка) характеризуют степень тяжести ДД ЛЖ у пациентов с АС.

2. После операции по замене пораженного аортального клапана протезом и устранения перегрузки левого желудочка сопротивлением происходит обратное ремоделирование ЛП и улучшение его функционального состояния уже в условиях операционной.

3. Увеличение объема левого предсердия и диастолическая дисфункция левого желудочка у пациентов с аортальным стенозом являются одними из предикторов впервые возникшего пароксизма фибрилляции предсердий в 1-3 сутки после протезирования аортального клапана.

Внедрение в клиническую практику. Полученные результаты исследования внедрены в клиническую практику отдела клинической физиологии, инструментальной и лучевой диагностики и кардиохирургических отделений ФГБНУ «Российского научного центра хирургии имени академика Б. В. Петровского».

Теоретические положения, методики расчета и результаты исследований диссертации представлены в соответствии с НИР на тему: «Оценка взаимосвязи диастолической дисфункции миокарда и ремоделирования левого предсердия у кардиохирургических больных с использованием новых методов ультразвуковой диагностики». Срок выполнения 2015-2018 гг.

Степень достоверности. Степень достоверности полученных данных определяется достаточным количеством проведенных исследований и выбором адекватных методов обследования изучаемой выборки, а также корректными методами статистической обработки данных. Положения, выдвинутые в диссертации, были основательно доказаны. Итоговые результаты, представленные в заключении, соотносятся с целью и задачами.

Апробация работы. Основные положения диссертации доложены и обсуждены на IX Всероссийском Национальном Конгрессе лучевых диагностов и терапевтов «Радиология — 2015» (Москва, май 2015), VII Съезде Российской ассоциации специалистов ультразвуковой диагностики в медицине (РАСУДМ) (Москва, ноябрь 2015), на заседании отдела клинической физиологии, инструментальной и лучевой диагностики ФГБНУ «РНЦХ им. акад. Б. В. Петровского» (Москва, январь 2016), на 2-ом Международном Форуме антикоагулянтной терапии (ФАКТ-2017) (Москва, март 2017). По теме диссертации опубликовано три печатные работы в рецензируемых научных

журналах, рекомендованных Высшей аттестационной комиссией Министерства образования Российской Федерации для публикаций основных результатов диссертаций на соискание ученой степени кандидата медицинских наук. Апробация работы состоялась на конференции отдела клинической физиологии, инструментальной и лучевой диагностики ФГБНУ «Российского научного центра хирургии имени академика Б. В. Петровского» 19 мая 2016 года.

Объем и структура работы. Диссертация изложена на 132 страницах компьютерного текста и состоит из введения, литературного обзора, главы материалов и методов исследования, описания результатов собственных исследований, заключения, выводов, практических рекомендаций, списка использованной литературы. Работа иллюстрирована 34 таблицами и 31 рисунком. Указатель литературы, использованной в диссертации, содержит 179 библиографических источника, из которых 61 российский и 118 иностранных публикаций.

Глава 1

Современный взгляд на эхокардиографическую оценку левого предсердия и его взаимосвязь с диастолической дисфункцией левого желудочка (обзор литературы)

1.1 Анатомо-функциональные особенности левого предсердия

Левое предсердие - это одна из камер сердца, которая через четыре легочные вены принимает обогащенную кислородом кровь из легких и далее, через митральный клапан, доставляет её в левый желудочек. От передне-верхней стенки предсердия отходит его ушко. Ушко ЛП является производным стенки первичного предсердия и формируется на 3–4-ой неделях эмбрионального развития. Основная часть стенки ЛП формируется позже из тканей легочных вен. Поэтому в норме в ушке ЛП имеются трабекулярные структуры и гребешковые мышцы, которых нет в ЛП.

По строению и функциям ЛП отличается от ЛЖ. Его стенка более тонкая и представлена меньшими по размеру кардиомиоцитами. Миоархитектоника ЛП крайне сложна, но в основном сократительные миоциты расположены в двух слоях — субэндокардиальном (продольные волокна) и субэпикардиальном (кольцевые волокна) [55]. Гистологические и физиологические особенности ЛП связаны с отсутствием потребности в высоком внутрикамерном давлении. Среднее давление в ЛП составляет около 2-10 мм рт. ст., что соответствует нормальному конечному диастолическому давлению в ЛЖ [31-33,39,74,145].

Левое предсердие представляет собой не просто камеру с жесткими стенками, связывающую легочные вены и ЛЖ во время диастолы, а обладает более сложными функциями [79,107,114,116]. Во время систолы желудочков кровь из легочных вен поступает в ЛП и накапливается в нем (резервуарная функция ЛП). В фазу раннего диастолического наполнения ЛЖ кровь из ЛП через митральный клапан, в соответствии с градиентом давления, поступает в ЛЖ (кондуитная или трубопроводная функция ЛП). В фазу позднего диастолического наполнения ЛЖ (во время систолы ЛП) завершается наполнение ЛЖ (насосная

функция ЛП). Его функции по фазам всего сердечного цикла представлены в таблице 1.1. [98].

Левое предсердие, являясь объемным сенсором сердца, высвобождает предсердный натрийуретический пептид, который является мощным вазодилятатором (гормон-продуцирующая функция ЛП). И наконец, ЛП является электрически активной частью сердца (проводящая функция ЛП).

Таблица 1.1

Фазовые характеристики функций левого предсердия [98]

	ФАЗА I **Резервуарная функция**	**ФАЗА II** **Кондуитная функция**	**ФАЗА III** **Насосная функция**
Период	Систола желудочков	Ранняя диастола и диастазис	Систола левого предсердия
Начало	- МК закрыт; - конец пика А потока на МК при PW; - начало зубца Q на ЭКГ.	- МК открыт; - начало пика Е потока на МК при PW; - конец зубца Т на ЭКГ.	- начало пика А потока на МК при PW; - начало зубца Р на ЭКГ.
Конец	- МК открыт; - начало пика Е потока на МК при; -конец зубца Т на ЭКГ.	- начало пика А потока на МК при PW; - начало зубца Р на ЭКГ.	- МК закрыт; - конец пика А потока на МК при PW; - начало зубца Q на ЭКГ.
Объемные изменения	К концу I фазы объем ЛП изменяется с минимального до максимального (наполнение ЛП).	Пассивное опорожнение ЛП в соответствии с градиентом давления между ЛЖ и ЛП.	Активное опорожнение ЛП за счет сокращения его стенок. В конце систолы ЛП достигается его минимальный объем ЛП.

Примечание: МК – митральный клапан, PW – импульсноволновая допплерография, ЭКГ – электрокардиография

При различных патологических состояниях в результате ионных, контрактильных и метаболических изменений происходит ремоделирование ЛП, которое проявляется увеличением его размера и нарушением функций [38,65,94,107,155]. Например, подобные изменения наблюдаются при ишемической болезни сердца (ИБС) [38,40,65,133], при клапанных пороках сердца (врожденных и приобретенных) [106,107], при артериальной гипертензии

[95], при ДД ЛЖ [83,91,100,101,104,129,149], кардиомиопатиях, перикардитах, объемных образованиях ЛП, при аритмиях различного генеза. Расширение ЛП возможно у больных с брадикардией или анемией. Однако увеличение ЛП может наблюдаться и при отсутствии сердечно-сосудистых заболеваний, например, с возрастом у здоровых лиц [80,105,148] и у спортсменов. Поэтому при увеличении ЛП необходима совокупная оценка клинического статуса пациента, размеров всех камер сердца, а также значений допплеровских показателей на клапанах сердца.

1.2 Линейные размеры и объемы левого предсердия

Точное измерение размера ЛП затруднено в связи с его сложной формой, наличием ушка левого предсердия и различными вариантами впадения легочных вен. При трансторакальном эхокардиографическом исследовании чаще всего линейный размер ЛП определяется с помощью двумерной (2D) эхокардиографии (ЭхоКГ) из парастернальной позиции по длинной оси ЛЖ в М-режиме (передне-задний размер ЛП) [7,20,37,41,57,60,94,120,152,154]. Измерение выполняется, начиная от задней стенки аорты, заканчивая задней стенкой ЛП. Во многих исследованиях было доказано, что измерение только передне-заднего размера ЛП из парастернального доступа не полностью оценивает его истинный размер, потому что при патологических состояниях происходит изменение всех линейных размеров ЛП [7,29,37,41,61,94,119,120]. Для более полной оценки линейных размеров ЛП выполняются также измерения верхне-нижнего и медиально-латерального размеров ЛП. При ЧПЭхоКГ линейные размеры ЛП измеряются из средней трети пищевода по длинной или короткой оси аорты [80,102].

В последних рекомендациях Американского общества эхокардиографии (ASE) и Европейской ассоциации специалистов по методам визуализации сердечно-сосудистой системы (EACVI) от 2015 года указано, что асимметричное ремоделирование ЛП более точно оценивается при измерении его объема [120,166]. Объем ЛП меняется в течение всего сердечного цикла [29,119,147,172]. Максимальный размер ЛП в конце фазы изоволюмического расслабления ЛЖ до

открытия створок митрального клапана является точкой измерения максимального объема ЛП ($ОЛП_{max}$). Минимальный объем ЛП ($ОЛП_{min}$) измеряется в конце диастолы ЛЖ, когда митральный клапан закрывается. Пресистолический объем ЛП ($ОЛП_{pre\text{-}a}$) измеряется перед систолой предсердия (перед волной Р на ЭКГ).

Измерение объемов ЛП может быть произведено многими методами, но в клинической практике применяют два [120]. Первый — вычисление площади ЛП по длинной оси из четырехкамерной и двухкамерной позиций. После чего используют формулу 1:

$$\text{Объем левого предсердия} = \frac{8 * A_1 * A_2}{3\pi L}, \quad (1)$$

где A1 и A2 — максимальные значения площадей ЛП в двух ортогональных плоскостях, L — длина продольной оси ЛП от середины плоскости фиброзного кольца митрального клапана до свода ЛП [120].

Однако в основном используется второй метод — метод Симпсона [120]. Измерения объемов левого предсердия проводятся аналогично измерению объемов левого желудочка. Расчет по методу Симпсона также проводят в двух ортогональных плоскостях, при этом устья легочных вен и ушко ЛП должны быть исключены из измерений.

Специалисты ASE/EACVI рекомендуют индексировать объемы ЛП к площади поверхности тела (ППТ). Нормальные значения индексированного показателя $ОЛП_{max}$ при 2D-ЭхоКГ представлены в табл. 1.2. [120].

Таблица 1.2

Индексированные объемы левого предсердия при двумерной эхокардиографии в норме (по Lang R.M. и соавт., 2015)

Параметр ЛП	Женщины	Мужчины
2D-ИОЛП$_{max}$ в четырехкамерной позиции, ***мл/м^2***	27,3±7,9	27,0±7,0
2D-ИОЛП$_{max}$ в двухкамерной позиции, ***мл/м^2***	28,0±7,3	28,9±8,5

В рекомендациях ASE/EACVI указано, что верхней границей нормы индекса ОЛП$_{max}$ (2D-ИОЛП$_{max}$) является значение 34 мл/м^2 (табл. 1.3.) [103,120,140,143].

На сегодняшний день измерение 2D-ИОЛП$_{max}$ во многих лабораториях не является частью рутинного эхокардиографического исследования, но, как показывают многочисленные исследования [120,122,133,148,152,173,179], этот показатель является мощным предиктором неблагоприятного исхода различных сердечно-сосудистых заболеваний.

В связи с этим очевидна важность показателя ИОЛП$_{max}$ у всех пациентов с заболеваниями сердечно-сосудистой системы.

Таблица 1.3

Показатели индекса максимального объема левого предсердия по данным двумерной эхокардиографии при патологических состояниях (по Lang R.M. и соавт., 2015)

2D-ИОЛП$_{max}$, *мл/м^2*			
Норма	**Незначительное увеличение**	**Умеренное увеличение**	**Значительное увеличение**
16-34	35-41	42-48	>48

Трудности в измерении объемов ЛП при его асимметричной форме преодолеваются с появлением трехмерной эхокардиографии в режиме реального времени [4,42,45,73,82,84,85]. Измерение объемов ЛП в 3D-режиме можно производить только с помощью специализированных программ для количественного анализа объемов сердечных камер. На рисунке 1.1 продемонстрирован пример измерения максимального и минимального объемов ЛП, а также его общей фракции выброса при трансторакальной эхокардиографии с помощью программного обеспечения Tomtec [84].

Группа ученых использовала трехмерную трансторакальную эхокардиографию для оценки объемов левого предсердия у пациентов с фибрилляцией предсердий, перенесших радиочастотную абляцию [119]. Полученные при этом значения объемов ЛП были меньше, чем при

ангиографическом исследовании. Также было показано, что объемы левого предсердия уменьшаются, а его функция улучшается, если после абляции сохраняется синусовый ритм [14,119,160,171]. Поэтому трехмерная эхокардиография может быть использована в клинической практике как дополнительный высокоинформативный метод для измерения объемов ЛП и оценки его функций.

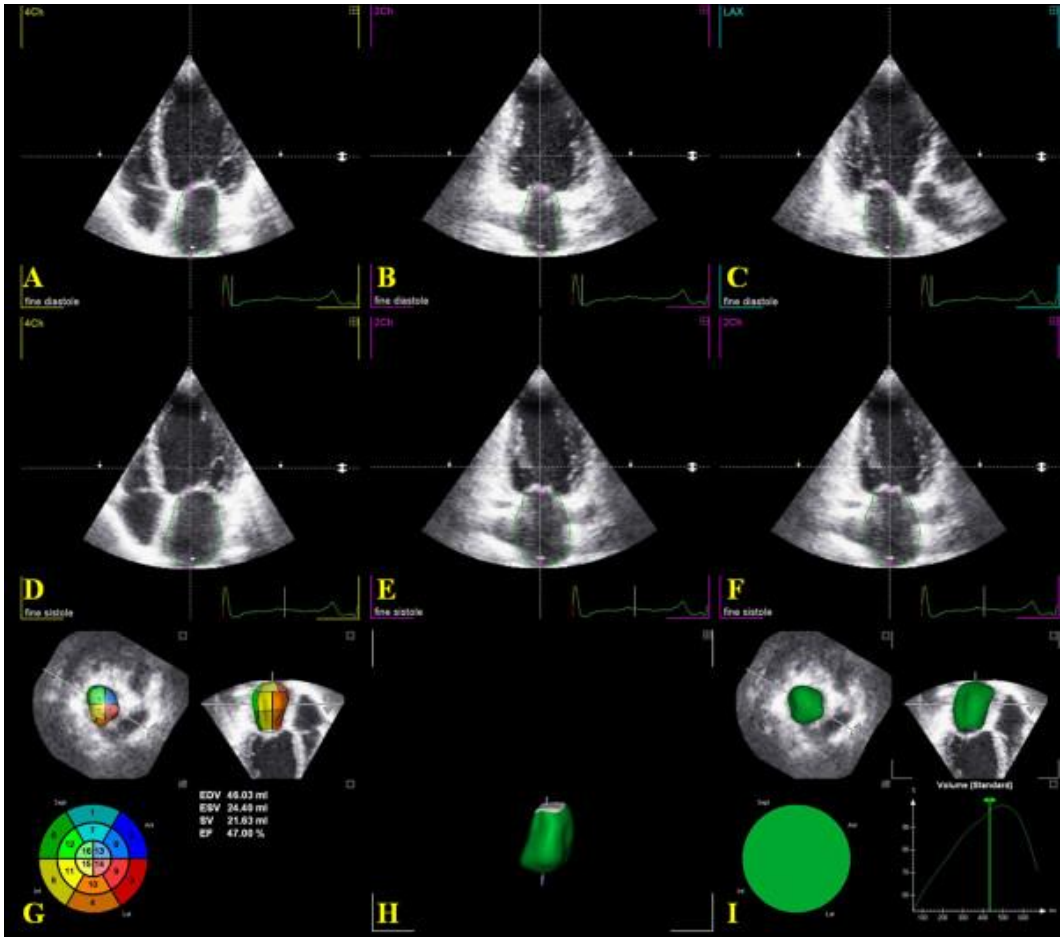

Рисунок 1.1. Пример трехмерной эхокардиографической реконструкции ЛП и измерений его объемов и фракции выброса с помощью программного обеспечения Tomtec.

При чреспищеводной эхокардиографии, в том числе трехмерной, ЛП находится рядом с пищеводом, что позволяет более детально визуализировать его структуры, например, ушко левого предсердия или устья легочных вен [5, 60, 119] (рисунки 1.2 и 1.3).

Однако измерение объема ЛП при чреспищеводной эхокардиографии затруднено в связи с невозможностью визуализации всей его полости в сечениях из средней трети пищевода [119]. В связи с этим необходима разработка алгоритма исследования ЛП при ЧПЭхоКГ для полной и точной его оценки.

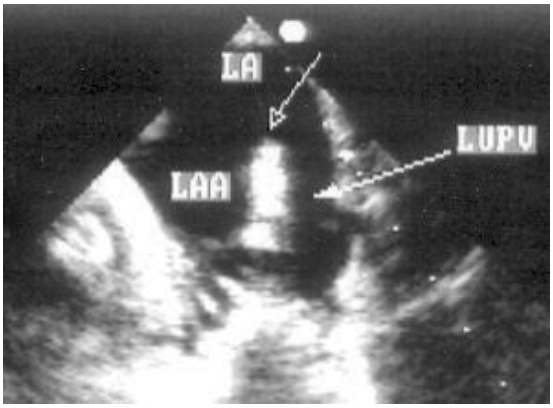

Рисунок 1.2. Чреспищеводная эхокардиография. Пример 2D-изображения ушка левого предсердия (LAA) и левой верхней легочной вены (LUPV), LA – левое предсердие.

Рисунок 1.3. Чреспищеводная эхокардиография. Пример 3D-изображения в режиме увеличения («ZOOM») устья ушка левого предсердия (LAA) и устьев легочных вен (Pul Veins).

Aune E. и соавт. [70] представили референсные значения нормальных 3D-показателей индекса максимального (3D-ИОЛП$_{max}$) и минимального (3D-ИОЛП$_{min}$) объема ЛП у здоровых 75 мужчин и 84 женщин (таблица 1.4), полученные при трансторакальном исследовании.

Таблица 1.4

Нормальные референсные значения индексов максимального и минимального объемов левого предсердия при трансторакальной трехмерной эхокардиографии (Aune E. И соавт., 2009)

	Мужчины (n=75)	**Женщины (n=84)**	**Общий показатель в группе (n=159)**
3D-ИОЛП$_{max}$ (мл/м^2)	15-42	15-39	15-41
3D-ИОЛП$_{min}$ (мл/м^2)	6-20	5-18	5-19

Однако, как видно из таблицы, представленные данные имеют большой разброс значений, а максимальное значение ИОЛП$_{max}$ и у мужчин, и у женщин выше, чем представленная в рекомендациях ASE/EACVI в 2015 году верхняя граница нормы данного показателя (34 мл/м^2) по данным двумерной трансторакальной эхокардиографии. В связи с такой разнородностью данных необходимо проведение дальнейших исследований.

На сегодняшний день в рекомендациях ASE/EACVI от 2015 года не указаны значения показателей 3D-ИОЛП$_{max}$ и 3D-ИОЛП$_{min}$ у здоровых лиц и у больных различными сердечно-сосудистыми заболеваниями в связи с малочисленными и разнородными исследованиями. В доступной литературе мы не смогли найти сравнения значений 2D и 3D показателей вышеперечисленных индексов ЛП у здоровых лиц. Во многих научных исследованиях при сравнении объемов ЛП, полученных с помощью метода 2D-ЭхоКГ, с данными компьютерной томографии и магнитно-резонансной томографии было выявлено, что эти значения меньше, чем объемы ЛП, вычисленные при магнитно-резонансной томографии или компьютерной томографии [82,125,148,164].

Объемы ЛП при его трехмерной эхокардиографической реконструкции имеют высокую корреляционную связь с данными, получаемыми при магнитно-резонансной томографии, что было продемонстрировано в работах ряда ученых [82,135]. Однако магнитно-резонансная томография является дорогостоящим методом и имеет ряд ограничений. Вероятно, оценка ЛП методом 3D-ЭхоКГ в клинической практике может рассматриваться как альтернатива магнитно-

резонансной томографии, что необходимо подтвердить в исследованиях с большим количеством пациентов.

В работах Caselli S. и соавт. [85] и Suh I. W. и соавт. [165] было продемонстрировано, что величина параметра ИОЛП$_{max}$, полученного при исследовании в трехмерном режиме, является предиктором риска развития осложнений у пациентов с сердечно-сосудистыми заболеваниями. До сих пор 3D-ЭхоКГ нечасто применяется для измерения объемов ЛП, не существует единого подхода к регистрации получаемых данных при 3D-исследовании и достаточной нормативной базы.

При длительном повышении конечно-диастолического давления ЛЖ происходит увеличение не только максимального объема ЛП, но и минимального его объема из-за повышения давления в полости предсердия. Появились единичные научные работы, посвященные изучению такого показателя как индекс минимального объема ЛП (ИОЛП$_{min}$) [69,85,97,157]. В исследовании Appleton C. P. и соавт. [69] была выявлена более высокая корреляционная связь между давлением наполнения ЛЖ и ОЛП$_{min}$ (r=0,74), чем между давлением наполнения ЛЖ и ОЛП$_{max}$ (r = 0,65). Так, показатель ОЛП$_{min}$> 40 мл был более чувствителен (82 %) и специфичен (98 %) для утверждения о том, что давление заклинивания легочных капилляров (ДЗЛК) превышает 12 мм рт. ст. Caselli S. и соавт. [85] продемонстрировали, что у 178 амбулаторных пациентов, наблюдаемых в течение 45 месяцев, было выявлено, что величина 3D-ИОЛП$_{min}$ является независимым предиктором осложнений заболеваний сердечно-сосудистой системы. В связи с небольшим количеством работ, посвященных изучению ИОЛП$_{min}$ и, возможно, его важной роли в определении рисков возникновения осложнений сердечно-сосудистых заболеваний необходимы дальнейшие клинические исследования.

1.3 Оценка функций левого предсердия

Эхокардиография позволяет оценить резервуарную, кондуитную и насосную функции ЛП. Между функциями ЛП и ЛЖ во время всего сердечного цикла существует тесная взаимосвязь. Известно, что резервуарная функция ЛП зависит от сократимости ЛЖ, пикового систолического давления в стволе легочной артерии, возможности предсердия к релаксации и степени жесткости его стенок. Кондуитная функция ЛП зависит от постнагрузки и от способности ЛЖ к полноценной релаксации. Насосная функция ЛП определяется податливостью ЛЖ в систолу предсердия, давлением наполнения ЛЖ, силой натяжения стенки ЛП до его сокращения и, собственно, силой сокращения самого предсердия [84,118]. Все вышеперечисленные функции ЛП могут быть оценены с помощью эхокардиографического анализа его объемов в разные фазы сердечного цикла, трансмитрального потока, потока в легочных венах и потока в ушке ЛП с использованием импульсноволновой допплерографии, а также цветной тканевой допплерографии и анализа деформации стенок ЛП [84,171,176,177].

1.3.1 Фазовый анализ объемов левого предсердия

Оценка функций ЛП, как «резервуара», «кондуита» и «насоса», может осуществляется при помощи вычисления общей ($ФВ_{общ}ЛП$), активной ($ФВ_{акт}ЛП$) и пассивной ($ФВ_{пас}ЛП$) фракции выброса и расчета индекса расширения ЛП (ИР ЛП) [29,66,146,173,177]. Общая фракция выброса – это отношение разницы максимального и минимального объемов ЛП к его максимальному объему, умноженному на 100%. Данный параметр отражает глобальную сократительную способность ЛП. $ФВ_{пас}ЛП$ отражает кондуитную функцию ЛП и рассчитывается как отношение разницы максимального и пресистолического объемов ЛП к его максимальному объему, умноженному на 100%. Для оценки насосной функции ЛП вычисляется значение показателя $ФВ_{акт}ЛП$, как отношение разницы пресистолического и минимального объемов ЛП к его пресистолическому объему, умноженному на 100%. Индекс расширения ЛП используется для оценки

его резервуарной функции и рассчитывается как отношение разницы максимального и минимального объемов ЛП к его минимальному объему Вышеперечисленные показатели используются для фазового анализа объемов ЛП [29,62,66-68,70,87,96,100,138,142,146,155,172,173,177]. Расчет параметров фазового анализа объемов, по мнению авторов, технически несложен, занимает небольшое количество времени и доступен в повседневной клинической практике. Данный метод имеет ограничения только у пациентов с нарушениями ритма в связи с отсутствием циклических изменений объемов ЛП в разных сердечных циклах.

В доступной литературе имеются единичные работы, посвященные изучению показателей фазового анализа ЛП у здоровых людей [70,138,142]. Так, в исследовании Okamatsu K. и соавт. [142] были показаны изменения $ФВ_{общ}ЛП$ у лиц без сердечно-сосудистых заболеваний в зависимости от возраста (таблица 1.5). Как видно из таблицы, с возрастом происходит снижение глобальной сократительной способности ЛП.

Таблица 1.5

Изменение общей фракции выброса левого предсердия у разных возрастных групп в двумерном режиме [142]

Показатель	3-9 лет (n = 6)	10-29 лет (n = 45)	30-49 лет (n = 51)	50-69 лет (n = 30)	70-79 лет (n =8)
2D-$ФВ_{общ}ЛП$ (%)	62,7-67,3	47,9-63,3	43,4-58,4	39,7-54,9	37,2-46,8

Однако, исследователями Nikitin N. P. и соавт. [138] было показано, что при отсутствии ССЗ возрастным изменением является только ухудшение кондуитной функции левого предсердия, а все остальные его функции остаются неизменными. В связи с такими разнородными данными поиск границ значений $ФВ_{общ}ЛП$, $ФВ_{акт}ЛП$, $ФВ_{пас}ЛП$ и ИР ЛП у лиц разного возраста без сердечно-сосудистых заболеваний до сих пор остается актуальной научной задачей.

Исследования Okamatsu K. с соавт. [142] и Nikitin N. P. с соавт. [138] были выполнены с помощью вычисления объемов ЛП в двумерном режиме. Трехмерная ЭхоКГ также используется для анализа объемов ЛП у лиц без

сердечно-сосудистых заболеваний. В исследованиях Aune E. и соавт. [70] были получены референсные значения 3D- $ФВ_{общ}ЛП$ у 159 здоровых людей в возрасте от 29 до 80 лет (табл. 1.6).

Как видно из таблицы 1.7, нормальные значения 3D- $ФВ_{общ}ЛП$ имеют большой разброс. Возможно, это связано с тем, что пациенты были поделены только по гендерному признаку без учета разницы в возрасте.

Таблица 1.6

Параметры общей фракции выброса левого предсердия в трехмерном режиме у мужчин и женщин [70]

Показатель	Мужчины (n = 75)	Женщины (n = 84)	Общий показатель в группе (n = 159)
3D- $ФВ_{общ}ЛП$ (%)	46-77	44-80	45-79

В целом ряде научных работ [62,67,68,87,96,148,155] ученые показали, что при различных сердечно-сосудистых заболеваниях происходит изменение не только размеров и объемов ЛП, но и его функций. Исследователи Morris D. A. с соавт. [136] связали происходящие нарушения функций ЛП с вторичными фиброзными изменениями стенок предсердия и назвали это «синдромом жесткости стенок ЛП». Ученые считают, что наличие постоянно увеличенного внутрипредсердного давления при различных сердечно-сосудистых заболеваниях приводит к истончению стенки ЛП, уменьшению количества клеток сократительного миокарда и в последующем к диффузному фиброзу стенок предсердия.

Также некоторые исследования показали, что увеличение объемов ЛП и нарушение его функций может определять риск развития осложнений сердечно-сосудистых заболеваний таких, например, как пароксизм фибрилляции предсердий [61,148,155]. Поэтому изучение фазового анализа ЛП важно для пациентов с сердечно-сосудистыми заболеваниями с целью определения нарушения функции ЛП и оценки прогноза течения заболевания.

1.3.2 Импульсноволновая допплерография

Импульсноволновая эхокардиография позволяет судить о функции левого предсердия по данным трансмитрального потока и потока в легочных венах. Так, максимальная скорость пика А трансмитрального потока и его продолжительность позволяет косвенно оценить сократительную способность ЛП [171]. Соотношение систолического (S) и диастолического (D) пиков потока в легочных венах косвенно демонстрирует резервуарную функцию ЛП, а скорость и продолжительность пика обратного тока крови в легочные вены (A) во время сокращения предсердия показывают его сократительную способность [156].

Все вышеперечисленные параметры, полученные при использовании импульсноволновой допплерографии, доступны и просты в определении и интерпретации. Однако возможны технические трудности в регистрации качественных кривых, получаемых с помощью импульсноволновой допплерографии, при различных нарушениях ритма, особенно при фибрилляции предсердий. Изменения спектра трансмитрального потока и потоков в легочных венах также могут быть связаны с наличием ДД ЛЖ, пороками митрального клапана и могут во многом зависеть от состояния гемодинамики в целом. Кроме того, допплеровские показатели отражают давление наполнения ЛЖ только на данный момент исследования и могут быть очень вариабельны. Именно поэтому параметры, полученные с помощью импульсноволновой допплерографии, могут быть использованы только для выявления дисфункции ЛП и ее степени на момент исследования.

Режим импульсноволновой допплерографии используется для оценки сократительной функции ушка ЛП в связи с легкостью его выполнения и воспроизводимостью, по сравнению с двумерным измерением площади ушка ЛП и вычисления его фракции выброса [75,158,166]. Считается, что скорость позднего диастолического пика опорожнения ушка ЛП является маркером сократительной способности ушка ЛП [75,166]. В норме данный показатель в среднем составляет 50-60 см/с. В некоторых исследованиях было показано, что

снижение скоростей опорожнения ушка ЛП является важным фактором риска тромбообразования у пациентов с фибрилляцией предсердий [24,25,98]. Скорость кровотока менее 20−25 см/с — независимый предиктор развития системных тромбоэмболий у данной группы больных. Однако снижение скоростей опорожнения ушка ЛП наблюдается и при ДД ЛЖ [120]. Видимо, такие изменения спектров кровотока в ушке ЛП связаны с нарушением его функции при ДД ЛЖ, что требует дополнительных исследований.

1.3.3 Тканевая допплерография и анализ деформации стенок левого предсердия

Для оценки региональной и глобальной сократительной функции ЛП может быть использован метод тканевой допплерографии [169]. Получение высококачественных изображений всех стенок ЛП в одном сечении при трансторакальном исследовании вызывает затруднение в связи с расположением ЛП в дальнем поле от датчика. При ЧПЭхоКГ из средней трети пищевода стенки ЛП также сложно визуализировать в одном сечении в связи с тем, что вся полость предсердия не помещается в секторе сканирования. Также метод тканевой допплерографии зависит от угла сканирования (движение стенки ЛП должно быть параллельно ультразвуковому лучу) и может быть использован только при хорошей визуализации сердца.

В настоящее время более информативным считается анализ деформации стенок ЛП [26,27,81,160,176]. Такой метод представляет данные о деформации миокарда ЛП путем оценки пространственных изменений миокардиальных скоростей. Анализ деформации стенок ЛП имеет преимущества по сравнению с тканевой допплерографией, так как не зависит от угла сканирования [132].

Изучению функций ЛП с помощью анализа деформации его стенок посвящено большое количество работ. Впервые нормальные значения скорости деформации передней и нижних стенок ЛП были опубликованы в 2006 году [161]. Позже для анализа локальной деформации стенок ЛП были представлены

показатели скоростей деформации 13 сегментов ЛП у здоровых людей [93]. Во многих исследованиях ученые пытаются доказать, что параметры анализа деформации стенок ЛП являются предикторами развития осложнений сердечно-сосудистых заболеваний [64,65,71,124,132,134,156-158,160,161,170,176]. Однако для анализа деформации ЛП получаемые изображения должны быть очень хорошего качества, чтобы достоверно оценить движения миокарда стенки ЛП. Выравнивание стенки ЛП параллельно допплеровскому лучу необходимо, чтобы избежать появления артефактов. Все это затрудняет применение метода анализа деформации стенок ЛП при ЧПЭхоКГ.

1.4 Диастолическая дисфункция левого желудочка и левое предсердие у больных аортальным стенозом

Оценка диастолической функции ЛЖ является неотъемлемой частью планового обследования всех кардиохирургических пациентов. Диастолической функцией левого желудочка является его способность расслабляться и наполняться в диастолу кровью из левого предсердия и легочных вен для обеспечения адекватного сердечного выброса [6,8,30,34,137,144,147,148]. Как считают Сандриков В.А. и соавт., «наиболее правильно и рационально оценивать диастолическую функцию по активности процессов расслабления, а также по времени и структуре диастолического наполнения ЛЖ» [50]. Диастолическая функция ЛЖ зависит от способности миокарда желудочка к релаксации (расслаблению), его эластических свойств и степени ригидности (жесткости) [137,144]. Также на давление наполнения ЛЖ влияет не только состояние миокарда ЛЖ, но и давление в ЛП и жесткость его стенок, свойства легочных вен, состояние митрального клапана и его подклапанных структур, взаимодействие желудочков сердца между собой, состояние соединительно-тканной стромы и коронарного русла, а также наличие констрикции перикарда [13,147]. Нарушение диастолической функции (диастолическая дисфункция) приводит к повышению давления наполнения ЛЖ [8,9,30,34,43,51,58,59,137]. Давление наполнения ЛЖ

считается повышенным, когда конечное диастолическое давление ЛЖ более 16 мм рт. ст. [136,147].

В настоящее время основным методом для выявления ДД ЛЖ и определения ее типа является ЭхоКГ. Анализ спектра импульсноволнового допплеровского потока на митральном клапане является рутинным методом во всех лабораториях и выявляет диастолическую дисфункцию ЛЖ. Как известно, наполнение ЛЖ характеризуется спектром трансмитрального потока, состоящим из двух пиков. Пик Е трансмитрального потока соответствует фазе раннего наполнения ЛЖ, пик А – систоле ЛП. В рекомендациях Nagueh S. F. и совт. [137] указано, что в норме отношение Е/А составляет 1,7±0,6. О наличии диастолической дисфункции свидетельствует изменение величины отношения Е/А и ряда других параметров. Но так сложилось исторически, что именно по соотношению трансмитральных пиков Е и А на сегодняшний день выделяют три типа нарушения диастолической функции левого желудочка. Первый тип диастолической дисфункции ЛЖ - замедление релаксации ЛЖ. Свое название данный тип получил в связи с развивающимися патологическими изменениями стенки ЛЖ, приводящими к изменению процесса наполнения ЛЖ в диастолу. Как было показано в работах Агеева Ф. Т. с соавт. [2,3] и Kaddoura S.[111] основными причинами нарушений диастолического наполнения ЛЖ являются: возраст, артериальная гипертензия, ИБС, пороки аортального клапана, кардиомиопатии, инфильтративные заболевания миокарда, констриктивный перикардит. Фиброз, гипертрофия или некроз кардиомиоцитов, возникающие при вышеперечисленных состояниях, снижают способность миокарда ЛЖ к расслаблению из-за снижения концентрации циклического аденозинмонофосфата, что в свою очередь ведет к задержке выхода кальция из цитоплазмы и захвата его саркоплазматическим ретикулумом [3,55,137]. Ухудшение расслабления ЛЖ приводит к уменьшению количества крови, приходящей в ЛЖ в раннюю фазу его наполнения. Поэтому время релаксации ЛЖ компенсаторно увеличивается, чтобы он смог полностью расслабиться и в последующем вместить необходимый объем крови. Замедление

расслабления приводит к увеличению объема крови в ЛП до его сокращения, что, согласно закону Франка-Старлинга, приводит к увеличению силы сокращения предсердия. Следовательно, уменьшение объема крови, пришедшего в фазу раннего наполнения ЛЖ, компенсируется увеличением объема крови, который поступает во время систолы ЛП. В связи с этим спектр потока на митральном клапане, зарегистрированный с помощью импульсноволновой допплерографии, меняется и отношение Е/А становится меньше единицы (первый тип ДД ЛЖ). Благодаря увеличению вклада ЛП в наполнение ЛЖ обеспечивается адекватный сердечный выброс. В стадию нарушенной релаксации ЛЖ давление в ЛП в покое остается на нормальном уровне. Данное патофизиологическое состояние является начальной стадией нарушения диастолической функции левого желудочка.

Второй тип диастолической дисфункции называется псевдонормальным. Свое название данный тип получил в связи с регистрацией спектра митрального потока похожего на нормальный (0,75<Е/А<1,5). Такие изменения обусловлены тем, что жесткость стенок ЛЖ увеличивается, расслабление его идет еще более медленно. Данные патологические процессы ведут к увеличению конечно-диастолического внутрижелудочкового давления [55,137]. При этом ЛЖ не способен принять необходимый объем крови без компенсаторного повышения давления в полости ЛП. В связи с повышением внутрипредсердного давления происходит восстановление скорости раннего трансмитрального кровотока (пик Е), а также компенсаторное расширение полости ЛП.

При выраженном нарушении расслабления ЛЖ (третий тип ДД ЛЖ – рестриктивный тип наполнения ЛЖ) его стенки настолько жесткие и не способны адекватно расслабиться, что внутрижелудочковое давление быстро и значительно увеличивается уже во время раннего наполнения. При этом сокращение ЛП происходит против высокого сопротивления, наступает декомпенсация его глобальной сократительной функции и предсердие перестает участвовать в адекватном наполнении ЛЖ [103,127]. Отношение Е/А в данном случае всегда более 1,5.

В связи с тем, что анализ спектра потока на митральном клапане не достаточен для дифференцировки нормальной диастолической функции и ее дисфункции 2 типа, необходимо анализировать комплекс различных допплерографических показателей, отражающих наполнение ЛЖ [34,126,137].

Например, чтобы отличить псевдонормальный характер наполнения ЛЖ от нормального необходимо зарегистрировать спектр кровотока в легочных венах, оценить систолодиастолическое соотношение и ретроградный поток в них. Регистрация потоков в легочных венах у многих пациентов затруднена, особенно при трансторакальной эхокардиографии (ТТЭхоКГ). ЧПЭхоКГ может быть использована для оценки потоков в легочных венах в связи с возможной визуализацией всех четырех легочных вен и оптимальной ориентацией допплеровского луча по потоку в них [102]. Однако инверсия систолодиастолического соотношения возможна при митральной недостаточности и фибрилляции предсердий, что усложняет диагностику ДД ЛЖ.

Еще одним методом для оценки наполнения ЛЖ является тканевая допплерография. Для оценки нарушений диастолического наполнения ЛЖ используется величина скорости движения фиброзного кольца митрального клапана во время раннего наполнения ЛЖ (Ve´). По мнению Алехина М.Н. и соавт. [6] значение Ve´ менее 8 см/с является лучшим показателем для определения ДД ЛЖ, особенно при псевдонормальном характере наполнения ЛЖ. Данный показатель меньше зависит от преднагрузки, чем параметры трансмитрального кровотока. Поэтому увеличение отношения $VE_{МК}$/Ve´ отражает повышение давления наполнения ЛЖ.

Однако ни один из способов оценки наполнения ЛЖ не является универсальным. Для многих показателей существует переходная зона значений, при которой невозможно разграничить нормальное и повышенное давление наполнения ЛЖ. Это побуждает исследователей к поиску новых оценочных критериев ДД ЛЖ, которые будут более точны и не сложны в своем выполнении.

По данным рекомендаций эхокардиографической оценки диастолической функции ЛЖ от 2009 года [137], для оценки давления наполнения ЛЖ необходимо использовать совокупность показателей, представленных в таблице 1.7.

Таблица 1.7

Признаки повышенного давления наполнения ЛЖ

Соотношение $VE_{МК}$/ Ve´≥13
Разница между продолжительностью ретроградного кровотока в легочной вене и продолжительностью пика А трансмитрального потока (Ar-A) ≥ 30мс
Изменение соотношения Е/А трансмитрального потока при пробе Вальсальвы ≥ 0,5
Соотношение $IVRT/T_{E-e'} < 2$
Пиковое давление в стволе легочной артерии ≥ 35 мм рт. ст. при отсутствии заболеваний легких
$ИОЛП_{max} \geq 34$ мл/м^2

В настоящее время ученые пытаются найти более простые параметры, отражающие суммарный эффект повышенного давления наполнения ЛЖ, возникающего в результате ДД ЛЖ. В недавних исследованиях Swaminathan M. и соавт. [166] у пациентов, перенесших коронарное шунтирование, был предложен упрощенный алгоритм оценки ДД ЛЖ, включающий в себя только измерение скорости движения фиброзного кольца митрального клапана и соотношения $VE_{МК}$/Ve´. Было доказано, что ДД ЛЖ, диагностированная с помощью этого алгоритма, была предиктором развития осложнений основного заболевании в отдаленном периоде. Однако допплерографические параметры могут быть крайне вариабельны и отражают характер наполнения левого желудочка на момент их измерения. При этом расширение левого предсердия у больных с ДД ЛЖ Patel D. A. и соавт. [146] сравнивают с гликированным гемоглобином у больных сахарным диабетом, то есть расширение ЛП отражает наличие длительно существующей диастолической дисфункции ЛЖ. Поэтому изменения структуры и функции ЛП у пациентов с нарушением диастолической функции ЛЖ продолжают привлекать внимание современных исследователей. [88,104,127,148,155].

Механизм ремоделирования ЛП при различных сердечно-сосудистых заболеваниях с ДД ЛЖ окончательно не изучен и является предметом углубленных исследований последние 30 лет [63,77,86,88,91,104,127,129,148,149,153,155]. Во многих научных работах было показано, что прогрессирующая ДД ЛЖ приводит не только к увеличению линейных размеров и объемов ЛП, но и нарушает его функции [18,55,63,69,92,101,108,113,115,117,130,131,133,136,163,178]. Например, у пациентов с длительно существующей ДД ЛЖ значительное расширение ЛП может привести к нарушению его проводящей функции, которое проявляется появлением эктопической активности в виде наджелудочковой экстрасистолии или даже фибрилляции предсердий [2,3,35].

У пациентов с приобретенными клапанными пороками сердца ДД ЛЖ встречается в той или иной степени [21,22,48-50,141]. При этом фракция выброса ЛЖ может оставаться в пределах нормальных значений, что было показано в работах Сандрикова В.А. и соавт. [48-50]. Приобретенные пороки сердца приводят к перегрузке полостей сердца объемом или сопротивлением, нарушению физиологического баланса преднагрузки и постнагрузки, а также изменению геометрии сердца [16,17,21-23,34,56,151]. Особый интерес представляют пациенты со стенотическим поражением аортального клапана. По частоте встречаемости стеноз аортального клапана у больных кардиологического профиля стоит на третьем месте после артериальной гипертонии и ишемической болезни сердца и чаще всего вызван дегенеративными изменениями клапана у пожилых пациентов [16]. Бессимптомный период у пациентов со стенотическим поражением аортального клапана может составлять 10-20 лет, поэтому достоверной статистики частоты аортального стеноза в России не существует [17]. Однако, Lisi M. и соавт. [123] показали, что несмотря на длительный латентный период, АС является коварным заболеванием, характеризующимся быстрым прогрессированием после появления первых симптомов. Часто больные АС обращаются к кардиологу уже с выраженным поражением аортального

клапана и сразу попадают в кардиохирургические клиники. В исследованиях Иванова В.А. с соавт. [21,22] было показано, что хирургическая коррекция аортального клапана приводит к уменьшению симптомов заболевания и повышает выживаемость у данной группы пациентов. Тем не менее, в клинической практике практически у 30% пациентов с выраженным стенотическим поражением аортального клапана невозможна его замена в условиях искусственного кровообращения и фармакологической холодовой кардиоплегии в связи с пожилым возрастом, выраженной диастолической и систолической дисфункцией левого желудочка и сопутствующими заболеваниями [72,109,123]. У таких пациентов на современном этапе развития эндоваскулярных методов лечения выполняются малоинвазивные операции по замене аортального клапана (транскатетерная имплантация аортального клапана - TAVI). [123].

Дземешкевич С. Л. и соавт. [16,17] в своем исследовании показали, что основной причиной возникновения стенотического поражения аортального клапана являются атеросклеротические изменения створок клапана, которые происходят с возрастом пациента. В более молодом возрасте причинами АС являются ревматизм и врожденные аномалии развития аортального клапана. Также учеными было доказано, что у пожилых пациентов с аортальным стенозом атеросклеротического генеза в створках клапана наблюдается дистрофический процесс, который обусловлен сниженной метаболической активностью и дистрофической кальцификацией. Поэтому авторы предложили объединить данную патологию термином «возрастная инволюционная кальциевая дегенерация аортального клапана». Естественно, что количество таких пациентов в кардиологических и кардиохирургических клиниках от года к году будет возрастать. По прогнозам аналитического агентства «Standard & Poors» в России доля населения старше 65 лет вырастет в среднем до 21% к 2050 году против 13% на сегодняшний день [162]. В связи с этим раннее выявление и адекватное лечение патологических процессов, развивающихся при стенозе аортального клапана еще на начальных стадиях, возможно, поможет уменьшить частоту

инвалидности и смертности у этой группы больных, а также сведет к минимуму количество оперативных вмешательств.

В основе компенсации нарушений гемодинамики у больных с аортальным стенозом лежит увеличение работы левого желудочка с увеличением внутрижелудочкового систолического давления для преодоления препятствия между ЛЖ и аортой [1,10,11,48,49,56,151]. Хроническая перегрузка ЛЖ приводит к его ремоделированию, которое заключается в развитии гипертрофии с последующим нарушением диастолической функции ЛЖ и повышением его давления наполнения в диастолу [46,48,49,56,151]. Такие морфологические и гемодинамические изменения приводят к повышению давления в полости ЛП с его последующей дилатацией [89-91,141]. Однако степень выраженности изменений объемов ЛП и нарушение его функций у больных АС с различными типами ДД ЛЖ остается не до конца изученной проблемой и является актуальной на сегодняшний день. Возможно, у пациентов с АС и ДД ЛЖ оценка ЛП и его функций сможет обеспечить новое понимание вклада предсердия в производительность сердца у данной группы больных.

Еще одной актуальной проблемой является отсутствие единого протокола и нормативной базы многих показателей ЛП для использования данных параметров в диагностике ДД ЛЖ и определении ее типа. Возможным путем решения данной клинической задачи является изучение изменений размеров, объемов и функций ЛП на разных стадиях ДД ЛЖ с помощью нового метода диагностики — трехмерной реконструкции ЛП. Хотя ряд авторов [82,135] показали, что трехмерная ЭхоКГ ЛП помогает в преодолении многих трудностей, которые возникают при двумерной ЭхоКГ при измерении полости ЛП, оценка функций предсердия с помощью 3D-метода остается проблематичной и неизученной.

Глава 2

Клиническая характеристика наблюдений и методы исследования

2.1. Клиническая характеристика наблюдений

Работа основана на анализе результатов обследования кардиохирургических больных аортальным стенозом и здоровых лиц в лаборатории интраоперационной диагностики (заведующая лабораторией — д. м. н. Т. А. Буравихина) отдела клинической физиологии, инструментальной и лучевой диагностики (руководитель отдела — академик РАН, профессор В. А. Сандриков) ФГБНУ «РНЦХ им. акад. Б. В. Петровского» (директор — академик РАН, профессор Ю. В. Белов) в период с 2013 по 2016 гг.

В исследование были включены 52 пациента со стенотическим поражением аортального клапана (АК). Средний возраст больных аортальным стенозом составил 60±10 лет (31-79 лет). Из них пациентов мужского пола было 25 (48 %), женского — 27 (52%). Обследовано 39 (75%) пациентов с атеросклеротическим поражением АК и 13 (25%) пациентов с ревматическим поражением АК (рис. 2.1.).

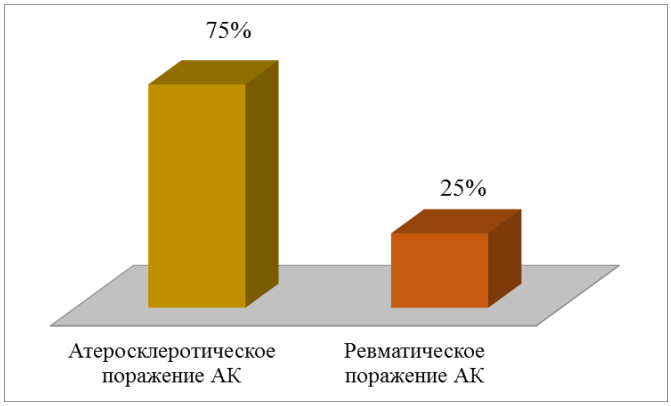

Рисунок 2.1. Распределение больных по этиологии поражения аортального клапана.

Средний градиент давления на АК у больных АС варьировал от 40 до 62 мм рт. ст. (в среднем 49±9 мм рт. ст.). У 17 (33%) пациентов аортальной

недостаточности не было выявлено. У 24 (46%) больных была незначительная аортальная недостаточность, у 11 больных (21%) — умеренная АН. Пациенты с выраженной аортальной недостаточностью или сочетанным поражением клапанов сердца были исключены из исследования.

Сопутствующая патология у обследованных пациентов с АС представлена в таблице 2.1.

В исследование были включены только пациенты с ненарушенной систолической функцией левого желудочка. Поражение коронарных артерий было выявлено по данным коронарографии у 20 пациентов. Однако все эти пациенты имели сохранную фракцию выброса ЛЖ и не имели нарушений его локальной сократимости, поэтому были включены в исследование.

Незначительная митральная недостаточность была зарегистрирована у 27 пациентов (52%). У остальных больных (25 человек, 48%) митральная недостаточность отсутствовала.

В исследование были включены пациенты в основном II и III функционального класса по NYHA (38% и 60% соответственно). У одного пациента был IФК по NYHA (2%). Пациентов с IVФК по NYHA в исследовании не было.

Нарушение АВ проводимости встречалось в 4 % случаев в виде АВ блокады 1 степени. Пациентов с более выраженными нарушениями АВ проведения в исследуемой группе лиц не наблюдалось. Пароксизмы фибрилляции предсердий в анамнезе были выявлены у 7 человек (14%). На момент исследования все пациенты (52 человека) имели синусовый ритм.

Легочная гипертензия первой степени была выявлена у 5 пациентов (10%) и была обусловлена сопутствующей хронической обструктивной болезнью легких.

Таблица 2.1

Клинико-функциональное состояние пациентов с аортальным стенозом

Параметры	**Больные аортальным стенозом (n=52)**
Артериальная гипертензия (abs, %)	31 (60 %)
Ишемическая болезнь сердца (abs, %)	20 (38 %)
Инфаркт миокарда (abs, %)	0 (0 %)
МН отсутствует (abs, %)	25 (48 %)
Незначительная митральная недостаточность (abs, %)	27 (52 %)
Функциональный класс(NYHA) (abs, %)	
I	1 (2 %)
II	20 (38 %)
III	31 (60 %)
IV	0 (0 %)
Сахарный диабет (abs, %)	10 (19 %)
Пароксизмы фибрилляции предсердий в анамнезе (abs, %)	7 (13 %)
Нарушение АВ проведения отсутствует (abs, %)	50 (96 %)
АВ блокада 1 степени (abs, %)	2 (4 %)
Легочная гипертензия отсутствует (abs, %)	47 (90 %)
Легочная гипертензия 1 степени (abs, %)	5 (10 %)
Хроническая обструктивная болезнь легких (abs, %)	9 (17 %)

Критерии исключения из исследования:

1. Пациенты с инфарктом миокарда в анамнезе не вошли в исследование в связи с выраженными нарушениями локальной и глобальной систолической функции ЛЖ.

2. Больные с митральной недостаточностью более 2 степени и с сочетанными поражениями клапанов сердца были исключены из исследования в

связи с возможным влиянием порока митрального клапана на размеры и функции левого предсердия.

3. Пациенты с выраженной аортальной недостаточностью были исключены из исследования в связи с возникновением относительной митральной недостаточности.

4. Больные с постоянной формой фибрилляции предсердий не вошли в исследование в связи с невозможностью трехмерной реконструкции ЛП.

Всем обследованным больным со стенотическим поражением АК была проведена хирургическая коррекция порока в условиях искусственного кровообращения и фармакологической холодовой кардиоплегии. Операции были выполнены профессором Дземешкевичем С. Л., профессором Ивановым В. А., д. м. н. Чарчяном Э. Р. при участии сотрудников кардиохирургических отделений № 1, 2 и 3 ФГБНУ «РНЦХ им. акад. Б. В. Петровского». Протезирование АК механическим протезом выполнено у 37 (74 %) пациентов, биологическим протезом — у 11 (22 %) пациентов, клапансодержащим кондуитом по методике Бенталла- Де Боно у 2 (4 %) больных. У 9 (18%) пациентов коррекция порока аортального клапана сопровождалась аортокоронарным и/или маммарокоронарным шунтированием. Время искусственного кровообращения у больных с 1 и 2 типами ДД ЛЖ составило в среднем 83±17 мин и 99±34 мин соответственно. Ишемия миокарда в 1 и 2 группах была равна 65±17 мин и 71±32 мин соответственно. При сравнении значений показателей времени искусственного кровообращения и ишемии миокарда в двух группах достоверных различий получено не было ($p>0,05$).

Также была обследована группа здоровых лиц, которая состояла из 35 человек (группа 0). Средний возраст в группе 0 составил 27±2 года (25-30 лет). Из них мужчин было 23 (65,6 %), женщин — 12 (34,3 %). В здоровой группе исследуемых лиц в анамнезе отсутствовали заболевания сердечно-сосудистой системы.

2.2 Методы исследования

Использованы следующие методы: интраоперационная ЧПЭхоКГ у пациентов с АС и трансторакальная ЭхоКГ (ТТЭхоКГ) у группы здоровых лиц в возрасте 25-30 лет. Всем исследуемым проводилось комплексное эхокардиографическое исследование на аппарате Philips iE 33 (Нидерланды). ТТЭхоКГ исследование проводилось специализированным датчиком X5-1 (1-5 МГц). Интраоперационная ЧПЭхоКГ была выполнена специализированным матричным объемным мультичастотным датчиком X7-2t (2-7 МГц). Оба датчика имеют возможность получения трехмерных изображений. Все полученные изображения были синхронизированы с фазами сердечного цикла по отдельному каналу электрокардиограммы. Синхронизация с ЭКГ улучшила качество анализа и обработки полученных изображений.

Трансторакальная и чреспищеводная ЭхоКГ выполнялась не только по стандартному протоколу, принятому в ФГБНУ «РНЦХ им. акад. Б. В. Петровского» и включавшему в себя исследования в М- и В- режимах, импульсно-волновом, постоянно-волновом допплеровских режимах и в режиме цветового допплеровского картирования (ЦДК), но также с дополнительным использованием 3D-режима.

Чреспищеводное ЭхоКГ исследование проведено всем пациентам с АС интраоперационно до основного этапа операции и в конце операции.

Оценка степени тяжести стеноза в группе больных со стенотическим поражением АК была проведена в соответствии с рекомендациями Европейского и Американского обществ кардиологов и национальными рекомендациями [61,139,174]. Показатель среднего градиента давления на АК как критерий диагностики степени АС представлен в таблице 2.2.

Таблица 2.2

Критерий диагностики тяжести аортального стеноза [139]

Показатель	Легкий	Умеренный	Выраженный
Средний градиент давления (мм рт. ст.)	менее 20	20-39	40 и более

Для оценки диастолической функции ЛЖ измерялись и рассчитывались следующие эхокардиографические показатели (рекомендации 2009 года [137]):

1. отношение максимальной скорости раннего наполнения ЛЖ к пиковой скорости систолы ЛП ($VE_{МК}/VA_{МК}$),
2. отношение максимальной систолической к максимальной диастолической скорости потока в легочных венах ($S_{ПВЛВ}/D_{ПВЛВ}$ и $S_{ЛВЛВ}/D_{ЛВЛВ}$),
3. отношение максимальной скорости пика Е на МК к скорости движения латеральной и медиальной части ФКМК ($VE_{МК}/ Ve'_{лат}$ и $VE_{МК}/ Ve'_{мед}$).

Все пациенты с АС имели нарушение диастолической функции ЛЖ и были разделены на две группы. Первый тип ДД ЛЖ у пациентов с АС (группа 1, 33 человека, 63 %) был диагностирован при $VE_{МК}/VA_{МК}<1,0$, $S/D\geq 1,0$ и $VE_{МК}/Ve'<13$. Второй тип ДД ЛЖ у больных АС (группа 2, 19 человек, 37 %) был диагностирован при $1,0\leq VE_{МК}/VA_{МК}<1,5$, $S/D< 1,0$ и $VE_{МК}/Ve'>13$.

Показатели системной гемодинамики и эхокардиографические параметры, отражающие систолическую функцию ЛЖ в исследуемых группах до операции, представлены в таблице 2.3.

Таблица 2.3

Интраоперационные гемодинамические и эхокардиографические показатели у больных аортальным стенозом и разными типами ДД ЛЖ до основного этапа операции

Показатели	1 тип ДД ЛЖ (n=33)	2 тип ДД ЛЖ (n=19)	p
Гемодинамические показатели			
САД, *мм рт. ст.*	112±14	106±12	0,39
ДАД, *мм рт. ст.*	63±9	61±10	0,61
ЧСС, *уд/мин*	63±11	67±17	0,56
ЦВД, *мм рт. ст.*	7±2	7±3	0,9
Эхокардиографические показатели			
$УО_{эф}$, *мл*	60,2±5,6	57,6±4,5	0,48
$СВ_{эф}$, *л/мин*	3,77±0,39	3,71±0,44	0,83
Толщина МЖП, *мм*	14,5±2,4	17,0±4,3	0,16
$КДО_{ЛЖ}$, *мл*	98±16	101±13	0,74
$ФВ_{ЛЖ}$, *%*	61±7	57±3	0,27
Средний градиент давления на АК, *мм рт. ст.*	50±10	51±11	0,86

Как видно из таблицы 2.3, все пациенты имели гемодинамически выраженный стеноз аортального клапана, умеренную гипертрофию миокарда, ненарушенную систолическую функцию левого желудочка и до начала основного этапа операции между исследуемыми группами не было достоверных различий по показателям системной гемодинамики и эхокардиографическим параметрам, отражающим систолическую функцию левого желудочка.

После протезирования аортального клапана интраоперационно, когда параметры гемодинамики полностью стабилизировались после основного этапа операции, у всех пациентов также регистрировались показатели системной гемодинамики и эхокардиографические параметры, отражающие систолическую функцию ЛЖ (таблица 2.4).

Таблица 2.4

Интраоперационные гемодинамические и эхокардиографические показатели у больных аортальным стенозом и разными типами ДД ЛЖ после основного этапа операции

Показатели	**1 тип ДД ЛЖ (n=33)**	**2 тип ДД ЛЖ (n=19)**	**p**
Гемодинамические показатели			
САД, *мм рт. ст.*	123±13	115±13	0,39
ДАД, *мм рт. ст.*	66±8	66±10	0,99
ЧСС, *уд/мин*	74±8	70±8	0,47
ЦВД, *мм рт. ст.*	12±2	10±2	0,16
Эхокардиографические показатели			
$УО_{эф}$, *мл*	63,6±7,2	67,3±3,8	0,40
$СВ_{эф}$, *л/мин*	4,69±0,56	4,7±0,39	0,97
$КДО_{ЛЖ}$, *мл*	97±15,6	103±11	0,59
$ФВ_{ЛЖ}$, *%*	64±6	60±3	0,23
Средний градиент давления на протезе аортального клапана, *мм рт. ст.*	11,9±4,5	10,7±0,6	0,66

Анализируя таблицу 2.4, выявлено, что после основного этапа операции между исследуемыми группами не наблюдалось достоверных различий по гемодинамическим показателям и эхокардиографическим параметрам,

отражающим систолическую функцию ЛЖ. Хирургическая коррекция порока была адекватной в обеих группах, о чем свидетельствовали значения остаточных градиентов на протезах аортального клапана, средние значения которых также достоверно не отличались между группами.

Всем здоровым лицам была выполнена трансторакальная ЭхоКГ (ТТЭхоКГ) в двумерном и трехмерном режимах, по данным которой не выявлено поражений клапанного аппарата сердца, линейные размеры сердца были в пределах возрастной нормы. Отношение $VE_{МК}/VA_{МК}$ составило 1,7±0,3, $S_{ПВЛВ}/D_{ПВЛВ}$ — 1,2±0,2, $VE_{МК}/ Ve'_{лат}$ — 5,5±0,8 и $VE_{МК}/ Ve'_{мед}$ — 5,8±1,2, что характеризует нормальную диастолическую функцию ЛЖ.

Эхокардиографические параметры, отражающие систолическую функцию ЛЖ и показатели гемодинамики у здоровых лиц (группа 0), представлены в таблице 2.5.

Таблица 2.5

Гемодинамические и эхокардиографические показатели в группе здоровых лиц в возрасте от 25 до 30 лет (n=35)

Показатели	**Группа 0**
Гемодинамические показатели	
САД, *мм рт. ст.*	110±11
ДАД, *мм рт. ст.*	74±6
ЧСС, *уд/мин*	80±6
Эхокардиографические показатели	
$УО_{эф}$, *мл*	57,2±7,0
$СВ_{эф}$, *л/мин*	4,6±0,7
Толщина МЖП, *мм*	9,0±0,82
$КДО_{ЛЖ}$, *мл*	96±11
$ФВ_{ЛЖ}$, *%*	63±3
Средний градиент давления на АК, *мм рт. ст.*	2,2±0,7

Во всех исследуемых группах вычислялись и анализировались показатели, отражающие функции ЛП как в двумерном, так и в трехмерном режиме. Для расчетов использовались 2D- изображения оптимального качества

[4,19,42,45,47,73,119]. Только в этом случае было возможно построение 3D-изображений и их анализ.

Эхокардиографическая оценка ЛП осуществлялась с помощью:

1) измерения линейных размеров (длины и ширины) ЛП в 2D-режиме — стандартный протокол исследования;

2) фазового анализа объемов ЛП (измерение объемов ЛП в разные фазы сердечного цикла и вычисление ФВ ЛП).

2.2.1 Измерение линейных размеров левого предсердия и расчет индекса сферичности левого предсердия

Измерения линейных размеров ЛП выполнены в 2D- режиме из среднепищеводной трехкамерной позиции у кардиохирургических больных (рис. 2.2а) и из апикальной позиции у здоровых лиц в возрасте 25-30 лет (рис. 2.2б). Вычислялись максимальные и минимальные показатели длины и ширины ЛП. Длина ЛП была измерена от свода предсердия до фиброзного кольца митрального клапана на уровне смыкания створок. Ширина ЛП получена от его боковой стенки до межпредсердной перегородки (МПП).

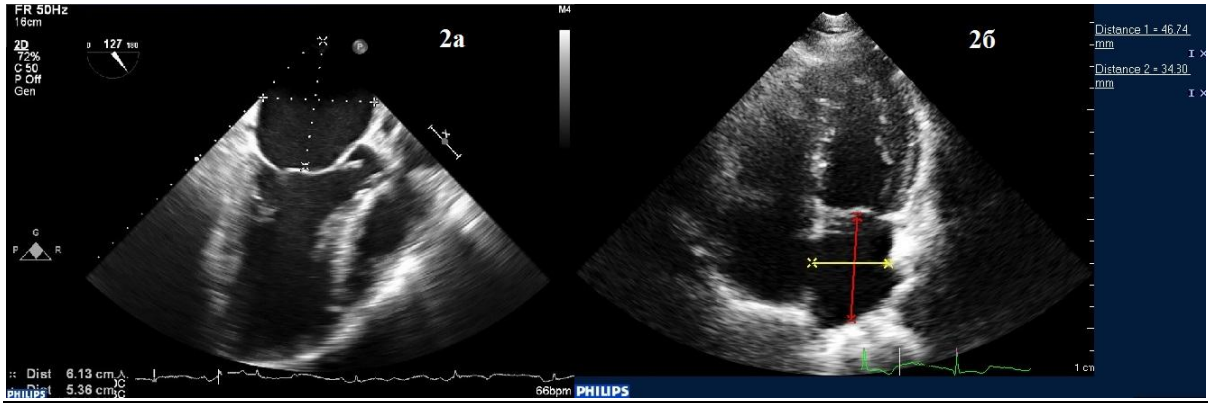

Рисунок 2.2. Пример измерения линейных размеров ЛП в двумерном режиме при ЧПЭхоКГ из среднепищеводной позиции (стандартный протокол) по длинной оси левого желудочка и аорты у больных АС (2а) и при ТТЭхоКГ из апикальной четырехкамерной позиции у здоровой группы лиц (2б).

В исследовании были использованы максимальная ширина и максимальная длина ЛП в конце систолы ЛЖ перед открытием створок митрального клапана, а также минимальная ширина и минимальная длина ЛП в конце диастолы ЛЖ, когда митральный клапан закрылся.

Для оценки степени ремоделирования левого предсердия (изменения формы) нами был предложен индекс сферичности ЛП. Он рассчитывается, как отношение ширины ЛП к его длине, аналогично расчету данного показателя для ЛЖ. Индекс сферичности ЛП был рассчитан при минимальных ($ИС_{min}$) и максимальных ($ИС_{max}$) линейных размерах ЛП.

2.2.2 Фазовый анализ объемов левого предсердия

Измерение объемов ЛП в двумерном режиме проводилось согласно рекомендациям ASE/EACVI от 2015 года [120] с помощью метода Симпсона, аналогично измерению объемов ЛЖ при стандартном эхокардиографическом исследовании. Трехмерные изображения были получены в режиме «Full volume» (3D- режим в «полном объеме»), а измерение объемов ЛП выполнялось при помощи специального программного обеспечения для количественного анализа QLAB 8.1. В программном обеспечении QLAB 8.1 использовался метод анализа 3DQ Advanced для измерения объемов и общей фракции выброса (ФВ) ЛЖ. Для этого было необходимо в режиме «Full volume» получить эхокардиографическую петлю не менее, чем из 4 сердечных циклов. Все петли были проверены на отсутствие артефактов «сшивок». Расчет объемов и $ФВ_{общ}$ЛП проводился аналогично измерениям данных показателей для ЛЖ.

Как в 2D-, так и в 3D- режиме $ОЛП_{max}$ измерялся в конце систолы ЛЖ перед открытием створок митрального клапана. $ОЛП_{min}$ измерялся в конце диастолы ЛЖ, когда митральный клапан закрылся. Несмотря на синхронизацию всех получаемых изображений с ЭКГ, зубец Р на ЭКГ не определялся. Поэтому $ОЛП_{pre-a}$ измерялся перед систолой предсердия после прикрытия створок митрального

клапана. Все измеренные параметры были отнесены к ППТ и получены соответствующие индексы.

После измерения объемов вычислялись показатели ударных объемов ЛП (общий, активный и пассивный) и его ФВ, а также ИР ЛП по формулам, указанным в таблице 2.6.

Таблица 2.6

Расчет показателей для оценки функций левого предсердия

Показатели	Формула для вычисления	Функция ЛП
Общий УО ЛП	$УО_{общ}ЛП = ОЛП_{max} - ОЛП_{min}$	-
Активный УО ЛП	$УО_{акт}ЛП = ОЛП_{pre\text{-}a} - ОЛП_{min}$	-
Пассивный УО ЛП	$УО_{пас}ЛП = ОЛП_{max} - ОЛП_{pre\text{-}a}$	-
Общая ФВ ЛП	$ФВ_{общ}ЛП = (УО_{общ}ЛП/ОЛП_{max})*100$ % (определялась автоматически методом количественного анализа 3DQAdvanced)	Глобальная сократительная способность
Индекс расширения ЛП	$ИР\ ЛП = УО_{общ}ЛП/ОЛП_{min}$	Функция резервуара
Пассивная ФВ ЛП	$ФВ_{пас}ЛП = (УО_{пас}ЛП/ОЛП_{max})*100$ %	Функция кондуита
Активная ФВ ЛП	$ФВ_{акт}ЛП = (УО_{акт}ЛП/ОЛП_{pre\text{-}a})*100$ %	Функция насоса

Фазовый анализ объемов левого предсердия позволяет оценить его функции. Однако, при анализе данных литературы мы не нашли расчета вклада объема крови, поступающей из легочных вен в фазу пассивного наполнения ЛЖ. Возможно, это связано с тем, что при эхокардиографическом исследовании определение данного параметра затруднено из-за сложности его расчета. Поэтому мы предложили рассчитывать данный параметр, используя уравнение непрерывности потока, отражающее закон сохранения массы — количество втекающей жидкости равно количеству вытекающей [28]. Для расчета объема крови, притекающей из всех легочных вен за один сердечный цикл, был использован показатель эффективного УО ($УО_{эф}$). Так, считалось, что по легочным венам крови пришло в ЛП и вытекло через митральный клапан во время диастолы за один сердечный цикл такой же объем, что и объем, поступивший за один цикл в ствол ЛА в систолу, то есть $УО_{эф}$. Таким образом, предлагается рассчитывать объем крови, поступающий по всем легочным венам во время

пассивного наполнения ЛЖ ($УО_{ЛВ}$), как разность между $УО_{эф}$ и суммой $УО_{пас}ЛП$ и $УО_{акт}ЛП$ по формуле (2).

$$УО_{ЛВ}= УО_{эф} – (УО_{пас}ЛП + УО_{акт}ЛП) \quad (2)$$

Во время пассивного наполнения ЛЖ камера ЛП является незамкнутой системой и осуществляет роль кондуита между легочными венами и ЛЖ. Мы полагаем, что $УО_{пас}ЛП$, указанный во многих литературных источниках, не отражает количество крови, пришедшей в фазу пассивного наполнения ЛЖ, а, возможно, лишь демонстрирует изменение геометрии ЛП при открытии створок митрального клапана и, может быть, косвенно отражает присасывающий эффект ЛЖ. В связи с этим, для расчета общего объема крови, приходящего в фазу пассивного наполнения в ЛЖ ($УО_{пасОБЩ}$), предлагается суммировать $УО_{пас}ЛП$ и $УО_{ЛВ}$ (формула (3)):

$$УО_{пасОБЩ} =УО_{ЛВ}+УО_{пас}ЛП. \quad (3)$$

Учитывая, что $УО_{ЛВ}$ рассчитывается по формуле (2), получилось

$$УО_{пасОБЩ} =УО_{эф} – (УО_{пас}ЛП + УО_{акт}ЛП) +УО_{пас}ЛП= \\ = УО_{эф}-УО_{акт}ЛП.$$

Таким образом,

$$УО_{пасОБЩ} = УО_{эф}-УО_{акт}ЛП. \quad (4)$$

Также были рассчитаны соотношения $УО_{пасОБЩ}/УО_{эф}$ и $УО_{акт}ЛП/УО_{эф}$ для выявления вклада пассивного и активного диастолического наполнения ЛЖ в эффективный ударный выброс.

2.3 Интраоперационное чреспищеводное эхокардиографическое исследование у пациентов со стенозом аортального клапана

Интраоперационное ЧПЭхоКГ исследование начиналось после завершения этапа интубации трахеи. Чреспищеводный датчик вводился в пищевод на глубину 25-30 см от резцов обращенной кпереди его излучающей поверхностью [36,53,54]. В результате датчик находился позади ЛП в средней трети пищевода.

Исследование ЛП в 2D- и 3D-режиме проводили из следующих основных позиций:

1) среднепищеводное трехкамерное сечение на 120–140° для измерения линейных размеров ЛП в 2D-режиме (рис. 2.2а);

2) среднепищеводное двухкамерное сечение на 45–90° для визуализации ушка ЛП (рис 2.3а), устья левой верхней легочной вены (ЛВЛВ) в двумерном и трехмерном режиме (рис. 2.3б);

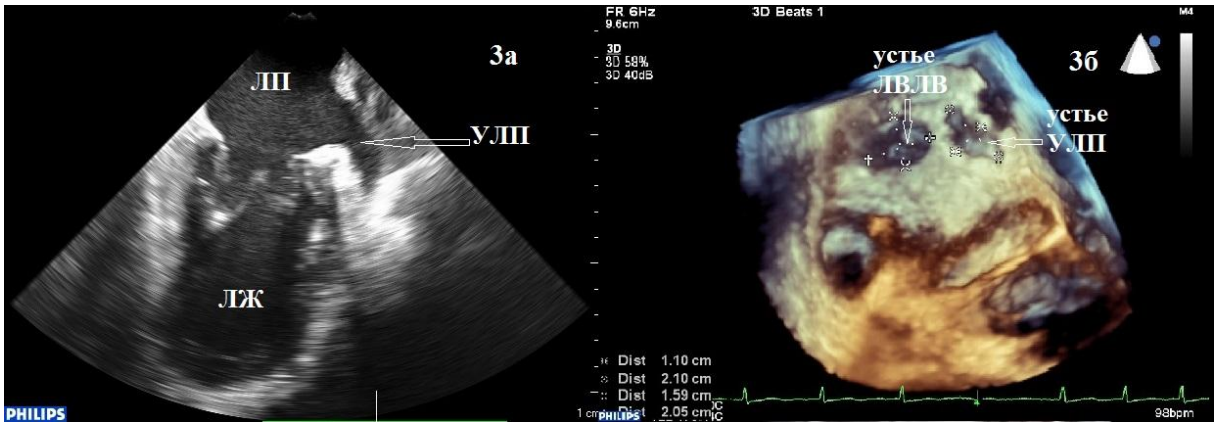

Рисунок 2.3. Двухкамерное сечение из средней трети пищевода используется для оценки ушка ЛП (УЛП) (3а), а трехмерная реконструкция позволяет детально изучить форму и размер его устья, а также устья ЛВЛВ (3б);

3) среднепищеводное бикавальное сечение на 110–130° с поворотом датчика вправо для визуализации устья правой верхней легочной вены (ПВЛВ) и МПП в двумерном и трехмерном режиме (рис. 2.4).

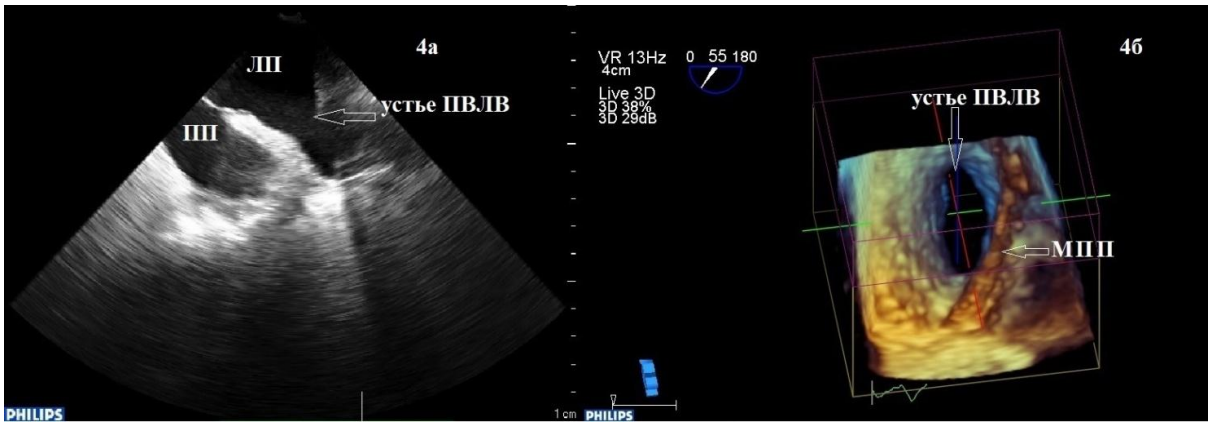

Рисунок 2.4. Бикавальное сечение из средней трети пищевода с визуализацией устья ПВЛВ (4а). Визуализация устья ПВЛВ при трехмерном моделировании (4б).

Полученные нами данные по частоте визуализации устьев легочных вен при двумерной и трехмерной чреспищеводной эхокардиографии представлены в таблице 2.7.

Таблица 2.7

Визуализация устьев легочных вен и ушка левого предсердия при двумерной и трехмерной чреспищеводной эхокардиографии (n = 52)

Легочные вены	2D -режим		3D- режим	
	абс.	%	абс.	%
Левая верхняя	52	100	52	100
Левая нижняя	43	83	40	77
Правая верхняя	52	100	52	100
Правая нижняя	41	78	38	73
Левая верхняя и левая нижняя (одновременная визуализация)	28	54	39	75*
Правая верхняя и правая нижняя (одновременная визуализация)	34	65	36	69
Левая верхняя и ушко левого предсердия (одновременная визуализация)	52	100	52	100

* — достоверные различия между 2D- и 3D-режимами, $p < 0,05$.

Как видно из таблицы 2.6, визуализация правой и левой верхних легочных вен, а также одновременная визуализация ЛВЛВ и ушка ЛП была возможна у всех 52 (100%) пациентов и в 2D-, и в 3D-режимах. Для визуализации устьев нижних легочных вен и ушка ЛП в двумерном режиме использованы дополнительные сечения.

Визуализация устья правой нижней легочной вены (ПНЛВ) при 2D-ЭхоКГ возможна при изначальной визуализации устья ПВЛВ (рис. 2.4а) и при дальнейшем вращении плоскости исследования до 55–75° с отклонением датчика вправо (рис. 2.5). Визуализация ПНЛВ в двумерном режиме была возможна у 41 (78%) пациентов. В данном сечении в 65% случаев (у 34 пациентов) одновременно визуализируются устья верхней и нижней правых легочных вен.

Рисунок 2.5. Бикавальное сечение из средней трети пищевода с дальнейшим вращением плоскости исследования до 55–75° и отклонением датчика вправо. Визуализация устья ПНЛВ (1) и устья ПВЛВ (2) в одном сечении.

Для визуализации устья левой нижней легочной вены (ЛНЛВ) в 2D-режиме мы предлагаем сначала визуализировать устье ЛВЛВ на 45–90°, а затем, не меняя положения датчика, изменить плоскость исследования до 110–130°. ЛНЛВ при 2D-ЭхоКГ исследовании была визуализирована у 43 (83%) пациентов. Для визуализации двух левых легочных вен одновременно могут потребоваться небольшие манипуляции чреспищеводным датчиком движениями вверх-вниз. Но, так как левая верхняя и левая нижняя легочные вены находятся в разных плоскостях, то возможность их визуализации в одном срезе в 2D-режиме составляла 54% (у 28 пациентов).

Двумерная ЭхоКГ не позволяет точно оценить анатомию устьев легочных вен в связи с их сложной геометрией. При 3D-исследовании автоматически достраивается дополнительная плоскость сканирования [4,12,19,29,36,42,45,47,66,73,119], что позволяет визуализировать устья легочных вен в полном объеме. Трехмерные изображения можно вращать и обрезать [4,12,29,66,73,119], что дает возможность разноплановой оценки структур ЛП. Однако с помощью трехмерной чреспищеводной эхокардиографии невозможно визуализировать полностью заднюю стенку левого предсердия с впадением в нее

всех четырех легочных вен [119]. Можно обеспечить высокое качество изображения одного или двух устьев легочных вен (рис. 2.6) [29]. При трехмерной визуализации устьев легочных вен возможна полная оценка их геометрии и измерение двух взаимно перпендикулярных диаметров (рис. 2.3б, 2.4б), что невозможно сделать при стандартном 2D-исследовании.

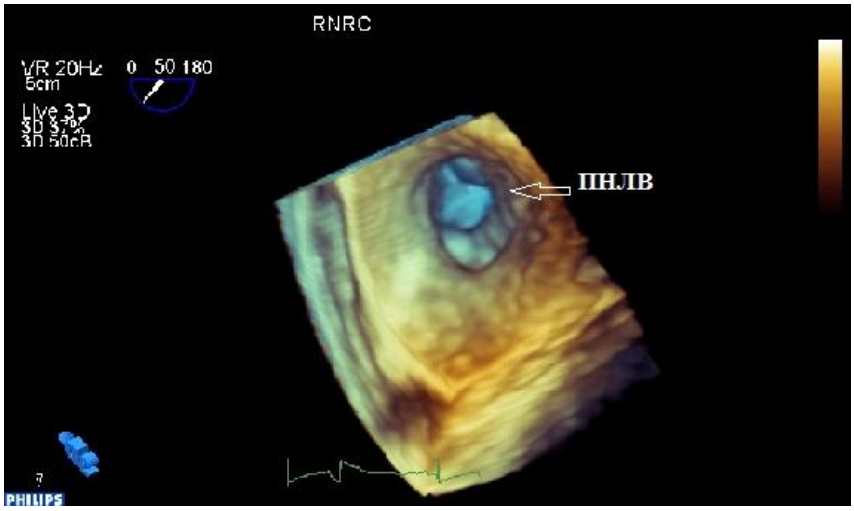

Рисунок 2.6. Пример трехмерного моделирования устья правой нижней легочной вены.

У пациентов с АС одновременная визуализация устьев верхней и нижней правых легочных вен при 3D-ЭхоКГ была возможна в 69% случаев (36 пациентов). Частота одномоментной трехмерной визуализации ЛВЛВ и ЛНЛВ (39 пациентов — 75%) оказалась достоверно ($p = 0,04$) выше, чем при 2D-исследовании (28 пациентов — 54%). Достоверных различий между двумя методами при эхолокации левой нижней и правой нижней легочных вен, а также одновременной визуализации правой верхней и правой нижней легочных вен выявлено не было ($p>0,05$). Было отмечено, что при 3D-реконструкции устьев легочных вен их форма может варьировать от овальной до округлой. Поэтому для более точной оценки степени расширения устьев легочных вен лучше рассчитывать их площадь в 3D-режиме.

Ушко левого предсердия может быть детально изучено только при ЧПЭхоКГ. Полость ушка ЛП лучше всего визуализируется из средней трети

пищевода в двухкамерном сечении (80-100°) и по короткой оси аортального клапана (30-60°) [75]. Но, так как ушко ЛП имеет сложную конфигурацию, для наиболее полной оценки его анатомии рекомендуется использовать четыре основных сечения под углом 0°, 45°, 90° и 135° [5,44,119]. Манипуляции с боковыми плоскостями позволяют идентифицировать дольки ушка левого предсердия.

Исследование Syed T. M. и соавт. [167] показало, что чреспищеводная 3D-ЭхоКГ превосходит двумерную по качеству визуализации гребенчатых мышц ушка левого предсердия и тромбов у пациентов с фибрилляцией предсердий. В этой работе также была выявлена корреляционная связь между площадью устья ушка ЛП, рассчитанной в 3D-режиме и значениями томографических исследований.

Следовательно, 3D-ЭхоКГ из средней трети пищевода может использоваться для визуализации и более детальной оценки ушка левого предсердия и устьев легочных вен.

В нашем исследовании объем ушка ЛП в расчет объема ЛП включен не был.

Скорости потока в ушке ЛП определялись с помощью импульсноволновой допплерографии с размещением контрольного объема на 0,5-1 см дистальнее устья ушка ЛП. Регистрировались следующие скорости (рисунок 2.7):

1. пиковая скорость раннего диастолического опорожнения ушка ЛП, которое происходит в первой половине диастолы желудочка за счет падения давления в ЛП после открытия митрального клапана;
2. пиковая скорость позднего диастолического опорожнения ушка ЛП — результат активного сокращения ушка ЛП, маркер его сократительной способности [24,25,61,75];
3. скорость наполнения ушка ЛП — волна направлена от датчика, отражает расслабление ушка ЛП.

У некоторых пациентов также регистрировались низкоскоростные, множественные «приток-отток» волны. По данным литературы [75] функциональное значение их на сегодняшний день не выявлено.

В нашем исследовании у всех больных АС оценивалась максимальная скорость позднего диастолического пика опорожнения ушка ЛП для выявления изменений его сократительной способности.

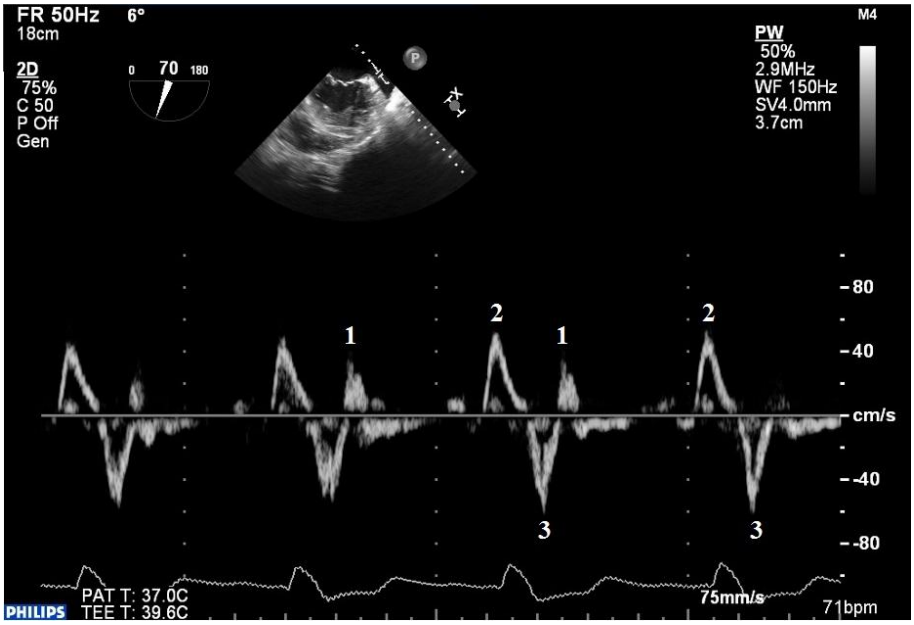

Рисунок 2.7. Спектр кровотока в ушке левого предсердия. 1 — раннее диастолическое опорожнение ушка ЛП, 2 — позднее диастолическое опорожнение ушка ЛП (сокращение ушка ЛП), 3 — наполнение ушка ЛП.

При ЧПЭхоКГ из средней трети пищевода полость ЛП ни в одном из получаемых сечений не визуализируется полностью [80,102]. Поэтому для полной визуализации полости левого предсердия мы использовали трансгастральный доступ (глубина введения датчика - 40-45 см от резцов).

Исследование проводилось из следующих позиций:

1) трансгастральная четырехкамерная позиция при 140–160° (рис. 2.8). В данной позиции была возможна визуализация всего ЛП от его свода до митрального клапана в длину и от МПП до боковой стенки ЛП в ширину;

2) трансгастральная двухкамерная позиция при 80–100°. В данной позиции визуализировались задне-нижняя и передне-боковая стенки ЛП. Также в данном сечении была возможна визуализация ушка ЛП и устья ЛВЛВ (рис. 2.9).

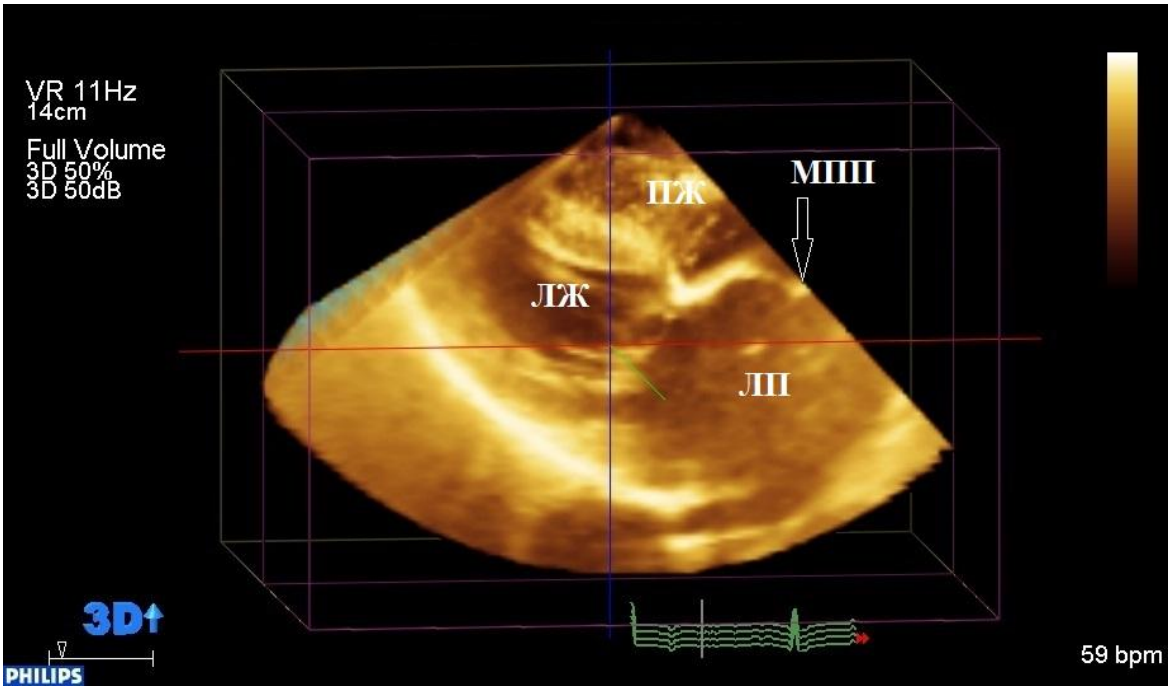

Рисунок 2.8. Трансгастральная четырехкамерная позиция в 3D-режиме для оценки всей полости ЛП.

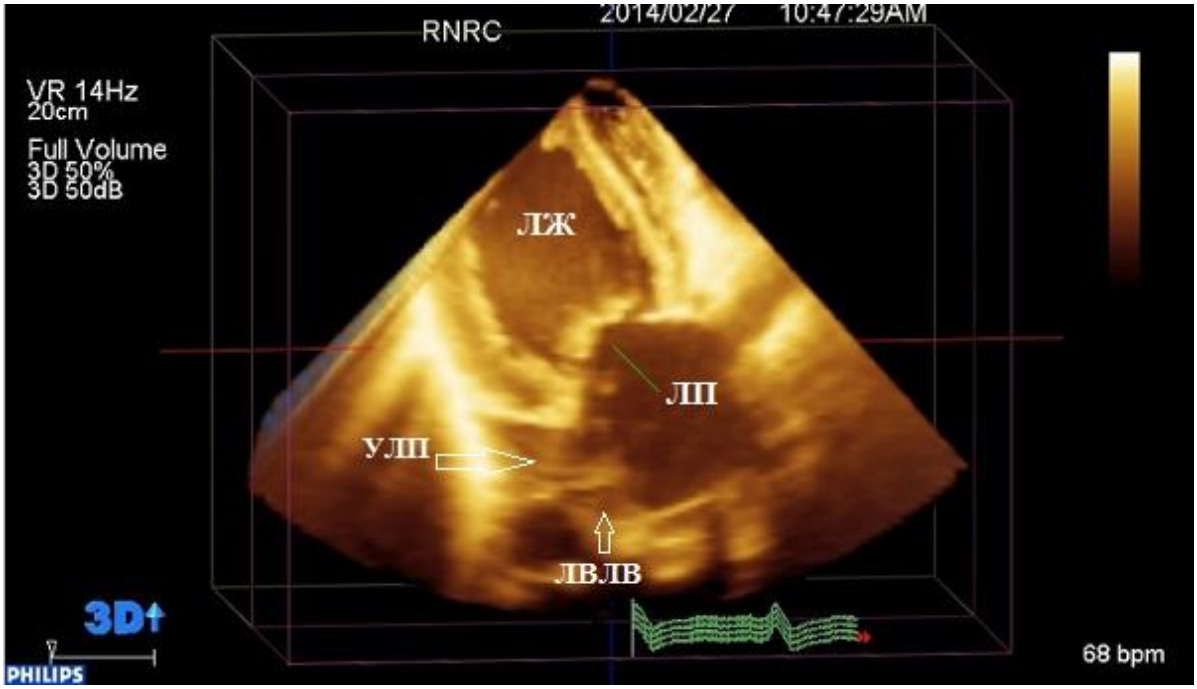

Рисунок 2.9. Трансгастральная двухкамерная позиция в трехмерном режиме. Визуализация полости ЛП, ушка ЛП и устья ЛВЛВ.

Мы производили измерение ОЛП$_{max}$, ОЛП$_{pre\text{-}a}$ и ОЛП$_{min}$, а также ФВ$_{общ}$ЛП с помощью метода Симпсона при 2D-ЭхоКГ и метода количественного анализа 3DQ Advanced при 3D-ЭхоКГ. Все значения объемов ЛП были отнесены к ППТ и получены соответствующие индексы.

Пример расчета ФВ$_{общ}$ЛП с помощью метода количественного анализа 3DQ Advanced при 3D-ЧПЭхоКГ продемонстрирован на рис. 2.10.

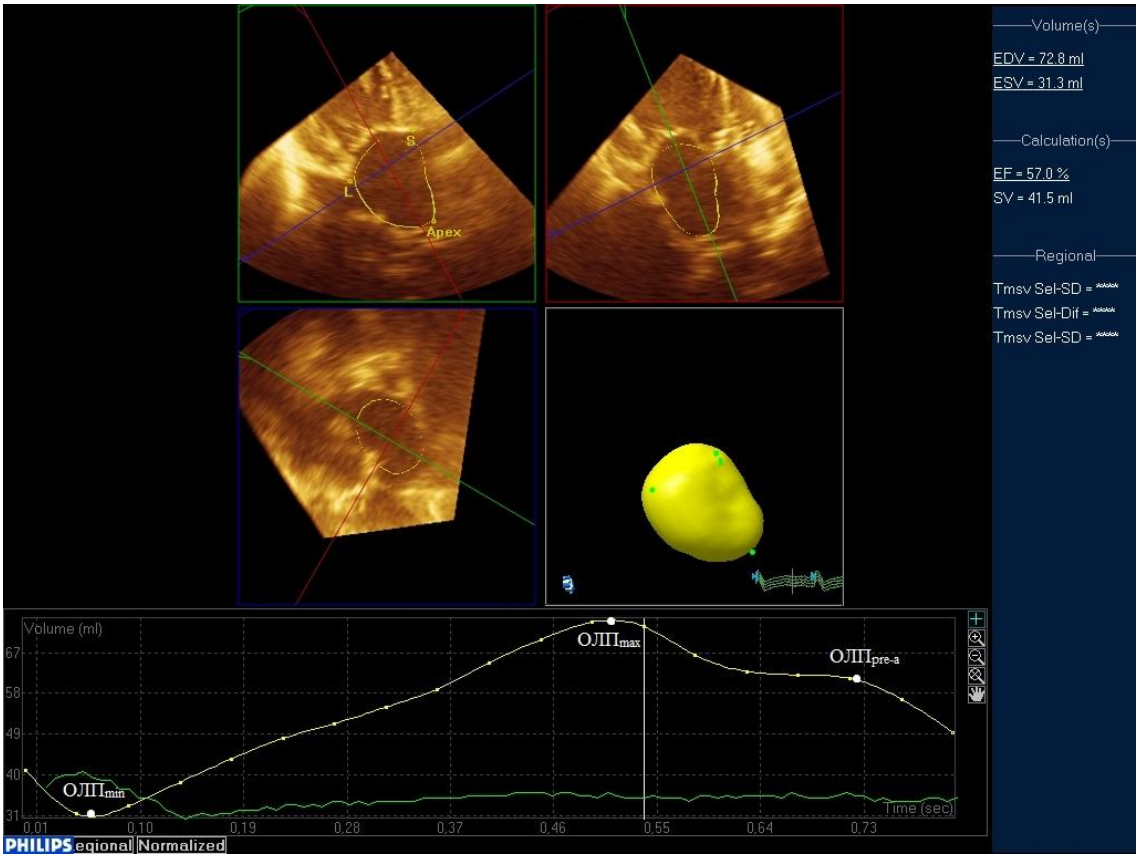

Рисунок 2.10. 3D-эхокардиографическое измерение ОЛП$_{max}$, ОЛП$_{min}$ и ФВ$_{общ}$ЛП с помощью метода количественного анализа 3DQ Advanced в программе QLAB 8.1.

После вычислений объемов ЛП для дальнейшей оценки его функций производился расчет ударных объемов ЛП и фракций его выброса, а также ИР ЛП по формулам, представленным в таблице 2.5.

2.4 Трансторакальное эхокардиографическое исследование у здоровых лиц в возрасте 25-30 лет

Двумерное и трехмерное ТТЭхоКГ исследование ЛП было выполнено из четырехкамерной апикальной позиции [110], где проведены измерения максимальной длины и ширины ЛП в конце систолы ЛЖ перед открытием створок митрального клапана, а также минимальной длины и ширины ЛП в конце диастолы ЛЖ после закрытия митрального клапана. Также определялись $ОЛП_{max}$, $ОЛП_{pre\text{-}a}$, $ОЛП_{min}$, и $ФВ_{общ}ЛП$. Измерения производились аналогично чреспищеводному исследованию у пациентов с АС по методу Симпсона при 2D-ТТЭхоКГ и по методу 3DQ Advanced при 3D- ТТЭхоКГ (рис 2.11). Далее по формулам, представленным в таблице 2.5, были вычислены ударные объемы и ФВ ЛП и определен ИР ЛП. Все значения объемов ЛП были соотнесены к ППТ и были получены соответствующие индексы.

Парастернальная позиция не использовалась ввиду недостаточной точности оценки размеров и функций ЛП в данной позиции [94,120,157].

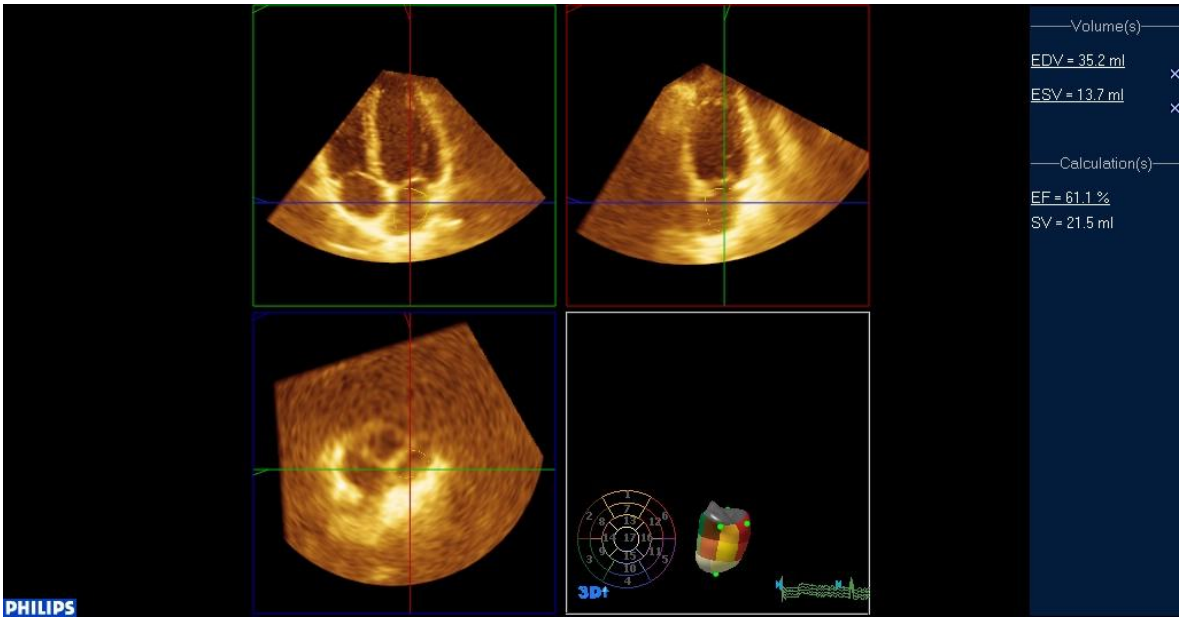

Рисунок 2.11. Вычисление $ОЛП_{max}$, $ОЛП_{min}$, и $ФВ_{общ}ЛП$ при 3D- ТТЭхоКГ. Справа внизу представлен полный объем и форма ЛП с сегментарным делением каждой стенки ЛП, подобно стенке ЛЖ.

2.5 Оценка диастолической функции левого желудочка

Изучение диастолического наполнения ЛЖ [6,43,52,58,59,137] проводилось в режиме импульсноволновой допплерографии. Анализировались профили кривых трансмитрального потока, полученных из среднепищеводного трехкамерного сечения при ЧПЭхоКГ у больных АС и из апикальной четырехкамерной позиции у группы здоровых лиц в возрасте 25-30 лет (рис.2.12). Контрольный объем располагался в зоне максимального расхождения створок митрального клапана. Вычислялась максимальная скорость раннего наполнения ЛЖ ($VE_{МК}$), пиковая скорость систолы предсердия ($VA_{МК}$) и их соотношение $VE_{МК}/VA_{МК}$.

Кроме того, была проведена регистрация потоков в ПВЛВ и в ЛВЛВ у больных аортальным стенозом и только в ПВЛВ у группы здоровых лиц в связи со 100 % визуализацией этих легочных вен у всех исследуемых лиц. Контрольный объем устанавливался на 1 см выше устья ЛВ. Определялись максимальные скорости систолической волны S, диастолической волны D и их соотношение S/D (рис.2.13).

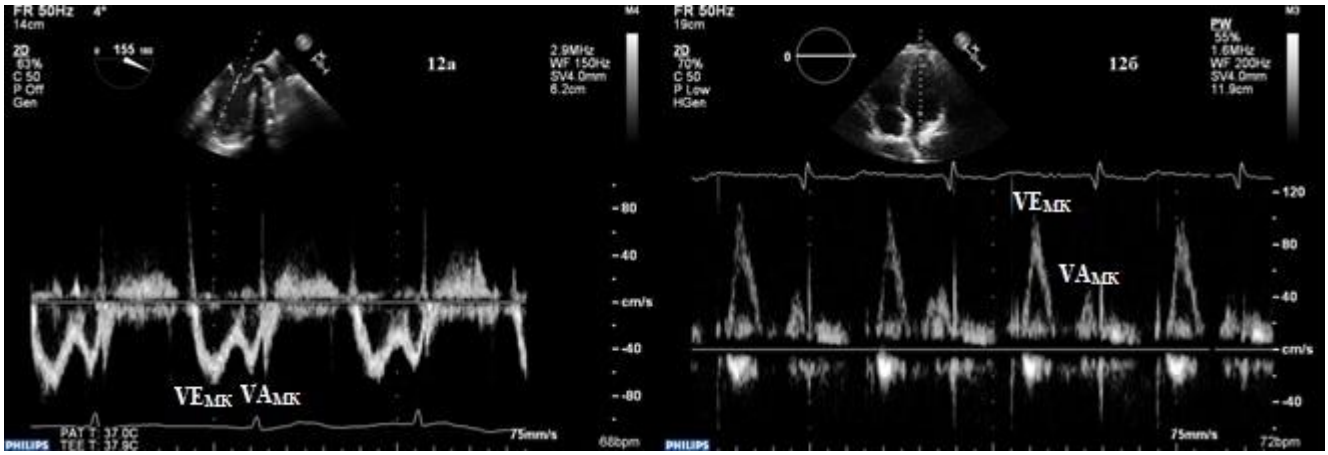

Рисунок 2.12. Импульсноволновая допплерография трансмитрального потока. 12а — чреспищеводная эхокардиография из средней трети пищевода, трехкамерное сечение, 12б — трансторакальная эхокардиография, апикальная четырехкамерная позиция. $VE_{МК}$ — максимальная скорость раннего диастолического наполнения ЛЖ, $VA_{МК}$ — пиковая скорость систолы левого предсердия.

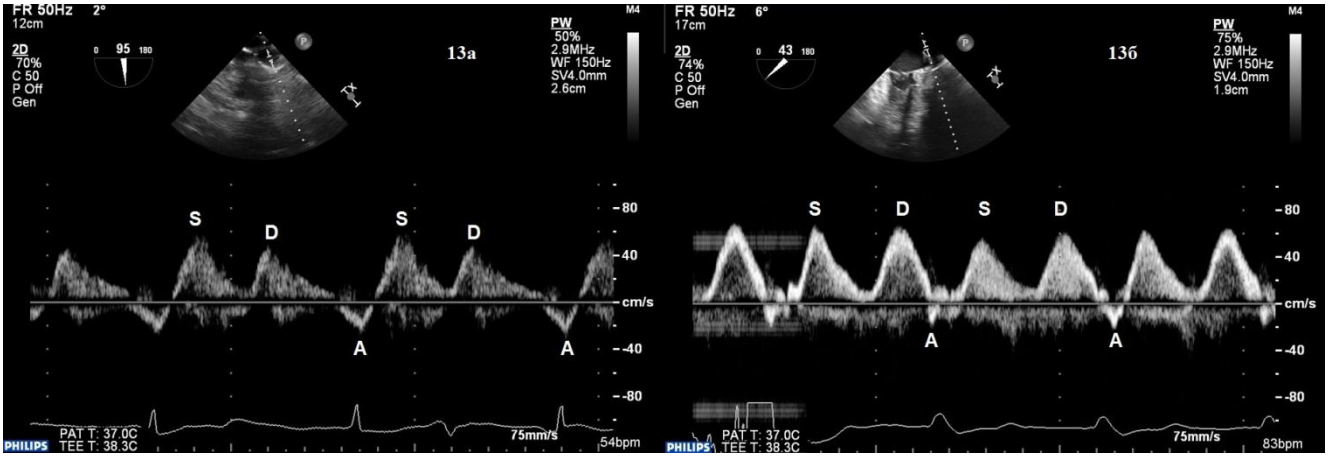

Рисунок 2.13. Импульсноволновая допплерография потока в ПВЛВ (13а) и в ЛВЛВ (13б) при ЧПЭхоКГ из средней трети пищевода. S — систолическая волна, D — диастолическая волна, A — ретроградная волна сокращения левого предсердия.

С помощью тканевой допплерографии регистрировалось движение фиброзного кольца митрального клапана из среднепищеводного двухкамерного сечения при ЧПЭхоКГ у больных аортальным стенозом и из апикальной четырехкамерной позиции при ТТЭхоКГ у группы здоровых лиц. Контрольный объем устанавливался на латеральную и медиальную части фиброзного кольца митрального клапана (рис. 2.14).

Измерялась пиковая скорость раннего расслабления миокарда латеральной и медиальной части фиброзного кольца митрального клапана ($Ve'_{лат}$ и $Ve'_{мед}$), а также соотношение максимальной скорости раннего наполнения ЛЖ и пиковой скорости раннего расслабления миокарда ($VE_{МК}$/ $Ve'_{лат}$ и $VE_{МК}$/ $Ve'_{мед}$).

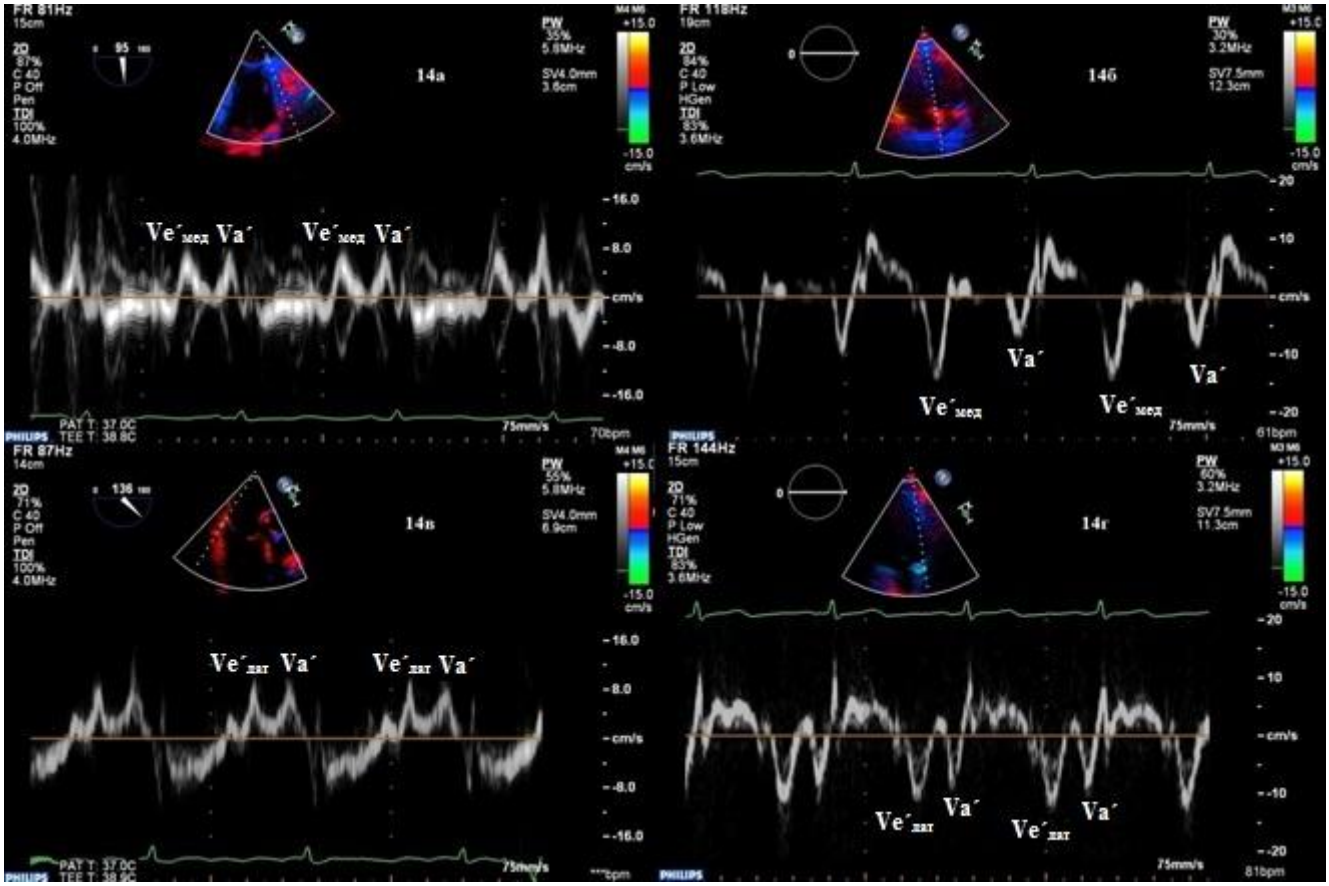

Рисунок 2.14. Импульсноволновая тканевая допплерография. Кривые движения медиальной части фиброзного кольца митрального клапана при ЧПЭхоКГ (14а) и при ТТЭхоКГ (14б) и латеральной части фиброзного кольца митрального клапана при ЧПЭхоКГ (14в) и при ТТЭхоКГ (14г). $Ve'_{лат}$ — пиковая скорость раннего расслабления миокарда ЛЖ (латеральная часть фиброзного кольца митрального клапана), $Ve'_{мед}$ — пиковая скорость раннего расслабления миокарда ЛЖ (медиальная часть фиброзного кольца митрального клапана), Va´ — пиковая скорость сокращения левого предсердия.

2.6 Статистическая обработка данных

Статистическая обработка результатов исследования проведена с помощью пакета прикладных программ «Statistica 10».

Каждая выборка была проверена на нормальность распределения по критерию Шапиро-Уилка. Количественные показатели представлены в усредненном значении и стандартном отклонении от среднего (M ± SD). Качественные данные представлены абсолютными значениями (n) и долями (%). Для оценки межгрупповых и внутригрупповых различий использовался t-критерий Стьюдента. Для сравнения качественных показателей применялся

критерий хи-квадрат и точный критерий Фишера. Различия считались статистически достоверными при уровне значимости $p<0,05$.

Для выявления корреляционных зависимостей использовалась ранговая корреляция Спирмена. Результат был представлен в виде коэффициента корреляции (r). Корреляционная зависимость считалась сильной при $r>0,75$, умеренной — r от 0,3 до 0,75, низкой — $r<0,3$. При положительной корреляции коэффициент корреляции характеризовался знаком «+», при отрицательной — знаком «–».

Среднестатистические показатели вычислялись с определением межгрупповой достоверности различий (p). Для выявления различий по частоте впервые возникшего пароксизма фибрилляции предсердий использовался метод множественных оценок. Различия считались достоверными при уровне значимости $p<0,05$ [15].

Глава 3

Структура и функция левого предсердия при ненарушенной диастолической функции левого желудочка

3.1 Форма левого предсердия

Форма левого предсердия может варьироваться. Изменение формы ЛП – характерный признак многих сердечно – сосудистых заболеваний. Для описания формы ЛП в нашем исследовании был предложен такой показатель, как индекс сферичности ЛП. Рисунок 3.1 демонстрирует форму левого предсердия и измерения для расчета индекса сферичности в апикальной четырехкамерной позиции у здорового человека при максимальных и минимальных линейных размерах ЛП.

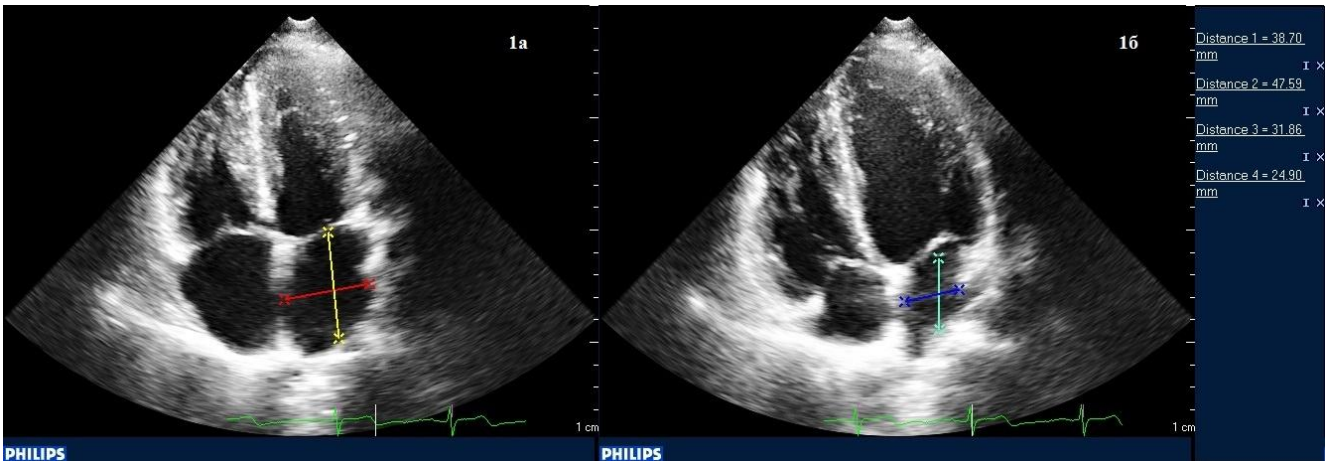

Рисунок 3.1. Трансторакальная эхокардиография пациента Ф., 26 лет. Четырехкамерная апикальная позиция. 1а — измерение максимальных линейных размеров ЛП (красный отрезок — максимальная ширина ЛП, желтый отрезок — максимальная длина ЛП). 1б — измерение минимальных линейных размеров ЛП (синий отрезок — минимальная ширина ЛП, голубой отрезок — минимальная длина ЛП). $ИС_{max}$ составляет 0,81, $ИС_{min}$ — 0,78.

Средние значения индекса сферичности ЛП у здоровых лиц представлены таблице 3.1.

Таблица 3.1

Индекс сферичности левого предсердия при его максимальных и минимальных линейных размерах у здоровых лиц (n=35)

Показатели	M±SD
$ИС_{max}$	0,84±0,05
$ИС_{min}$	0,76±0,06

$ИС_{max}$ в группе 0 составил 0,84±0,05, $ИС_{min}$ — 0,76±0,06. При сравнении данных показателей в разные фазы одного сердечного цикла мы выявили, что при максимальном размере ЛП данный показатель оказался достоверно (p<0,01) выше, чем при минимальном его размере (рис. 3.2).

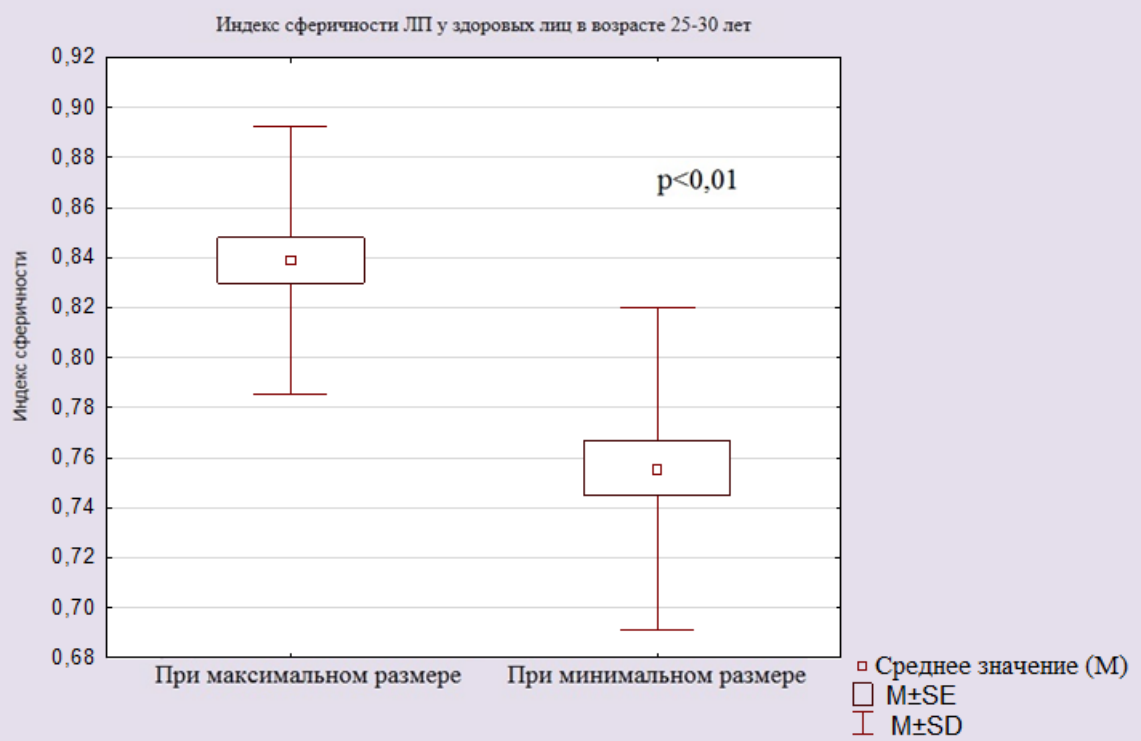

Рисунок 3.2. Сравнение индекса сферичности при максимальном и минимальном размере ЛП в группе 0.

Примечание: данные на рисунке 3.2 представлены с точностью до девятого знака после запятой, в отличие от табличных данных, значения в которых округлены до второго знака после запятой.

Таким образом, полученные нами значения индексов сферичности ЛП позволяют предположить, что у здоровых лиц его форма всегда стремится к

овальной (длина больше ширины), причем при минимальном размере это более выражено ($ИС_{min}$ достоверно ($p<0,01$) меньше, чем $ИС_{max}$). То есть после систолы ЛП его форма становится еще более вытянутой в длину. Возможно, это косвенно отражает хорошую сократимость ЛП, его продольных (внутреннего слоя) и поперечных (наружного слоя) мышц.

3.2 Объем левого предсердия

В ряде научных публикаций указано, что метод трехмерной эхокардиографии в режиме реального времени помогает точно измерить объем ЛП, а метод двумерной эхокардиографии его недооценивает [82,135]. Трехмерные и двумерные данные по отдельности в вышеуказанных исследованиях сравнивались с аналогичными измерениями, которые были получены при компьютерной томографии или магнитно-резонансной томографии. Однако при анализе литературы мы не нашли исследований, посвященных сравнению объемов ЛП в двумерном и трехмерном эхокардиографических режимах между собой. В нашей работе мы выполнили такое сравнение.

Результаты вычислений объемов ЛП и их индексов в различные фазы сердечного цикла ЛП у здоровых лиц представлены в таблице 3.2.

Таблица 3.2

Показатели объемов левого предсердия при двумерной и трехмерной эхокардиографии у здоровых лиц (n=35)

Параметр	2D	3D	p
$ОЛП_{max}$, *мл*	36,4±7,3	35,5±7,8	0,67
$ИОЛП_{max}$, *мл/м²*	18,9±3,0	18,4±3,1	0,56
$ОЛП_{min}$, *мл*	13,8±3,9	13,8±3,8	0,99
$ИОЛП_{min}$, *мл/м²*	7,1±1,7	7,2±1,6	0,99
$ОЛП_{pre-a}$, *мл*	23,9±5,5	24,0±5,0	0,93
$ИОЛП_{pre-a}$, *мл/м²*	12,4±2,3	12,4±2,0	0,89

Анализируя полученные результаты, было выявлено, что достоверных различий между значениями объемов ЛП и их индексов в различные фазы сердечного цикла в двумерном и трехмерном режимах в группе 0 получено не было.

В современных рекомендациях ASE/EACVI [120] пока нет нормальных значений объемов ЛП по данным трехмерной эхокардиографии. Согласно этим рекомендациям нормальное значение 2D-ИОЛП$_{max}$ из апикальной четырехкамерной позиции при ТТЭхоКГ составляет 27,3±7,9 мл/м^2 (16-34 мл/м^2), что отличается от показателя, полученного в нашем исследовании (18,9±3,0 мл/м^2). Возможно, значение данного параметра оказалось ниже в связи с тем, что в группу здоровых были включены только достаточно молодые лица (27±2 года).

3.3 Функция левого предсердия

Для оценки резервуарной, кондуитной и насосной функций ЛП мы использовали параметры фазового анализа объемов левого предсердия. Так как выше было показано отсутствие достоверных различий в значениях объемов ЛП у здоровых лиц, полученных с помощью двумерной и трехмерной ЭхоКГ, то для исследования функции ЛП мы остановились на трехмерных значениях (табл. 3.3).

ЛП достигает своих максимальных размеров перед открытием митрального клапана в конце фазы изометрического расслабления левого желудочка благодаря расслаблению стенок ЛП и наполнению его кровью из легочных вен. В нашем исследовании у здоровых лиц ОЛП$_{max}$ составил 35,5±7,8 мл (19,9–51,1 мл), а его индексированный к площади поверхности тела показатель (ИОЛП$_{max}$) равнялся 18,4±3,1 мл/м^2 (12,2 –24,6 мл/м^2).

Фаза изометрического расслабления левого желудочка заканчивается тогда, когда давление в ЛЖ снижается до значения давления в левом предсердии. Это приводит к открытию створок митрального клапана и быстрому наполнению ЛЖ кровью из ЛП и легочных вен [32]. Наполнение ЛЖ в диастолу имеет 2 фазы: фаза

раннего наполнения (пассивное наполнение ЛЖ) и фаза позднего наполнения (активное наполнение ЛЖ, систола ЛП).

Таблица 3.3

Значения параметров фазового анализа объемов левого предсердия у здоровых лиц (n=35)

3D-параметр	M±SD	Референсные значения
ОЛП$_{max}$, *мл*	35,5±7,8	19,9–51,1
ИОЛП$_{max}$, *мл/м^2*	18,4±3,1	12,2–24,6
ОЛП$_{min}$, *мл*	13,8±3,8	6,2–21,4
ИОЛП$_{min}$, *мл/м^2*	7,2±1,6	4,0–10,4
ОЛП$_{pre-a}$, *мл*	24,0±5,0	14,0–34,0
ИОЛП$_{pre-a}$, *мл/м^2*	12,4±2,0	8,4–14,4
ФВ$_{общ}$ЛП, *%*	61,2±4,1	53,0–69,4
УО$_{акт}$ЛП, *мл*	10,2±2,5	5,2–15,2
ФВ$_{акт}$ЛП, *%*	42,3±7,0	28,3–56,3
УО$_{пас}$ЛП, *мл*	11,5±4,3	2,9–20,1
УО$_{пас}$ЛП/ ОЛП$_{max}$ *100, *%*	31,8±7,3	17,2–46,4
ИР ЛП	1,6±0,3	1,0–2,2
УО$_{пасОБЩ}$, *мл*	47,0±6,2	34,6–59,4
УО$_{пасОБЩ}$/УО$_{эф}$, *%*	82,2±3,9	74,4–90,0
УО$_{акт}$ЛП/УО$_{эф}$, *%*	17,8±3,9	10,0–25,6

Во время пассивного наполнения ЛЖ камера ЛП является незамкнутой системой и осуществляет роль кондуита между легочными венами и ЛЖ. По данным литературы [29,66,146,173,177], отражением *кондуитной функции* ЛП является пассивная фракция выброса ЛП (ФВ$_{пас}$ЛП), которая определяется как соотношение УО$_{пас}$ЛП/ОЛП$_{max}$, а УО$_{пас}$ЛП есть разность между ОЛП$_{max}$ и ОЛП$_{pre-a}$. Однако фактически пассивный ударный объем (УО$_{пас}$ЛП), который в группе здоровых лиц в среднем составил 11,5±4,3 мл (2,9–20,1 мл), не отражает количества крови, пришедшей в фазу пассивного наполнения ЛЖ, так как имеется

пассивный ток крови из легочных вен при неизменном расчетном объеме ЛП в данную фазу (левое предсердие работает как кондуит между легочными венами и левым желудочком). При этом соотношение $УО_{пас}ЛП/ОЛП_{max}$ представляет ту долю, на которую уменьшилась полость ЛП с начала фазы раннего диастолического наполнения ЛЖ до систолы ЛП. В группе 0 отмечалось уменьшение полости ЛП в эту фазу на 31,8±7,3 % (17,2–46,4%). В связи с этим, для расчета общего объема крови, приходящего в фазу раннего наполнения в ЛЖ ($УО_{пасОБЩ}$), нами было предложено (формула (4), глава 2) вычислять разность между величинами ударного выброса левого желудочка ($УО_{эф}$) и активного ударного объема ЛП ($УО_{акт}ЛП$) (при условии практически ненарушенной функции аортального и митрального клапанов). В сумме общий объем крови, поступивший в ЛЖ в фазу его пассивного наполнения, в нашем исследовании составил 47,0±6,2 мл (34,6–59,4 мл). В конце фазы раннего наполнения объем ЛП называется пресистолическим ($ОЛП_{pre\text{-}a}$). В нашем исследовании у здоровых лиц он был равен 24,0±5,0 мл (14,0–34,0 мл), а $ИОЛП_{pre\text{-}a}$ составил 12,4±2,0 мл/м^2 (8,4–14,4 мл/м^2).

Фазой позднего наполнения ЛЖ являлась систола ЛП. В эту фазу ЛП работает, как насос. Сокращение предсердия повышало внутрипредсердное давление, а также вело к частичному возврату крови в легочные вены, что отражалось на спектре кровотока в легочных венах ретроградной волной. При нормальном давлении в ЛЖ объем крови, поступившей в ЛЖ в эту фазу ($УО_{акт}ЛП$), равнялся 10,2±2,5 мл (5,2–15,2 мл). По данным литературы [29,66,146,173,177], отражением *насосной функции* ЛП является активная фракция выброса ЛП ($ФВ_{акт}ЛП$). В нашем исследовании данный показатель составил 42,3±7,0 % (28,3–56,3 %).

В конце фазы активного наполнения ЛЖ достигался минимальный объем ЛП ($ОЛП_{min}$), который в нашем исследовании у здоровых был равен 13,8±3,8 мл (6,2–21,4 мл), а его индексированный к площади поверхности тела показатель ($ИОЛП_{min}$) составил 7,2±1,6 мл/м^2 (4,0–10,4 мл/м^2).

После систолы ЛП и закрытия створок митрального клапана начинается наполнение ЛП кровью из легочных вен до достижения им максимального объема. В эту фазу сердечного цикла оценивалась *резервуарная функция* ЛП с помощью такого показателя, как индекс расширения ЛП. У здоровых лиц данный параметр (ИР ЛП) составил 1,6±0,3 (1,0–2,2).

Глобальная сократительная способность ЛП оценивалась по $ФВ_{общ}$ЛП. Данный параметр отражал, насколько уменьшилась полость предсердия за один сердечный цикл. В группе здоровых $ФВ_{общ}$ЛП составила 61,2±4,1 % (53,0–69,4 %).

Объем диастолического наполнения ЛЖ (преднагрузка) является одним из важных факторов, определяющих величину ударного выброса левого желудочка ($УО_{эф}$). В группе 0 $УО_{эф}$ составил 57,2±7,0 мл (43,7–72,1 мл). Общий объем крови, приходящий в фазу раннего наполнения в ЛЖ ($УО_{пасОБЩ}$) составил 82,2±3,9 % (74,4–90,0 %) от $УО_{эф}$. Это, возможно, демонстрирует резкий присасывающий эффект ЛЖ не только в самом начале диастолы, но и на протяжении всей фазы раннего наполнения ЛЖ. Систола ЛП внесла свой вклад в $УО_{эф}$ только на 17,8±3,9 % (10,0–25,6 %).

Таким образом, в нашей группе здоровых лиц основной вклад в наполнение ЛЖ (около 82%) внесло его раннее диастолическое наполнение за счет пассивного пассажа крови из легочных вен через ЛП при хорошей эластичности расслабляющегося ЛЖ и лишь 18% - его позднее диастолическое наполнение. То есть объем крови, который обеспечила систола ЛП при его нормальной сократительной способности, составил около 1/5 от объема крови, поступившего через митральный клапан в ЛЖ за один сердечный цикл (отношение объема крови, поступившего в ЛЖ в пассивную фазу наполнения, к объему, поступившему в активную фазу, составило около 4,6:1).

.

Глава 4

Структура и функция левого предсердия у больных аортальным стенозом с диастолической дисфункцией левого желудочка до операции

4.1 Форма левого предсердия

Для описания формы ЛП у больных АС и различными типами ДД ЛЖ так же, как и у здоровых лиц, был проанализирован индекс сферичности ЛП. Для этого у пациентов с АС интраоперационно при выполнении ЧПЭхоКГ до основного этапа операции вычислялись линейные размеры ЛП из среднепищеводной трехкамерной позиции. Измерения проводились при максимальных и минимальных размерах ЛП. После проводились вычисления индексов сферичности. Полученные данные у пациентов с АС и 1 или 2 типом ДД ЛЖ представлены таблице 4.1.

Таблица 4.1

Значения индекса сферичности левого предсердия у пациентов с аортальным стенозом с различными типами диастолической дисфункции левого желудочка интраоперационно до основного этапа операции

Показатели	1 тип ДД ЛЖ (n=33)	2 тип ДД ЛЖ (n=19)	p
$ИС_{max}$	0,88±0,04	0,93±0,03	0,06
$ИС_{min}$	0,87±0,04	0,93±0,05	0,06

Как видно из таблицы 4.1, при сравнении $ИС_{max}$ между 1 и 2 группами достоверных различий получено не было. Значения показателя $ИС_{min}$ также не различались между двумя группами. Однако отмечалась тенденция к увеличению обоих ИС во 2 группе (форма ЛП более округлая).

Проведенный анализ внутригрупповых различий показателей $ИС_{max}$ и $ИС_{min}$ показал, что значения данных параметров не отличались между собой ни в 1 группе, ни во 2 группе (рис. 4.1).

.

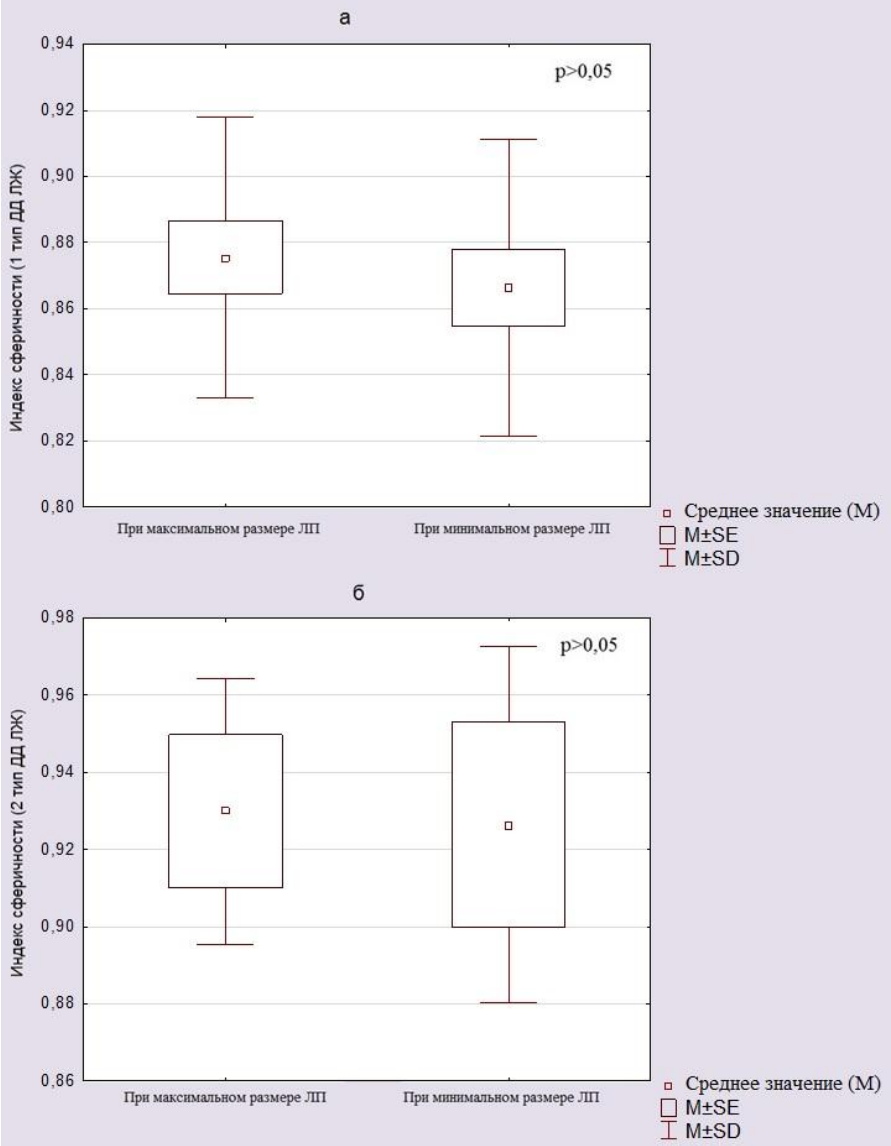

Рисунок 4.1. Сравнение значений индекса сферичности при максимальном и минимальном размере ЛП в 1 (а) и во 2 (б) группах.

Примечание: данные на рисунке 4.1 представлены с точностью до девятого знака после запятой, в отличие от табличных данных, значения в которых округлены до второго знака после запятой.

В подглаве 3.1 было показано, что у лиц с ненарушенной диастолической функцией ЛЖ форма ЛП при его минимальных линейных размерах стремилась к более вытянутой овальной ($ИС_{min}$ достоверно ниже $ИС_{max}$). У больных АС независимо от типа ДД ЛЖ форма ЛП практически не изменялась в разные фазы одного сердечного цикла, о чем свидетельствовало отсутствие внутригрупповых различий между показателями $ИС_{max}$ и $ИС_{min}$. Причем при прогрессировании ДД

ЛЖ форма ЛП становилась практически сферичной (средние значения индексов сферичности у больных АС со 2 типом ДД стремятся к единице).

Таким образом, в нашем исследовании у пациентов с АС и ДД ЛЖ форма ЛП стремилась к сферичной, в отличие от здоровых лиц, у которых форма ЛП стремилась к более вытянутой овальной. При прогрессировании ДД ЛЖ происходило постепенное ремоделирование ЛП с еще большей его сферизацией. Такие особенности, вероятно, объясняются постепенным увеличением давления в ЛП при усугублении ДД ЛЖ, что вызывает расширение его полости и ухудшение сократительной способности его продольных и поперечных мышц.

4.2 Объем левого предсердия

Многие ученые считают, что измерение объема ЛП при развитии его асимметричного ремоделирования в результате различных сердечно - сосудистых заболеваний более правильно производить с помощью трехмерной эхокардиографии [73,82,83,85,135,165]. Мы исследовали пациентов со стенозом аортального клапана и выполнили у них сравнение значений объемов ЛП и их индексов, рассчитанных с помощью двумерной и трехмерной эхокардиографии. Полученные данные представлены в таблице 4.2.

Таблица 4.2

Показатели объемов левого предсердия при двумерной и трехмерной эхокардиографии у пациентов с аортальным стенозом (n=52)

Параметр	2D	3D	p
ОЛП$_{max}$, *мл*	65,9±12,3	65,7±9,5	0,98
ИОЛП$_{max,}$ *мл/м^2*	34,2±7,2	34,4±6,4	0,94
ОЛП$_{min}$, *мл*	33,9±10,0	33,7±9,9	0,95
ИОЛП$_{min,}$ *мл/м^2*	17,8±5,6	17,7±5,7	0,97
ОЛП$_{pre-a}$, *мл*	50,1±10,6	51,3±10,9	0,74
ИОЛП$_{pre-a}$, *мл/м^2*	26,1±6,3	26,9±6,6	0,73

При анализе данных у всех 52 больных АС (табл.4.2) достоверных различий между значениями объемов ЛП и их индексов в различные фазы одного сердечного цикла в двумерном и трехмерном режимах не получено (p>0,05). Поэтому мы попытались выявить подобные различия у пациентов с АС и различными типами ДД ЛЖ. Полученные данные представлены в таблице 4.3.

Таблица 4.3

Объемы левого предсердия при двумерной и трехмерной эхокардиографии у больных аортальным стенозом в зависимости от типа диастолической дисфункции левого желудочка

Параметр	1 тип ДД ЛЖ (n=33)			2 тип ДД ЛЖ (n=19)		
	2D	3D	p	2D	3D	p
ОЛП$_{max}$, *мл*	62,3±8,9	62,2±4,0	0,97	82,5±15,5	83,2±12,7	0,96
ИОЛП$_{max}$, *мл/м^2*	31,9±4,2	32,1±3,9	0,91	45,4±9,9	45,6±6,4	0,98
ОЛП$_{min}$, *мл*	30,9±7,9	30,1±4,2	0,73	48,8±4,5	51,9±12,7	0,70
ИОЛП$_{min}$, *мл/м^2*	15,8±3,7	15,6±2,7	0,83	26,8±4,2	28,3±5,7	0,74
ОЛП$_{pre-a}$, *мл*	47,5±9,2	47,6±6,5	0,98	62,8±7,9	69,7±13,3	0,48
ИОЛП$_{pre-a}$, *мл/м^2*	24,4±4,5	24,6±4,6	0,89	34,8±7,9	37,9±4,9	0,59

Как видно из таблицы, полученные значения объемов ЛП и их индексов при 2D- и 3D-ЭхоКГ в каждой из групп достоверно не различались между собой (p>0,05). Возможно, отсутствие различий значений объемов ЛП при двумерной и трехмерной эхокардиографии может объясняться тем, что у больных с АС вне зависимости от типа ДД ЛЖ ремоделирование ЛП не является асимметричным, а расширяющееся предсердие приобретает относительно правильную сферичную форму.

В связи с тем, что разделение больных АС на группы по типу диастолической дисфункции также не привело к выявлению достоверных различий в значениях объемов ЛП и их индексов при использовании методов 2D- и 3D- эхокардиографии, для расчета значений объемов ЛП у этой категории

больных правомочно использовать оба режима. Мы в своем последующем исследовании использовали трехмерные данные.

Рассмотрение таблицы 4.3 под другим углом зрения - сравнение средних значений объемов ЛП и их индексов между группами больных АС с 1 и 2 типом ДД - выявляет другие интересные различия. Значения данных параметров достоверно ($p<0,05$) выше у больных АС со 2 типом ДД (таблица 4.4). Так, во 2 группе максимальный объем ЛП был больше в 1,3 раза, минимальный — в 1,7 раза и $ОЛП_{pre\text{-}a}$ — в 1,5 раза. Следовательно, у пациентов с АС при усугублении ДД ЛЖ ремоделирование ЛП проявлялось не только сферизацией полости ЛП, как было продемонстрировано в подглаве 4.1, но и постепенным увеличением его объемов.

Таблица 4.4

Сравнение значений трехмерных объемов ЛП у больных аортальным стенозом и различными типами ДД ЛЖ

3D-параметр	1 тип ДД ЛЖ (n=33)	2 тип ДД ЛЖ (n=19)	p
$ОЛП_{max}$, *мл*	62,2±4,0	83,2±12,7	***0,00004***
$ИОЛП_{max}$, *мл/м²*	32,1±3,9	45,6±6,4	***0,0002***
$ОЛП_{min}$, *мл*	30,1±4,2	51,9±12,7	***0,00003***
$ИОЛП_{min}$, *мл/м²*	15,6±2,7	28,3±5,7	***0,00001***
$ОЛП_{pre\text{-}a}$, *мл*	47,6±6,5	69,7±13,3	***0,0003***
$ИОЛП_{pre\text{-}a}$, *мл/м²*	24,6±4,6	37,9±4,9	***0,0003***

Чтобы изучить возможность использования значений объемов ЛП и их индексов в дифференцировке типа ДД (при анализе литературы мы не нашли таких данных) был выполнен ROC-анализ. Результаты ROC-анализа для выявления пороговых значений показателей объемов ЛП в дифференцировке типа ДД у больных АС представлены на рисунке 4.2 и в таблице 4.5.

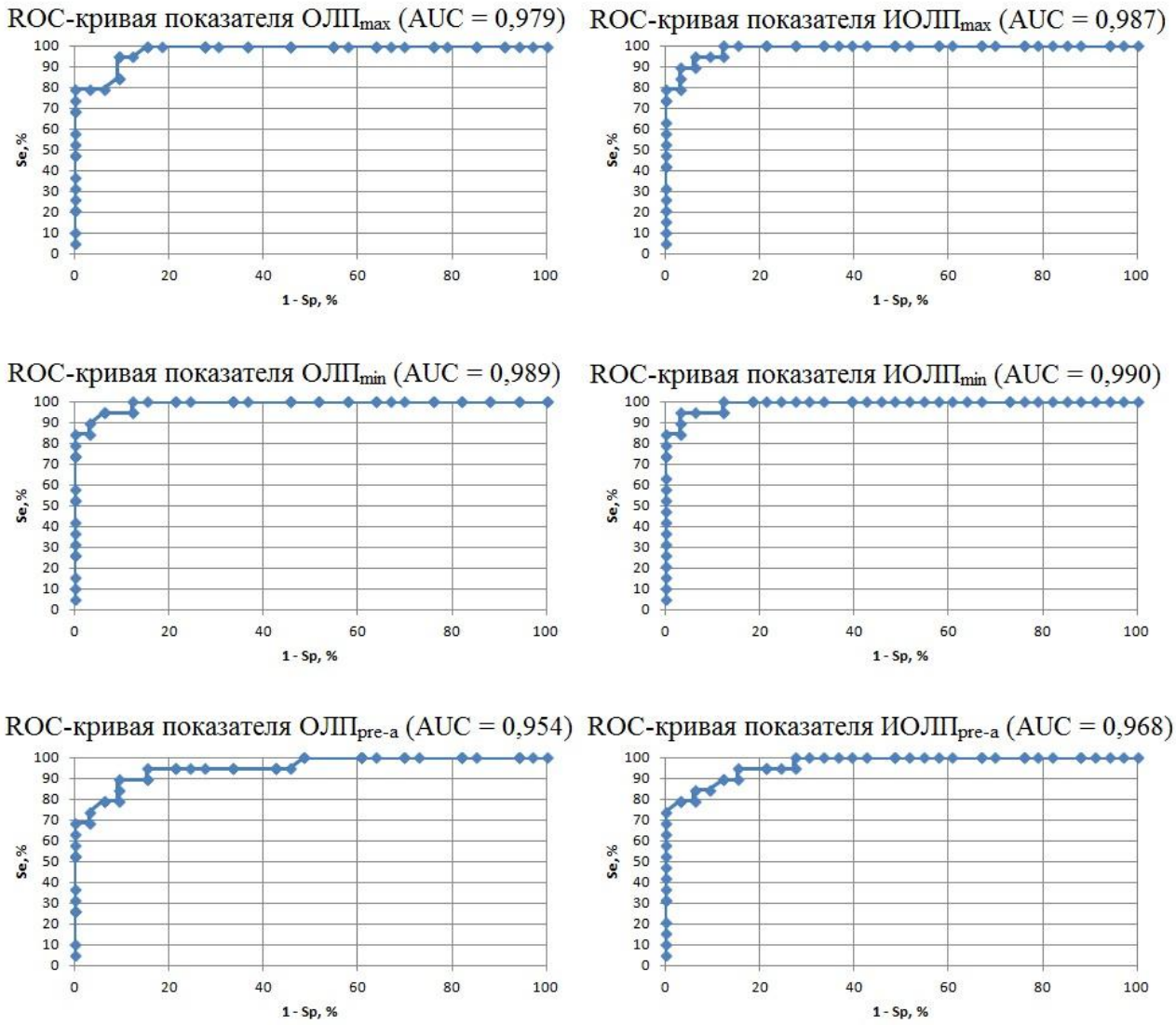

Рисунок 4.2. ROC-кривые показателей объемов ЛП.

Таблица 4.5

Пороговые значения трехмерных объемов ЛП и их индексов у больных АС для выявления второго типа ДД ЛЖ

Параметр	Пороговое значение	Чувствительность (%)	Специфичность (%)	p
ОЛП$_{max}$, *мл*	> 69,0	94,7	90,9	p<0,01
ИОЛП$_{max}$, *мл/м^2*	> 36,3	94,7	93,9	p<0,01
ОЛП$_{min}$, *мл*	> 38,0	94,7	93,9	p<0,01
ИОЛП$_{min}$, *мл/м^2*	> 20,5	94,7	96,9	p<0,01
ОЛП$_{pre-a}$, *мл*	> 56,0	89,5	90,9	p<0,01
ИОЛП$_{pre-a}$, *мл/м^2*	> 27,9	94,7	84,8	p<0,01

Как видно из таблицы 4.5, пороговые значения всех объемов ЛП и их индексов обладали высокой чувствительностью и специфичностью для выявления 2 типа ДД ЛЖ у больных АС ($p<0,01$). Было отмечено, что индексы максимального и минимального объемов ЛП обладали одинаковой чувствительностью, но большей специфичностью для выявления второго типа ДД ЛЖ, чем абсолютные значения объемов ЛП. При этом показатели минимального объема ЛП обладали большей специфичностью, чем показатели его максимального объема. Абсолютное значение пресистолического объема ЛП имело самую малую чувствительность при высоком значении специфичности из всех исследуемых показателей. Индекс пресистолического объема ЛП обладал такой же чувствительностью, что и индексы максимального и минимального объемов ЛП, однако имел меньшую специфичность.

Таким образом, пороговое значение именно индекса минимального объема ЛП более 20,5 мл/м^2 может быть использовано для дифференцировки второго типа диастолической дисфункции у пациентов с АС, так как имеет максимальные значения чувствительности и специфичности. Полученные результаты, вероятно, объясняются тем, что при длительном повышении конечно-диастолического давления в полости ЛЖ левое предсердие не способно полноценно опорожниться, что приводит к увеличению его минимального («остаточного») объема. В связи с этим происходит задержка крови в полости предсердия, что приводит в последующем к увеличению и максимального объема ЛП. При этом именно индекс минимального объема ЛП является наиболее чувствительным и специфичным дифференциально-диагностическим признаком типа ДД, особенно в случае «псевдонормализации» потока на митральном клапане, так как увеличение объема ЛП в данном варианте позволяет судить о наличии давно повышенного давления наполнения ЛЖ при ДД ЛЖ.

4.3 Функция левого предсердия

Для определения изменений функции ЛП при прогрессировании ДД ЛЖ у пациентов с АС мы проанализировали показатели фазового анализа объемов ЛП до оперативного лечения. Полученные данные представлены в таблице 4.6.

Таблица 4.6

Сравнение показателей фазового анализа объемов ЛП у больных аортальным стенозом и различными типами ДД ЛЖ до операции

3D-параметр	1 тип ДД ЛЖ (n=33)	2 тип ДД ЛЖ (n=19)	p
$ФВ_{общ}ЛП$, *%*	51,7±4,5	38,1±5,4	***0,0002***
$УО_{акт}ЛП$, *мл*	17,4±4,5	17,7±3,3	0,92
$ФВ_{акт}ЛП$, *%*	36,3±7,1	25,9±5,9	***0,032***
$УО_{пас}ЛП$, *мл*	14,6±4,8	13,5±3,8	0,71
$УО_{пас}ЛП$/ $ОЛП_{max}$ *100, *%*	23,6±7,9	16,5±5,1	0,15
ИР ЛП	1,1±0,19	0,62±0,14	***0,001***
$УО_{пасОБЩ}$, *мл*	42,8±8,0	39,9±5,5	0,56
$УО_{пасОБЩ}/УО_{эф}$, *%*	70,6±8,7	69,4±3,6	0,82
$УО_{акт}ЛП/УО_{эф}$, *%*	29,4±8,7	30,6±3,6	0,82
$УО_{эф}$, *мл*	60,2±5,6	57,6±4,5	0,48

Как уже говорилось выше (в подглаве 3.3), после достижения ЛП максимального объема и окончания фазы изометрического расслабления левого желудочка открывается митральный клапан и начинается наполнение ЛЖ. Во время фазы раннего наполнения ЛЖ показатели $УО_{пасОБЩ}$ и $УО_{пасОБЩ}/УО_{эф}$, которые отражают кондуитную функцию ЛП, у пациентов с АС и 1 или 2 типом ДД ЛЖ достоверно не различались.

В фазу активного наполнения ЛЖ в диастолу (систола ЛП) $УО_{акт}ЛП$ достоверно не отличался между первой и второй группами и составил 17,4±4,5 мл и 17,7±3,3 мл соответственно. При этом $ФВ_{акт}ЛП$, отражающая насосную функцию ЛП, у пациентов с 1 типом ДД ЛЖ равнялась 36,3±7,1 % со 2 типом ДД

ЛЖ — 25,9±5,9%. Данный показатель оказался достоверно различен между двумя группами ($p<0,05$). Таким образом, можно предположить, что прогрессирование ДД ЛЖ приводит к ухудшению насосной функции ЛП. Кроме того, происходит достоверное снижение глобальной сократительной способности ЛП ($ФВ_{общ}ЛП$), которая в 1 группе составила 51,7±4,5 %, во 2 — 38,1±5,4 % ($p<0,05$).

Индекс расширения, отражающий резервуарную функцию ЛП и являющийся отношением разности максимального и минимального объемов ЛП к его минимальному объему, у пациентов с 1 типом ДД ЛЖ составил 1,1±0,19, у пациентов со 2 типом — 0,62±0,14. Исследуемые группы достоверно различались по данному показателю ($p<0,05$). В группе здоровых лиц этот показатель в среднем составил 1,6. Уменьшение индекса расширения при прогрессировании диастолической дисфункции левого желудочка свидетельствует, прежде всего, об увеличении минимального (остаточного) объема ЛП в связи с увеличением конечного диастолического давления ЛЖ и неспособностью ЛП полностью опорожниться в диастолу ЛЖ, то есть возникает застой крови в полости предсердия и оно работает как резервуар («хранилище») крови.

Общий объем крови, приходящий в фазу раннего наполнения в ЛЖ, составил 70,6±8,7% и 69,4±3,6% от $УО_{эф}$ в 1 и 2 группах соответственно. Вклад систолы предсердия в наполнение ЛЖ в 1 группе составил 29,4±8,7%, во 2 группе - 30,6±3,6 % от $УО_{эф}$. Следовательно, в обеих группах наполнение ЛЖ осуществлялось в основном в пассивную фазу, однако в сравнении со здоровыми лицами отмечается изменение соотношения объемов крови, поступивших в ЛЖ в пассивную и активную фазы наполнения. Действительно, если у здоровых лиц это соотношение составило 4,6:1 , то у пациентов с первым типом ДД — 2,5:1, у больных со вторым типом ДД ЛЖ — 2,3:1.

Таким образом, в нашем исследовании было показано, что прогрессирование ДД ЛЖ у пациентов с АС ведет к ремоделированию ЛП, которое проявляется увеличением всех объемов предсердия и увеличением его резервуарной функции в связи с невозможностью полного опорожнения

предсердия в диастолу ЛЖ в условиях повышенного конечно - диастолического давления ЛЖ. Усугубление ДД ЛЖ у больных АС также ведет к ухудшению глобальной сократительной способности ЛП и его насосной функции. Вне зависимости от типа ДД ЛЖ наполнение ЛЖ в диастолу в основном осуществляется в пассивную фазу, как и у здоровых людей. Однако вклад систолы ЛП в наполнение ЛЖ у пациентов с ДД ЛЖ возрастает по сравнению со здоровыми лицами.

4.4 Сократительная способность ушка левого предсердия при различных типах диастолической дисфункции левого желудочка у больных аортальным стенозом до операции

Маркером сократительной способности ушка ЛП является пиковая скорость позднего диастолического опорожнения ушка ЛП (волна активного сокращения ушка ЛП) [75,166]. В норме данный показатель в среднем составляет 50-60 см/с.

В проведенном нами исследовании этот показатель регистрировался у всех больных. Было выявлено, что в 1 группе больных V_{max}УЛП составила в среднем 54,4±11,3 см/с, во 2 группе — 38,7±8,0см/с. При сравнении полученных значений выявлено достоверное снижение величины данного показателя в группе пациентов с АС и 2 типом ДД ЛЖ (рис. 4.3).

При проведении корреляционного анализа (рис. 4.4) между значениями пиковой скорости позднего диастолического опорожнения ушка ЛП и соотношениями пиков Е/А трансмитрального потока была выявлена обратная корреляционная связь с коэффициентом корреляции r = -0,60 (p = 0,00002).

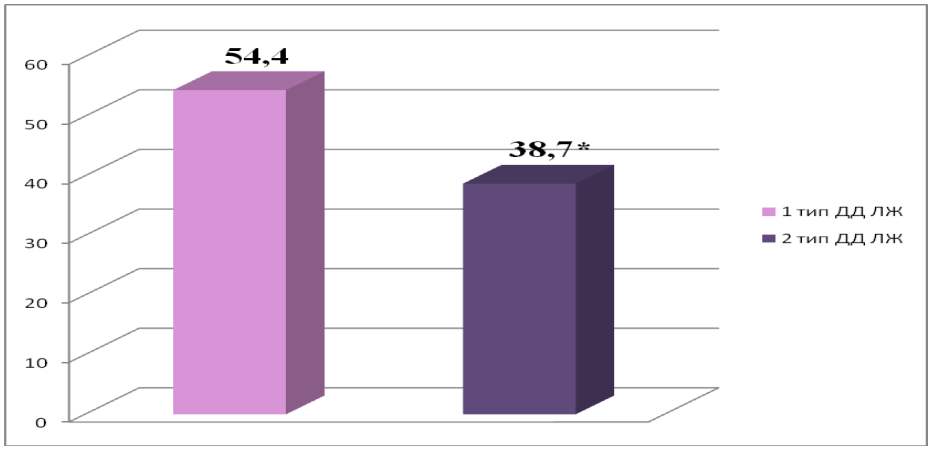

Рисунок 4.3. Сравнение средних значений пиковой скорости позднего диастолического опорожнения ушка ЛП у пациентов с АС и разными типами ДД ЛЖ до операции (*— достоверные различия, p<0,05).

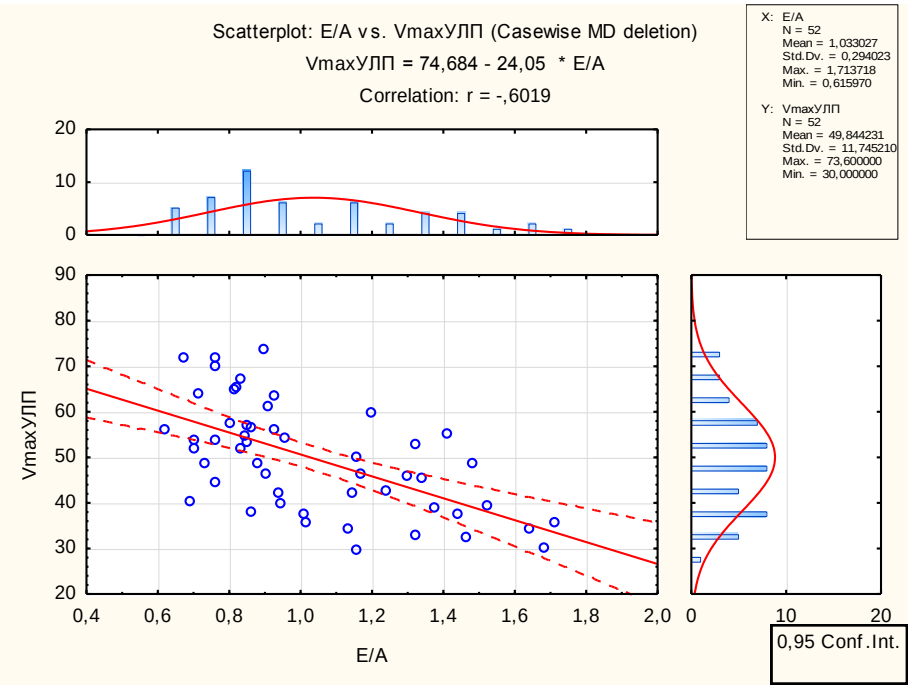

Рисунок 4.4. График корреляционного анализа соотношения пиков E/A трансмитрального потока и пиковой скорости позднего диастолического опорожнения ушка ЛП.

Таким образом, у пациентов с АС и 1 типом ДД ЛЖ V_{max}УЛП находилась в пределах нормальных значений. У больных АС и 2 типом ДД ЛЖ происходило достоверное замедление опорожнения ушка ЛП, что отражало снижение его сократительной способности и, возможно, общей сократительной способности ЛП.

Глава 5

Структура и функция левого предсердия у больных аортальным стенозом с диастолической дисфункцией левого желудочка после операции

Адекватная хирургическая коррекция стеноза АК приводила к значительному уменьшению систолического перепада давления между ЛЖ и восходящей аортой (в среднем градиент давления на протезе аортального клапана в первой группе составил 11,9±4,5 мм рт. ст., во второй — 10,7 ±0,6 мм рт. ст.), и, следовательно, к значительному снижению перегрузки ЛЖ сопротивлением.

Исследование анатомии и функции ЛП интраоперационно после основного этапа операции мы выполняли в тех же группах пациентов, что и до операции, то есть в группах, объединенных по исходному типу ДД ЛЖ без учета перехода одного типа ДД ЛЖ в другой после хирургической коррекции стеноза АК у нескольких пациентов.

5.1 Форма левого предсердия

Для оценки формы ЛП интраоперационно после основного этапа операции коррекции аортального порока и стабилизации системной гемодинамики был рассчитан индекс сферичности. При анализе внутригрупповых и межгрупповых различий показателей $ИС_{max}$ и $ИС_{min}$ у больных с исходно 1 и 2 типами ДД ЛЖ сразу после операции (табл. 5.1) так же, как и до операции, достоверных различий получено не было ($p<0,05$). Форма ЛП остается более округлой во второй группе по сравнению с первой группой.

Таблица 5.1

Значения индекса сферичности левого предсердия у больных с исходно первым и вторым типом диастолической дисфункции левого желудочка интраоперационно после основного этапа операции

Показатели	1 тип ДД ЛЖ (n=33)	2 тип ДД ЛЖ (n=19)	p
$ИС_{max}$	0,84±0,04	0,88±0,03	0,09
$ИС_{min}$	0,83±0,04	0,87±0,03	0,11

При сравнении значений $ИС_{max}$ и $ИС_{min}$ интраоперационно до и после операции в каждой группе были выявлены следующие особенности (табл. 5.2 и табл. 5.3).

Таблица 5.2

Значения индекса сферичности левого предсердия у пациентов с исходно первым типом диастолической дисфункции левого желудочка интраоперационно до и после операции (n=33)

Показатели	До операции	После операции	p
$ИС_{max}$	0,88±0,04	0,84±0,04	***0,01***
$ИС_{min}$	0,87±0,04	0,83±0,04	***0,02***

Таблица 5.3

Значения индекса сферичности левого предсердия у пациентов с исходно вторым типом диастолической дисфункции левого желудочка интраоперационно до и после операции (n=19)

Показатели	До операции	После операции	P
$ИС_{max}$	0,93±0,03	0,88±0,03	***0,02***
$ИС_{min}$	0,93±0,05	0,87±0,03	0,25

Значения $ИС_{max}$ и $ИС_{min}$ до и после операции у пациентов с исходно 1 типом ДД ЛЖ оказались достоверно различны. Данные изменения свидетельствуют о том, что сразу после операции форма ЛП начинала стремиться к более вытянутой овальной и при максимальных, и при минимальных размерах ЛП. Значения показателя $ИС_{max}$ сразу после операции у пациентов с исходно 1 типом ДД ЛЖ были сопоставимы со значениями данного параметра у здоровых лиц. Но значения $ИС_{min}$ в группе 1 оставались выше, чем в группе 0.

У пациентов с исходно 2 типом ДД ЛЖ достоверно различными оказались лишь значения показателя $ИС_{max}$. Но имелась тенденция к уменьшению значения показателя $ИС_{min}$ после операции. Индексы сферичности после операции во второй группе оставались выше, чем у здоровых лиц.

Следовательно, интраоперационно сразу после основного этапа операции форма ЛП претерпевала изменения и начинала стремиться к более вытянутой овальной у пациентов в обеих группах. У пациентов с исходно первым типом ДД ЛЖ форма ЛП при его максимальных линейных размерах приближалась к овальной форме ЛП у здоровых лиц, но при минимальных линейных размерах оставалась более сферичной. У пациентов с исходно 2 типом ДД ЛЖ изменения формы ЛП не были столь значительны, что, вероятно, было обусловлено более выраженным исходным ремоделированием ЛП.

Выявленная динамика индексов сферичности, а значит и изменение формы ЛП, возможно, объясняются снижением давления в полости левого предсердия уже интраоперационно сразу после коррекции аортального порока.

5.2 Объем и функция левого предсердия

Для выявления изменений функции ЛП после адекватной коррекции аортального стеноза интраоперационно был выполнен фазовый анализ объемов левого предсердия.

При сравнении показателей фазового анализа объемов ЛП у пациентов с АС и 1 типом ДД ЛЖ интраоперационно до и после операции были выявлены следующие особенности (табл. 5.4). Значения всех объемных показателей были достоверно ($p<0,01$) ниже после операции. Максимальный объем ЛП уменьшился в 1,2 раза, минимальный объем — в 1,3 раза, пресистолический объем — в 1,2 раза. Резервуарная функция ЛП достоверно снизилась ($p<0,01$), за счет уменьшения всех объемов ЛП. Также было отмечено улучшение глобальной сократительной способности, насосной и кондуитной функций ЛП интраоперационно после основного этапа операции.

Отношение объема крови, поступавшего в ЛЖ в пассивную фазу наполнения, к объему, поступавшему в активную фазу, составило в среднем 3,1:1, в то время как до операции — 2,5:1.

Таблица 5.4

Показатели фазового анализа объемов левого предсердия у больных аортальным стенозом и 1 типом диастолической дисфункции левого желудочка до и после операции (n=33)

3D-параметр	До операции	После операции	*p*
ОЛП$_{max}$, *мл*	62,2±4,0	53,2±4,5	***0,0002***
ИОЛП$_{max,}$ *мл/м^2*	32,1±3,9	27,4±3,4	***0,0003***
ОЛП$_{min}$, *мл*	30,1±4,2	23,4±3,0	***0,0001***
ИОЛП$_{min,}$ *мл/м^2*	15,6±2,7	12,1±2,1	***0,0002***
ОЛП$_{pre\text{-}a}$, *мл*	47,6±6,5	39,1±5,2	***0,0006***
ИОЛП$_{pre\text{-}a}$, *мл/м^2*	24,6±4,6	20,1±2,9	***0,0007***
ФВ$_{общ}$ЛП, *%*	51,7±4,5	55,9±3,8	***0,024***
УО$_{акт}$ЛП, *мл*	17,4±4,5	15,6±2,9	***0,03***
ФВ$_{акт}$ЛП, *%*	36,3±7,1	40,0±4,0	***0,01***
УО$_{пас}$ЛП, *мл*	14,6±4,8	14,4±4,0	0,92
УО$_{пас}$ЛП/ ОЛП$_{max}$ *100, *%*	23,6±7,9	27,0±7,1	***0,04***
ИР ЛП	1,1±0,19	1,3±0,21	***0,0003***
УО$_{пасОБЩ}$, *мл*	42,8±8,0	48,9±8,9	***0,00001***
УО$_{пасОБЩ}$/УО$_{эф}$, *%*	70,6±8,7	75,4±5,4	***0,001***
УО$_{акт}$ЛП/УО$_{эф,}$ *%*	29,4±8,7	24,6±5,4	***0,001***
УО$_{эф}$, *мл*	60,2±5,6	64,5±7,3	***0,00002***

Таким образом, сразу после операции у пациентов с исходно 1 типом ДД ЛЖ происходило обратное ремоделирование ЛП, которое проявлялось снижением его объемов, а также улучшались функции предсердия.

Статистически значимые различия также были выявлены при сравнении объемов ЛП до и после операции у пациентов с АС и 2 типом ДД ЛЖ (табл. 5.5).

Таблица 5.5

Показатели фазового анализа объемов левого предсердия у больных аортальным стенозом и 2 типом диастолической дисфункции левого желудочка до и после операции (n=19)

3D-параметр	До операции	После операции	p
ОЛП$_{max}$, *мл*	83,2±12,7	76,0±13,3	***0,0001***
ИОЛП$_{max,}$ *мл/м^2*	45,6±6,4	41,3±4,4	***0,0003***
ОЛП$_{min}$, *мл*	51,9±12,7	41,3±9,3	***0,0000001***
ИОЛП$_{min,}$ *мл/м^2*	28,3±5,7	22,4±3,5	***0,0000001***
ОЛП$_{pre-a}$, *мл*	69,7±13,3	59,0±9,5	***0,000001***
ИОЛП$_{pre-a}$, *мл/м^2*	37,9±4,9	32,2±4,0	***0,000001***
ФВ$_{общ}$ЛП, *%*	38,1±5,4	45,9±2,6	***0,0000001***
УО$_{акт}$ЛП, *мл*	17,7±3,3	17,7±2,8	0,95
ФВ$_{акт}$ЛП, *%*	25,9±5,9	30,5±5,1	***0,02***
УО$_{пас}$ЛП, *мл*	13,5±3,8	17,0±5,2	0,09
УО$_{пас}$ЛП/ ОЛП$_{max}$ *100, *%*	16,5±5,1	22,1±4,9	***0,02***
ИР ЛП	0,62±0,14	0,86±0,09	***0,0000001***
УО$_{пасОБЩ}$, *мл*	39,9±5,5	46,0±1,5	***0,0000001***
УО$_{пасОБЩ}$/УО$_{эф}$, *%*	69,4±3,6	72,3±2,0	***0,015***
УО$_{акт}$ЛП/УО$_{эф,}$ *%*	30,6±3,6	27,7±2,0	***0,015***
УО$_{эф}$, *мл*	57,6±4,5	63,7±3,4	***0,002***

Максимальный объем ЛП уменьшился в 1,1 раза, минимальный объем — в 1,3 раза, пресистолический объем — в 1,2 раза. Резервуарная функция ЛП достоверно снизилась ($p<0,01$) за счет более выраженного уменьшения минимального объема ЛП по сравнению с уменьшением максимального объемов. Во второй группе интраоперационно сразу после операции так же наблюдалось улучшение глобальной сократительной способности, кондуитной и насосной функции ЛП.

Анализируя таблицу 5.5, нами было отмечено, что пациентов с исходно 2 типом ДД ЛЖ объем крови, поступающий в желудочек в пассивную фазу, значительно увеличился после операции. При этом объем крови, поступающий в ЛЖ во время систолы ЛП, оставался неизменным. Отношение объема крови, поступавшего в ЛЖ в пассивную фазу наполнения, к объему, поступавшему в активную фазу, во второй группе до операции в среднем составляло 2,3:1, после операции — 2,6:1.

Сравнение средних значений показателей фазового анализа объемов левого предсердия у пациентов первой и второй групп после операции представлено в таблице 5.6.

После хирургической коррекции порока АК и снижения в результате этого внутрижелудочкового давления происходило достоверное уменьшение объема полости ЛП в обеих исследуемых группах. При этом у больных с исходным 2 типом ДД ЛЖ все объемы ЛП оставались достоверно выше ($p<0,05$) по сравнению с пациентами с исходным 1 типом ДД ЛЖ, то есть так же, как и на дооперационном этапе.

В обеих исследуемых группах отмечалось более выраженное снижение минимального и пресистолического объемов ЛП, чем снижение его максимального объема. Такие изменения, вероятно, объясняются тем, что после операции уменьшаются минимальный и пресистолический объемы ЛП как маркеры снижения давления наполнения ЛЖ. Максимальный объем снижается в меньшей степени, возможно, в связи с особенностями анестезиологического пособия в постперфузионном периоде и гиперволемией у пациентов после основного этапа операции.

После операции в обеих группах также было выявлено улучшение функции ЛП. При этом ИР ЛП, отражающий резервуарную функцию ЛП, был достоверно ниже у пациентов второй группы, чем у пациентов первой группы ($p<0,05$). То есть, хотя после операции во 2 группе минимальный (остаточный) объем и уменьшается, но не достигает значений $ОЛП_{min}$ первой группы. Следовательно,

несмотря на снижение перегрузки ЛЖ сопротивлением в послеоперационном периоде у пациентов с исходно 2 типом ДД ЛЖ остается застой крови в полости левого предсердия. Кроме того, во второй группе отмечались более низкие значения параметров, характеризующих глобальную сократимость ($ФВ_{общ}ЛП$) и насосную функцию ($УО_{акт}ЛП$, $ФВ_{акт}ЛП$) ЛП по сравнению с первой группой.

Таблица 5.6

Показатели фазового анализа объемов левого предсердия у больных аортальным стенозом и различными типами диастолической дисфункции левого желудочка после операции

3D-параметр	1 тип ДД ЛЖ (n=33)	2 тип ДД ЛЖ (n= 19)	p
$ОЛП_{max}$, *мл*	53,2±4,5	76,0±13,3	***0,000001***
$ИОЛП_{max}$, *мл/м²*	27,4±3,4	41,3±4,4	***0,000001***
$ОЛП_{min}$, *мл*	23,4±3,0	41,3±9,3	***0,000001***
$ИОЛП_{min}$, *мл/м²*	12,1±2,1	22,4±3,5	***0,000001***
$ОЛП_{pre\text{-}a}$, *мл*	39,1±5,2	59,0±9,5	***0,000001***
$ИОЛП_{pre\text{-}a}$, *мл/м²*	20,1±2,9	32,2±4,0	***0,000001***
$ФВ_{общ}ЛП$, *%*	55,9±3,8	45,9±2,6	***0,000001***
$УО_{акт}ЛП$, *мл*	15,6±2,9	17,7±2,8	***0,009***
$ФВ_{акт}ЛП$, *%*	40,0±4,0	30,5±5,1	***0,000001***
$УО_{пас}ЛП$, *мл*	14,4±4,0	17,0±5,2	***0,03***
$УО_{пас}ЛП$/ $ОЛП_{max}$ *100, *%*	27,0±7,1	22,1±4,9	***0,01***
ИР ЛП	1,3±0,21	0,86±0,09	***0,000001***
$УО_{пасОБЩ}$, *мл*	48,9±8,9	46,0±1,5	0,33
$УО_{пасОБЩ}/УО_{эф}$, *%*	75,4±5,4	72,3±2,0	***0,03***
$УО_{акт}ЛП/УО_{эф}$, *%*	24,6±5,4	27,7±2,0	***0,03***
$УО_{эф}$, *мл*	64,5±7,3	63,7±3,4	0,80

Таким образом, при сравнении пациентов двух групп, выявлено, что после операции устранения аортального стеноза ЛП у пациентов первой группы подвергается более быстрому обратному ремоделированию, а функции ЛП

практически восстанавливаются до нормальных значений, в то время как у пациентов 2 группы также отмечается положительная, но не столь значимая динамика.

5.3 Сократительная способность ушка левого предсердия при различных типах диастолической дисфункции левого желудочка у больных аортальным стенозом после операции

После операции по замене АК протезом V_{max}УЛП в 1 группе составила 60,2±13,5 см/с, во 2 группе — 53,2±7,5см/с (рис. 5.1). При сравнении средних значений показателя между двумя группами достоверных различий получено не было (p=0,41).

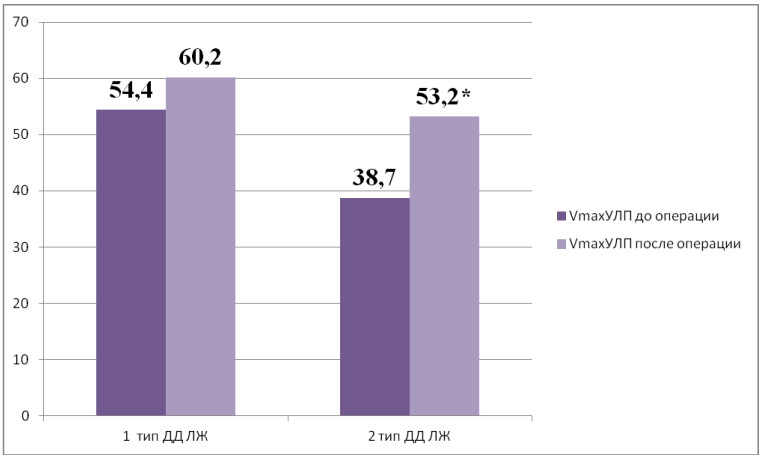

Рисунок 5.1. Сравнение средних значений пиковой скорости позднего диастолического опорожнения ушка ЛП (V_{max}УЛП) у пациентов с АС и 1 или 2 типом ДД ЛЖ до и после операции.

При анализе значений пиковой скорости позднего диастолического опорожнения ушка ЛП до и после операции было выявлено, что у пациентов с исходным 1 типом ДД ЛЖ этот показатель до и после операции оставался в пределах нормальных значений. У пациентов с исходным 2 типом ДД ЛЖ отмечалось достоверное увеличение этого показателя в сравнении с его исходно сниженным значением. При этом V_{max}УЛП у пациентов 2 группы увеличивалась

практически до нормального уровня, что свидетельствовало об улучшении опорожнения ушка ЛП и восстановлении его сократительной способности.

5.4 Фибрилляция предсердий как осложнение ближайшего послеоперационного периода у больных аортальным стенозом

В целом ряде исследований было показано, что расширение левого предсердия и его дисфункция являются предикторами развития пароксизма фибрилляции предсердий у пациентов с различными сердечно - сосудистыми заболеваниями [62,88,150,178]. В послеоперационном периоде у кардиохирургических пациентов фибрилляция предсердий может быть обусловлена различными факторами и возникает в 18-64 % случаев по данным литературы [76,112,128]. При этом фибрилляция предсердий приводит к падению сердечного выброса в результате укорочения диастолы желудочков и выпадения адекватного их наполнения во время систолы предсердий, что может сопровождаться клиникой сердечной недостаточности и ишемией миокарда [14,62,64,71,97].

В нашем исследовании пароксизмы фибрилляции предсердий также были одним из осложнений ближайшего послеоперационного периода. Поэтому мы попытались выявить, является ли исходное увеличение ЛП и тип ДД ЛЖ у пациентов с АС одним из возможных предикторов возникновения пароксизма фибрилляции предсердий в ближайшем послеоперационном периоде. При анализе послеоперационных данных мы исключили пациентов с пароксизмальной формой фибрилляции предсердий в анамнезе и лиц с профилактическим приемом антиаритмических препаратов, а также пациентов с сопутствующей ИБС. Оставшихся пациентов (n=31) мы разделили на две группы по значению ИОЛП$_{min}$, так как ранее в нашем исследовании было показано (подглава 4.2), что ИОЛП$_{min}$ более 20,5 мл/м^2 обладал наибольшей чувствительностью и специфичностью для выявления 2 типа ДД ЛЖ. В первую группу вошли больные с ИОЛП$_{min}$ менее или

равным 20,5 мл/м^2 (n=15). Вторую группу составили больные с ИОЛП$_{min}$ более 20,5 мл/м^2 (n=16).

В ближайшем послеоперационном периоде в двух исследуемых группах мы проанализировали частоту возникновения пароксизма фибрилляции предсердий в течение 2,5 недель после операции (до выписки из стационара).

В таблице 5.7 представлена частота встречаемости пароксизма фибрилляции предсердий у пациентов после адекватного устранения аортального стеноза в двух исследуемых группах. Общая частота впервые возникшего пароксизма фибрилляции предсердий у исследуемых пациентов после протезирования АК составила 35,5% (11 человек), общий максимум впервые возникшего пароксизма приходился на 1-3 стуки после операции (81,8%). После введения антиаритмических препаратов синусовый ритм восстановился у всех 11 пациентов. Повторные пароксизмы фибрилляции предсердий наблюдались у 5 пациентов (в 45,4% случаев), которые также купировались введением антиаритмических препаратов.

Таблица 5.7

Частота встречаемости пароксизма фибрилляции предсердий у больных аортальным стенозом в ближайшем послеоперационном периоде (n=31)

Показатели	**ИОЛП$_{min}$ ≤ 20,5 мл/м^2 (n=15)**		**ИОЛП$_{min}$> 20,5 мл/м^2 (n=16)**		**P**
	abs	**%**	**abs**	**%**	
Пароксизм фибрилляции предсердий					
Общее количество впервые возникших пароксизмов фибрилляции предсердий	2	13,3	9	56,3	***0,03***
1-3 сутки п/о	1	6,7	8	50	***0,02***
> 3 суток	1	6,7	1	6,3	0,49
повторный	2	13,3	3	18,8	0,06

Как видно из табл. 5.7, в ближайшем послеоперационном периоде частота возникновения пароксизма фибрилляции предсердий у пациентов с АС и исходным ИОЛП$_{min}$ >20,5 мл/м^2 составила 56,3% против 13,3% в первой группе (p<0,05), что достоверно чаще. Наибольшая частота возникновения пароксизмов фибрилляции предсердий во 2 группе приходилась на 1-3 сутки после операции (50%), что достоверно отличалось от 1 группы (6,7%). Пароксизм фибрилляции предсердий, возникавший на 4 сутки и более, встречался с одинаковой частотой в обеих группах. Достоверных различий по частоте возникновения повторных пароксизмов между группами выявлено не было.

С помощью метода множительных оценок (рис. 5.2) мы показали, что в 1 сутки после операции достоверной разницы по частоте возникновения пароксизма фибрилляции предсердий между двумя исследуемыми группами не было. Со 2 суток отмечался существенный рост числа пароксизмов фибрилляции предсердий в группе с исходным ИОЛП$_{min}$ >20,5 мл/м^2, что достоверно выше, чем в группе с исходным ИОЛП$_{min}$ ≤ 20,5 мл/м^2 (p<0,05).

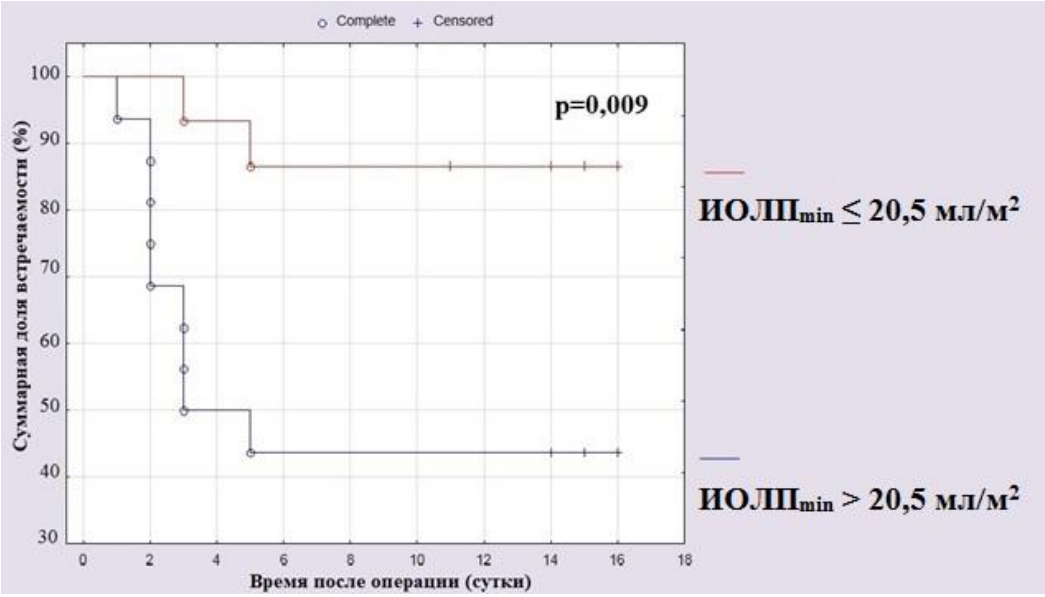

Рисунок 5.2. Частота выявления впервые возникшего пароксизма фибрилляции предсердий у больных АС после коррекции порока в ближайшем послеоперационном периоде.

Таким образом, в нашем исследовании было показано, что исходное расширение ЛП с увеличением индекса минимального объема ЛП более 20,5 мл/м^2 не только с высокой чувствительностью и специфичностью выявляет 2 тип ДД ЛЖ у пациентов с АС, но и является одним из предикторов возникновения пароксизма фибрилляции предсердий в 1-3 сутки после протезирования аортального клапана.

Для демонстрации структуры и функции ЛП у пациентов со стенозом аортального клапана и ДД ЛЖ 1 и 2 типа до и после оперативного лечения порока приводим два клинических наблюдения.

Клиническое наблюдение № 1.

Больная Ч., 72 года*, история болезни № 34031025*, поступила в ФГБНУ «РНЦХ им. акад. Б. В. Петровского» для оперативного вмешательства по поводу аортального порока сердца.

Диагноз: Атеросклероз аорты, сосудов дуги аорты. Комбинированный аортальный порок с преобладанием стеноза. Кальциноз аортального клапана 3 степени. ФК 3 по NYHA. Хроническая обструктивная болезнь легких, вне обострения.

Жалобы: активно не предъявляет.

Из анамнеза: около года назад при обследовании диагностирован порок аортального клапана, рекомендовано оперативное лечение.

Результаты обследования:

ЭКГ: Ритм синусовый. Горизонтальное положение электрической оси сердца. Нарушение и замедление внутрижелудочковой проводимости. Гипертрофия левого желудочка.

КАГ: сбалансированный тип кровоснабжения. Ствол левой коронарной артерии не изменен. Передняя нисходящая артерия имеет неровности контуров в проксимальном сегменте, без гемодинамических значимых стенозов. Огибающая

артерия имеет неровности контуров на всем протяжении, без гемодинамических значимых стенозов. Правая коронарная артерия имеет неровности контуров на всем протяжении, без гемодинамических значимых стенозов.

ТТЭхоКГ: У больной был выявлен выраженный аортальный стеноз (градиент на АК: пиковый — 92 мм рт. ст., средний — 53 мм рт. ст.). Створки аортального клапана утолщены, с включениями крупных кальцинатов, практически не дифференцируются, ограничены в подвижности, имеются сращения по комиссурам. Аортальная недостаточность 0-1 степени. Выявлен кальциноз аортального и митрального фиброзных колец. Митральная недостаточность 1 степени. Левое предсердие было увеличено до 4,9 см х 5,6 см. Отмечалась выраженная концентрическая гипертрофия миокарда левого желудочка (толщина задней стенки ЛЖ — 1,5 см, толщина межжелудочковой перегородки — 1,5 см). Локальная и глобальная систолическая функция левого желудочка была не нарушена, не снижена (КДО — 101 мл, ФВ ЛЖ — 56 %). Диастолическая дисфункция левого желудочка 1 типа. Правый желудочек — 2,4 см. Пиковое систолическое давление в стволе легочной артерии не увеличено (28 мм рт. ст.). Трикуспидальная недостаточность 1 степени.

05.02.2014 больной выполнена операция протезирования аортального клапана протезом «Carbomedics 23». Время ИК составило 80 мин., ишемия миокарда — 58 мин.

Интраоперационная чреспищеводная эхокардиография:

У больной был выявлен кальциноз створок аортального клапана с переходом на фиброзное кольцо аортального клапана, фиброзное кольцо митрального клапана и основание передней створки митрального клапана. Пиковый градиент на аортальном клапане составил 96 мм рт. ст., средний — 50 мм рт. ст. Аортальная недостаточность 0-1 степени. Толщина МЖП составила

14мм, КДО — 107 мл, ФВ — 66 %. Митральная недостаточность 1 степени. $УО_{эф}$ — 65 мл, СВ — 3,9 л/мин.

У больной была диагностирована диастолическая дисфункция левого желудочка 1 типа: отношение максимальной скорости раннего наполнения ЛЖ к пиковой скорости систолы ЛП ($VE_{МК}/VA_{МК}$) составило 0,75, отношение максимальной систолической к максимальной диастолической скорости потока в ПВЛВ ($S_{ПВЛВ}/D_{ПВЛВ}$) — 1,2, в ЛВЛВ ($S_{ЛВЛВ}/D_{ЛВЛВ}$) — 1,1, отношение максимальной скорости пика Е на МК к скорости движения латеральной ($VE_{МК}/Ve'_{лат}$) и медиальной ($VE_{МК}/Ve'_{мед}$) части фиброзного кольца митрального клапана 8,0 и 7,0 соответственно.

Индекс сферичности левого предсердия при его максимальных линейных размерах равнялся 0,90, при его минимальных линейных размерах – 0,89.

Пиковая скорость позднего диастолического опорожнения ушка ЛП составила 55,0 см/с (рисунок 5.3а).

<u>После операции:</u>

Пиковый градиент на протезе «Carbomedics 23» в аортальной позиции составил 23 мм рт. ст., средний — 10 мм рт. ст. Локальная и глобальная систолическая функция левого желудочка была без значимой динамики относительно дооперационных данных (КДО — 110 мл, ФВ — 63 %). Митральная недостаточность 0-1 степени. $УО_{эф}$ — 70 мл, СВ — 4,8 л/мин. В послеоперационном периоде у больной сохранялась диастолическая дисфункция левого желудочка 1 типа.

Индекс сферичности левого предсердия при его максимальных линейных размерах равнялся 0,84, при его минимальных линейных размерах – 0,82.

Пиковая скорость позднего диастолического опорожнения ушка ЛП составила 72,9 см/с (рисунок 5.3б).

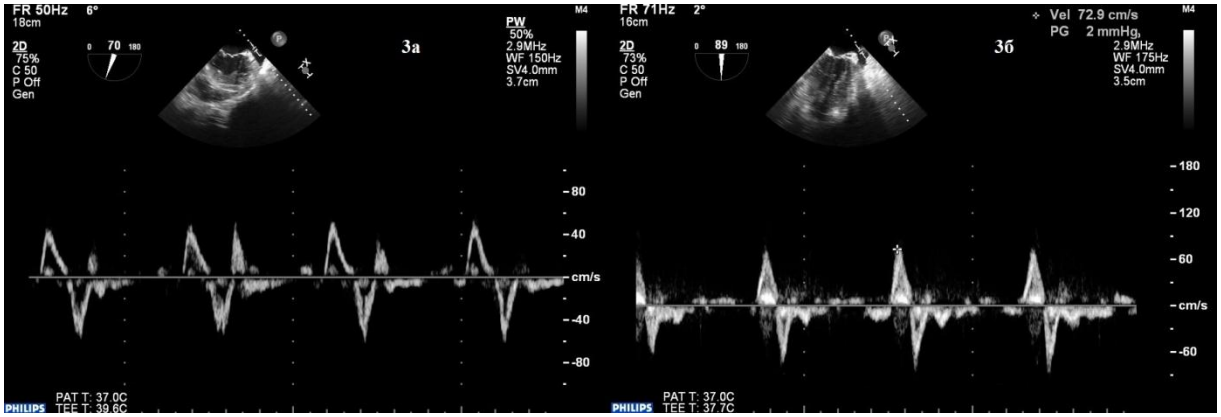

Рисунок 5.3. Импульсноволновая допплерография. Измерение пиковой скорости позднего диастолического опорожнения ушка ЛП до (3а) и после (3б) операции у больной Ч., 72 года, история болезни № 34031025.

Измерение объемных параметров ЛП до и после операции с помощью метода количественного анализа 3DQ Advanced в программе QLAB 8.1 представлены на рисунках 5.4 и 5.5.

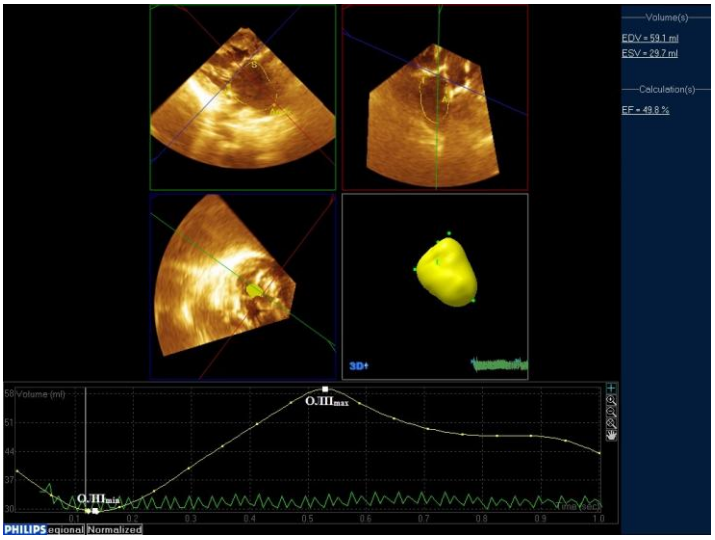

Рисунок 5.4. 3D- эхокардиографическое измерение объемов ЛП до операции у больной Ч., 72 года, история болезни № 34031025. EDV соответствует ОЛП$_{max}$, ESV - ОЛП$_{min}$ и EF - ФВ$_{общ}$ЛП.

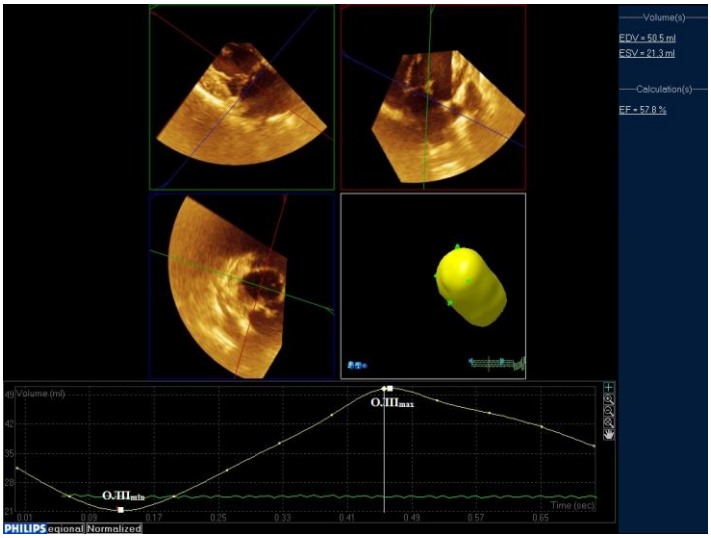

Рисунок 5.5. 3D-эхокардиографическое измерение объемов ЛП после операции у больной Ч., 72 года, история болезни № 34031025. EDV соответствует ОЛП$_{max}$, ESV - ОЛП$_{min}$ и EF - ФВ$_{общ}$ЛП.

Показатели фазового анализа объемов ЛП, измеренные до и после операции, продемонстрированы в таблице 5.8.

Таблица 5.8

Фазовый анализ объемов левого предсердия

до и после операции у больной Ч., 72 года, история болезни № 34031025

Показатели	До операции	После операции
ОЛП$_{max}$, *мл*	59	51
ИОЛП$_{max}$, *мл/м^2*	32,8	28,3
ОЛП$_{min}$, *мл*	30	21
ИОЛП$_{min}$, *мл/м^2*	16,7	11,7
ОЛП$_{pre-a}$, *мл*	48	37
ИОЛП$_{pre-a}$, *мл/м^2*	26,6	20,5
ФВ$_{общ}$ЛП, *%*	50	58
УО$_{акт}$ЛП, *мл*	18	16
ФВ$_{акт}$ЛП, *%*	37,5	43,2
ИРЛП	1,0	1,4
УО$_{пасОБЩ}$, *мл*	47	54
УО$_{акт}$ЛП/УО$_{эф}$, *%*	27,7	22,9
УО$_{пасОБЩ}$/УО$_{эф}$, *%*	72,3	77,1

Отношение объема крови, поступавшего в ЛЖ в пассивную фазу наполнения, к объему, поступавшему в активную фазу, до операции составило в среднем 2,6:1, после операции — 3,4:1.

Послеоперационный период: протекал без особенностей. Пароксизмов фибрилляции предсердий в ближайшем послеоперационном периоде не зарегистрировано. Пациентка выписана из стационара на 11 сутки после операции.

Клиническое наблюдение № 2.

Пациент С., 64 года*, история болезни № 34017044.*

Диагноз: Атеросклероз аорты, сосудов дуги аорты. Комбинированный аортальный порок с преобладанием стеноза. Кальциноз аортального клапана 3 степени. ФК 3 по NYHA. Артериальная гипертензия 3 степени, 3 стадии, риск 4.

Жалобы: на момент осмотра жалоб нет.

Из анамнеза: «Шумы» в сердце выявлены в 15-летнем возрасте. В дальнейшем пациент хорошо переносил физические нагрузки, служил в армии. Отмечает повышение артериального давления на протяжении последних 30 лет. На фоне терапии — давление 110/70 мм рт. ст. Порок аортального клапана диагностирован около двух лет назад. Ухудшение состояния отмечено с августа 2013 г., которое проявлялось появлением одышки при нагрузках, болями в области сердца. Поступил в ФГБНУ РНЦХ для оперативного лечения порока сердца.

Результаты обследования:

ЭКГ: Ритм синусовый. Нормальное положение электрической оси сердца. Гипертрофия левого желудочка.

КАГ: правый тип кровоснабжения миокарда. Коронарные артерии не изменены.

ТТЭхоКГ: У пациента был выявлен выраженный аортальный стеноз (градиент на АК: пиковый — 88 мм рт. ст., средний — 40 мм рт. ст). Створки

аортального клапана утолщены, с включениями крупных кальцинатов, практически не дифференцируются, ограничены в подвижности, имеются сращения по комиссурам. Аортальная недостаточность 0-1 степени. Кальций переходит на аортальное фиброзное кольцо. Митральная недостаточность 1 степени. Левое предсердие расширено до 5,2 см х 5,7 см. Выраженная концентрическая гипертрофия миокарда левого желудочка (толщина задней стенки ЛЖ — 1,6 см, толщина межжелудочковой перегородки — 1,7 см). Локальная сократимость ЛЖ не нарушена. Глобальная систолическая функция ЛЖ не снижена (КДО — 110 мл, ФВ ЛЖ — 61 %). Диастолическая дисфункция левого желудочка 2 типа. Правый желудочек — 2,7 м. Пиковое систолическое давление в стволе легочной артерии не увеличено (32 мм рт. ст.). Трикуспидальная недостаточность 1 степени.

05.10.2014 пациенту выполнена операция протезирования аортального клапана биологическим протезом Edwards Lifesciences-23. Время ИК составило 69 мин., ишемия миокарда — 52 мин.

Интраоперационная чреспищеводная эхокардиография:

У пациента был выявлен кальциноз створок аортального клапана с переходом кальция на фиброзное кольцо аортального клапана, фиброзное кольцо митрального клапана и межжелудочковую перегородку. Пиковый градиент на аортальном клапане составил 97 мм рт. ст., средний — 43 мм рт. ст. Аортальная недостаточность 1 степени. Толщина МЖП составила 17 мм, КДО — 116 мл, ФВ — 55 %. Митральная недостаточность 1 степени. $УО_{эф}$ — 55 мл, СВ — 3,7 л/мин.

У больного была диагностирована диастолическая дисфункция левого желудочка 2 типа: отношение максимальной скорости раннего наполнения ЛЖ к пиковой скорости систолы ЛП ($VE_{МК}/VA_{МК}$) составило 1,2, отношение максимальной систолической к максимальной диастолической скорости потока в ПВЛВ ($S_{ПВЛВ}/D_{ПВЛВ}$) — 0,7, в ЛВЛВ ($S_{ЛВЛВ}/D_{ЛВЛВ}$) — 0,6, отношение максимальной скорости пика Е на МК к скорости движения латеральной

($VE_{МК}/Ve'_{лат}$) и медиальной ($VE_{МК}/Ve'_{мед}$) частей фиброзного кольца митрального клапана 12,5 и 13,5 соответственно.

Индекс сферичности левого предсердия при его максимальных линейных размерах равнялся 0,95, при его минимальных линейных размерах – 0,91.

Пиковая скорость позднего диастолического опорожнения ушка ЛП составила 29,8 см/с (рисунок 5.6а).

<u>После операции:</u>

Пиковый градиент на биологическом протезе Edwards Lifesciences-23 в аортальной позиции составил 15 мм рт. ст., средний — 8 мм рт. ст. Аортальной недостаточности нет. Локальная и глобальная систолическая функция левого желудочка — без отрицательной динамики относительно дооперационных данных (КДО — 103 мл, ФВ — 62 %). Митральная недостаточность 0-1 степени. $УО_{эф}$ — 64 мл, СВ — 4,5 л/мин. В послеоперационном периоде у больного сохранялась диастолическая дисфункция левого желудочка 2 типа.

Индекс сферичности левого предсердия при его максимальных линейных размерах равнялся 0,93, при его минимальных линейных размерах – 0,88.

Пиковая скорость позднего диастолического опорожнения ушка ЛП составила 48,3 см/с (рисунок 5.6б).

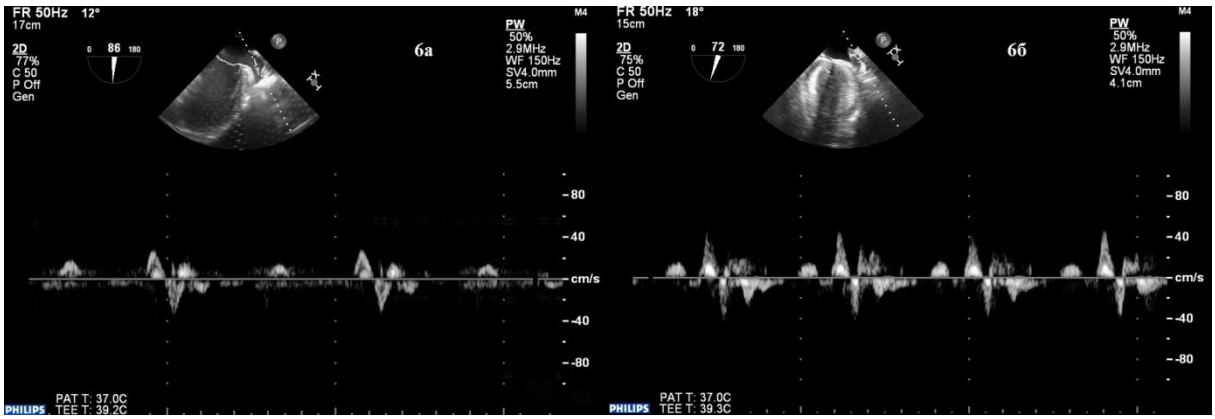

Рисунок 5.6. Импульсноволновая допплерография. Измерение пиковой скорости позднего диастолического опорожнения ушка ЛП до (6а) и после (6б) операции у пациента С., 64 года, история болезни № 34017044.

Измерение объемных параметров ЛП до и после операции с помощью метода количественного анализа 3DQ Advanced в программе QLAB 8.1 представлены на рисунках 5.7 и 5.8.

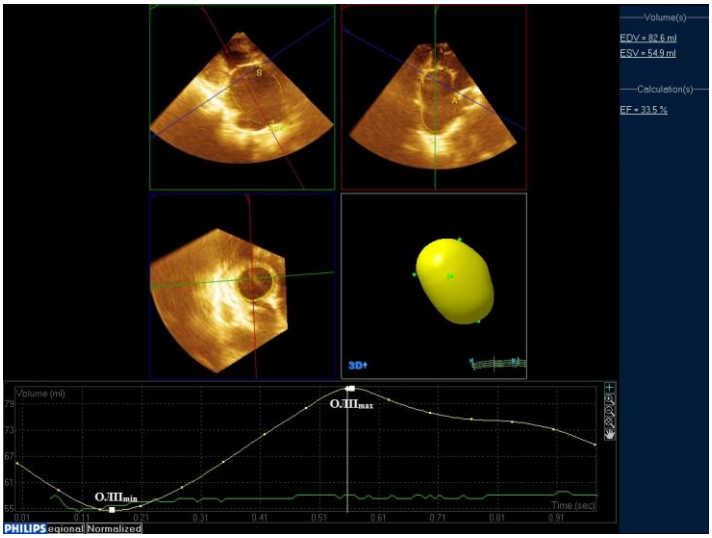

Рисунок 5.7. 3D- эхокардиографическое измерение объемов ЛП до операции у пациента С., 64 года, история болезни № 34017044. EDV соответствует ОЛП$_{max}$, ESV - ОЛП$_{min}$ и EF - ФВ$_{общ}$ЛП.

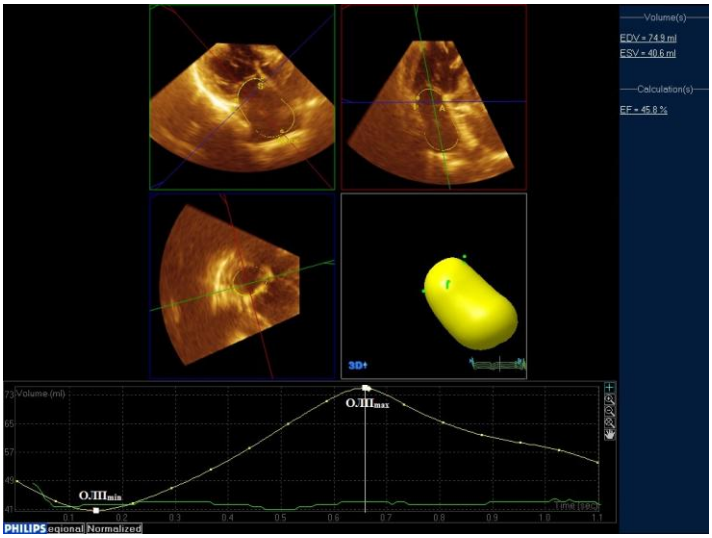

Рисунок 5.8. 3D-эхокардиографическое измерение объемов ЛП после операции у пациента С., 64 года, история болезни № 34017044. EDV соответствует ОЛП$_{max}$, ESV - ОЛП$_{min}$ и EF - ФВ$_{общ}$ЛП.

Показатели фазового анализа объемов ЛП до и после операции продемонстрированы в таблице 5.9.

Таблица 5.9

Фазовый анализ объемов левого предсердия

до и после операции у пациента С., 64 года, история болезни №34017044

Показатели	До операции	После операции
ОЛП$_{max}$, *мл*	83	75
ИОЛП$_{max,}$ *мл/м^2*	41,5	37,5
ОЛП$_{min}$, *мл*	55	41
ИОЛП$_{min,}$ *мл/м^2*	27,5	20,5
ОЛП$_{pre-a}$, *мл*	72	60
ИОЛП$_{pre-a,}$ *мл/м^2*	36	30
ФВ$_{общ}$ЛП, *%*	34	46
УО$_{акт}$ЛП, *мл*	17	19
ФВ$_{акт}$ЛП, *%*	23,6	31,7
ИРЛП	0,51	0,83
УО$_{пасОБЩ}$, *мл*	38	45
УО$_{акт}$ЛП/УО$_{эф,}$ *%*	30,9	29,7
УО$_{пасОБЩ}$/УО$_{эф}$, *%*	69,1	70,3

Отношение объема крови, поступавшего в ЛЖ в пассивную фазу наполнения, к объему, поступавшему в активную фазу, до операции составило в среднем 2,2:1, после операции — 2,4:1.

Послеоперационный период: На 3 сутки после операции был зарегистрирован впервые возникший пароксизм фибрилляции предсердий при отсутствии нарушений электролитного баланса. Приступ купировался на фоне введения кордарона 900 мг внутривенно, капельно. Повторных пароксизмов фибрилляции предсердий не выявлено за 2,5 недели наблюдения после операции.

В клинических примерах продемонстрировано, что пациенты с одинаковой патологией аортального клапана, но различными типами ДД ЛЖ, имеют разные значения анатомо-функциональных показателей ЛП.

Индекс сферичности ЛП на дооперационном этапе у пациента со 2 типом ДД ЛЖ был выше по сравнению с больной с 1 типом ДД ЛЖ и при максимальных размерах ЛП, и при максимальных его размерах. Значения индексов сферичности

до операции у больного С. со 2 типом ДД стремились к единице, следовательно, форма ЛП у него была практически сферической. Также пациент С. со 2 типом ДД ЛЖ до операции имел более высокие значения объемов ЛП, более выраженное снижение глобальной сократительной способности ЛП, его насосной функции и повышение резервуарной функции по сравнению с больной Ч. с 1 типом ДД ЛЖ. При этом во втором клиническом примере определялось снижение пиковой скорости позднего диастолического опорожнения ушка ЛП, что отражало снижение его сократительной способности.

После хирургической коррекции порока АК форма ЛП претерпевала изменения и начинала стремиться к вытянутой овальной у обоих пациентов, однако у пациента со 2 типом ДД ЛЖ она оставалась более округлой. В первом клиническом примере индексы сферичности ЛП сразу после операции принимают нормальные значения. Во втором клиническом примере индексы сферичности ЛП уменьшаются, но не достигают нормальных значений.

У обоих пациентов сразу после операции наблюдается снижение объемов ЛП и улучшение его функций. Однако у больного со 2 типом ДД ЛЖ объемы ЛП в послеоперационном периоде остаются больше, резервуарная функция выше, а глобальная сократительная способность ЛП, насосная и кондуитная функции хуже. Если пиковая скорость позднего диастолического опорожнения ушка ЛП у больной Ч. с 1 типом ДД ЛЖ была в пределах нормальных значений как до, так и после операции, то у пациента С. со 2 типом ДД ЛЖ отмечается увеличение исходно сниженной пиковой скорости позднего диастолического опорожнения ушка ЛП до нормального уровня, что свидетельствует об улучшении его опорожнения и восстановлении его сократительной способности сразу после операции.

Отношение объема крови, поступавшего в ЛЖ в пассивную фазу наполнения, к объему, поступавшему в активную фазу, до операции у больной с 1 типом ДД ЛЖ составило 2,6:1, у пациента со 2 типом ДД ЛЖ — 2,2:1. После операции данные отношения были 3,4:1 и 2,4:1 соответственно. Следовательно, у

пациента со 2 типом ДД ЛЖ вклад систолы ЛП в наполнение ЛЖ выше как на дооперационном, так и на послеоперационном этапе по сравнению с больной с 1 типом ДД ЛЖ. При этом у первой больной соотношения объемов в различные фазы сердечного цикла после операции становятся практически нормальными, чего не происходит со вторым пациентом.

Исходно высокое значение $ИОЛП_{min}$ у второго пациента до операции (27,5 мл/м^2) подтвердило нашу гипотезу о возможном возникновении пароксизма ФП в ближайшем послеоперационном периоде, который был зарегистрирован на 3 сутки после операции.

Заключение

(обсуждение полученных результатов)

Данная работа посвящена изучению структуры и функции левого предсердия у больных аортальным стенозом с различными типами диастолической дисфункции левого желудочка до и после оперативного лечения. Основная часть работы выполнена в режиме трехмерной эхокардиографии.

В исследование включены 52 пациента, средний возраст которых составил 60±10 лет (от 31 до 79 лет) с выраженной степенью стеноза аортального клапана (средний градиент на АК - более 40 мм рт. ст.). Всем больным в условиях искусственного кровообращения, фармакологической и холодовой кардиоплегии были выполнены операции по замене пораженного клапана. Из исследования были исключены пациенты с выраженной аортальной недостаточностью, с сочетанным поражением клапанов сердца, с инфарктом миокарда в анамнезе, с митральной недостаточностью более 2 степени и с постоянной формой фибрилляции предсердий. Также была обследована группа здоровых лиц, которая состояла из 35 человек, средний возраст которых составил 27±2 лет (25-30 лет). Всего обследовано 87 человек.

Использованы следующие методы исследования: интраоперационная чреспищеводная ЭхоКГ у пациентов с аортальным стенозом и трансторакальная ЭхоКГ у группы здоровых лиц. Всем исследуемым проводилась комплексная эхокардиография в двумерном и трехмерном режимах на аппарате Philips iE 33 (Нидерланды). Чреспищеводное эхокардиографическое исследование проведено всем больным аортальным стенозом интраоперационно до основного этапа операции и в конце операции.

Группа здоровых лиц не имела нарушений функций сердца.

Все пациенты со стенотическим поражением аортального клапана до операции имели нарушение диастолической функции ЛЖ и были разделены на 2 группы по типу ДД. Первую группу составили 33 пациента с 1 типом ДД, вторую группу - 19 пациентов со 2 типом ДД.

Исследование анатомии и функции ЛП интраоперационно после основного этапа операции мы выполняли в тех же группах пациентов, что и до операции, то есть в группах, объединенных по исходному типу ДД ЛЖ без учета перехода одного типа ДД ЛЖ в другой после операции протезирования АК.

Хирургическая коррекция порока была адекватной в обеих группах, о чем свидетельствовали значения остаточных градиентов на протезах аортального клапана, средние значения которых достоверно не отличались между группами.

Как до, так и после основного этапа операции между исследуемыми группами не было достоверных различий по показателям системной гемодинамики и эхокардиографическим параметрам, отражающим систолическую функцию левого желудочка.

Во всех исследуемых группах, помимо измерений эхокардиографических параметров в рамках стандартного протокола и показателей для оценки диастолической функции ЛЖ, вычислялись и анализировались значения показателей, отражающих *структуру и функцию ЛП* в двумерном и в трехмерном режимах.

Нами были измерены линейные размеры левого предсердия в двумерном режиме при его максимальном и минимальном размере. Для описания формы ЛП мы предложили такой показатель, как *индекс сферичности ЛП*. Он рассчитывался, как отношение ширины предсердия к его длине.

Анализ значений индексов сферичности ЛП позволил нам предположить, что форма предсердия у здоровых лиц стремится к овальной (длина больше ширины), причем при минимальном размере это более выражено ($ИС_{min}$ составил 0,76±0,06, что достоверно ($p<0,01$) меньше, чем $ИС_{max}$, который равнялся 0,84±0,05) (таблица 6.1). То есть после систолы ЛП его форма становится еще более вытянутой в длину.

В отличие от здоровых лиц, у пациентов с АС и ДД ЛЖ форма ЛП была более округлой. Об этом свидетельствовали значения индексов сферичности при максимальном и минимальном размере ЛП, которые не имели достоверных

различий между 1 и 2 группами и стремились к единице. $ИС_{max}$ составил 0,88±0,04 и 0,93±0,03 в 1 и 2 группе соответственно, $ИС_{min}$ — 0,87±0,04 и 0,93±0,05 в 1 и 2 группе соответственно (таблица 6.1). Кроме того, независимо от типа ДД ЛЖ форма ЛП у больных аортальным стенозом практически не изменялась в разные фазы одного сердечного цикла в отличие от здоровых лиц. Анализ полученных нами данных свидетельствовал о том, что при прогрессировании ДД ЛЖ происходит постепенное ремоделирование ЛП с изменением его формы, которая становится все более сферичной.

Измерения объемов левого предсердия во всех трех группах были проведены с помощью двумерной и трехмерной эхокардиографии. В двумерном режиме объемы предсердия в разные фазы сердечного цикла [120] вычислялись с помощью метода Симпсона. В трехмерном режиме производились измерения объемов ЛП при помощи специального программного обеспечения для количественного анализа QLAB 8.1. с последующей постобработкой и количественным анализом полученных трехмерных изображений.

Если измерения объемов ЛП у здоровых лиц выполнялись из стандартной апикальной позиции, то при выполнении стандартного сечения левого предсердия из средней трети пищевода при ЧПЭхоКГ мы столкнулись с тем, что ни двумерный, ни трехмерный режимы не позволяли визуализировать полость левого предсердия полностью. Решением этой проблемы стало использование для расчета объема левого предсердия *трансгастрального доступа.*

Во всех исследуемых группах мы вычисляли *максимальный, пресистолический и минимальный объемы ЛП*. Максимальный объем ЛП ($ОЛП_{max}$) измеряли в конце фазы изоволюмического расслабления ЛЖ до открытия створок митрального клапана. Минимальный объем ЛП ($ОЛП_{min}$) измеряли в конце диастолы ЛЖ, когда митральный клапан закрылся. Пресистолический объем ЛП ($ОЛП_{pre\text{-}a}$) мы измеряли перед систолой предсердия после прикрытия створок митрального клапана. Все измеренные параметры были

соотнесены к площади поверхности тела и были получены соответствующие индексы.

При анализе литературы мы не нашли исследований, посвященных сравнению объемов ЛП в двумерном и трехмерном эхокардиографических режимах между собой. В нашей работе мы выполнили такое сравнение.

Мы получили, что достоверных различий между значениями объемов ЛП и их индексов в различные фазы сердечного цикла, полученных с помощью 2D- и 3D- эхокардиографии, у здоровых лиц не было ($p>0,05$).

При анализе данных у всех 52 больных АС достоверных различий между значениями объемов ЛП и их индексов в различные фазы одного сердечного цикла в двумерном и трехмерном эхокардиографических режимах также не получено ($p>0,05$). При попытке выявить подобные различия у пациентов с АС, сгруппированных по типу ДД ЛЖ (1 и 2 группа) мы также не получили достоверных различий в значениях объемов ЛП и их индексов, измеренных с помощью двумерной и трехмерной эхокардиографии ($p>0,05$).

Возможно, такое отсутствие различий в значениях объемов ЛП при двумерной и трехмерной эхокардиографии может объясняться тем, что у больных с АС вне зависимости от типа ДД ЛЖ ремоделирование ЛП не является асимметричным, а расширяющееся предсердие приобретает относительно правильную сферичную форму.

В связи с тем, что мы не получили достоверных различий между значениями объемов ЛП и их индексов в различные фазы сердечного цикла в двумерном и трехмерном режимах во всех исследуемых группах, мы считаем, что у наших обследуемых для расчета значений объемов ЛП правомочно использовать оба режима. Мы в своем исследовании использовали трехмерные данные.

Остальные показатели фазового анализа объемов левого предсердия, такие как *общий, активный и пассивный ударные объемы, индекс расширения ЛП* и его

активная и пассивная фракции выброса были расчетными и вычислялись по формулам, представленным в таблице 2.6.

Мы предложили использовать дополнительный показатель – *общий пассивный ударный объем* ($УО_{пасОБЩ}$). Мы полагаем, что $УО_{пас}ЛП$ как разность $ОЛП_{max}$ и $ОЛП_{pre\text{-}a}$, не отражает полного количества крови, пришедшего в фазу пассивного наполнения в ЛЖ, а возможно, лишь демонстрирует изменение объема ЛП при открытии створок митрального клапана, ведь во время пассивного наполнения ЛЖ камера ЛП является незамкнутой системой и осуществляет роль кондуита между легочными венами и ЛЖ. В связи с этим, для расчета общего объема крови, приходящего в фазу пассивного наполнения в ЛЖ ($УО_{пасОБЩ}$) за 1 сердечный цикл, предлагается суммировать $УО_{пас}ЛП$ и объем крови, поступающий по всем легочным венам во время пассивного наполнения ЛЖ ($УО_{ЛВ}$). При анализе данных литературы мы не нашли расчета вклада объема крови, поступающей из легочных вен в фазу пассивного наполнения ЛЖ. Поэтому мы предложили рассчитывать данный параметр, используя уравнение непрерывности потока [28]. Так, считалось, что по легочным венам крови пришло в ЛП и вытекло через митральный клапан во время диастолы за один сердечный цикл такой же объем, что и объем, поступивший за один цикл в ствол ЛА в систолу, то есть $УО_{эф}$. Таким образом, предлагается рассчитывать объем крови, поступающий по всем легочным венам во время пассивного наполнения ЛЖ, как разность между $УО_{эф}$ и суммой $УО_{пас}ЛП$ и $УО_{акт}ЛП$. После выполнения простых арифметических действий (формулы 2-4) мы получили, что $УО_{пасОБЩ}$ рассчитывается как разница между эффективным ударным объемом ($УО_{эф}$) и активным ударным объемом ($УО_{акт}ЛП$).

Все перечисленные показатели фазового анализа объемов левого предсердия рассчитывались для *оценки глобальной сократительной способности ЛП и его функций резервуара, насоса и кондуита.*

Исследование группы молодых здоровых лиц позволило изучить функции ЛП при ненарушенной диастолической функции ЛЖ. Обследование пациентов с

аортальным стенозом до основного этапа операции позволило оценить изменения левого предсердия при наличии у них диастолической дисфункции ЛЖ 1 и 2 типа. Результаты приведены в сводной таблице 6.1.

Таблица 6.1

Эхокардиографические показатели левого предсердия у группы здоровых лиц и у больных аортальным стенозом с 1 или 2 типом диастолической дисфункции левого желудочка до операции

Показатель	АС+1 тип ДД ЛЖ (n=33)	АС+2 тип ДД ЛЖ (n=19)	Норма (n=35)	p
$ИС_{max}$	0,88±0,04	0,93±0,03	0,84±0,05	<0,05*,**
$ИС_{min}$	0,87±0,04	0,93±0,05	0,76±0,06	<0,05*,**
$ОЛП_{max}$, *мл*	62,2±4,0	83,2±12,7	35,5±7,8	<0,05*,**,***
$ИОЛП_{max}$, *мл/м²*	32,1±3,9	45,6±6,4	18,4±3,1	<0,05*,**,***
$ОЛП_{min}$, *мл*	30,1±4,2	51,9±12,7	13,8±3,8	<0,05*,**,***
$ИОЛП_{min}$, *мл/м²*	15,6±2,7	28,3±5,7	7,2±1,6	<0,05*,**,***
$ОЛП_{pre\text{-}a}$, *мл*	47,6±6,5	69,7±13,3	24,0±5,0	<0,05*,**,***
$ИОЛП_{pre\text{-}a}$, *мл/м²*	24,6±4,6	37,9±4,9	12,4±2,0	<0,05*,**,***
$ФВ_{общ}ЛП$, *%*	51,7±4,5	38,1±5,4	61,2±4,1	<0,05*,**,***
$УО_{акт}ЛП$, *мл*	17,4±4,5	17,7±3,3	10,2±2,5	<0,05*,**
$ФВ_{акт}ЛП$, *%*	36,3±7,1	25,9±5,9	42,3±7,0	<0,05*,**,***
$УО_{акт}ЛП/УО_{эф}$, *%*	29,4±8,7	30,6±3,6	17,8±3,9	<0,05*,**
ИРЛП	1,1±0,19	0,62±0,14	1,6±0,3	<0,05*,**,***
$УО_{пасОБЩ}$, *мл*	42,8±8,0	39,9±5,5	47,0±6,2	<0,05*,**
$УО_{пасОБЩ}/УО_{эф}$, *%*	70,6±8,7	69,4±3,6	82,2±3,9	<0,05*,**

Примечание: *— АС+1 тип ДД ЛЖ vs норма,**— АС+2 тип ДД ЛЖ vs норма, ***— АС+1 тип ДД ЛЖ vs АС+2 тип ДД ЛЖ

Все больные АС и ДД имели достоверно большие значения объемов ЛП в сравнении со здоровыми лицами. При этом если у пациентов с аортальным стенозом и 1 типом ДД ЛЖ максимальный объем ЛП был больше в 1,8 раз, минимальный — в 2,2 раза и $ОЛП_{pre\text{-}a}$ — в 2,0 раза по сравнению с группой здоровых лиц, то в свою очередь, у больных АС и 2 типом ДД максимальный объем ЛП был больше в 1,3 раза, минимальный — в 1,7 раза и $ОЛП_{pre\text{-}a}$ — в 1,5 раза, чем у больных АС и ДД 1 типа. Следовательно, у больных АС с ДД ЛЖ ремоделирование ЛП проявляется не только сферизацией полости ЛП, но и постепенным увеличением его объемов.

Для оценки возможности использования значений объемов ЛП и их индексов в дифференцировке типа ДД ЛЖ мы выполнили ROC-анализ.

При анализе полученных данных было выявлено, что пороговые значения всех объемов ЛП и их индексов обладали высокой чувствительностью и специфичностью для выявления 2 типа ДД ЛЖ у больных АС ($p<0,01$). Но максимальную чувствительность и специфичность все же имело пороговое значение индекса минимального объема ЛП более 20,5 мл/м^2.

Полученные результаты объясняются тем, что при длительном повышении конечного диастолического давления ЛЖ левое предсердие не способно в диастолу полноценно опорожниться, что приводит к увеличению его остаточного (минимального) объема. В связи с этим происходит задержка крови в полости предсердия, что приводит в последующем к увеличению и максимального объема ЛП. При этом именно индекс минимального объема ЛП является наиболее чувствительным и специфичным дифференциально-диагностическим признаком типа ДД ЛЖ, а его пороговое значение более 20,5 мл/м^2 можно использовать для дифференцировки второго типа диастолической дисфункции левого желудочка у пациентов с АС, особенно в случае «псевдонормализации» потока на митральном клапане.

Для определения изменений функции ЛП при прогрессировании ДД ЛЖ у пациентов с АС мы проанализировали показатели фазового анализа объемов ЛП у них до оперативного лечения и сравнили их с соответствующими значениями параметров в группе здоровых лиц.

Нами было выявлено, что в исследуемой группе здоровых лиц отношение объема крови, поступившего в ЛЖ в пассивную фазу наполнения, к объему, поступившему в активную фазу, составило примерно 4,6:1. То есть объем крови, который обеспечила систола ЛП при его нормальной сократительной способности и ненарушенных процессах расслабления ЛЖ, составил около 1/5 от объема крови, поступившего через митральный клапан в ЛЖ за один сердечный цикл.

В обеих группах пациентов с аортальным стенозом наполнение ЛЖ также осуществлялось в основном в пассивную фазу, однако в сравнении со здоровыми лицами отмечалось изменение соотношения объемов крови, поступивших в ЛЖ в пассивную и активную фазы наполнения. У пациентов с первым типом ДД это соотношение составило 2,5:1 (или 4,6:1,8), со вторым типом ДД ЛЖ — 2,3:1 (или 4,6:2). При этом различия между 1 и 2 группами были статистически недостоверны. Следовательно, вне зависимости от типа ДД ЛЖ у больных АС наполнение ЛЖ в диастолу в основном осуществляется в пассивную фазу, как и у здоровых людей. Однако вклад систолы ЛП в наполнение ЛЖ в диастолу у пациентов с ДД ЛЖ возрастает в 1,8 - 2 раза по сравнению со здоровыми лицами.

Кроме того, нами было выявлено, что прогрессирование ДД ЛЖ у пациентов с АС ведет к увеличению резервуарной функции ЛП в связи с невозможностью полного опорожнения предсердия в диастолу ЛЖ в условиях повышенного конечного диастолического давления ЛЖ, а также к ухудшению глобальной сократительной способности ЛП и его насосной функции.

Адекватная хирургическая коррекция стеноза АК приводила к значительному уменьшению систолического перепада давления между ЛЖ и восходящей аортой, и, следовательно, к значительному снижению перегрузки ЛЖ сопротивлением. Мы проанализировали изменения анатомии и функции ЛП, происходящие у обследуемых пациентов на стадии завершения основного этапа операции коррекции аортального порока и стабилизации системной гемодинамики. Полученные данные представлены в таблице 6.2.

Было выявлено, что после операции форма ЛП претерпевала изменения и становилась более вытянутой овальной у пациентов обеих групп, о чем свидетельствовали значения индексов сферичности ЛП.

У пациентов с исходно первым типом ДД ЛЖ форма ЛП при его максимальных линейных размерах приближалась к овальной форме ЛП, характерной для здоровых лиц, но при минимальных линейных размерах оставалась более сферичной. У пациентов с исходно 2 типом ДД ЛЖ изменения

формы ЛП не были столь значительны, что, вероятно, было обусловлено более выраженным исходным ремоделированием ЛП. Выявленная динамика индексов сферичности, а значит и изменение формы ЛП, возможно, объясняются снижением давления в полости левого предсердия уже интраоперационно сразу после коррекции аортального порока.

Таблица 6.2

Эхокардиографические показатели левого предсердия у больных аортальным стенозом с 1 или 2 типом диастолической дисфункции левого желудочка до и после операции

Показатель	1 тип ДД ЛЖ(n=33)		2 тип ДД ЛЖ(n=19)		p
	До операции	После операции	До операции	После операции	
$ИС_{max}$	0,88±0,04	0,84±0,04	0,93±0,03	0,88±0,03	<0,05*,**
$ИС_{min}$	0,87±0,04	0,83±0,04	0,93±0,05	0,87±0,03	<0,05*
$ОЛП_{max}$, *мл*	62,2±4,0	53,2±4,5	83,2±12,7	76,0±13,3	<0,05*,**,***
$ИОЛП_{max}$, *мл/м²*	32,1±3,9	27,4±3,4	45,6±6,4	41,3±4,4	<0,05*,**,***
$ОЛП_{min}$, *мл*	30,1±4,2	23,4±3,0	51,9±12,7	41,3±9,3	<0,05*,**,***
$ИОЛП_{min}$, *мл/м²*	15,6±2,7	12,1±2,1	28,3±5,7	22,4±3,5	<0,05*,**,***
$ОЛП_{pre-a}$, *мл*	47,6±6,5	39,1±5,2	69,7±13,3	59,0±9,5	<0,05*,**,***
$ИОЛП_{pre-a}$, *мл/м²*	24,6±4,6	20,1±2,9	37,9±4,9	32,2±4,0	<0,05*,**,***
$ФВ_{общ}ЛП$, *%*	51,7±4,5	55,9±3,8	38,1±5,4	45,9±2,6	<0,05*,**,***
$УО_{акт}ЛП$, *мл*	17,4±4,5	15,6±2,9	17,7±3,3	17,7±2,8	<0,05*,***
$ФВ_{акт}ЛП$, *%*	36,3±7,1	40,0±4,0	25,9±5,9	30,5±5,1	<0,05*,**,***
$УО_{акт}ЛП/УО_{эф}$, *%*	29,4±8,7	24,6±5,4	30,6±3,6	27,7±2,0	<0,05*,**,***
ИРЛП	1,1±0,19	1,3±0,21	0,62±0,14	0,86±0,09	<0,05*,**,***
$УО_{пасОБЩ}$, *мл*	42,8±8,0	48,9±8,9	39,9±5,5	46,0±1,5	<0,05*,**
$УО_{пасОБЩ}/УО_{эф}$, *%*	70,6±8,7	75,4±5,4	69,4±3,6	72,3±2,0	<0,05*,**,***
$V_{max}УЛП$, *см/с*	54,4±11,3	60,2±13,5	38,7±8,0	53,2±7,5	<0,05**

Примечание: *— 1 тип ДД ЛЖ до операции vs 1 тип ДД ЛЖ после операции,**— 2 тип ДД ЛЖ до операции vs 2 тип ДД ЛЖ после операции, ***— 1 тип ДД ЛЖ после операции vs 2 тип ДД ЛЖ после операции.

Фазовый анализ объемов левого предсердия показал, что отношение объема крови, поступившего в ЛЖ в пассивную фазу наполнения, к объему, поступившему в активную фазу, меняется в обеих группах за счет увеличения пассивной фазы наполнения (с 2,5:1 - до операции до 3,1:1- после операции в 1 группе и с 2,3:1 до 2,6:1 соответственно – во 2 группе). Но не достигает значения, полученного у здоровых лиц (4,6:1).

В обеих исследуемых группах после хирургической коррекции порока АК и снижения в результате этого внутрижелудочкового давления мы отметили достоверное уменьшение объема полости ЛП. При этом отмечалось более выраженное снижение минимального (в 1,3 раза в обеих группах) и пресистолического (в 1,2 раза в обеих группах) объемов ЛП, чем снижение его максимального объема (в 1,2 раза в 1 группе и в 1,1 раза - во 2 группе). Такие данные, вероятно, можно объяснить тем, что уменьшение минимального и пресистолического объемов ЛП являются маркерами снижения давления наполнения ЛЖ. Максимальный объем снижается в меньшей степени, возможно, в связи с особенностями анестезиологического ведения пациентов в постперфузионном периоде и искусственно поддерживаемой гиперволемией после основного этапа операции.

После операции в обеих группах было выявлено улучшение функции ЛП. При этом ИР ЛП, отражающий резервуарную функцию ЛП, был достоверно ниже у пациентов второй группы, чем у пациентов первой группы ($p<0,05$). То есть, хотя после операции во 2 группе минимальный (остаточный) объем и уменьшается в 1,3 раза, как и во 2 группе, но не достигает абсолютных значений $ОЛП_{min}$ первой группы. Следовательно, несмотря на снижение перегрузки ЛЖ сопротивлением в послеоперационном периоде у пациентов с исходно 2 типом ДД ЛЖ остается застой крови в полости левого предсердия. Кроме того, во второй группе отмечались более низкие значения параметров, характеризующих глобальную сократимость ($ФВ_{общ}ЛП$) и насосную функцию ($УО_{акт}ЛП$, $ФВ_{акт}ЛП$) ЛП по сравнению с первой группой.

Таким образом, при сравнении пациентов двух групп после устранения у них аортального стеноза мы выявили, что левое предсердие у пациентов первой группы подвергается более быстрому обратному ремоделированию, а функции ЛП практически восстанавливаются до нормальных значений, в то время как у пациентов 2 группы также отмечается положительная, но не столь значимая динамика.

У всех больных аортальным стенозом до и после операции с помощью импульсноволновой допплерографии регистрировалась *пиковая скорость позднего диастолического опорожнения ушка ЛП* (V_{max}УЛП), которая по данным литературы [75,166] является маркером сократительной способности ушка ЛП и в норме в среднем составляет 50-60 см/с. Уменьшение этого показателя свидетельствует о замедлении опорожнения ушка ЛП, что в свою очередь, отражает снижение его сократительной способности и, возможно, общей сократительной способности ЛП.

Мы выявили, что у наших пациентов этот показатель связан обратной корреляционной зависимостью с соотношением пиков Е/А трансмитрального потока ($r = -0,60$, $p = 0,00002$) и его среднее значение достоверно ($p<0,05$) меньше у пациентов с АС и 2 типом ДД ЛЖ (38,7±8,0 см/с). При этом у пациентов с АС и 1 типом ДД V_{max}УЛП находилась в пределах нормальных значений и составляла в среднем 54,4±11,3 см/с.

После операции по замене АК протезом значение пиковой скорости позднего диастолического опорожнения ушка ЛП у пациентов с исходным 1 типом ДД ЛЖ осталось в пределах нормальных значений. У пациентов с исходным 2 типом ДД ЛЖ отмечалось достоверное увеличение этого показателя практически до нормального уровня (53,2±7,5 см/с), что свидетельствовало об улучшении опорожнения ушка ЛП и восстановлении его сократительной способности.

В большом количестве научных исследований было показано, что расширение левого предсердия и его дисфункция являются предикторами развития пароксизма фибрилляции предсердий у пациентов с различными заболеваниями сердечно - сосудистой системы [62,88,150,178]. Особенно часто фибрилляция предсердий, как осложнение послеоперационного периода, возникает после кардиохирургических вмешательств – от 18 до 64% случаев по данным различных источников [76,112,128].

У обследованных нами пациентов, перенесших протезирование аортального клапана, пароксизмы фибрилляции предсердий также были одним из осложнений ближайшего послеоперационного периода. Поэтому мы попытались выявить, является ли исходное увеличение ЛП и тип ДД ЛЖ у пациентов с АС одним из возможных предикторов возникновения пароксизма фибрилляции предсердий в ближайшем послеоперационном периоде.

При анализе послеоперационных данных из исследования были исключены пациенты с пароксизмальной формой фибрилляции предсердий в анамнезе и лица с профилактическим приемом антиаритмических препаратов, а также пациенты с сопутствующей ИБС. Оставшиеся пациенты (n=31) были разделены на две группы по значению ИОЛП$_{min}$. В первую группу вошли больные с ИОЛП$_{min}$ менее или равным 20,5 мл/м^2 (n=15). Вторую группу составили больные с ИОЛП$_{min}$ более 20,5 мл/м^2 (n=16).

Мы проанализировали частоту возникновения пароксизма фибрилляции предсердий в ближайшем послеоперационном периоде. Нами было получено, что у пациентов с АС и исходным ИОЛП$_{min}$ >20,5 мл/м^2 частота возникновения пароксизма фибрилляции предсердий составила 56,3% против 13,3% в первой группе, что достоверно чаще ($p<0,05$). Наибольшая частота возникновения пароксизмов фибрилляции предсердий во 2 группе приходилась на 1-3 сутки после операции (50%), что достоверно отличалось от 1 группы (6,7%). Пароксизм фибрилляции предсердий, возникавший на 4 сутки и более, а также повторные пароксизмы встречались с одинаковой частотой в обеих группах. С помощью метода множительных оценок мы показали, что со 2 суток после операции отмечался достоверный ($p<0,05$) рост числа пароксизмов фибрилляции предсердий в группе с исходным ИОЛП$_{min}$ >20,5 мл/м^2. Это позволило нам прийти к заключению, что исходное расширение ЛП с увеличением индекса минимального объема ЛП более 20,5 мл/м^2 не только с высокой чувствительностью и специфичностью выявляет 2 тип ДД ЛЖ у пациентов с АС,

но и является одним из предикторов возникновения пароксизма фибрилляции предсердий в 1-3 сутки после протезирования аортального клапана.

Таким образом, выполненное нами исследование показало, что эхокардиографическая оценка ЛП с использованием двумерного и трехмерного режимов позволяет получить целый ряд важных параметров для диагностики и оценки степени выраженности диастолической дисфункции левого желудочка у больных аортальным стенозом.

ВЫВОДЫ

1. Разработанный алгоритм интраоперационного исследования левого предсердия у больных аортальным стенозом с помощью комплексной чреспищеводной эхокардиографии позволяет детально исследовать структуру и функцию левого предсердия в двумерном и трехмерном режимах.

2. При ненарушенной диастолической функции левого желудочка левое предсердие имеет овальную форму во все фазы сердечного цикла, а объем крови, поступающий в пассивную фазу наполнения левого желудочка в диастолу, в 4,6 раза больше, чем в активную фазу наполнения.

3. Прогрессирование диастолической дисфункции левого желудочка у больных аортальным стенозом приводит к ремоделированию левого предсердия, которое проявляется сферизацией полости предсердия и постепенным увеличением его объемов (максимального, минимального и пресистолического). Увеличение индекса минимального объема левого предсердия более 20,5 мл/м^2 с высокой чувствительностью (94,7%) и специфичностью (96,9%) выявляет второй тип диастолической дисфункции левого желудочка у пациентов с аортальным стенозом и является одним из предикторов впервые возникшего пароксизма фибрилляции предсердий в раннем послеоперационном периоде.

4. При усугублении степени диастолической дисфункции левого желудочка у больных аортальным стенозом происходит увеличение резервуарной функции левого предсердия, ухудшение его насосной функции, глобальной сократительной способности предсердия и сократительной способности его ушка. Вне зависимости от типа диастолической дисфункции левого желудочка у этих больных вклад активной фазы (систолы левого предсердия) в наполнение левого желудочка возрастает в 1,8 - 2 раза по сравнению со здоровыми лицами.

5. Адекватная хирургическая коррекция стеноза аортального клапана приводит к обратному ремоделированию левого предсердия с улучшением его

формы и уменьшением его объемов, а также к улучшению всех функций предсердия уже в условиях операционной.

ПРАКТИЧЕСКИЕ РЕКОМЕНДАЦИИ

1. Для детальной оценки анатомических структур левого предсердия, таких как устья легочных вен, гребенчатые мышцы ушка левого предсердия рекомендуется выполнять чреспищеводную эхокардиографию в трехмерном режиме.

2. Для исследования левого предсердия с помощью чреспищеводной эхокардиографии рекомендуется использовать среднепищеводный и трансгастральный доступы.

3. Предложенный нами индекс сферичности левого предсердия может использоваться в практической работе для описания формы левого предсердия.

4. Для объективной оценки диастолической дисфункции левого желудочка и ее тяжести кроме стандартных эхокардиографических допплерографических показателей целесообразно оценивать изменения параметров фазового анализа объемов левого предсердия, которые могут быть рассчитаны как в трехмерном, так и в двумерном режиме.

5. Индекс минимального объема левого предсердия более 20,5 мл/м^2, индекс сферичности левого предсердия близкий к значению единицы, значительное снижение пиковой скорости позднего диастолического опорожнения ушка левого предсердия позволяют выявить нарушение диастолической функции левого желудочка в случае «псевдонормализации» потока на митральном клапане.

СПИСОК ЛИТЕРАТУРЫ

1. Аверина И. И. «Оценка ремоделирования левого желудочка у пациентов с аортальными пороками до и после оперативного лечения»: автореф. дис. на соиск. учен. степ. к. м. н. (14.00.06) / Аверина Ирина Ивановна; «Научный Центр сердечно-сосудистой хирургии имени А. Н. Бакулева» РАМН — Москва, 2008. — 25 с.

2. Агеев Ф. Т. «Диастолическая сердечная недостаточность: 10 лет знакомства» // Сердечная недостаточность. — 2010. — № 1 (11). — с. 69-76.

3. Агеев Ф. Т., Овчинников А. Г. «Давление наполнения левого желудочка: механизмы развития и ультразвуковая оценка» // Журнал «Сердечная недостаточность». — 2012. — № 13 (5). — с. 287–309.

4. Алехин М. Н. «Регистрация данных в трехмерной эхокардиографии» // Ультразвуковая и функциональная диагностика. — 2015. — № 1. — с. 81–93.

5. Алехин М. Н., Гогин Г. Е., Гер-Акопян А. В. и др. «Трехмерная чреспищеводная эхокардиография для оценки состояния ушка левого предсердия сердца перед чрескожной имплантацией окклюдера WATCHMAN» // Кремлевская медицина. Клинический вестник. — 2014. — № 2. — с. 122–125.

6. Алехин М. Н., Сидоренко Б. А. «Современные подходы к эхокардиографической оценке диастолической функции левого желудочка сердца» // Кардиология. — 2010. — № 1. — с. 72–73.

7. Атьков О. Ю. «Ультразвуковое исследование сердца и сосудов». — М.: Эксмо, 2015.

8. Беленков Ю. Н. «Роль нарушений систолы и диастолы в развитии сердечной недостаточности» // Тер. архив. — 1994. — № 9. — с. 3–7.

9. Беленков Ю. Н. Агеев Ф. Т., Мареев В. Ю. «Знакомьтесь: диастолическая сердечная недостаточность» // Журнал «Сердечная недостаточность». — 2000. — № 2. — с. 40–44.

10. Бокерия Л. А., Бокерия О. Л., Аверина И. И. и др. «Ремоделирование левого желудочка и его клиническое значение у пациентов с аортальными

пороками после протезирования аортального клапана» // Клин. Физиология кровообращения. — 2007. — № 1. — с. 5–14.

11. Бокерия Л. А., Бокерия О. Л., Фадеев А. А. и др. «Механические протезы клапанов сердца в аортальной позиции: конструктивный стеноз и тип протеза» // Бюллетень НЦССХ им. А. Н. Бакулева РАМН «Сердечно-сосудистые заболевания». — 2012. — № 5. — с. 41–50.

12. Буравихина Т. А., Федулова С. В., Кузнецова Л. М. и др. «Трехмерная интраоперационная чреспищеводная эхокардиография» // Ультразвуковая и функциональная диагностика. — 2013. — № 2. — с. 43–48.

13. Викентьев В. В. «Ишемия миокарда и нарушение диастолической функции левого желудочка» // Русский медицинский журнал. — 2000. — № 8 (5). — с. 218–222.

14. Герок Д. В., Кейко О. И., Гиляров М. Ю., Седов В. П., Новикова Н. А. «Сократимость предсердий и антикоагулянтная терапия у больных с фибрилляцией предсердий после электрической кардиоверсии» // Вестник аритмологии. — 2011. — № 66. — с. 46–49.

15. Гланц С. Медико-биологическая статистика. М.: — Практика, 1999.

16. Дземешкевич С. Л., Стивенсон Л., Алекси-Месхишвили В. В. «Болезни аортального клапана. Функция, диагностика, лечение». — М.: ГЭОТАР-Медиа, 2004. — 328 с.

17. Дземешкевич С. Л. «Аортальные пороки в современной кардиологии» // Актуальные вопросы болезней сердца и сосудов. — 2006. — № 1. — с. 32–33.

18. Драпкина О. М., Черкунова Е. В. «Оценка нарушений сократительной функции предсердий и фиброза как предикторов развития хронической сердечной недостаточности» // Рациональная фармакотерапия в кардиологии. — 2014. — № 10 (2). — с. 231–237.

19. Джанкетова В. С., Бокерия Л. А., Голухова Е. З. и др. «Интраоперационная чреспищеводная трехмерная эхокардиография при

операциях на сердце» // Бюллетень НЦССХ им. А. Н. Бакулева РАМН «Сердечно-сосудистые заболевания». — 2013. — № S6. — с. 240.

20. Зарецкий В. В., Бобков В. В., Ольбинская Л. В. «Клиническая эхокардиография»: атлас. — М.: Медицина, 1979.

21. Иванов В. А., Айдамиров Я. А., Евсеев Е. П. «Изолированное протезирование аортального клапана у пациентов пожилого и старческого возраста (старше 65 лет)» // Хирургия. Журнал им. Н. И. Пирогова. — 2013. — № 2. — с. 63–66.

22. Иванов В. А., Евсеев Е. П., Домнин В. В. «Протезирование при стенозе аортального клапана, осложненного выраженным кальцинозом» // Кардиология и сердечно-сосудистая хирургия: науч.-практ. журнал. — 2011. — № 3 (4). — с. 39–42.

23. Имаев Т. Э., Комлев А. Е., Саидова М. А., Марголина А. А., Акчурин Р. С. «Пятилетний опыт транскатетерной имплантации биопротезов аортального клапана в ФГБУ Российский кардиологический научно-производственный комплекс Минздрава России» // ConsiliumMedicum. — 2015. — № 10. — с. 67–72.

24. Каверин Н. Д., Хрусталев О. А. «Тромбоз левого предсердия у пациентов с ревматическими митральными пороками» // Клиницист. — 2012. — № 1. — с. 4–9.

25. Каверин Н. Д., Хрусталев О. А., Позин А. А. «Эхокардиографические предикторы тромбоза левого предсердия у пациентов с ревматическими митральными пороками» // Ультразвуковая и функциональная диагностика. — 2012. — № 2. — с. 93–99.

26. Калинин А. О., Алехин М. Н., Бахс Г. и др. «Оценка состояния миокарда предсердий в режиме двухмерной серошкальной деформации у больных артериальной гипертензией с небольшой гипертрофией левого желудочка» // Кардиология. — 2010. — №8 (50). — с. 13–20.

27. Калинин А., Алехин М. Н., Бахс Г. и др. «Оценка деформации левого предсердия у больных артериальной гипертонией и аортальным стенозом с

различной степенью гипертрофии левого желудочка» // Тер. архив. — 2012. — № 4. — с. 23–29.

28. Камкин А. Г., Киселева И. С. Атлас по физиологии. Т. 2. — М.: ГЭОТАР-Медиа, 2013.

29. Каршиева А. Р., Буравихина Т. А., Сандриков В. А. и др. «Исследование левого предсердия и легочных вен при трехмерной чреспищеводной эхокардиографии» // Ультразвуковая и функциональная диагностика. — 2015. — № 3. — с. 47–55.

30. Капелько В. И. «Диастолическая дисфункция» // Кардиология. — 2011. — № 1. — с. 34–38.

31. Константинов Б. А., Сандриков В. А., Кулагина Т. Ю. «Деформация миокарда и насосная функция сердца» — М: Фирма СТРОМ, 2006.

32. Константинов Б. А., Сандриков В. А., Яковлев В. Ф. «Оценка производительности и анализ поцикловой работы сердца» — Ленинград: Наука, 1986.

33. Константинов Б. А., Сандриков В. А., Яковлев В. Ф., Симонов В. А. «Динамика насосной функции сердца». — М.: Наука, 1989.

34. Кузнецов А. А. «Значение эхокардиографического исследования диастолической функции желудочков сердца для повышения эффективности лечения больных кардиохирургического профиля»: автореф. дис. на соиск. учен. степ. д. м. н. (14.00.19, 14.00.44) // Кузнецов Андрей Александрович; ГОУ ВПО «СПбГМУ им. акад. И. П. Павлова». — Санкт-Петербург, 2008. — 37 с.

35. Машина Т. В., Голухова Е.З. «Диастолическая дисфункция левого желудочка у больных с фибрилляцией предсердий: патогенетические механизмы и современные ультразвуковые методы оценки (аналитический обзор) » // Креативная кардиология. — 2014. — № 4. — с. 43-52.

36. Машина Т. В., Джанкетова В. С., Шамсиев Г. А. и др. «Интраоперационная чреспищеводная трехмерная эхокардиография: клинический

случай и литературная справка» // Креативная кардиология. — 2013. — № 1. — с. 88-93.

37. Митьков В. В., Сандриков В. А. «Клиническое руководство по ультразвуковой диагностике». — М.: Видар, 1998. Т. 5.

38. Попов В. В. «Структурное и электрофизиологическое ремоделирование миокарда у больных ишемической болезнью сердца» // Анналы аритмологии. — 2006. — № 5. — с. 27–36.

39. Рашмер Р. Ф. «Динамика сердечно-сосудистой системы»: Пер. с англ. — М.: Медицина, 1981.

40. Рекомендации Европейского Общества Кардиологов (ЕОК) по диагностике и лечению острой и хронической сердечной недостаточности. // Российский кардиологический журнал. — 2012. — № 4 (102), приложение 3. — с. 1–68.

41. Рыбакова М. К., Алехин М. Н., Митьков В. В. «Практическое руководство по ультразвуковой диагностике. Эхокардиография» — М.: Видар, 2008.

42. Рыбакова М. К., Митьков В. В. «Трехмерная и четырехмерная эхокардиография. Клинические возможности метода» // Consiliummedicum — 2015. — № 5. — с. 80–84.

43. Рыбакова М. К., Митьков В. В., Платова М. Л. «Комплексная эхокардиографическая оценка систолической и диастолической функции левого и правого желудочков в норме» // Ультразвуковая и функциональная диагностика. — 2005. — № 4. — с. 64–71.

44. Савченко А. П. «Закрытие ушка левого предсердия имплантом WATCHMAN»: Руководство для врачей // Пер. с англ. — М., 2012.

45. Саидова М. А. «Трехмерная эхокардиография: вчера, сегодня, завтра» // ConsiliumMedicum. — 2006. — № 5. — с. 127–132.

46. Саидова М. А. «Современные подходы к оценке гипертрофии левого желудочка. Дифференциально-диагностические аспекты» // Тер. архив. — 2012. — № 4. — с. 5–11.

47. Саидова М. А., Рогоза А. Н., Беленков Ю. Н. «Первый опыт применения ″живой″ трехмерной эхокардиографии в России» // Кардиология. — 2004. — № 5. — с. 100–104.

48. Сандриков В. А., Иванов В. А. Фокина О. А. и др. «Динамика эхокардиографических параметров у пациентов с перегрузкой сердца объемом и сопротивлением. В сб. Клиническая физиология. Диагностика – новые методы» — М.: Аир Арт, 1998, с. 36–39.

49. Сандриков В. А., Кулагина Т. Ю., Ван Е. Ю. и др. «Диаграмма "поток-объем" у пациентов с аортальным стенозом». Сообщение 1 // Ультразвуковая и функциональная диагностика. — 2010. — № 6. — с. 56–63

50. Сандриков В. А., Кулагина Т. Ю., Ван Е. Ю. и др. «Диастолическая дисфункция миокарда у пациентов с аортальной недостаточностью. Диаграмма "поток-объем"»// Ультразвуковая и функциональная диагностика. — 2012. — № 2. — с. 84–92.

51. Сандриков В. А., Кулагина Т. Ю., Ятченко А. М. и др. «Систолический и диастолический поток в левом желудочке в норме и при ишемической болезни сердца» // Ультразвуковая и функциональная диагностика. — 2013. — № 2. — с. 18–27.

52. Седов В. П. «Кардиология и лучевая диагностика — одно без другого невозможно» // Российский электронный журнал лучевой диагностики — 2013. — № 1 (9). — с. 84–86.

53. Сокольская Н. О., Копылова Н. С. «Интраоперационная чреспищеводная эхокардиография у кардиохирургических больных» // Ультразвуковая и функциональная диагностика. — 2015. — № 5S. — с. 163.

54. Сокольская Н. О., Сливнева И. В., Копылова Н. С. и др. «Интраоперационная чреспищеводная эхокардиографическая диагностика

ложной аневризмы левого желудочка» // Грудная и сердечно-сосудистая хирургия. — 2013. — № 1. — с. 32–34.

55. Стукалова О. В., Апарина О. П., Миронова Н. А. и др. «Фиброз миокарда левого предсердия по данным магнитно-резонансной томографии с отсроченным контрастированием у больных фибрилляцией предсердий» // Альманах клинической медицины. — 2015. — № 43. — с. 29–37.

56. Сукач Н. С. «Диаграмма "поток-объем" в оценке насосной функции сердца у больных пороками аортального клапана»: автореф. дис. на соиск. учен. степ. к. м. н. (14.01.26, 14.01.05) / Сукач Наталья Сергеевна; «РНЦХ им. акад. Б. В. Петровского» РАМН. — Москва, 2011. с. 23.

57. Фейгенбаум Х. «Эхокардиография» // пер. с англ. под ред. В. В. Митькова. – М.: Видар, 1999.

58. Хамуев Я. П. «Проблемы диастолической дисфункции левого желудочка: определение, патофизиология, диагностика» // Кардиология. — 2011. — № 11. — с. 71–82.

59. Шахнович П. Г., Захарова А. И., Черкашин Д. В. и др. «Диастолическая дисфункция миокарда: эхокардиографический феномен или вид сердечной недостаточности?» // Вестник Российской военно-медицинской академии. — 2015. — № 3. — с. 54–55.

60. Шиллер Н., Осипов М. А. «Клиническая эхокардиография». 2-е изд. — М.: Практика, 2005.

61. Шляхто Е. В. «Кардиология: национальное руководство». — М.: ГЭОТАР-Медиа, 2015.

62. Abhayaratna W. P., Fatema K., Barnes M. E. et al. “Left atrial reservoir function as a potent marker for first atrial fibrillation or flutter in persons ≥ 65 years of age” // Am J Cardiol. — 2008. — vol.101. — p.1626–1629.

63. Agoston-Coldea L., Lupu S., Hicea S. et al. “Left atrium systolic and diastolic function assessment in hypertensive patients with preserved ejection fraction” // ActaPhysiol Hung. — 2013. — vol. 100 (2). — p. 140–152.

64. Ancona R., Pinto S. C., Caso P. et al. “Two-dimensional atrial systolic strain imaging predicts atrial fibrillation at 4-year follow-up in asymptomatic rheumatic mitral stenosis” // J Am Soc Echocardiography. — 2013. — vol. 26. — p. 270–277.

65. Antoni M. L., Brinke E. A., Atary J. Z. et al. “Left atrial strain is related to adverse events in patients after acute myocardial infarction treated with primary percutaneous coronary intervention” // Heart. — 2011. — vol. 97. — p. 1332–1337.

66. Anwar A. M., Soliman O. I., Geleijnse M. L. et al. “Assessment of left atrial volume and function by real-time three-dimensional echocardiography” // Int J of Cardiol. — 2008. — vol. 123. — p. 1–161.

67. Anwar A. M., Soliman O. I., Geleijnse M. L. et al. “Assessment of left atrial ejection force in hypertrophic cardiomyopathy using real-time three-dimensional echocardiography” // J Am SocEchocardiogr. — 2007. — vol. 20. — p. 744–748.

68. Anwar A. M., Soliman O. I., Nemes A. et al. “An integrated approach to determine left atrial volume, mass and function in hypertrophic cardiomyopathy by two-dimensional echocardiography” // Int J Cardiovasc Imaging. — 2008. — vol. 24. — p. 45–52.

69. Appleton C. P., Kovacs S. J. “The role of left atrial function in diastolic heart failure” // CircCardiovasc Imaging. — 2009. — vol. 2 (1). — p.6–9.

70. Aune E., Baekkevar M., Roislien J. et al. “Normal reference ranges for left and right atrial volume indexes and ejection fractions obtained with real-time three-dimensional echocardiography” // Eur J Echocardiogr. — 2009. — vol. 10. — p. 738–744.

71. Azemi T., Rabdiya V. M., Ayirala S. R. et al. “Left atrial strain is reduced in patients with atrial fibrillation, stroke or TIA, and low risk CHADS2 scores” // J Am SocEchocardiogr. — 2012. — vol. 25. — p. 1327–1332.

72. Bach D.S., Siao D., Girard S.E. et al. “Evaluation of patients with severe symptomatic aortic stenosis who do not undergo aortic valve replacement” // Circ Cardiovasc Qual Outcomes. — 2009. — vol. 2. — p.533-539.

73. Badano L. P., Boccalini F., Muraru D. et al. "Current clinical applications of transthoracic three-dimensional echocardiography" // J Cardiovasc Ultrasound. — 2012. — vol. 20 (1). — p. 1–22.

74. Bajraktari G., Qirko S., Fusco R. et al. "Transmitral pulsed-Doppler echocardiography is a more accurate technique compared with two-dimensional echocardiography using dobutamine, in patients with one vessel coronary artery disease" // Eur J Heart Fail. — 2003. — vol. 5 (1). — p. 63–72.

75. Bansal M., Kasliwal R. "Echocardiography for left atrial appendage structure and function" // Indian Heart J. — 2012. — vol. 64 (5). — p. 469–475.

76. Barbara D. W., RehfeldtK. H., PulidoJ N. et al. "Diastolic function and new-onset atrial fibrillation following cardiac surgery" // Annals of Cardiac Anaesthesia. — 2015. — vol. 18 (1). — p. 8–14.

77. Bardia A., Jainandunsing J., Zhong Q. et al. "Left atrial Volume Index, an indicator of chronic diastolic dysfunction" // SCA Bulletin. — 2012. — vol. 11 (3). — p. 6

78. Bardia A., Montealegre-Gallegos M., Mahmood F. et al. "Left atrial size: an underappreciated perioperative cardiac risk factor" // J Cardiothorac Vasc Anesth. — 2014. — vol. 28 (6). — p. 1624–1632.

79. Blume G. G., Mcleod C. J., Barnes M. E. et al. "Left atrial function: physiology, assessment, and clinical implications" // Eur J Echocardiogr. — 2011. — vol. 12. — p. 421–430.

80. Block M., Hourigan L., Bellows W. H. et al. "Comparison of left atrial dimensions by transesophageal and transthoracic echocardiography" // J Am SocEchocardiogr — 2002. — vol. 15. — p. 143–149.

81. Boyd A. C., Richards D. A., Marwick T. et al. "Atrial strain rate is a sensitive measure of alterations in atrial phasic function in healthy ageing" // Heart. — 2011. — vol. 97 (18). — p. 1513–1519.

82. Boyd A. C., Thomas L. "Left atrial volumes: two-dimensional, three-dimensional, cardiac magnetic resonance and computed tomography measurements // CurrOpinCardiol". — 2014. — vol. 29 (5). — p. 408–416.

83. Cacciapuoti F., Scognamiglio A., Paoli V. D. "Left Atrial Volume Index as Indicator of Left Ventricular Diastolic Dysfunction: Comparation between Left Atrial Volume Index and Tissue Myocardial Performance Index" // J Cardiovasc Ultrasound. — 2012. — vol. 20 (1). — p.25–29.

84. Cameli M., Lisi M., Righini F. M. et al. "Novel echocardiographic techniques to assess left atrial size, anatomy and function" // Cardiovascular Ultrasound. — 2012. — vol. 10 (4). — p. 1–13.

85. Caselli S., Canali E., Foschi M. L. et al. "Long-term prognostic significance of threedimensional echocardiographic parameters of the left ventricle and left atrium" //Eur J Echocardiogr. — 2010. — vol. 11. — p. 250–256.

86. Chang S. L., Chen Y. C., Chen Y. J., et al. "Mechanoelectrical feedback regulates the arrhythmogenic activity of pulmonary veins" // Heart. — 2007. — vol. 93. — p. 82–88.

87. Chinali M., De-Simone G., Roman M. J. et al. "Left atrial systolic force and cardiovascular outcome. The Strong Heart Study" //Am J Hypertens. — 2005. — vol. 18:. — p. 1570–1576.

88. Cuspidi C., Negri F., Sala C. et al. "Association of left atrial enlargement with left ventricular hypertrophy and diastolic dysfunction: a tissue Doppler study in echocardiographic practice" // Blood Press. — 2012. — vol. 21. — p. 24–30.

89. Dahl J. S., Christensen N. L., Videbæk L. et al. "Left ventricular diastolic function is associated with symptom status in severe aortic valve stenosis" // CircCardiovasc Imaging. — 2014. — vol. 7 (1). — p. 142–148.

90. Dahl J. S., Videbæk L., Poulsen M. K. et al. "Noninvasive assessment of filling pressure and left atrial pressure overload in severe aortic valve stenosis: relation to ventricular remodeling and clinical outcome after aortic valve replacement" // J Thorac Cardiovasc Surg. — 2011. — vol. 142. — p. 77–83.

91. Dalsgaard M., Kjaergaard J., Pecini R. et al. "Left ventricular filling pressure estimation at rest and during exercise in patients with severe aortic valve stenosis: comparison of echocardiographic and invasive measurements" // J Am SocEchocardiogr. — 2009. — vol. 22. — p. 343–349.

92. D'Andrea A., De Corato G., Scarafile R. et al. "Left atrial myocardial function in either physiological or pathological left ventricular hypertrophy: a two dimensional speckle strain study" // Br J Sports Med. — 2008. — vol. 42. — p. 696–02.

93. D'Andrea A., Caso P., Romano S. et al. "Association between left atrial myocardial function and exercise capacity in patients with either idiopathic or ischemic dilated cardiomyopathy: a two-dimensional speckle strain study" // Int J Cardiol. — 2009. — vol. 132. — p. 354–363.

94. Dharmendrakumar A. P., Carl J. L., Richard V. M. et al. "Clinical Implications of Left Atrial Enlargement: A Review" //Ochsner J. — 2009. — vol. 9 (4). — p. 191–196. Semsarian

95. Eshoo S., Boyd A. C., Ross D. L. et al. "Strain rate evaluation of phasic atrial function in hypertension" // Heart. — 2009. — vol. 95. — p. 1184–1191.

96. Eshoo S., C., Ross D.L. et al. "Left atrial phasic volumes are modulated by the type rather than the extent of left ventricular hypertrophy" // J Am SocEchocardiogr. — 2010. — vol. 23 (5). — p. 538–544.

97. Fatema K., Barnes M. E., Bailey K. R. et al. "Minimum vs. maximum left atrial volume for prediction of first atrial fibrillation or flutter in an elderly cohort: a prospective study" //Eur J Echocardiogr. — 2009. — vol. 10. — p. 282–286.

98. Galiuto L., Badano L., Fox K. et al. "The EAE Textbook of Echocardiography" // Oxford University Press, 2011.

99. Goswami K. C., Yadav R., Bahl V. K. "Predictors of left atrial appendage clot: a transesophageal echocardiographic study of left atrial appendage function in patients with severe mitral stenosis" // Indian Heart J. — 2004. — vol. 56 (6). — p. 628−635.

100. Gottdiener J. S., Kitzman D. W., Aurigemma G. P. et al. "Left atrial volume, geometry, and function in systolic and diastolic heart failure of persons > or = 65 years of age (the cardiovascular health study)" // Am J Cardiol. — 2006. — vol. 97 (1). — p. 83–89.

101. Guan Z., Zhang D., Huang R. et al. "Association of Left Atrial Myocardial Function With Left Ventricular Diastolic Dysfunction in Subjects With Preserved Systolic Function: A Strain Rate Imaging Study" // Clin. Cardiol. — 2010. — vol. 33 (10). — p. 643–649.

102. Hahn R. T., Abraham T., Adams M. S. "Guidelines for Performing a Comprehensive Transesophageal Echocardiographic Examination: Recommendations from the American Society of Echocardiography and the Society of Cardiovascular Anesthesiologists" // J Am SocEchocardiogr. — 2013. — vol. 26 (9). — p. 921–964.

103. Hammoudi N., Achkar M., Laveau F. et al. "Left atrial volume predicts abnormal exercise left ventricular filling pressure" // Eur J Heart Fail. — 2014. — vol. 16 (10). — p.1089–1095.

104. Hatipoglu S., Ozdemir N., Babur G. G. et al. "Left atrial expansion index is an independent predictor of diastolic dysfunction in patients with preserved left ventricular systolic function: a three dimensional echocardiography study" // Int J Cardiovasc Imaging. — 2014. — vol. 30 (7). — p. 1315–1323.

105. Henriksen E., Selmeryd J., Leppert J. "Echocardiographic assessment of maximum and minimum left atrial volumes: a population-based study of middle-aged and older subjects without apparent cardiovascular disease" // Int J Cardiovasc Imaging. — 2015. — vol. 31. — p. 57–64.

106. Hoit B. D. "Assessment of Echocardiographic Left Atrial Size How Accurate Do We Need to Be?" // J Am CollCardiol. — 2012. — vol. 5 (8). — p. 778–780.

107. Hoit B. D. "Left atrial size and function: role in prognosis" // J Am CollCardiol. — 2014. — vol. 63. — p. 493–505.

108. Horwich T. B., Fonarow G. C. "Glucose, obesity, metabolic syndrome, and diabetes relevance to incidence of heart failure" // J Am CollCardiol. — 2010. — vol. 55. — p. 283–293.

109. Iung B., Cachier A., Baron G., et al. "Decision-making in elderly patients with severe aortic stenosis: why are so many denied surgery?" // Eur Heart J. — 2005. — vol. 26. — p. 2714–2720.

110. Iwataki M., Takeuchi M., Otani K. et al. "Measurement of left atrial volume from transthoracic three-dimensional echocardiographic datasets using the biplane Simpson's technique" // J Am SocEchocardiogr. — 2012. — vol. 25. — p. 1319–1326.

111. Kaddoura S. "Echo Made Easy — 2nd ed" // Elsevier Limited, 2009.

112. Kalus J. S., Caron M. F., White C. M. et al. "Impact of fluid balance on incidence of atrial fibrillation after cardiothoracic surgery" // Am J Cardiol. — 2004. — vol. 94. — p. 1423–1425.

113. Kang S. J., Lim H. S., Choi B. J. et al. "Longitudinal strain and torsion assessed by two-dimensional speckle tracking correlate with the serum level of tissue inhibitor of matrix metalloproteinase-1, a marker of myocardial fibrosis, in patients with hypertension" // J Am SocEchocardiogr. — 2008. — vol. 21. — p. 907–911.

114. Kizer J. R., Bella J. N., Palmieri V. et al. "Left atrial diameter as an independent predictor of first clinical cardiovascular events in middle-aged and elderly adults: the Strong Heart Study (SHS)" // Am Heart J. — 2006. — vol. 151. — p. 412–418.

115. Kokubu N., Yuda S., Tsuchihashi K. et al. "Noninvasive assessment of left atrial function by strain rate imaging in patients with hypertension: a possible benificial effect of Renin-Angiotensin System Inhibition on left atrial function" // Hypertens Res. — 2007. — vol. 30. — p. 13–21.

116. Kowallick J. T., Lotz J., Hasenfub G. et al. "Left atrial physiology and pathophysiology: Role of deformation imaging" // World J Cardiol. — 2015. — vol. 26,7 (6). — p. 299–305.

117. Kurt M., Wang J., Torre-Amione G. et al. "Left atrial function in diastolic heart failure" // CircCardiovasc Imaging. — 2009. — vol. 2. — p. 10–15.

118. Lancellotti P., Henri C. "The left atrium: an old 'barometer' which can reveal great secrets" // European Journal of Heart Failure. — 2014. — vol. 16. — p. 1047–1104.

119. Lang R. M., Badano L. P., Tsang W. T. EAE/ASE recommendations for image acquisition and display using three-dimensional echocardiography // J Am SocEchocardiogr. — 2012. — vol. 25. — p. 3–46.

120. Lang R. M., Badano L. P, Mor-Avi V. et al. "Recommendations for Cardiac Chamber Quantification by Echocardiography in Adults: An Update from the American Society of Echocardiography and the European Association of Cardiovascular Imaging" // J Am SocEchocardiogr. — 2015. — vol. 28 (1). — p. 1–39.

121. Lee J. S., Shim C. Y., Wi J. et al. "Left ventricular diastolic function is closely associated with mechanical function of the left atrium in patients with paroxysmal atrial fibrillation" //Circ J. — 2013. — vol. 77 (3). — p. 697–704.

122. Le Tourneau T., Messika-Zeitoun D., Russo A. et al. "Impact of left atrial volume on clinical outcome in organic mitral regurgitation" // J Am CollCardiol. — 2010. — vol. 56. — p. 570–578.

123. Leon M. B., Smith C. R., Mack M. et al "Transcatheter Aortic-Valve Implantation for Aortic Stenosis in Patients Who Cannot Undergo Surgery" // The New England Journal of Medicine. — 2010. — vol. 363 (17). — p. 1597-1607.

124. Lisi M., Henein M. Y., Cameli M. et al. "Severity of aortic stenosis predicts early post-operative normalization of left atrial size and function detected by myocardial strain" //Int J Cardiol. — 2013. — vol. 167. — p.1450–1455.

125. Maceira A. M., Cosin-Sales J., Roughton M. et al. "Reference left atrial dimensions and volumes by steady state free precession cardiovascular magnetic resonance". // J CardiovascMagnReson. — 2010. — vol. 12. — p. 65.

126. Maragiannis D., Nagueh S. F. "Echocardiographic evaluation of left ventricular diastolic function: an update" // CurrCardiol Rep. — 2015. — vol. 17 (2). — p. 3.

127. Matsuda M., Matsuda Y. "Mechanism of left atrial enlargement related to ventricular diastolic impairment in hypertension" // ClinCardiol. — 1996. — vol. 19. — p. 954—959.

128. Melduni R. M., Suri R. M., Seward J. B. et al. "Diastolic dysfunction in patients undergoing cardiac surgery: A pathophysiological mechanism underlying the initiation of new-onset post-operative atrial fibrillation". // J Am CollCardiol. — 2011. — vol. 58. — p. 953–961.

129. Melenovsky V., Borlaug B. A., Rosen B. et al. "Cardiovascular features of heart failure with preserved ejection fraction versus non failing hypertensive left ventricular hypertrophy in the urban Baltimore community: the role of atrial remodeling/dysfunction" // J Am CollCardiol. — 2007. — vol. 49. — p. 198–207.

130. Melenovsky V., Hwang S. J., Redfield M. M. et al. "Left atrial remodeling and function in advanced heart failure with preserved or reduced ejection fraction" // Circ Heart Fail. — 2015. — vol. 8 (2). — p. 295–303.

131. Miyoshi H., Oishi Y., Mizuguchi Y. et al. Early predictors of alterations in left atrial structure and function related to left ventricular dysfunction in asymptomatic patients with hypertension // J Am SocHypertens. – 2013. – vol.7(3). – p.206-215.

132. Mochizuki A., Yuda S., Oi Y. et al. "Assessment of left atrial deformation and synchrony by three-dimensional speckle-tracking echocardiography: comparative studies in healthy subjects and patients with atrial fibrillation" // J Am SocEchocardiogr. — 2013. — vol. 26. — p. 165–174.

133. Moller J. E., Hillis G. S., Oh J. K. et al. "Left atrial volume: a powerful predictor of survival after acute myocardial infarction" // Circulation. — 2003. — vol. 107. — p. 2207–2212.

134. Mondillo S., Cameli M., Caputo M. L. et al. "Early Detection of Left Atrial Strain Abnormalities by Speckle-Tracking in Hypertensive and Diabetic Patients with Normal Left Atrial Size" // J Am SocEchocardiogr. — 2011. — vol. 24. — p. 898–908.

135. Mor-Avi V., Yodwut C., Jenkins C. et al. "Real-time 3D echocardiographic quantification of left atrial volume: multicenter study for validation with magnetic resonance imaging" // J Am CollCardiolImg. — 2012. — vol. 5. — p. 769–777.

136. Morris D. A., Gailani M., Pérez A. V. "Left Atrial Systolic and Diastolic Dysfunction in Heart Failure with Normal Left Ventricular Ejection Fraction". // American Society of Echocardiography. — 2011. — vol. 24 (6). — p. 651–662.

137. Nagueh S. F., Appleton C. P., Gillebert T. C. et al. "Recommendations for the evaluation of left ventricular diastolic function by echocardiography" // J Am SocEchocardiogr. — 2009. — vol. 22. — p. 107–133.

138. Nikitin N. P., Witte K. K., Thackray S. D. et al. "Effect of age and sex on left atrial morphology and function" // Eur J Echocardiogr. — 2003. — vol. 4 (1). — p. 36–42.

139. Nishimura R. A., Otto C. M., Bonow R. O. et al. 2014 AHA/ACC Guideline for the Management of Patients With Valvular Heart Disease // J Am CollCardiol. — 2014. — vol. 63 (22). — p. 2438-2488.

140. Nistri S., Galderisi M., Ballo P. et al. "Determinants of echocardiographic left atrial volume: implications for normalcy" //Eur J Echocardiogr. — 2011. — vol. 12. — p. 826–833.

141. O'Connor K., Magne J., Rosca M. et al. "Left atrial function and remodeling in aortic stenosis" // Eur J Echocardiogr. — 2011. — vol. 12. — p. 299–305.

142. Okamatsu K., Takeuchi M., Nakai H. et al. "Effects of aging on left atrial function assessed by two-dimensional speckle tracking echocardiography" // J Am SocEchocardiogr. — 2009. — vol. 22 (1). — p. 70-75.

143. Orban M., Bruce C. J., Pressman G. S. et al. "Dynamic Changes of Left Ventricular Performance and Left Atrial Volume Induced by the Mueller Maneuver in

Healthy Young Adults and Implications for Obstructive Sleep Apnea, Atrial Fibrillation, and Heart Failure” // Am J Cardiol. — 2008. — vol. 102. — p. 1557–1561.

144. Otto C. M. “Textbook of clinical echocardiography”, 4th ed. // by Saunders, an imprint of Elsevier, 2009.

145. Otto C. M., Schwaegler R. G., Freeman R. V. “Echocardiography review guide: Companion to the textbook of clinical echocardiography”, 2th ed. // by Saunders, an imprint of Elsevier, 2011.

146. Patel D. A., Lavie C. J., Milani R. V. et al. “Clinical implications of left atrial enlargement: a review” // Ochsner J. — 2009. — vol. 9 (4). — p. 191–196.

147. Paulus W. J., Tschope C., Sanderson J. E. et al. “How to diagnose diastolic heart failure: a consensus statement on the diagnosis of heart failure with normal left ventricular ejection fraction by the Heart Failure and Echocardiography Associations of the European Society of Cardiology” // Eur Heart J. — 2007. — vol. 28. — p. 2539–2550.

148. Pritchett A. M., Jacobsen S. J., Mahoney D. W. et al. “Left atrial volume as an index of left atrial size: a population-based study” // J Am CollCardiol. — 2003. — vol. 41. — p. 1036–1043.

149. Pritchett A. M., Mahoney D. W., Jacobsen S. J. et al. “Diastolic dysfunction and left atrial volume: a population-based study” // J AmCollCardiol. — 2005. — vol. 45. — p. 87–92.

150. Providencia R., Trigo J., Paiva L. et al. “The role of echocardiography in thromboembolic risk assessment of patients with nonvalvular atrial fibrillation” // J Am SocEchocardiogr. — 2013. — vol. 26. — p. 801.

151. Rassi A. N., Pibarot P., Elmariah S. et al. “Left ventricular remodelling in aortic stenosis” // Can J Cardiol. — 2014. — vol. 30 (9). — p. 1004–1111.

152. Ristow B., Ali S., Whooley M. A. et al. “Usefulness of left atrial volume index to predict heart failure hospitalization and mortality in ambulatory patients with coronary heart disease and comparison to left ventricular ejection fraction (from the Heart and Soul Study)” // Am J Cardiol. — 2008. — vol. 102. — p. 70–76.

153. Roşca M., Lancellotti P., Popescu B. A. et al. "Left atrial function: pathophysiology, echocardiographic assessment and clinical applications" // Heart. — 2011. — vol. 97. — p. 1982–1989.

154. Rusinaru D., Tribouilloy C., Grigioni F. et al. "Left Atrial Size Is a Potent Predictor of Mortality in Mitral Regurgitation Due to Flail Leaflets Results From a Large International Multicenter Study" // CircCardiovasc Imaging. — 2011. — vol. 4. — p. 473–481.

155. Russo C., Jin Z., Homma S. et al. "Left atrial minimum volume and reservoir function as correlates of left ventricular diastolic function: impact of left ventricular systolic function" // Heart. — 2012. — vol. 98. — p. 813–820.

156. Saha S. K., Anderson P. L., Caracciolo G. et al. "Global left atrial strain correlates with CHADS2 risk score in patients with atrial fibrillation" // J Am SocEchocardiogr. — 2011. — vol. 24. — p. 506–512.

157. Santos A. B., Kraigher-Krainer E., Gupta D. K., et al. "Impaired left atrial function in heart failure with preserved ejection fraction" // Eur J Heart Fail. — 2014. — vol. 16 (10). — p. 1096–1103.

158. Schneider C., Malisius R., Krause K. et al. "Strain rate imaging for functional quantification of the left atrium: atrial deformation predicts the maintenance of sinus rhythm after catheter ablation of atrial fibrillation" //Eur Heart J. — 2008. — vol. 29. — p. 1397–1409.

159. Shah S. J., Bardo D. M., Sugeng L. "Real-time three-dimensional transesophageal echocardiography of the left atrial appendage: initial experience in the clinical setting" // J Am SocEchocardiogr. — 2008. — vol. 21. — p. 1362–1368.

160. Shih J. Y., Tsai W. C., Huang Y. Y. et al. "Association of decreased left atrial strain and strain rate with stroke in chronic atrial fibrillation" // J Am SocEchocardiogr. — 2011. — vol. 24. — p. 513–519.

161. Sirbu C., Herbots L., D'Hooge J. et al. "Feasibility of strain and strain rate imaging for the assessment of regional left atrial deformation: a study in normal subjects" // Eur J Echocardiogr. — 2006. — vol. 7. — p. 199–208.

162. Standard & Poors: из-за старения населения Россия окажется в долгах [электронный ресурс] // BBC [2016]. URL: http://www.bbc.com/russian/news-36705749 (дата обращения: 07.03.2017).

163. Stanton T., Marwick T. H. "Assessment of subendocardial structure and function" // J Am CollCardiolImg. — 2010. — vol. 3. — p. 867–875.

164. Stojanovska J., Cronin P., Patel S. et al. "Reference Normal Absolute and Indexed Values From ECG-Gated MDCT: Left Atrial Volume, Function, and Diameter" // Am J Roentgenol. — 2011. — vol. 197. — p. 631–637.

165. Suh I. W., Song J. M., Lee E. Y. et al. "Left atrial volume measured by real-time 3-dimensional echocardiography predicts clinical outcomes in patients with severe left ventricular dysfunction and in sinus rhythm" // J Am SocEchocardiogr. — 2008. — vol. 21. — p. 439–445.

166. Swaminathan M., Nicoara A., Phillips-Bute B. G. et al. "Utility of a simple algorithm to grade diastolic dysfunction and predict outcome after coronary artery bypass graft surgery" // Ann Thorac Surg. — 2011. — vol. 91. — p. 1844–1850.

167. Syed T. M., Halperin J. L. "Left atrial appendage closure for stroke prevention in atrial fibrillation: state of the art and current challenges" // Nat Clin Pract Cardiovasc Med. — 2007. — vol. 4 (8). — p. 428–435.

168. Teo S. G., Yang H., Chai P. et al. "Impact of left ventricular diastolic dysfunction on left atrial volume and function: a volumetric analysis" // Eur J Echocardiogr. — 2010. — vol. 11. — p. 38–43.

169. Thomas L., Levett K., Boyd A. et al. "Changes in regional left atrial function with aging: evaluation by Doppler tissue imaging" // Eur J Echocardiogr. — 2003. — vol. 4. — p. 92–100.

170. Tops L. F., Delgado V., Bertini M. et al. "Left atrial strain predicts reverse remodeling after catheter ablation for atrial fibrillation" // J Am CollCardiol. — 2011. — vol. 57. — p. 324–331.

171. Triposkiadis F., Tentolouris K., Androulakis A. et al. "Left atrial mechanical function in the healthy elderly: new insights from a combined assessment of

changes in atrial volume and transmitral flow velocity”. // J Am SocEchocardiogr. — 1995. — vol. 8 (6). — p. 801–809.

172. Tsai C. T., Hung C. L., Hou C. J. et al. “Real-time three-dimensional echocardiography in the evaluation of left atrial structure and function in normal, aging, hypertensive and heart failure patients: new insights into left atrial adaptation and remodeling”. // Int J Gerontol. — 2009. — vol. 3. — p.53–65.

173. Tsang M. Y., Barnes M. E., Tsang T. S. “Left atrial volume: clinical value revisited” // CurrCardiol Rep. — 2012. — vol. 14 (3). — p.374–380.

174. Tsang T. S., Abhayaratna W. P., Barnes M. E. et al. “Prediction of cardiovascular outcomes with left atrial size: is volume superior to area or diameter?” //J Am CollCardiol. — 2006. — p. 47. — p. 1018–1023.

175. Vahanian A., Alfieri O., Andreotti F. et al. “Guidelines on the management of valvular heart disease (version 2012)” // Eur Heart J. — 2012. — vol. 33. — p. 2451–2496.

176. Vianna-Pinton R., Moreno C. A., Baxter C. M. et al. “Two-dimensional speckle-tracking echocardiography of the left atrium: feasibility and regional contraction and relaxation differences in normal subjects”. // J Am SocEchocardiogr. — 2009. — vol. 22. — p. 299–305.

177. Vizzardi E., D’Aloia A., Rocco E. et al. “How should we measure left atrium size and function?” // J Clin Ultrasound. — 2012. — vol. 40. — p. 155–166.

178. Welles C. C., Ku I. A., Kwan D. M. et al. “Left atrial function predicts heart failure hospitalization in subjects with preserved ejection fraction and coronary heart disease: longitudinal data from the Heart and Soul Study” // J Am CollCardiol. — 2012. — vol. 59 (7). — p. 673-680.

179. Yang W. I., Shim C. Y., Kim Y. J. et al. “Left atrial volume index: a predictor of adverse outcome in patients with hypertrophic cardiomyopathy”. // J Am SocEchocardiogr. — 2009. — vol. 22. — p. 1338–1343.