ФЕДЕРАЛЬНОЕ ГОСУДАРСТВЕННОЕ БЮДЖЕТНОЕ ОБРАЗОВАТЕЛЬНОЕ УЧРЕЖДЕНИЕ ВЫСШЕГО ОБРАЗОВАНИЯ "СМОЛЕНСКИЙ ГОСУДАРСТВЕННЫЙ МЕДИЦИНСКИЙ УНИВЕРСИТЕТ" МИНИСТЕРСТВА ЗДРАВООХРАНЕНИЯ РОССИЙСКОЙ ФЕДЕРАЦИИ

На правах рукописи

СЕРГЕЕВ ЕВГЕНИЙ ВАЛЕРЬЕВИЧ

ПРИМЕНЕНИЕ НИЗКОТЕМПЕРАТУРНОЙ АРГОНОВОЙ ПЛАЗМЫ ПРИ ГЕРНИОПЛАСТИКЕ УЩЕМЛЕННЫХ ПОСЛЕОПЕРАЦИОННЫХ ВЕНТРАЛЬНЫХ ГРЫЖ

14.01.17– хирургия

ДИССЕРТАЦИИ
на соискание ученой степени кандидата медицинских наук

Научный руководитель:
Доктор медицинских наук, профессор
Д.В. Нарезкин

Москва 2017

ОГЛАВЛЕНИЕ

Стр.

СПИСОК СОКРАЩЕНИЙ……..……5

ВВЕДЕНИЕ……..……6

ГЛАВА 1. СОВРЕМЕННОЕ СОСТОЯНИЕ ВОПРОСА О ПРОФИЛАКТИКЕ МЕСТНЫХ РАНЕВЫХ ОСЛОЖНЕНИЙ ПРИ ГЕРНИОПЛАСТИКЕ УЩЕМЛЕННЫХ ПОСЛЕОПЕРАЦИОННЫХ ВЕНТРАЛЬНЫХ ГРЫЖ ПЕРЕДНЕЙ БРЮШНОЙ СТЕНКИ (ОБЗОР ЛИТЕРАТУРЫ)……...12

1.1. Частота, причины и прогнозирование местных раневых осложнений при грыжесечении ущемленных послеоперационных вентральных грыж передней брюшной стенки……...……12

1.2. Методы профилактики местных раневых осложнений при грыжесечении ущемленных послеоперационных вентральных грыж передней брюшной стенки…….……18

1.3. Применение потока низкотемпературной аргоновой плазмы в медицине. Влияние плазменного потока на раневой процесс и патогенную флору…….....27

ГЛАВА 2. ОБЩАЯ ХАРАКТЕРИСТИКА ЭКСПЕРИМЕНТОВ, КЛИНИЧЕСКИХ НАБЛЮДЕНИЙ И МЕТОДОВ ИССЛЕДОВАНИЯ……...33

2.1. Дизайн научно-исследовательской работы…….……33

2.2.Экспериментальные исследования……..……34

2.3. Клинические наблюдения и методы исследования…….....35

2.3.1. Клинические наблюдения…….....35

2.3.2. Способ интраоперационной профилактики гнойно-воспалительных раневых послеоперационных осложнений с применением низкотемпературного потока аргоновой плазмы……45

2.3.3. Методы исследования……...……48

2.4. Результаты гистологических исследований биоптатов тканей до и после обработки ранынизкотемпературной аргоновой плазмой.....51

2.5. Обработка данных и статистический анализ...…….……...…58

ГЛАВА 3. ВЛИЯНИЕ НИЗКОТЕМПЕРАТУРНОЙ АРГОНОВОЙ ПЛАЗМЫ, ПОЛУЧЕННОЙ НА УСТАНОВКЕ KLSMARTIN, НА ПАТОГЕННЫЕМИКРООРГАНИЗМЫ…….…..……..59

ГЛАВА 4. РЕЗУЛЬТАТЫ ИНТРАОПЕРАЦИОННОГО ПРИМЕНЕНИЯ НИЗКОТЕМПЕРАТУРНОЙ АРГОНОВОЙ ПЛАЗМЫ У БОЛЬНЫХ УЩЕМЛЕННЫМИ ПОСЛЕОПЕРАЦИОННЫМИ ВЕНТРАЛЬНЫМИ ГРЫЖАМИ……...…….……..63

4.1.Микробный пейзаж операционный раны у больных ущемленными послеоперационными вентральными грыжами до и после применения низкотемпературной аргоновой плазмы …….……63

4.2. Анализ течения послеоперационного периода у пациентов в группах сравнения……...……73

4.3.Характеристика местных раневых послеоперационных осложнений у больных ущемленными послеоперационными вентральными грыжами……..……..76

4.4.Течение отдаленного послеоперационного периода у пациентов групп сравнения……...……83

4.5.Качество жизни пациентов в отдаленном послеоперационном периоде……...93

ЗАКЛЮЧЕНИЕ……..……...96

ВЫВОДЫ……..……....102

ПРАКТИЧЕСКИЕ РЕКОМЕНДАЦИИ……..…..……...103

СПИСОК ЛИТЕРАТУРЫ…….104

СПИСОКСОКРАЩЕНИЙ

E. aerogenes – Enterobacteraerogenes

E. coli– Escherichia coli

K. pneumonia – Klebsiella pneumoniae

S. aureus – Staphylococcusaureus

ИБС – ишемическаяболезньсердца

КТ – компьютернаятомография

УЗИ – ультразвуковое исследование

ХОБЛ – хроническая обструктивная болезнь легких

ЧДД – частота дыхательных движений

ЧСС – частота сердечных сокращений

p – коэффициент достоверности различий

ВВЕДЕНИЕ

Актуальность темы исследования и степень ее разработанности

На сегодняшний день стандартом современной герниологии является применение ненатяжных методов пластики грыжевого дефекта с использованием полипропиленовых сетчатых эндопротезов, в том числе и при ущемленных послеоперационных вентральных грыжах передней брюшной стенки[51, 64, 66].

Несмотря на достижения современной хирургической науки, результаты лечения больных ущемленными послеоперационными вентральными грыжами остаются неудовлетворительными, прежде всего за счет развития местных гнойно-воспалительных раневых послеоперационных осложнений. Внедрение ненатяжных методов герниопластики с применением сетчатых эндопротезов позволило существенно снизить количество общих послеоперационных осложнений и летальность после грыжесечения ущемлённых послеоперационных вентральных грыж [41]. Разработано и внедрено в практику большое количество методов и способов профилактики гнойно-воспалительных раневых осложнений в ургентной хирургии грыж передней брюшной стенки. Тем не менее, частота развития местных раневых послеоперационных осложнений остается высокой и по данным отдельных авторов достигает 50% [141].

Учитывая тот факт, что наиболее значимым производящим этиологическим фактором в возникновении и развитии рецидивов послеоперационных вентральных грыж являются гнойно-воспалительные осложнения[58], можно сделать вывод, что проблема лечения больных ущемленными послеоперационными вентральными грыжами требует разработки новых подходов к профилактике послеоперационных раневых осложнений с использованием современных технологий. Это может позволить снизить риск развития рецидивов послеоперационных вентральных грыж передней брюшной

стенки, а следовательно и в целом улучшить результаты лечения больных данной нозологической группы.

Поток низкотемпературной аргоновой плазмы давно и широко используется в качестве метода профилактики гнойно-воспалительных раневых послеоперационных осложнений в различных разделах хирургической практики[89]. При хирургическом лечении ущемленных послеоперационных грыж данный метод профилактики ранее не применялся.

Все перечисленные выше факты определили цель и задачи данного исследования.

Цель исследования

Улучшить результаты хирургического лечения больных ущемленными послеоперационнымивентральными грыжами с использованием сетчатых эндопротезов путем интраоперационного применения низкотемпературной аргоновой плазмы с целью профилактики гнойно-воспалительных раневых осложнений.

Задачи исследования

1. Исследовать действие низкотемпературной аргоновой плазмы, получаемой на аппарате KLSMartin, на штаммы патогенных микроорганизмов в эксперименте.
2. Разработать и внедрить новый способ интраоперационной профилактики местных раневых гнойно-воспалительных послеоперационных осложнений с использованием низкотемпературной аргоновой плазмы в

ургентной хирургии послеоперационных вентральных грыж передней брюшной стенки.

3. Изучить эффективность действия низкотемпературной аргоновой плазмы, получаемой на аппарате KLSMartinc заданными параметрами,на микробный пейзаж операционной раны при герниопластике ущемленных послеоперационных вентральных грыж передней брюшной стенки.

4. Проанализировать частоту развития местных раневых осложнений в раннем послеоперационном периоде у больных ущемленными послеоперационными вентральными грыжами в группах сравнения.

5. Оценить отдаленные результаты применения низкотемпературной аргоновой плазмы, как метода интраоперационной профилактики,при герниопластикеущемленных послеоперационных грыж передней брюшной стенки.

Научная новизна

- ✓ Определены параметры работы аппарата KLSMartin для создания низкотемпературной аргоновой плазмы.
- ✓ Установлено, что в эксперименте после обработки культуры четырех штаммов бактерий (E. coli, E. aerogenes, K.Pneumonia, S. Aureus) низкотемпературной аргоновой плазмой, полученной на установке KLSMartin с заданными параметрами, достоверно отмечается рост меньшего числа их колоний на питательных средах.
- ✓ Доказана эффективность разработанного способа интраоперационной профилактики раневых осложнений на основании уровня микробной обсемененности раны до и после облучения аргоновой плазмой при герниопластике ущемленных послеоперационных вентральных грыж.

✓ Исследовано качество жизни пациентов в отдаленном послеоперационном периоде в однородных группах при грыжесечении ущемленных послеоперационных грыж.

Методы исследования

Проведено исследование в эксперименте invitro, клинические сравнительныеисследования — проспективные и ретроспективные. Клинические, биохимические, ультразвуковые, рентгенологические и статистические исследования.Все исследования выполнены в соответствии с принципами доказательной медицины.

Основные положения, вносимые в защиту

1. Применение «способа профилактики гнойно-воспалительных раневых осложнений при аллопластике ущемленных послеоперационных вентральных грыж»позволяет уменьшитьколичество раневых осложнений в виде нагноения раны в раннем послеоперационном периоде.
2. Обработка раны низкотемпературной аргоновой плазмой, получаемой на аппарате KLSMartin с заданными параметрами, при герниопластике ущемленных послеоперационных вентральных грыжпередней брюшной стенки способствует снижению риска развития рецидива послеоперационной вентральной грыжи.

Степень достоверности результатов исследований

Количество опытов в экспериментальной части исследования и объем выборки больных в клинической части исследования достаточны. Постановка цели и задач исследования аргументированы. Обработка и анализ полученных данных и результатов проведены в соответствии с принципами доказательной медицины, что свидетельствуют о достоверности полученных результатов и обоснованности выводов, сделанных в работе.

Апробация материалов диссертации

Доклады по теме диссертации представлены: на XXVI Пленуме хирургов Республики Беларусь и Республиканской научно-практической конференции «Актуальные вопросы гнойно-септической хирургии» (стендовый доклад), 27–28 сентября 2012 г., Бобруйск; на VI Международном научно-практическом симпозиуме «Белорусско-польские дни хирургии», 31 мая 2013г., Каменюки; на X Конференци «Актуальные вопросы герниологии», 31 октября – 01 ноября 2013г., Москва; на конференции общества хирургов Смоленской области 2014г., Смоленск, на заседаниях кафедр госпитальной и факультетской хирургии, проблемной комиссии по хирургии СГМУ.

Публикации

Опубликовано 11 научных статей и тезисов, из них 3 статьи в ВАК рецензируемых журналах. Получен 1 патент на изобретение.

Объем и структура диссертации

Диссертация изложена на 135 страницах машинописного текста и состоит изввeдения, обзора литературы, описания материалов и методов исследования, результатов собственных исследований, заключения, выводов и списка литературы,включающего 254 источников, в том числе 83 – иностранных. Работа иллюстрирована 6таблицами и 46 рисунками.

Личный вклад автора

Автором лично выполнены экспериментальные исследования invitro, 40% операций у больных проспективной группы исследования, в 100% случаев – интраоперационное применение «способа профилактики гнойно-воспалительных раневых осложнений при аллопластике ущемленных послеоперационных вентральных грыж», сбор данных и их статистическая обработка.

ГЛАВА 1. СОВРЕМЕННОЕ СОСТОЯНИЕ ВОПРОСА О ПРОФИЛАКТИКЕ МЕСТНЫХ РАНЕВЫХ ОСЛОЖНЕНИЙ ПРИ ГЕРНИОПЛАСТИКЕ УЩЕМЛЕННЫХ ПОСЛЕОПЕРАЦИОННЫХ ВЕНТРАЛЬНЫХ ГРЫЖ ПЕРЕДНЕЙ БРЮШНОЙ СТЕНКИ (ОБЗОР ЛИТЕРАТУРЫ)

1.1. Частота, причины и прогнозирование местных раневых осложнений при грыжесечении ущемленных послеоперационных вентральных грыж передней брюшной стенки

Местные раневые осложнения, развивающиеся в послеоперационном периоде при грыжесечении, приводят к значительному удлинению сроков лечения пациентов в стационаре, а, следовательно, к увеличению материальных затрат. Гнойно-воспалительные раневые осложнения после герниопластики - один их основных производящих этиологических факторов нарушения формирования соединительной ткани в проекции послеоперационного рубца, что является, в свою очередь, основной причиной рецидива послеоперационной грыж[58, 113,136,176, 225].

К раневым послеоперационным осложнениям при протезирующей герниопластике ущемленных послеоперационных грыж можно отнести нагноение, серому, инфильтрат раны, длительную лимфорею, лигатурные свищи, некроз краев раны [40, 67, 85, 138, 144, 165, 203, 217]. Многие авторы относят к раневым осложнениям только нагноения раны, тогда как серомы, инфильтраты, лигатурные свищи либо не упоминаются, либо трактуются как «нормальное» течение раневого процесса [210].Согласно литературным данным, частота раневых осложнений колеблется в значительных пределах, и по данным отдельных авторов достигает 50%[141].Это объясняется тем, что оперативное вмешательство при ущемленных грыжах производится в совершенно других условиях – как местных (бактериальная контаминация раны, ишемия тканей), так

и общих (экстренный характер вмешательства, наличие у пациента интоксикации, высокого внутрибрюшного давления, кишечной непроходимости, перитонита, декомпенсированной сопутствующей патологии).

Наиболее неблагоприятным раневым осложнением, по мнению некоторых авторов, является нагноение. Причем большинство ученыхсчитают, что любое спонтанное расхождение краев раны или их разведение на основании данных о превышении обсемененности гематом и сером критического уровня в 10^5 микробных тел на 1 г ткани относится к поверхностному или ограниченному нагноению. Это подтверждается результатами сопоставления вида раневых осложнений с риском развития рецидива послеоперационной вентральной грыжи. После нагноения раны рецидивы наблюдались в 77,9% случаев, а после лечения сером и гематом в 70,9%случаев[67].

Распространение нагноения на более глубокие слои раны (мышцы и апоневроз) создает необходимость удаления имплантата, а риск развития рецидивов при удалении протеза в таких условиях составляет 100% [165]. В данном случае микробный пейзаж раны, как правило, представлен ассоциациями колоний таких бактерий, как стрептококк, стафилококк, протей, кишечная палочка [119, 201].

Лимфорея после протезирующей герниопластики наблюдается в 60-92% случаев, являясь самым частым раневым осложнением в послеоперационном периоде. Длительная лимфорея возникает в результате широкой мобилизации подкожно-жирового слоя [77, 78, 113] и контакта с ним аллотрансплантата [85, 124]. Данный вид раневых осложнений увеличивает сроки пребывания в стационаре и может приводить к образованию сером и нагноению раны [210].

На фоне хирургического лечения больных ущемленными послеоперационными грыжами серомы могут возникать в 1-50% случаев [78]. При своевременном обнаружении и эвакуации содержимого после диагностики процесса при помощи УЗИ или КТ удается избежать возникновения их инфицирования[78].

В виду широкого распространения методов пластики грыжевых ворот синтетическими материалами количество инфильтратов послеоперационной раны неуклонно растет. Формирование инфильтрата, с одной стороны, вызывается асептической воспалительной реакцией на имплантированный протез и, с другой стороны, проявлением инфекционного процесса в ране. Наличие инфильтрата осложняет течение раневого процесса в раннем послеоперационном периоде, увеличивая сроки заживления раны и формирования послеоперационного рубца, приводит к развитию хронических воспалительных и грубых рубцовых изменений тканей в области сетчатого протеза, неприятным ощущениям больного [40, 67, 77, 85, 225].

Анализ разработанных на сегодняшний день способов оценки риска развития послеоперационных раневых осложнений позволяет выделить, наряду с общими для всех оперативных вмешательств факторами риска, особо значимые при герниопластике [201]. К общим факторам относят пожилой и старческий возраст больного, все заболевания и состояния, снижающие общую резистентность организма (сахарный диабет, хронические инфекционные заболевания, анемия и т.д.), заболевания, приводящие к повышению внутрибрюшного давления (хронические заболевания легких, хронические запоры), ожирение. Особо значимым фактором, приводящим к рецидиву грыжи, послеоперационным осложнениям и летальным исходам, является повышение внутрибрюшного давления [136]. Избыточное внутрибрюшное давление помимо кардиоваскулярных осложнений, приводит к избыточной нагрузке на ушитые ткани и шовную нить, сближающую ткани. При этом шовный материал приобретает режущие свойства, вокруг него формируется зона некроза и в последующем развивается несостоятельность шва [124].

Предрасполагающим фактором к возникновению раневых осложнений является «дремлющая инфекция» в области не рассосавшегося шовного материала [58, 152], рубцово-измененных грыжевых ворот и инородных тел, которым может являться ранее установленный синтетический протез [136,172], некротизированные органы в ущемленной грыже [113, 201].По данным S.S.

Bessaet al.(2012), у всех больных с нагноением раны после sublay герниопластики в анамнезе было нагноение раны, вызванное одним и тем же микроорганизмом - St. aureus. Некоторые авторы считают, что имеется прямая корреляция между раневым нагноением, приведшим к образованию грыжи, и нагноением раны после лечения рецидива[254].

На современном этапе наибольшее распространение получили методы закрытия грыжевого дефекта различными полимерными материалами. Это позволяет реализовать атензионный принцип герниопластики и сократить число рецидивов. Однако использование синтетических материалов создает дополнительные факторы риска. Литературные данные о влиянии использования синтетических имплантов на частоту раневых послеоперационных осложнений противоречивы.

Некоторые авторы придерживаются мнения, что применение эндопротезов увеличивает риск раневой инфекции [87].

Кроме того, после протезирующей герниопластики отмечается развитие специфических осложнений, ранее не отмечавшихся при аутогерниопластике: миграция протеза в просвет полого органа; образование кишечных свищей в результате контактного воздействия протеза на стенку кишки; образование кист имплантата; спаечная кишечная непроходимость при адгезии кишки с протезом; прорезывание швов в местах фиксации протеза с формированием рецидива грыжи или ущемлением полого органа и прочие [67, 138].

Отдельные исследованияне выявляют статистически значимых различий в частоте развития раневых осложнений при грыжесечении с пластикой местными тканями и с использованием эндопротезов – 8,1% и 12,5% осложнений соответственно [41]. На основании этого ряд авторов делает вывод о возможности использования аллопластики не только при ущемленной грыже без некроза ущемленных органов [41, 225], но даже в условиях инфицированной раны [119, 172, 206]. Так, Жебровский В.В. с соавт.(2010) считает, что опасность применения синтетических материалов в ургентной хирургии грыж преувеличена, и при

соблюдении правил асептики эти методы могут значительно упростить закрытие дефектов брюшной стенки [55].

Главным преимуществом применения синтетических эндопротезов является возможность ликвидировать дефект в брюшной стенке без натяжения, а это дает возможность избежать не только ишемии слоев раны, но и увеличения внутрибрюшного и внутригрудного давления, возникновения острой сердечно-легочной недостаточности и гипоксии, снижающей репаративные процессы и ведущей к раневым осложнениям [41, 51, 55, 64, 66, 172, 175].

Выбор конкретного вида протеза также оказывает значительное влияние на частоту раневых осложнений [64, 66, 206]. К основным свойствамсинтетического эндопротеза относится ячеистость и размеры пор. На основании размеров пор материалы, применяемые в герниологии, предложено разделить на 4 типа [27]:

I тип. Тотально макропористые материалы с размером пор более 75 мкм (Atrium, Marlex, Composix, Prolene, Surgipro, Trilex). Такие эксплантаты полностью проходимы для макрофагов, нейтрофилов, фибробластов, коллагеновых волокон, кровеносных капилляров.

II тип. Тотально микропористые материалы (e-PTFE, Gore-Tex). Эти эксплантаты имеют поры менее 10 мкм в одном из трех измерений.

III тип. Макропористые материалы с мультиволоконными или микропористыми компонентами (Teflon, Mersilene, Mycro-Mesh).

IY тип. Биоматериалы с субмакроскопическим размером пор (Silastic, Cellagard, Preclude Pricardial membrane, Preclude Dura Substitute). Эти материалы сами по себе не пригодны для герниопластики, но в сочетании с сетками I типа могут быть использованы для интраперитонеальной имплантации.

По данным AmidP.K. (1999) сетчатые материалы I типа наименее подходящие для вегетирования микроорганизмов и при нагноении раны они могут быть оставлены в своем ложе на фоне адекватного дренирования и антибактериальной терапии. В случае же нагноения раны при использовании сетчатого материала II типа необходимо полное его удаление. Поэтому считается,

что быстро прорастаемую тканями сетку «Vicril» лучше размещать под фасцией, а сетку «Marlex» под мышцами [41].

Большой размер пор сетчатого материала I и III типа не препятствует врастанию соединительно-тканных волокон, сетка фиксируется к тканям, что быстро ликвидирует «мертвое» пространство и препятствует образованию сером[124]. Аналогичные выводы делают и другие авторы, которые изучали особенности раневого процесса при ретромышечной позиции крупно- и мелкоячеистых сеток [77, 87, 152, 247].

Важным параметром является материал, из которого изготовлен эксплантат.Уже в1950 году Cumberland и Scales сформулировали критерии идеального материала для имплантации, которые позднее были дополнены. В наибольшей степени идеальным критериям отвечают протезы из полипропилена, которые хорошо прорастают тканями, препятствуют жизнедеятельности и размножению микробов, что позволяет не удалять протез даже при нагноении раны [41, 64]. Однако, при имплантации полипропилена развивается выраженная воспалительная реакция с образованием сером с вероятностью последующего инфицирования [210]. Кроме того, хронизация воспаления в области протеза приводит к формированию грубых рубцовых тканей, деформирующих сетку и способствующих возникновению чувства инородного тела в брюшной стенке и ограничению её подвижности. Развитие контракциипередней брюшной стенки приводит к рецидиву грыжи [113, 175]. Выраженность воспалительной реакции на полипропиленовый протез прямо зависит от его размеров [41]. Попытки уменьшить количество имплантированного полипропилена путем уменьшения размеров протеза, установки «легких» и композитных протезов привели к увеличению частоты рецидивов с 4-7% до 12-17% [136].

На частоту возникновения раневых осложнений влияет расположение сетчатого протеза по отношению к мышечно-апоневротическим структурам передней брюшной стенки [51, 77]. Возможны три основных варианта расположения протеза: над апоневрозом (onlay), с замещением дефекта в апоневрозе протезом с фиксацией его к краям апоневроза (inlay), под апоневрозом

– ретромускулярно или предбрюшинно (sublay).Считается, что такие раневые осложнения, как серомы, инфильтраты и нагноения развиваются чаще при герниопластике onlay и inlay. Герниопластика sublay в настоящее время более предпочтительна, но для неё характерны такие специфические осложнения, как образование кишечных свищей, ущемление петли кишки между краем эксплантата и брюшной стенкой [51, 77, 85, 138, 165, 172, 175, 247, 254].

1.2.Методы профилактики местных раневых осложнений при грыжесечении ущемленных послеоперационных вентральных грыж передней брюшной стенки

Все используемые мероприятия по профилактике раневых осложнений при хирургическом лечении ущемленных послеоперационных вентральных грыж передней брюшной стенки можно разделить на три группы: предоперационные, интраоперационные и послеоперационные. Однако данная классификация носит условный характер, так как некоторые методы могут успешно применяться на всех этапах или использоваться в сочетании [7, 25, 79, 103, 117].

Исторически сложившимся универсальным методом профилактики раневых осложнений, применяемым на всех этапах лечения, является – антибиотикопрофилактика[151, 250]. Предоперационное применение антибиотиков включает внутривенное болюсное введение антибиотика (наиболее предпочтительно – назначение цефалоспоринов второго-третьего поколения за 30-60 мин до операции). Недостатками антибиотикопрофилактики в ургентной хирургии грыж являются:низкая эффективность в условиях полиантибиотикорезистентности нозокомиальной микрофлоры, возможность формирования антибиотикорезистентности микробов в ране вследствие кратковременного воздействия антибиотика, необходимость системного воздействия антибиотика [151]. Антибиотикопрофилактика при герниопластике

полипропиленовым сетчатым протезом не оказывает влияния на воспалительную реакцию со стороны тканей на протез, а именно данная реакция тканей является причиной развития сером, инфильтратов и повышает риск развития инфекции в области хирургического вмешательства. Рандомизированными исследованиями не доказано достоверного снижения частоты развития инфекции в области хирургического вмешательства при применении антибиотикопрофилактики при грыжесечениях выполненных в плановом порядке [105, 165].

Интраоперационные методы профилактики наиболее широко распространены на сегодняшний день, однако и наиболее противоречивы. Основу мер профилактики во время оперативного вмешательства составляют манипуляции, направленные на снижение травматизации тканей (щадящая техника оперирования и анатомичная препаровка тканей) и предупреждение контаминации раны инфекционными агентами. Для разделения тканей при хирургическом лечении ущемленных послеоперационных грыж передней брюшной стенки предложено использовать: расфокусированный луч CO_2-лазера LST-20, аргоновый коагулятор[2, 3], ультразвук в режиме резонанса или электрокоагуляцию. С одной стороны, использование электрокоагуляции предотвращает истечение лимфы из поврежденных лимфатических сосудов, уменьшает количество лигатур в зоне операции и значительно сокращает ее длительность. С другой стороны, приводит к локальному ожогу тканей, что усиливает экссудацию серозной жидкости в послеоперационном периоде [117]. Предложено применение аргон-плазменной коагуляции мягких тканей операционной раны: на завершающем этапе операции проводили тщательную аргон плазменную коагуляцию мягких тканей в операционной ране электрохирургическим генератором FORCE FX-8CA с блоком подачи газа аргон FORCEARGONEII-8 (Valleylab, США). Использование аргон-плазменной коагуляции мягких тканей операционной раны позволило уменьшить длительность серозной экссудации из раны с 5-7 до 3-4 суток, сократить развитие сером с 38,7% до 18,2%, инфильтратов операционной раны с 16,7% до 6,3%,

длительность лечения с 17,0 ± 2,0 до 10,0 ± 1,5 суток и, тем самым, улучшить ближайшие результаты лечения [2].

Объем операции – еще один фактор, влияющий на частоту послеоперационных осложнений. Морфологические исследования доказали, что отслойка клетчатки от апоневроза в пределах проекции внутренней половины прямой мышцы живота не приводит к ишемии свободного края кожно-жирового лоскута. Более же широкая мобилизация ведет к пересечению крупных перфорантных сосудов, ишемии, развитию раневых осложнений и числа рецидивов до 32% [135]. Предложено интраоперативное использование ангиографии с индоцианином зеленым (ICG angiography with the SPY system) для идентификации нарушения перфузии в тканях операционной раны, что помогает интраоперационно четко установить границы необходимой резекции нежизнеспособных тканей. Проведен анализ лечения 17 пациентов (12 - не выполнялась ангиография («non-ICG cohort») и 5 проводили ангиографию с индоцианином («ICG cohort») для определения границ резекции тканей). Раневые осложнения возникли у 5 (42%) пациентов «non-ICG cohort» и у 1(20%) пациента «ICG cohort» [205]. Исследования люминесцентных изображений с индоцианином зеленым, проведенные J. Choet al., установили, что лишь у 30% пациентов имелся адекватный уровень перфузии тканей, в то время как у 70% - ткани имели недостаточную перфузию, что требовало дополнительного иссечения потенциально нежизнеспособных тканей[182].

Объем операционной травмы, в первую очередь, зависит от вида пластики грыжевого дефекта и свойств синтетического эндопротеза. Атензионная пластика в последние годы стала активно внедряться в ургентной хирургии послеоперационных грыж, поскольку помогает нормализовать внутрибрюшное давление [57, 79, 115, 175, 243]. Данный вид пластики, как метод выбора при ущемленных грыжах, одобрен на Всероссийской конференции хирургов в 2009 г.. Клиническими исследованиями доказано, что использование полипропиленовых сетчатых эндопротезов может эффективно и безопасно применяться в ургентной хирургии ущемлённых послеоперационных грыж[151, 251],существенно не влияя

на риск развития местных гнойно-воспалительных раневых осложнений даже при лечении осложненных форм ущемленных вентральных грыж [41, 119, 172, 206, 225].

На сегодняшний день широко распространенными способами пластики с использованием сетчатых эндопротезов считаются методики: inlay, onlay, sublay[41, 55, 66, 175]. Размещение сетки непосредственно на брюшине определяет высокий риск развития кишечных свищей [77, 78]. При применении методики «onlay» вероятен некроз жировой клетчатки из-за ее значительной мобилизации и длительная лимфорея из-за контакта имплантата с ней [77, 78, 113].В случаях закрытия грыжевых ворот по методу «inlay» имеется высокий риск рецидива грыжи [51, 64, 87]. Многие современные авторы считают имплантацию сетчатого эндопротеза по способу sublay – методом выбора. Данный вариант пластики брюшной стенки ассоциируется с небольшой частотой рецидивов (2-–12%), наилучшими анатомическим и функциональным восстановлениями брюшной стенки [64, 66, 87].

В современной экстренной хирургии ущемленных послеоперационных вентральных грыж все большую популярность набирают лапароскопические способы оперативного лечения. Применение лапароскопической герниопластики при ущемленной вентральной грыже способствует уменьшению количества инфекционных раневых осложнений, сокращению сроков пребывания пациента в стационаре, однако увеличивает время операции [203].

Для интраоперационной профилактики раневых осложнений некоторые авторы предлагают снижать размеры и объем (использовать протезы с меньшей поверхностной плотностью) сетчатого материала. По данным отдельных авторов, использование облегченного полипропиленового эксплантата с размером пор 5 мм позволяет снизить частоту образования сером до 28% [13, 117].

Другие авторы предлагают использование бесшовной (атензионной) пластики передней брюшной стенки сетчатым эндопротезом. Сетка имеет центральную часть (диск), которая служит эндопротезом брюшной стенки и периферическую (фиксирующие лучи), предназначенную для фиксации к тканям.

Висцеральная поверхность сетки сверхгладкая, обладает антиадгезивными свойствами, париетальная же - сформирована специально для прорастания соединительной тканью. Техника имплантации сетки заключается в следующем: производят основной этап операции – грыжесечение, обработку грыжевого мешка, ворот, адгезиолизис, далее накладывают сетку на брюшную стенку и выполняют разметку точек фиксации эндопротеза, используя эндопротез в качестве шаблона, затем сетку помещают в брюшную полость, в точке фиксации вводят троакар, проводят через его гильзу петлю, захватывают фиксирующий луч сетки и осуществляют его тракцию кнаружи. Таким же образом проводят через брюшную стенку остальные фиксирующие лучи [154]. Данный метод применен Паршиковым В.В. и соавторами у пациентов с ущемленными послеоперационными вентральными грыжами. В первой группе (n=88) выполнялись грыжесечения традиционными способами с пластикой местными тканями. Пациентам второй группы (n=139) операцию завершали атензионной аллопластикой. Нагноение послеоперационной раны отмечено в первой группе у 3 пациентов (3,41%), во второй — у 4 (2,88%) [118].

В качестве альтернативы синтетическим эндопротезам, преследуя цель профилактики гнойно-воспалительных осложнений в условиях высокой бактериальной контаминации раны, предполагается возможность использования биологических сеток. Так в описанных клинических случаях A. Cavallaro et al. [180] при использовании биологического трансплантата (лист бычьего перикарда – Tutomesh®; Tutogen Medical, Германия) в условиях высокой бактериальной обсемененности операционного поля не наблюдалось существенных послеоперационных раневых гнойно-воспалительных осложнений.

Важное значение для интраоперационной профилактики гнойно-воспалительных осложнений имеет ликвидация полостей в зоне операционной раны и их дренирование. С целью ликвидации свободных полостей в послеоперационной ране предложены методы подшивания подкожно-жировой клетчатки к апоневрозу отдельными погружными или чрескожными съемными швами [103]. Такие методы позволяют лишь частично уменьшить остаточные

полости, поэтому главная роль остается за адекватным дренированием операционной раны. На ранних этапах развития герниологии остаточную полость независимо от ее размера никогда не дренировали, а скопление серозно-геморрагической жидкости ликвидировали только при помощи повторных пункций. На сегодняшний день применяется принцип дифференцированного выбора способа дренирования. При использовании сеток небольшого (10×10 см) размера остаточную полость можно не дренировать. Большинство хирургов используют дренажные системы, основанные на принципе принудительного удаления экссудата из раны [2], для чего предложены различные методы дренирования. Риск образования сером в послеоперационной ране резко снижается при расположении сетчатого эндопротеза в ретромышечной позиции и применении постоянной эвакуации раневого содержимого через дренажи [51].

Основываясь на этих данных, Европейское общество герниологов разработало рекомендации, согласно которым после пластики брюшной стенки у пациентов с послеоперационными вентральными грыжами независимо от вида использованного пластического материала операция должна заканчиваться установлением в ране дренажей, соединенных с аппаратом для постоянной эвакуации отделяемого [103]. Другие авторы ставят под сомнение целесообразность и необходимость дренирования послеоперационной раны при всех грыжесечениях [210].

Исторически сложившимися и применяемыми методами профилактики раневых осложнений являются промывание раны раствором антисептика во время операции или местное инфильтрационное введение антибиотиков. Так предложен способ, при котором во время операции антибиотики инфильтрационным способом вводили дважды с последующим введением внутримышечно до 72 часов [250].

Новыми технологиями в профилактике гнойно-воспалительных осложнений являются использование сетчатых эндопротезов и шовного материала с антибактериальными компонентами. Примером сетчатого эндопротеза с антимикробным компонентом может служить герниопротез ПСГА

фирмы ЗАО «Плазмофильтр», г. Санкт-Петербург. При изготовлении ПСГА на сетку из комплексных лавсановых нитей (по современным представлениям лавсан – наиболее биосовместимый медицинский полимер) наносится полимерное покрытие, содержащее нанокластеры серебра. Предлагаемая антимикробная защита имеет двойное противодействие инфекции. Во-первых, это антимикробное действие нанокластеров серебра, заключающееся в пролонгированном (до 5 суток) подавлении образования на поверхности сетки микробной биопленки. Во-вторых, это блокада пустот между элементарными нитями сетки высокомолекулярным полимером, который превращает комплексную нить в мононить, предотвращая тем самым развитие опасной микрофлоры. В организме, постепенно растворяясь, полимер освобождает эти пустоты, что способствует прорастанию сетки соединительной тканью по асептическому типу [15]. Проведенные исследования подтвердили антимикробное действие нанокластеров серебра на монокультуры в пределах 3-5 суток и выявили полное отсутствие биопленки на поверхности протеза к концу третьей недели. В опытах in vivo пролонгированный антимикробный эффект сохранялся до пяти суток и более, что подтверждалось отсутствием микробных биопленок на поверхности эксплантата Противовоспалительное действие способствовало оптимизации репаративного процесса в ране. Отмечены более быстрая интеграция герниопротеза в окружающие ткани по асептическому типу на всех сроках эксперимента и отсутствие признаков, характеризующих осложненное течение имплантации. Представленные экспериментальные материалы нашли свое подтверждение в благоприятных результатах клинических наблюдений, которые составили 540 герниопластик. Каких-либо осложнений воспалительного характера отмечено не было [122]. В зарубежной литературе имеются данные о применении гентамицин импрегнированных сетчатых эндопротезов. При испытаниях invitro не получено роста штаммов Staphylococcusaureus(ATCC25923; Mu50; ST239) на гентамицин-импрегнированных сетчатых эндопротезах.Invivo сывороточные уровни гентамицина через 6 часов после их имплантации были в диапазоне 0.4-2.9 мг / л,

среднее 1,2 ± 0,7 мг / л),через 24 часа онисниздились на 90-65% от указанных значений у всех пациентов [250].

Применение шовного материала с антибактериальным покрытием является современным методом интраоперационной профилактики гнойных раневых послеоперационных осложнений, а так же мерой профилактики «дремлющей» инфекции. Е.М. Моховым и Н.Г. Евтушенко был применен шовный материал с антимикробными свойствами «Никант», разработанный во Всероссийском научно-исследовательском Институте синтетических волокон (ВНИИСВ). При аллопластике в послеоперационном периоде наблюдались следующие раневые осложненияв основной и контрольной группе соответственно: серома – у 5 (7,1%), и у 11 (15,7%), инфильтрат – у 4 (5,7%)и у 7 (10%), нагноение послеоперационной раны – не было и 3 (4,3%) больных, то есть отмечено достоверное уменьшение количества ранних и поздних осложнений в контрольной группе.На основании вышеизложенного, можно сделать вывод, что применение биологически активного (антимикробного) шовного материала в плановой и экстренной герниологии позволяет уменьшить количество раневых осложнений и, таким образом, снизить процент рецидивов [102].

В последнее время в качестве интраоперационной профилактики стало широко применяться облучение операционной раны низкоинтенсивным лазерным излучением. Примером может служить способ профилактики гнойно-воспалительных раневых осложнений ущемленных послеоперационных вентральных грыж с применением лазеротерапии. Использование данного метода профилактики на этапе хирургического лечения больных ущемленными послеоперационными грыжами способствует уменьшению числа местных раневых послеоперационных осложнений [166].

В послеоперационном периоде основная часть мер профилактики направлена на уменьшение, раннюю диагностику и эвакуацию скоплений патологических жидкостей в ране.

Наиболее используемым методом профилактики, направленным на уменьшение количества отделяемого из послеоперационной раны, является

ношение эластического бандажа. Это позволяет, используя дозированную компрессию раны при помощи эластического бандажа, равномерно прижимать кожные лоскуты к поверхности эксплантата.При этом брюшная стенка полноценно участвует в процессе дыхания.

На сегодняшний день наиболее безопасными и эффективными методами диагностики присутствия патологических жидкостей в ране являются ультразвуковоеисследование или компьютерная томография [104, 106]. Результаты исследований, полученные с помощью этих методов диагностики, позволяют установить локализацию скопления жидкости, оценить эхоструктуру и эхогенность тканей передней брюшной стенки в зоне операции [117]. Дренирование и удаление жидкостных скоплений под ультразвуковым наведением является методом выбора [231]. Предложен метод диагностики послеоперационных раневых осложнений с использованием компьютерной томографии. Применение томографии позволяет оценить состояние брюшной стенки и выявить ряд местных осложнений в послеоперационном периоде. Метод позволяет оценить состояние трансплантата, примененного для пластики после грыжесечения.

Физиотерапевтические процедуры используются как методы послеоперационной профилактики раневых осложнений. Доказано, что использования УВЧ способствует предупреждению развития воспалительного инфильтрата, уменьшению острых проявлений и боли. Кроме того, предложено использование низкоинтенсивного лазерного излучения в послеоперационном периоде у больных ущемленными вентральными грыжами. В проведенном исследовании отмечено снижение количества раневых послеоперационных осложнений на 8,5% в группе пациентов, в лечении которых применялся данный метод профилактики по сравнению с группой контроля. Одновременно зарегистрировано уменьшение болевого синдрома в послеоперационном периоде и сокращение сроков дренирования раны в среднем на 2,9 дня у пациентов основной группы [166].

1.3. Применение потока низкотемпературной аргоновой плазмы в медицине. Влияние плазменного потока на раневой процесс и патогенную флору

Первые упоминания о применении плазмы в хирургии датируются 1968 годом. Первый аналог современного плазменного скальпеля был создан американскими изобретателями под руководством К. Линка в 1970 году [236]. В 1980 году на Смоленском авиационном заводе группа авторов под руководством инженера-конструктора А.С. Береснева создала более современную и адаптированную к клиническим условиям плазменную хирургическую установку СУПР – М,получившая свое дальнейшее развитие в установках типа «Факел» и УМПР – 20[22,23].

Действия плазменных хирургических установок заключается в образовании потока высокотемпературного газа –плазмы. Общий принцип работы данных установок основан на пропускании инертного газа через электрический разряд. При этом происходит нагревание газа до 3000 – 10000 градусов и его ионизация. По мере удаления от ядра плазменного потока, температура струи значительно снижается. В качестве инертного газа в плазмогенераторах наиболее часто применяется гелий или аргон [54]. Высокотемпературная струя плазмы может применяться для рассечения кожи, мягких тканей и гемостаза [63]. При анализе результатов лечения пациентов после применения данного метода показана нецелесообразность рассечения плазменным скальпелем тканей передней брюшной стенки. Заживление при этом в 40 % случаев идет по типу «вторичного натяжения». Высокотемпературный поток плазмы нашел свое применение в операциях на полостных органах: рассечение тканей желудка и кишечника. При этом наряду с быстрым и эффективным рассечением, плазменный скальпель осуществляет надежный гемостаз, позволяя отказаться от прошивания или коагуляции сосудов подслизистого слоя, тем самым сокращается время операции; «сваривание» слоев стенки полых внутренних органов препятствует пролабированию слизистой, создавая идеальные условия для наложения

анастомозов [121]. Благодаря высокой температуре плазменной струи происходит пиролиз и испарение воды в микробной клетке, тем самым достигается стерилизующий эффект ран полых органов, а так жепроисходит гибель опухолевых клеток в зоне воздействия. При этом по величине повреждения тканей и времени процесса заживления плазменный скальпель сопоставим с традиционными способами рассечения тканей [121].

Проводилось активное внедрение плазменного скальпеля в хирургии паренхиматозных органов. В настоящее время высокотемпературный поток плазмы применяется в резекции печени, селезенки, почки, поджелудочной железы, остановке кровотечения при травме печени или селезенки. К достоинствам применения плазменного скальпеля относятся: минимальная кровопотеря, отсутствие желчеистечения, снижение возможности диссименации раковых клеток [63]. Гемостатический эффект плазменной струи обусловлен испарением тканевой жидкости, образованием внутрисосудистых тромбов. Гемостазу также способствует «усадка» ткани, в результате чего площадь раны уменьшается в среднем на 20 %, вызывая смыкание просвета сосудов. Морфологические изменения плазменной раны печени выявляют многослойную структуру [63]. Последняя включает в себя поверхностно расположенный слой струпа, под которым находятся коагулированный белок, ядерный слой (клетки, лишенные цитоплазмы), зона отека и кровоизлияний. Прочность биологической сварки сосудов обеспечивают второй и третий слои. Таким образом, в результате воздействия высокой температуры удается коагулировать артериальные сосуды диаметром до 1-1,5 миллиметров и венозные – диаметром до 3 миллиметров. При этом осуществляется эффективный холестаз.

Применение плазменного скальпеля при ампутациях конечностей так же имеет свои достоинства. При этом отмечается стойкий анальгезирующий эффект, а в послеоперационном периоде – отсутствие фантомных болей [202].

Широко используется поток плазмы в торакальной хирургии. Рассечение тканей грудной стенки происходит почти без кровопотери. При резекции легочной ткани достигается качественный гемостаз сосудов и аэростаз на

бронхахдиаметром до 3 миллиметров [63]; отмечено антибактериальное действие; отсутствует деформация легкого, что способствует его расправлению. Доказана эффективность применения потока плазмы при краевых и атипичных резекциях легких, пересечении спаек, шварт, крупных бронхов (особенно при наличии гнойного эндобронхита), остановке капиллярного кровотечения, обработке остаточных полостей, эмпиемэктомии, а также в хирургии эхинококкоза легких. Использование расфокусированной плазмы в этих случаях способствует более гладкому течению послеоперационного течения. Зарегистрировано снижение риска рецидива пиоторокса и кровотечения [63].

Процессы заживления раны после рассечения тканей паренхиматозных органов потоком высокотемпературной плазмы проходят по типу продуктивного асептического воспаления. Раны заживают в обычные сроки эластичным рубцом [63].

По итогам изучения действияплазменного потока стало известно, что воздействие возможно не только при непосредственном соприкосновении с органами и тканями, но и при действии с определенного расстояния. Установлено, что расфокусированный плазменный поток оказывает положительный эффект на тканевые процессы. Для получения расфокусированного потока необходима струя плазмы инертного газа с определенными характеристиками (длина струи 5 – 8 сантиметров, диаметр ее 5 – 10 миллиметров)[14].

При воздействии расфокусированным потоком на ткани получен ряд важных физико-биологических феноменов. Так в опытах доказано, что при облучении культур бактерий низкотемпературной плазмой наблюдается (особенно в отношении грамотрицательной флоры) антибактериальный эффект [14, 31, 50, 148, 187,188,189, 190, 200]. Данный эффект достигается за счет ультрафиолетового компонента в спектре излучения плазменного потока и наличия высокой концентрации озона (свыше 0,5 мг/м^3) в зоне облучения [38]. Преобразованию кислорода в озон способствуют электрическая дуга, ультрафиолетовое излучение и ионизированный газ. Озон,

обладающийантимикробнымисвойствами, широко и давно применяется в лечении гнойных ран в различных отраслях хирургической науки. При применении озона отмечено значительное снижение степени бактериальной контаминации ран. А длительность лечения пациентов с гнойными ранами уменьшается [30].

В литературе имеются данные об использовании озона для профилактики возникновения раневых гнойно-воспалительных послеоперационных осложнений. Предложен способ интраоперационной обработки озоном лапаротомных ран у больных высокого риска развития гнойных осложнений (иммунодепрессия, продолжительные и травматические операции, сопровождающиеся вскрытием просвета полого органа, гнойно-воспалительный процесс в брюшной полости и др.). При оценке результатов отмечено снижение частоты гнойно-воспалительных послеоперационных осложнений [178].

Активно изучалось выявление расфокусированной низкотемпературной плазмы на течение раневого процесса и заживление раны при предоперационном облучении модели инфицированной раны, а так же на общую реактивность организма [91]. Результаты анализа полученных данных говорят об интенсификации процессов:наблюдается выход в рану большого числа моноцитарных клеток в состоянии фагоцитарной активности;раньше регистрируется регенераторный тип цитограмм [91]. Отмечается подавление свободнорадикального окисления, активируются обменные процессы, снижается уровень циркулирующих иммунных комплексов, что ускоряет течение первой фазы воспаления, а снижение инфильтрации ткани нейтрофильными лейкоцитами указывает на асептический продуктивный характер его;активируется развитие грануляционной ткани и эпителизации. О последнем эффекте свидетельствует увеличение в ране количества фибробластов и клеток гистиоцитарного ряда, ускорение созревания коллагеновых волокон [134]. Кроме того, положительное действие на рану оказывают ионизированные частицы и умеренное тепло плазменного потока, способствующие улучшению микроциркуляции в тканях, нормализации обменных процессов, стимуляции местного иммунитета [138]. Облучение низкотемпературной плазмой культуры макрофагов повышает их

фагоцитарную способность. А при воздействии на лимфоциты зафиксирована стимуляция их пролиферативной активности [138].

Основываясь на перечисленных выше свойствах, низкотемпературная плазма начала активно использоваться при лечении гнойных заболеваний мягких тканей [30,143]. Во время обработки гнойных ран при проведении хирургической обработки степень микробной контаминации снижалась на 1- 2 порядка [14]. При воздействии на анаэробную неклостридиальную инфекцию мягких тканей показатель бактериальной загрязненности раны уменьшался на 5-6 порядков [187]. При воздействии плазмой рана подсушивалась, удалялись налеты фибрина, уменьшался отек краев, отмечалось анальгезирующее действие. Сокращение экссудативной фазы способствовало более раннему наступлению фазы регенерации [143]. Активация репаративных процессов создавало условия для скорейшего наложения вторичных швов [30].

Облучение низкотемпературной плазмой гнойных ран молочной железы у больных лактационным маститом уменьшило количество молочных свищей в 3,5 раза. Так же отмечено сокращение сроков лечения пациентов с данной нозологией [88].

Использование расфокусированной низкотемпературной плазмы у больных хроническим остеомиелитом на хирургическом этапе лечения обеспечило более надежную санацию полостей после секвестрэктомии, позволило предотвратить развитие местных послеоперационных осложнений, получить хорошие отдаленные результаты [63].

Клинически оправданным считается применение плазменного облучения при микробных экземах, у больных с трофическими язвами, свищевыми и спицевыми формами остеомиелита [30]. Под воздействием низкотемпературной плазмы пациенты отмечали уменьшение зуда, отека, гиперемии, мокнутия.

При облучении поверхностей расфокусированным потоком аргоновой плазмы пациенты не испытывают неприятных ощущений, во время процедуры большинство из них отмечали лишь «приятное» тепло в зоне обработки. Положительный эффект регистрировался уже после нескольких процедур [63].

Особо следует отметить, чторабота с низкотемпературной плазмой безопасна как для пациентов, так и для медицинского персонала. В опытах доказано отсутствие мутагенного влияния ионизированной плазмы на генетический аппарат клетки [200].

Основываясь на выше перечисленных положительных свойствах низкотемпературной плазмы на ткани организма человека, следует предположить, что ее применение в условиях высокой бактериальной обсемененности операционной раны, ишемии и нарушении обменных процессов в тканях представляется весьма перспективным интраоперационным способом профилактики раневых осложнений в ургентной хирургии. Однако необходимо более детальное изучение для внедрения данного способа в клиническую практику, в частности –в хирургию ущемленных послеоперационных вентральных грыж.

ГЛАВА 2. ОБЩАЯ ХАРАКТЕРИСТИКА ЭКСПЕРИМЕНТОВ, КЛИНИЧЕСИХ НАБЛЮДЕНИЙ И МЕТОДОВ ИССЛЕДОВАНИЯ

2.1.Дизайн научно-исследовательской работы

Дизайн научно-исследовательской работы продемонстрирован на рисунке 1.

Рисунок 1. Дизайн научно-исследовательской работы

2.2.Экспериментальные исследования

Эксперименты выполняли invitro. В экспериментальныхисследованиях изучено влияние низкотемпературной аргоновой плазмы, получаемой на аппарате KLSMartin с заданными параметрами, на штаммы культур бактерий:E. coli, E. aerogenes, K. pneumoniae, S. Aureus (штамм 209р.).

Наблюдения распределили на две группы: группа А – проводили облучение бактерий низкотемпературной аргоновой плазмы (основная группа) и группа Б – облучение не выполняли (контрольная группа). При этом брали суточные агаровые культуры каждого вида бактерий и готовили маточные взвеси в физиологическом растворе до 5 единиц мутности по оптическому стандарту ($5 \cdot 10^8$ микробных клеток). Из этого разведения получали взвеси, содержащие $5 \cdot 10^7$ микробных тел в 1 мл. По 0,1 мл взвеси каждого вида бактерий из указанного разведения помещали на соответствующую питательную среду в центр чашки Петри. Питательной средой для стафилококков служил желточно-солевой агар, для энтеробактерий– среда Эндо.

Для получения достоверных результатов каждую культуру микробов высевали и облучали семикратно. На штаммы воздействовали аргоновой плазмой, полученной с помощью установки KLS Martin со скоростью подачи аргона 2 л/мин и напряжением 40 Вт, избыточное давление газа (плотность плазменного потока) – 0,25-0,3 кг /см^2. Обработку проводили с расстояния 5-6 см от сопла до поверхности с экспозицией 5-8 секунд на 1см^2. При выбранных параметрах температура на поверхности питательных сред не превышает 38С^o, что исключало негативное температурное влияние на микроорганизмы(при измерении инфракрасным термометром NF-3101)(рисунок2).

Рисунок2. Инфракрасный термометрNF-3101

После обработки штаммов потоком аргоновой плазмы, шпателем рассевали капли взвеси по поверхности питательной среды. Чашки Петри помещали в термостат при температуре 37 градусов Цельсия. Через сутки подсчитывали выросшие колонии каждого вида бактерий.

2.3. Клинические наблюдения и методы исследования

2.3.1. Клинические наблюдения

В основу научно-исследовательской работы положены данные результов лечения 160 больных ущемленными послеоперационными вентральными грыжами передней брюшной стенки, оперированных в Областной больнице №1 г. Брянск в период с 2006 по 2015 годы. Пациенты были распределены на две группы. Критериями подбора больных, составивших генеральную совокупность клинического исследования, были: сроки ущемления, содержимое грыжевого

мешка, наличие осложненных форм грыж, вид и способ герниопластики (рисунок3).

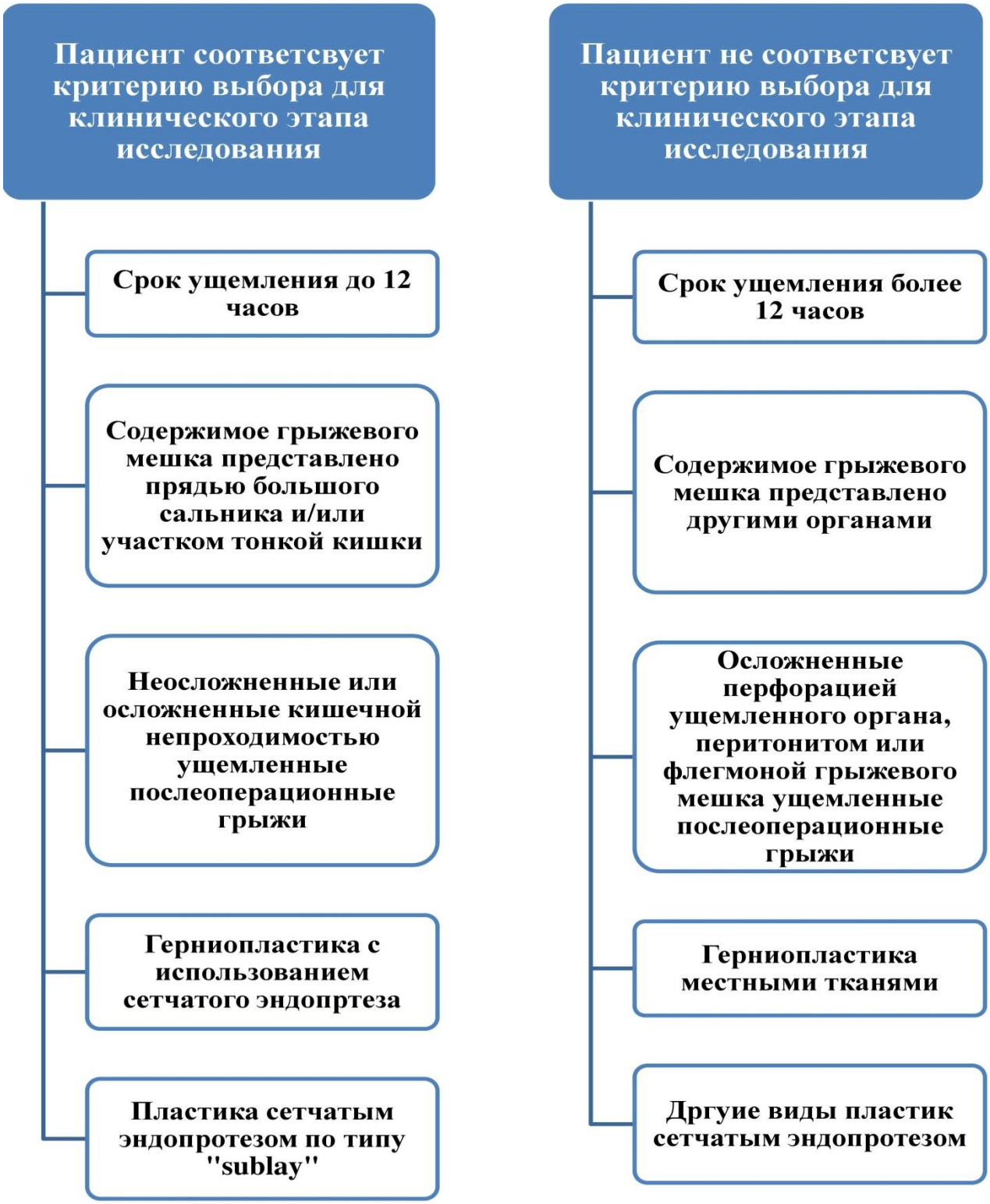

Рисунок 3. Критерии выбора пациентов для клинического этапа исследования

1 группусоставили 80 пациентов, которым выполняли герниопластику с использованием сетчатого эндопротеза по типу «sublay» с интраоперационным применением низкотемпературной аргоновой плазмы,в качестве способа профилактики местных раневых послеоперационных гнойно-воспалительных осложнений. Пациентам 2 группы (n=80) выполнялось грыжесечениес пластикой сетчатым эндопротезом по типу «sublay» без дополнительной интраоперационной профилактики.

Группы формировались методом случайной выборки.По основным клиническим показателям, таким как пол, возраст, анамнез они были однородными. Для репрезентативности проводимых исследований – всех пациентов обследовали общеклиническими и физикальными методами по органам и системам, а также выполняли комплекс лабораторных и инструментальных методов исследования (лабораторные исследования: клинический анализ крови, группа крови и Rh- фактор, сахар крови, билирубин, коагулограмма, креатинин, мочевина, кровь на RW,Hbs-Ag, HCV, антител к ВИЧ, клинический анализ мочи;инструментальные исследования: ЭКГ, обзорная рентгенография органов грудной клетки, обзорная рентгенография брюшной полости, УЗИ или/и КТ брюшной полости и грыжевого выпячивания – по показаниям).

В обеих группах исследования преобладали женщины (в среднем 88,1% среди всех пациентов), средний возраст пациентов в 1 группе составил 62,1±1,4 года, во 2 группе – 58,0±1,3лет. Средняя длительность грыженосительства: в 1 группе 8,4±0,9 года, во 2 группе – 6,9±0,8 лет (таблица 1).

Таблица 1.

Распределение пациентов по полу, возрасту и длительности грыженосительства

Критерий / Группа	Пол, абс(%)		Средний возраст, (лет)	Средняя длительность грыженосительства,
	Женский	Мужской		

				(лет)
1 группа	72(90)	8(10)	62,12±1,43	8,43±0,92
2 группа	69(86)	11(14)	58,04±1,31	6,89±0,78

Длительные сроки грыженосительства объясняются в большинстве случаев наличием медицинских противопоказаний к плановой операции или самоотказом пациентов от плановой операции и обращения за медицинской помощью. Большинство случаев наблюдения составили срединные послеоперационные вентральные грыжи передней брюшной стенки. Количество рецидивных послеоперационных вентральных грыж передней брюшной стенки в 1группе вобщем составило 30 (37,5%), во 2 группе - 28 (35%) пациентов. Высокий процент рецидивных грыж во всех группах сравнения можно обосновать несколькими факторами: применением в большинстве случаев аутопластики при герниопластике в ЦРБ по месту жительства; развитием местных гнойно-воспалительных раневых осложнений в раннем послеоперационном периоде; несоблюдением пациентами режима физической нагрузки и ношения эластического бандажа в раннем послеоперационном периоде.Подробные данные о распределении пациентов групп наблюденияпо локализации грыжи, ширине грыжевых ворот и наличию рецидива представлены в таблице 2.

Таблица 2.

Распределение пациентов по классификации Shevrel-Rath.

Критерий / Группа	S,абс(%)			W, абс(%)				R, абс(%)			
	M	L	ML	W1	W2	W3	W4	R0	R1	R2	>R3
1 группа	78 (97,5)	2 (2,5)	0 (0)	18 (22,5)	47 (57,75)	12 (15)	3 (3,75)	50 (62,5)	22 (27,5)	3 (3,75)	5 (6,25)
2 группа	78 (97,5)	1 (1,25)	1 (1,25)	18 (22,5)	47 (57,75)	11 (13,75)	4 (5)	52 (65)	20 (25)	5 (6,25)	3 (3,75)

В группах исследованияущемленные послеоперационные грыжи были представлены преимущественно первичными (у 50(62,5%) и 52(65%) пациентов 1 и 2 групп соответственно) срединными грыжами (у 78(97,5%) пациентов в обеих группах) с шириной грыжевых ворот до 10 см (у 65(81,25%) пациентов в обеих группах).

Оперативные вмешательства, после которых возникли послеоперационные вентральные грыжи передней брюшной стенки на момент обращения в ГАУЗ «БОБ№1», продемонстрированы нарисунке 4.

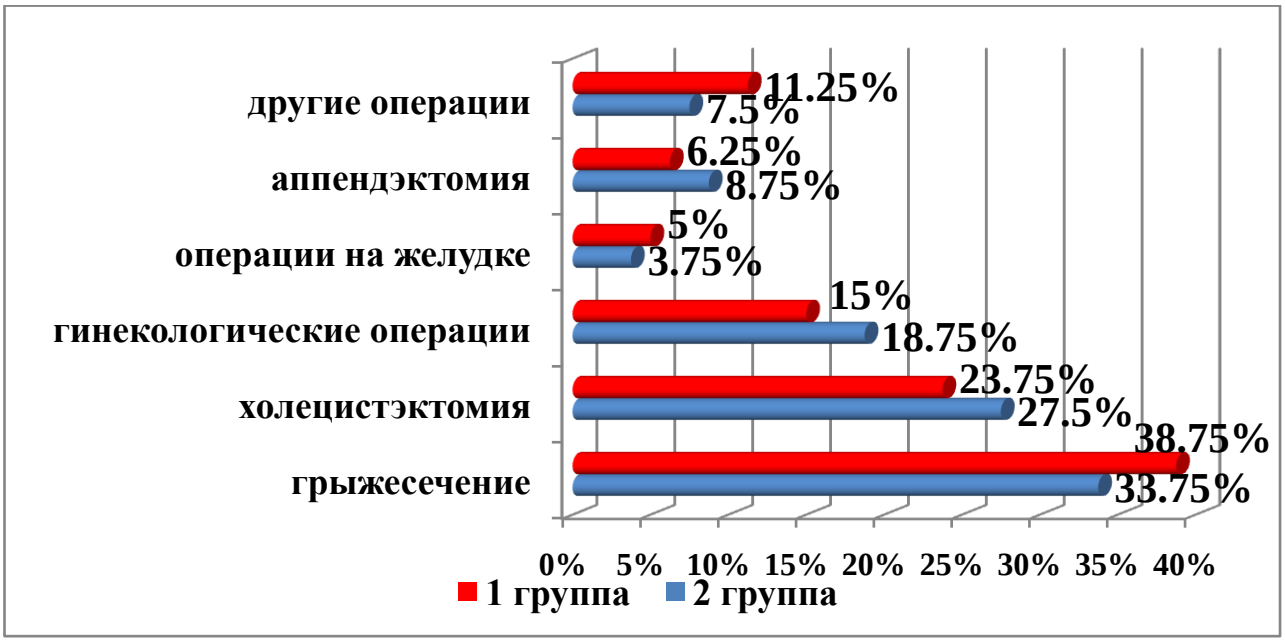

Рисунок 4. Структура операций, предшествующих формированию послеоперационных вентральных грыж

Развитию послеоперационной грыжи передней брюшной стенки наиболее часто предшествовали грыжесечения у 31(38,75%) и 27(33,75%) пациентов 1 и 2 групп соответственно. Примерно в равной степени грыжи формировались после операций на желчном пузыре, желчных протоках, поджелудочной железе и оперативныхгинекологических пособий. Реже отмечено появление послеоперационной грыжи после операций на желудке и аппендэктомии.

Средние сроки ущемления вобеих группах не превышали 8 часов. Наиболее часто пациенты обращались в первые2-3 часа с момента ущемления. Количество больных, обратившихся за медицинской помощью позднее 4 часов, было

одинаковымв обеих группах и составило 18(22,5%), что исключало негативное влияние сроков ущемления на результаты исследования. Распределение пациентов в зависимости от срока ущемления послеоперационной вентральной грыжи передней брюшной стенки до обращения за медицинской помощью представлено на рисунке5.

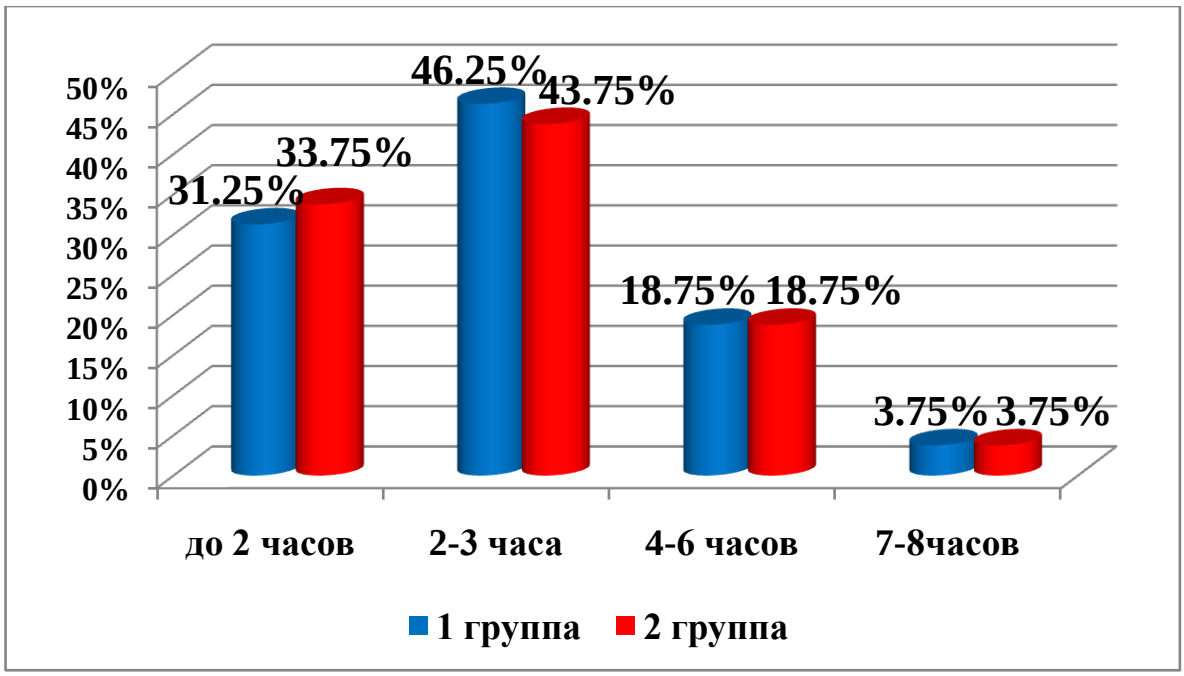

Рисунок 5. Распределение пациентов групп сравнения в зависимости от длительности ущемления

Тяжесть состояния больных оценивалась физикальными и лабораторными методами обследования. Оценка тяжести состояния больных на момент поступления представлена в таблице3.

Таблица 3.

Тяжесть состояние пациентов при поступлении в стационар

Тяжесть состояния	1 Группа	2 Группа
Удовлетворительное	3 (3,75%)	3 (3,75%)
Средней степени тяжести	74(92,5%)	74(92,5%)
Тяжелое	3(3,75%)	3(3,75%)

Большинство больных поступало в состоянии средней тяжести – 74(92,5%) пациента в обеих группах. Тяжесть состояния пациентов было обусловлено несколькими факторами. Одним из них было повышение артериального давления на фоне болевого синдрома, что сопровождалось тахикардией и существенно нарушало работу сердечно-сосудистой системы. Артериальная гипертензия присутствовала у 36 (45%) и 42 (52,5%) больных 1 и 2 групп соответственно. Тахикардия отмечалась в 38 (47,5%) и 53(66,25%) случаях клинических наблюдений 1 и 2 групп соответственно. Наличие тахикардии и высокого артериального давления приводили к увеличению ЧДД. Вторым фактором, увеличивающим ЧДД, было повышение внутрибрюшного давления на фоне развивающейся кишечной непроходимости в случае ущемления участка тонкой кишки.

Ущемленные послеоперационные вентральные грыжи, осложненные кишечной непроходимостью, наблюдались у 31 (38,75%)пациентав обеих группах исследования. Осложнённых перфорацией кишечника, перитонитом и флегмоной грыжевого мешка форм ущемленных послеоперационных вентральных грыж в обеих группах исследования не было.

Сопутствующую соматическую патологию имели: в 1 группе 62 (77,5%) пациента, во 2 группе – 55 (68,75%) пациентов. В большинстве случаев (у 52 (65%) и 38 (47,5%) пациентов 1 и 2 группы соответственно) преобладала патология сердечно-сосудистой системы (артериальная гипертензия; ИБС; постинфарктный кардиосклероз; облитерирующие заболевания периферических сосудов; аритмии).Второе место занимала эндокринная патология (ожирение, сахарный диабет) у 30 (37,5%) пациентов обеих группах исследования.Примерно в равной степени отмечалась патология дыхательной системы (ХОБЛ, бронхиальная астма) и пищеварительной системы (язвенная болезнь желудка или 12перстной кишки). Наглядно структура сопутствующей соматической патологии представлена на рисунке 6.

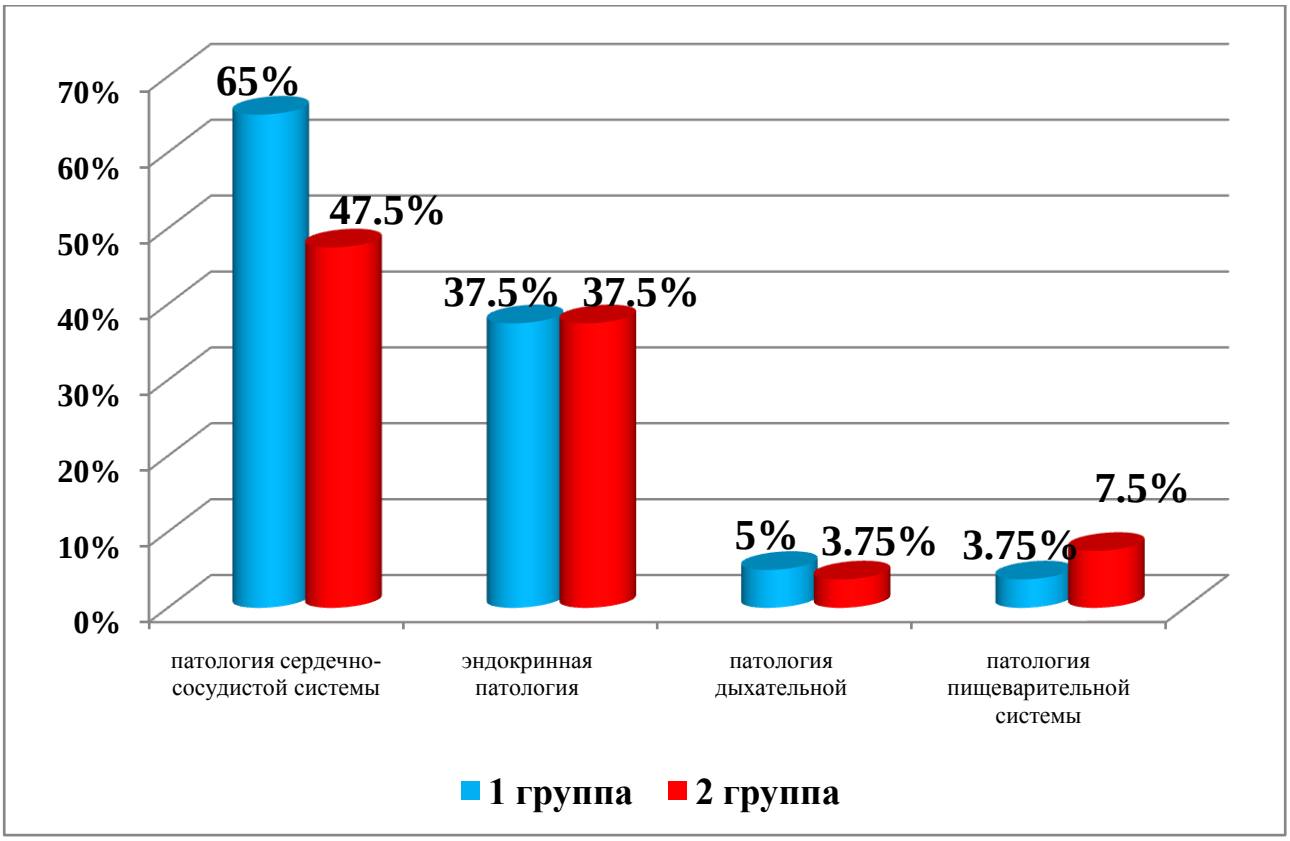

Рисунок 6.Структура сопутствующей соматической патологии в группах исследования

Всем больным после предоперационной подготовки выполнялось оперативное вмешательство по экстренным показаниям. Сроки предоперационной подготовки определялись степенью нарушения показателей гомеостаза больных, но не превышали 1 часа с момента поступления в стационар. В предоперационную подготовку включали стандартную коррекцию имеющихся нарушений: деятельности сердечно-сосудистой системы, гиповолемии, работы эндокринных органов, а также – профилактику тромбоэмболических осложнений. За 30 мин до операции всем больным выполнялась антибиотикопрофилактика. Для антибиотикопрофилактики применяли цефалоспорин 3-го поколения – цефтриаксон по 1 г внутривенно.

Анализ протоколов операции показал, что наиболее часто содержимое грыжевого мешка было представлено участком тонкой кишки – 47(58,75%) и 50 (62,5%) случаев соответственнов 1 и 2 группах, реже только участком большого сальника – у 33(41,25%) и 30 (37,5%) пациентов 1 и 2 групп соответственно. Резекция ущемленных органов выполнена у 31 (38,75%) больного 1 группы: из

них у 8 (10%) пациентов произведена резекция участка тонкой кишки с наложением анастомоза конец в конец, у 23 (28,75%) пациентов – резекция участка большого сальника. Во 2 группе у 8 (10,0%) пациентов произведена резекция участка тонкой кишки с наложением анастомоза конец в конец, у 28 (35,0%)пациентов – резекция участка большого сальника. Наглядно распределение больных по характеру содержимого в грыжевом мешке и его жизнеспособности представлено на рисунке 7.

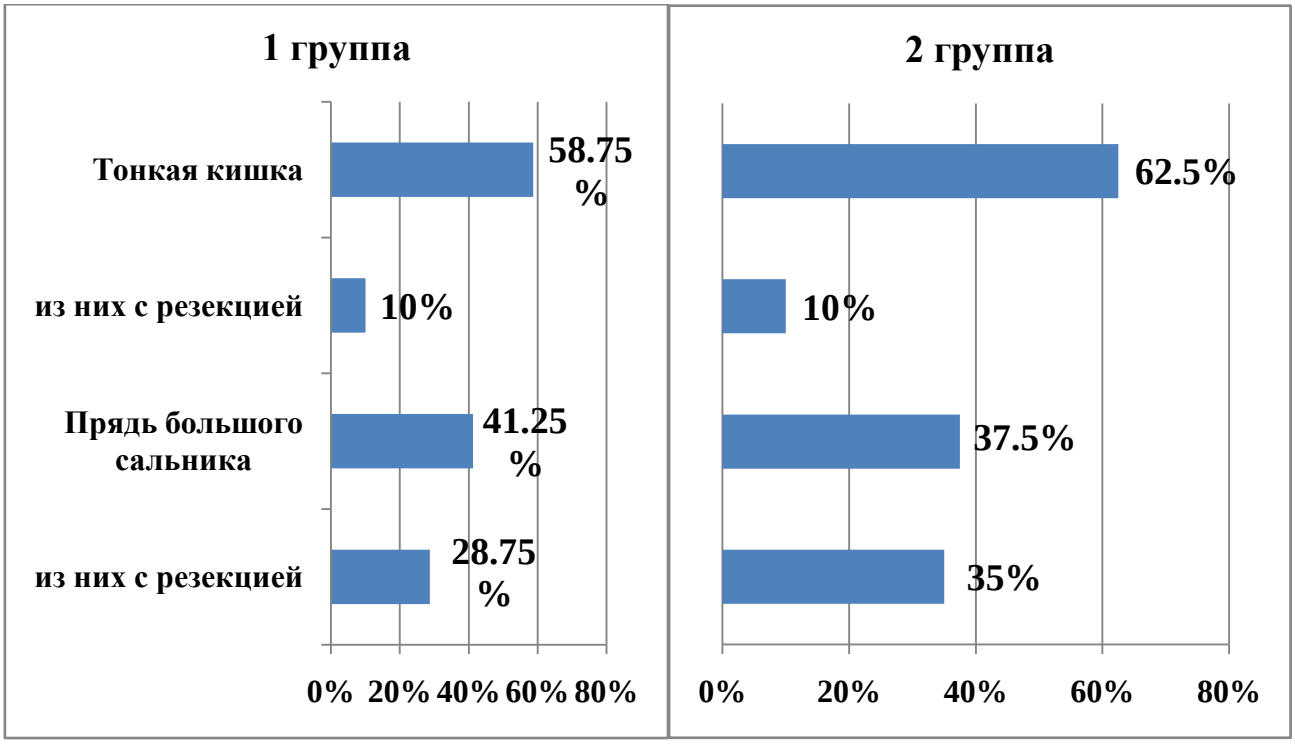

Рисунок 7. Распределение пациентов в зависимости от ущемленного органа и выполнения его резекции

При оперативном лечении у всех пациентов использовали сетчатый эндопротез из монофиламентного полипропилена, с диаметром нити 0,12 мм / 120 мкм, толщиной 0,50 мм/ 500 мкм, объемной пористостью85 % и поверхностной плотностью:62 г/м^2.

Дренирование операционной раны и пространства над сетчатым эндопротезом проводили у больных 1 группы: в 49 (61,25%)случаях с помощью дренажных систем типа Редон (рисунок 8), в 7 (8,75%) случаях использовано дренирование пластинчатым дренажом подкожно-жировой клетчатки. В группе проспективного анализа дренирование активными дренажами с вакуумной

аспирацией (система типа Редон) у 53 (66,25%), пластинчатые дренажи – у 7 (8,75%) пациентов.



Рисунок 8.Дренажная система типа Редон

В послеоперационном периоде лечение в условиях отделения реанимации проходили 25 (31,25%) и 22 (27,5%) больных 1 и 2 групп соответственно.

В послеоперационном периоде отмечены следующие системные осложнения: у пациентов 1 группы: в 1 (1,25%) случае – острое нарушение мозгового кровообращение по ишемическому типу, в 1 (1,25%)случае – желудочно-кишечное кровотечение из язвы 12 перстной кишки, в 1 (1,25%) случае – тромбоэмболия мелких ветвей легочной артерии. Во 2 группе в 1 (1,25%) случае имело место желудочно-кишечное кровотечение из язвы 12 перстной кишки.

Случаев летального исхода за время нахождения пациентов в стационаре не было.

2.3.2. Способ интраоперационной профилактики гнойно-воспалительных раневых послеоперационных осложнений с применением низкотемпературного потока аргоновой плазмы

В качестве плазмогенератора использовался аппарат KLS Martin maxiumME 402 с блоком maxium Beamer – это многофункциональный электрохирургический аппарат с блоком для аргонплазменной хирургии. Производитсяфирмой Gebrüder Martin GmbH & Co. KG, Tuttlingen, Germany (рисунок9).



Рисунок9. KLS Martin maxium ME 402 сблоком maxium Beamer

Технические параметры аппарата представлены на рисунке 10.

Technical data maxium® Beamer

Power supply	via maxium® unit
Device fuse	M 1.6 A
Power input	max. 40 Watt
Protection class	I
Classification acc. to MDDD	II b
Argon gas flow CUT	0.1 to 12 l/min ±20% 0.0 l/min = off
Argon gas flow COAG	0.1 to 12 l/min ±20% 0.0 l/min = off
LF leakage currents	complying with IEC 601, Part 1 (testing in connection with maxium® HF generator)
Type of applied part	CF; defibrillation-proof
Duty type	INT 10 s/30 s (= duty factor of 25%)

Weight and dimensions

Weight	3.5 kg
Width	390 mm
Height (w/o ball-head bolts)	108 mm
Depth	425 mm
Approval/Mark of conformity	CE 0297 in compliance with 93/42/EEC

Рисунок 10. Технические параметры блока maxiumBeamer

Для обработки операционной раны использовали следующие технические параметры работы: скорость подачи аргона 2 л/мин и напряжение 40 Ватт, избыточное давление газа (плотность плазменного потока) – 0,25 –0,3 кг /см^2.

Процесс обработки заключался в следующем: после выполнения основного этапа операции (грыжесечения, установки и фиксации сетчатого полипропиленового трансплантата по типу sublay) зубчатыми крючками или с помощью хирургических пинцетов (в зависимости от длины и глубины раны)

широко разводили ее края и облучали раневую поверхность низкотемпературной аргоновой плазмой. Обработку проводили сканирующими движениями с расстояния 5-6 см от сопла до поверхности с экспозицией 5-8 секунд на 1см^2 и общей продолжительностью облучения 2-3 минуты в зависимости от площади раневой поверхности(рисунок11).

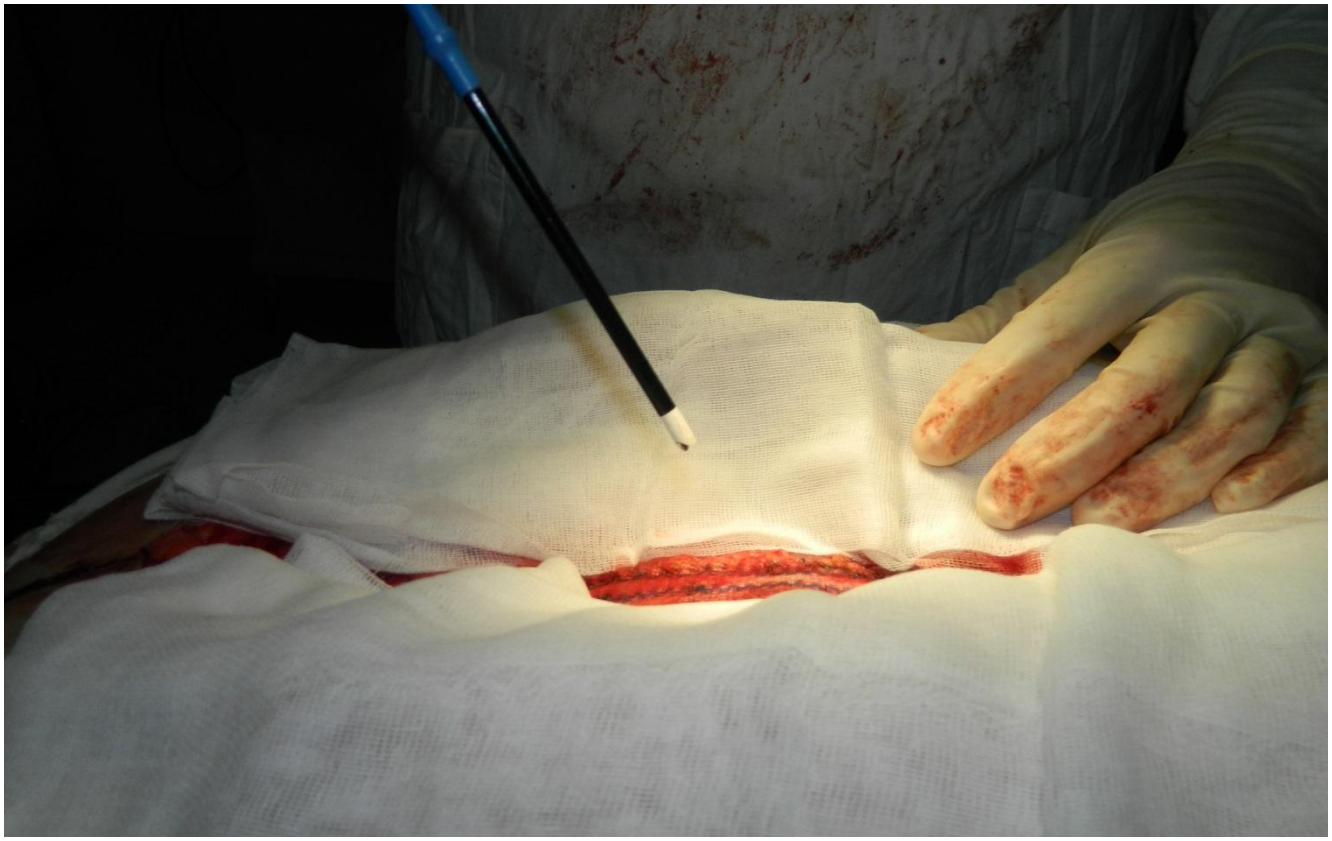

Рисунок 11.Интраоперационная обработка раны низкотемпературной аргоновой плазмой

С помощью телетермометра измеряли температуру на поверхности обработанных тканей, которая при этом не превышала 38 градусов Цельсия. Видимым контролем достаточности воздействия являлось появление легкого подсушивающего эффекта без развития коагуляционного некроза. До обработки плазмой и после нее брали материал для последующих бактериологических и морфологических исследований. В дальнейшем накладывали послойный шов на рану с оставлением по показаниям дренажей.

2.3.3. Методы исследования

Клинические методы.

В послеоперационном периоде ежедневно осуществляли осмотр и исследование общего состояния больных, выявляли жалобы, измеряли показатели (частоту пульса, величину артериального давления), осуществляли термометрию, оценивали состояние работы органов и систем. Осмотром, пальпацией, аускультацией живота оценивали местный статус послеоперационной раны. На 1, 3, 5, 10-е сутки после операции (а по показаниям – и чаще) выполняли перевязки для контроля за течением раневого процесса. Критериями оценки служили: субъективные ощущения больного (характер и интенсивность боли), визуальная и пальпаторная оценка состояния раны (наличие или отсутствие гиперемии, инфильтрации, отека краев, количества и характера отделяемого из раны). Для оценки интенсивности боли в послеоперационном периоде использовалась 10-балльная визуально-аналоговая шкала (рисунок12).

1	2	3	4	5	6	7	8	9	10
легкая		умеренная		средняя		сильная		сильная не-терпимая	

Рисунок 12. Визуально-аналоговая шкала для оценки болевого синдрома в послеоперационном периоде

Согласно данной шкале: легкая боль соответствует 1-2 баллам, умеренная 3-4 баллам, средняя – 5-6 баллам, сильная – 7-8 баллам и сильная нетерпимая – 9-10 баллам. Оценка проводилась 1 раз в сутки при покашливании, движении, глубоком вдохе. Больного просили охарактеризовать болевые ощущения в области послеоперационной раны.

Лабораторные методы.

Предоперационное обследование больных производилось согласно стандартам оказания медицинской помощи больным с ущемленными вентральными грыжами. Основываясь на течении заболевания, динамике раневого процесса и возникновении раневых осложнений, производили контроль необходимых лабораторных анализов в динамике.

Дополнительные инструментальные методы.

Влияние плазменных потоков на раневой процесс оценивали по данным ультразвукового исследования области послеоперационной раны. Наряду с известными преимуществами – доступностью, простотой использования и отсутствием лучевой нагрузки – этот метод позволил на доклиническом этапе выявлять ранние раневые послеоперационные осложнения и проводить коррекцию лечебного алгоритма у таких больных.

Ультразвуковую томографию выполняли на пятые сутки после операции (окончание фазы воспаления).

Основным приемом в методике УЗИ явилось маятникообразное покачивание датчика, заключавшееся в изменении угла наклона между различными плоскостями сканирования и поверхностью кожи. При этом получали набор томографических срезов очагов – мишеней. Образный анализ последних позволял нам получить представление о размерах, структуре и других параметрах очага.

Особенностью получения ультразвукового изображения являлось то, что на экране ультразвукового прибора обязательно должны были визуализироваться все слои передней брюшной стенки, а также сетчатый эндопротез.

При ультрасонографии определяли наличие очаговых изменений в ране, их размер, локализацию и структуру.

Микробиологические методы.

С целью определения микробного пейзажа и степени обсемененности раны, а также для оценки эффективности применения низкотемпературной аргоновой

плазмы, как способа интраоперационной профилактики, было выполнены микробиологические исследования мазков из ран и биоптатов тканей у больных ущемленными послеоперационными вентральными грыжами, на хирургическом этапе лечения которых применялся разработанный нами способ. У каждого пациента производился забор 3 мазков и 3 биоптатов тканей. Проба №1 –взятие образцов для исследования проводили после рассечение кожи, подкожно-жировой клетчатки, выделения грыжевого мешка, но до его вскрытия. Проба №2 –после вскрытия грыжевого мешка, хирургической обработки его содержимого (в том числе резекция ущемленного органа по показаниям), проведения герниопластики с фиксацией сетчатого эндопротеза. Проба №3– непосредственно после обработки раны низкотемпературной аргоновой плазмой. Мазок брали стерильным тампоном, производя круговые вращательные движения от центра к периферии раны (материал брали двумя тампонами: один из которых использовали для микроскопии, другой – для посева). Взятие материала производили при соблюдении правил асептики. Исследуемый материал доставляли в лабораторию не позднее 1-2 часов от момента забора.

Посев исследуемого материала проводили на дифференциально-диагностические среды: 5% кровяной агар, сахарный бульон, среду для контроля стерильности (тиогликолевую), среды для идентификации выделенных микроорганизмов.

Для определения числа микробных тел в 1 грамме ткани раны применяли количественный метод секторных посевов, который позволяет определить не только степень обсеменения, но и выделить возбудитель в чистой культуре.

После инкубации в термостате при 37˚С, в случае наличия бактериального роста, на твердых питательных средах подсчитывали количество колоний каждого вида, пересчитывали на 1 мл исследуемого материала и после бактериоскопии окрашенных по Граму мазков, проводили дальнейшую идентификацию культур и определяли чувствительность к антибиотикам.

При подозрении на рост анаэробных культур наблюдения вели до 7 суток. Производили микроскопию выделенных микроорганизмов и их дальнейшую идентификацию.

Морфологические методы.

На гистологическое исследование были направлены биоптаты мягких тканей операционной раны (проба №2 и проба №3). Забор биоптатов выполнялся интраоперационно: проба №2–после вскрытия грыжевого мешка, хирургической обработки его содержимого (в том числе резекция ущемленного органа по показаниям), проведения герниопластики с фиксацией сетчатого эндопротеза; проба №3 –после обработки раны низкотемпературной аргоновой плазмой. Для гистологического исследования брали образцы тканей размерами 1,0х1,0х0,5 см, фиксировали в 10% растворе нейтрального формалина. Материал заливали в целлоидин, готовили срезы толщиной 5-6 мкм, которые окрашивали гематоксилином и эозином.

Гистологические стекло-препараты исследовались на микроскопе ЛОМО Микмед-6 (увеличение окуляр-объектив), микрофотографии изготавливались с помощью цифровой камеры ЛОМО С-300.

2.4. Результаты гистологических исследований биоптатов тканей до и после обработки раны низкотемпературной аргоновой плазмой

Задачей гистологических исследований биоптатов тканей пациентов 1 группы было выявление возможных негативных эффектов, проявляющихся на тканевом и клеточном уровнях, при обработке ранынизкотемпературной аргоновой плазмой, получаемой на аппарате KLSMartinсзаданными параметрами.

Целью морфологического исследования пробы №2 являлось определение характера и распространенности патологических процессов до применения низкотемпературной аргоновой плазмы.

Гистологическое исследование биопсий подкожной жировой клетчатки и мягких тканей операционной раны после применения «способа профилактики гнойно-воспалительных раневых осложнений при аллопластике ущемленных послеоперационных вентральных грыж» (проба №3) выявляло характер и распространенностьизменений в тканяхпод воздействием низкотемпературной аргоновой плазмы.

При гистологическом исследовании в мягких тканях передней брюшной стенки проб №2 определялись повреждения от сдавления содержимым грыжевого мешка, с последующим нарушением микроциркуляции, с развитием реактивного воспаления. Все образцы пробы №2, представленные для гистологического исследования, по давности возникновения патологических процессов относились к фазе альтеративно-экссудативного воспаления. Принимая во внимание наличие стадий альтеративно-экссудативного воспаления, ограниченных временным интервалом, при гистологическом исследовании весь материал проб №2 по длительности дооперационного периода у исследованных пациентов от момента ущемления до момента оперативного вмешательства был разделен на три группы: Iгруппа – с периодом от 1 до 3 часов от момента ущемления грыжи до забора пробы; II группа –с периодом от 3 до 6 часов; III группа с периодом от 6 часа до 8 часов.

В биоптатах I группы наблюдалось неравномерное кровенаполнение сосудов в мягких тканях, выявлялся спазм некоторых артериол, в отдельных сосудах плазма и эритроциты (сепарация плазмы), полнокровие вен и капилляров, стазы, плазморрагии. Выявлялись периваскулярные и мелкоочаговые кровоизлияния из ярко и неоднородно окрашенных эритроцитов, среди которых нити и волокна фибрина, скопления лейкоцитов до 50 клеток в поле зрения. Выявлялось увеличение лейкоцитов в просвете сосудов, лейкостазы, краевое стояние лейкоцитов в сосудах, внутристеночное расположение лейкоцитов, выход групп лейкоцитов за пределы сосудистой стенки, лизис единичных лейкоцитов. Отек соединительной и жировой тканей. Набухание мышечных волокон, с сохранением ядер и поперечной исчерченности (рисунок 13).

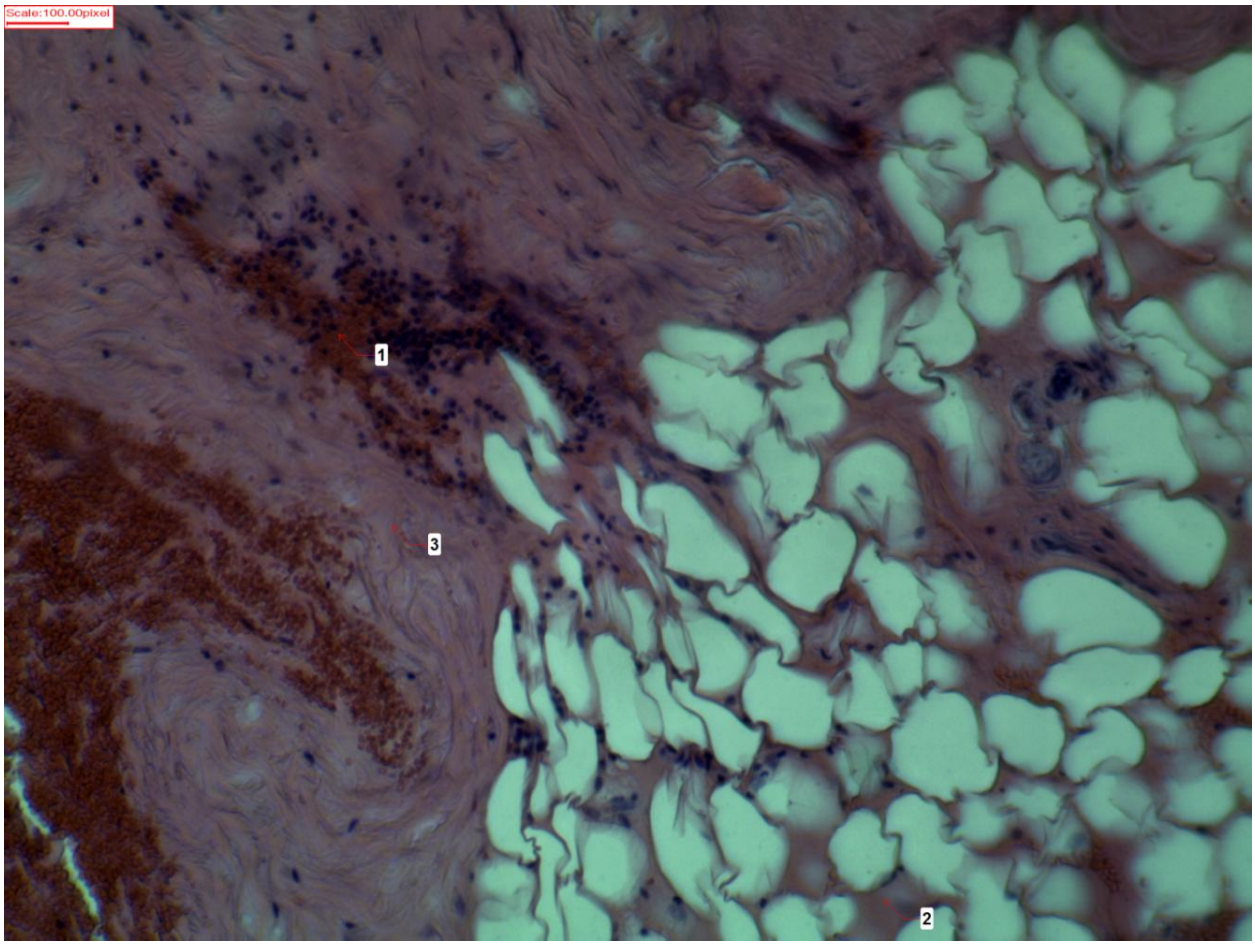

Рисунок 13. Гистологическая картина биоптата тканей пациента I группы Увеличение 10х10: 1 – группы лейкоцитов вокруг сосудов; 2 – отек жировой клетчатки; 3 – отек соединительной ткани

При морфологическом исследовании образцов тканей II группы – в мягких тканях в области мелкоочаговых кровоизлияний выявлялось реактивное воспаление и коликвационный некроз отдельных мышечных волокон:мелкоочаговые кровоизлияния из неоднородно окрашенных эритроцитов, нити и волокна фибрина, на котором густые скопления лейкоцитов, группы лизированных лейкоцитов. На периферии кровоизлияний густая лейкоцитарная инфильтрация, скопления лейкоцитов до 150 в поле зрения, лизис групп лейкоцитов. Вокруг многих сосудов лейкоцитарные инфильтраты, группы лизированных лейкоцитов. Выраженный отек соединительной и жировой тканей. Единичные мышечные волокна в состоянии некроза, миоциты набухшие, без поперечной исчерченности, ядра в них неразличимы (рисунок 14).

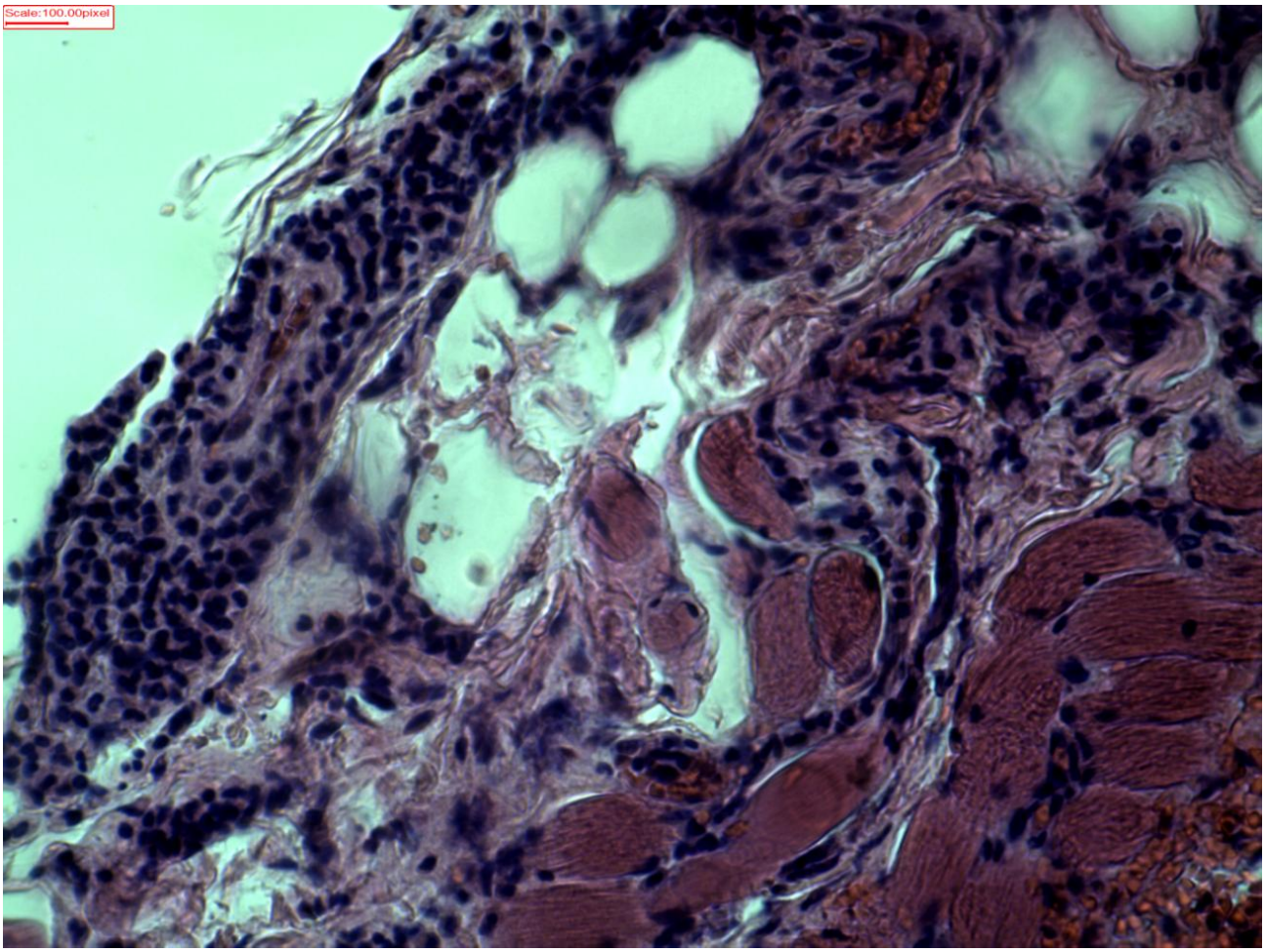

Рисунок 14. Гистологическая картина биоптата тканей пациента II группы Увеличение 10х20. (на периферии кровоизлияния вокруг сосудов лейкоцитарные инфильтраты, с примесью лизированных лейкоцитов, набухание единичных миоцитов)

BIII группе – в мягких тканях в области мелкоочаговых кровоизлияний выявлялось выраженное реактивное воспаление и некроз мышечных волокон:мелкоочаговые кровоизлияния из неоднородно окрашенных эритроцитов, нити и волокна фибрина, на котором густые скопления лейкоцитов, часть из которых в состоянии лизиса. На периферии кровоизлияний густая лейкоцитарная инфильтрация, в виде лейкоцитарного демаркационного вала, в котором до 200 лейкоцитов в поле зрения микроскопа, лизис большого количества лейкоцитов (более половины лейкоцитов в состоянии лизиса). Вокруг многих сосудов лейкоцитарные инфильтраты, большая часть лейкоцитов в состоянии лизиса. Выраженный отек соединительной и жировой тканей.

Небольшие группы мышечных волокон в состоянии некроза, миоциты набухшие, без поперечной исчерченности, ядра в них неразличимы. Лизис единичных миоцитов (рисунок 15).

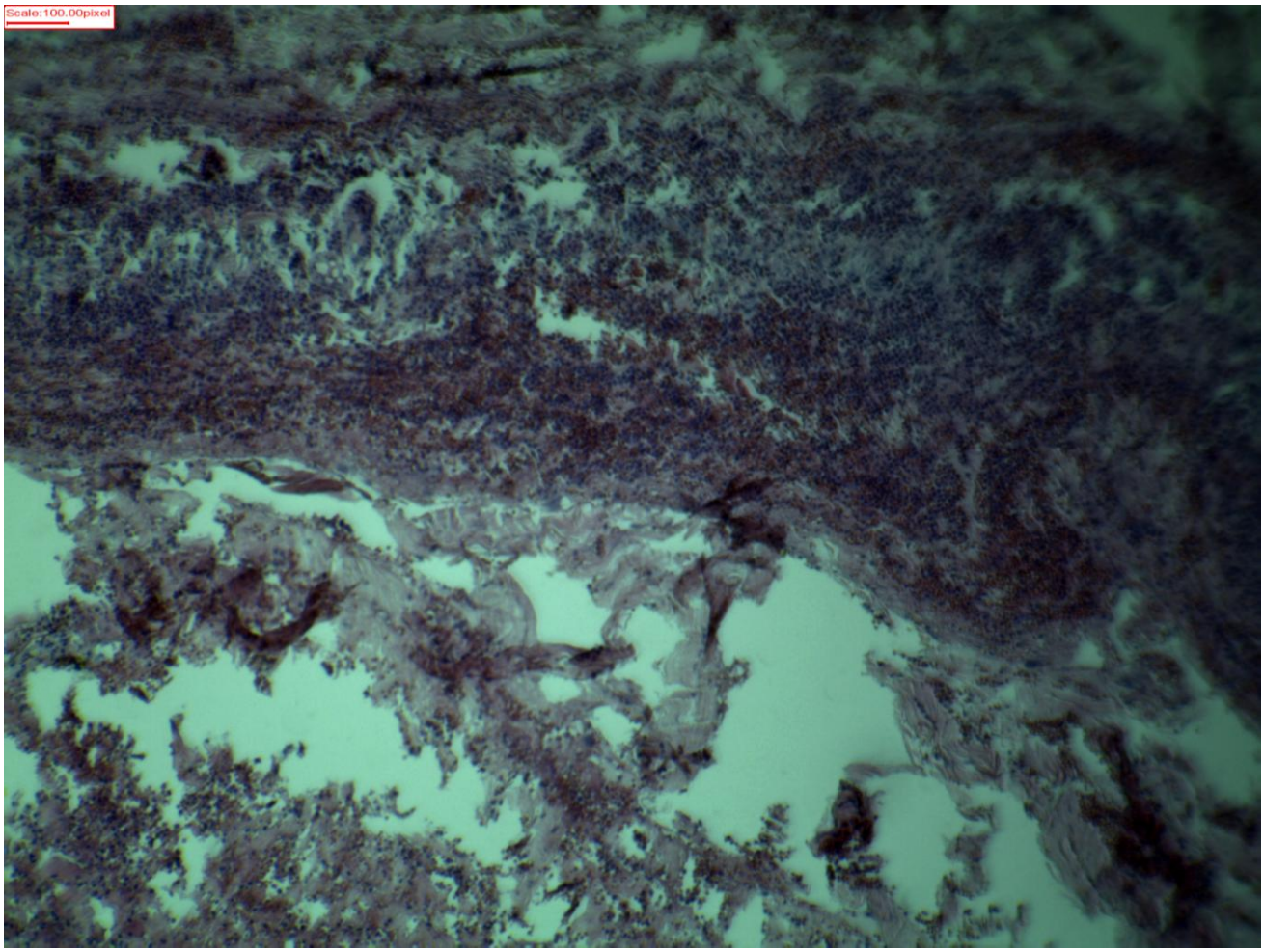

Рисунок 15. Гистологическая картина биоптата тканей пациента III группы. Увеличение 10х10. (на периферии кровоизлияния лейкоцитарная инфильтрация в виде вала, большое количество лизированных лейкоцитов)

При гистологическом исследовании проб №3 обнаружены минимальные изменения по сравнению с таковыми в пробах №2, проявляющиеся диапедезными кровоизлияниями, незначительным отеком соединительной и жировой тканей (рисунок 16, 17).

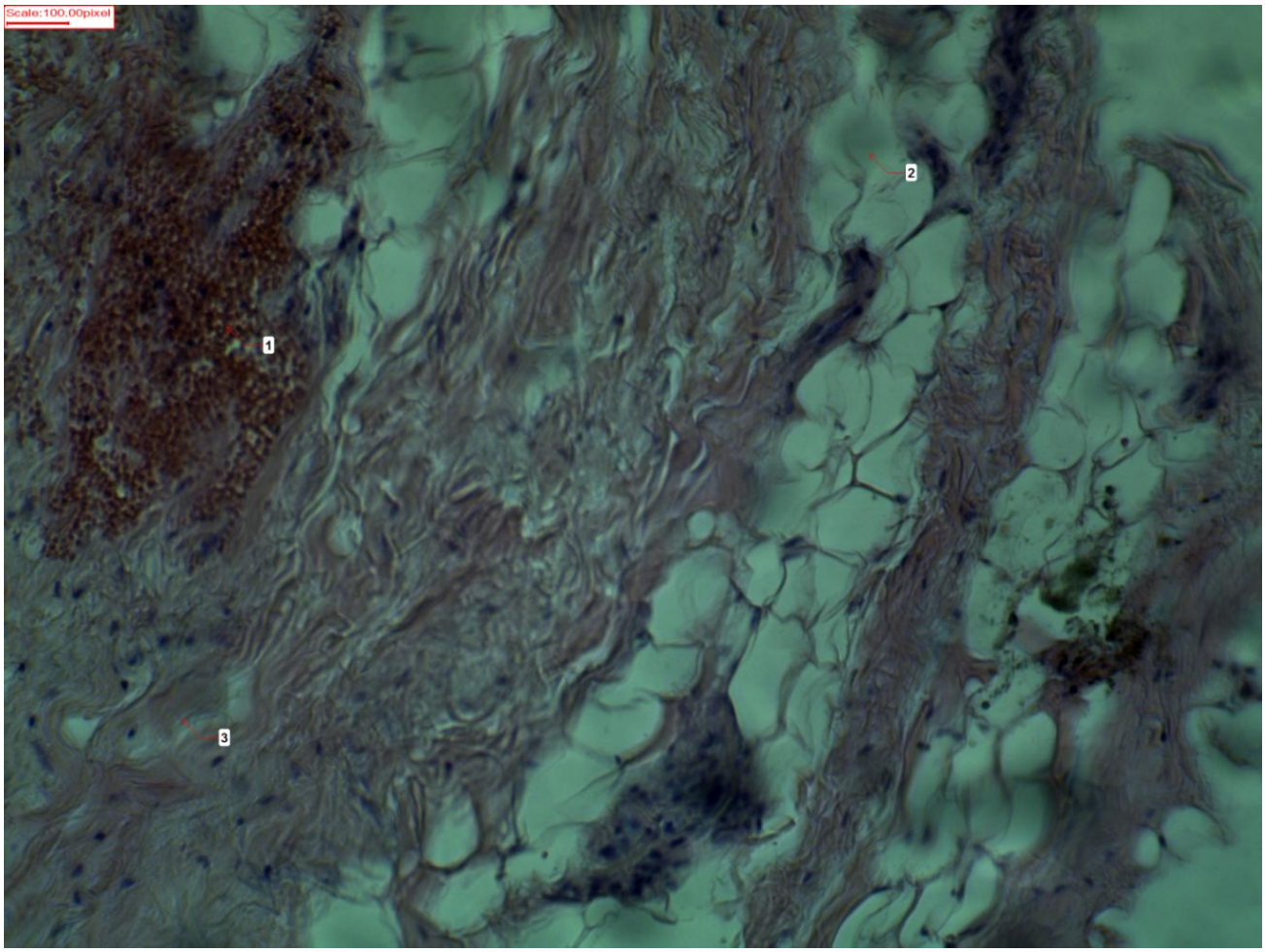

Рисунок 16. Гистологическая картина биоптата тканей пробы №3. Увеличение 10х10. 1 – периваскулярные кровоизлияния из ярко окрашенных эритроцитов с примесью групп лейкоцитов, 2 – жировая ткань без изменений, 3 – отек соединительной ткани

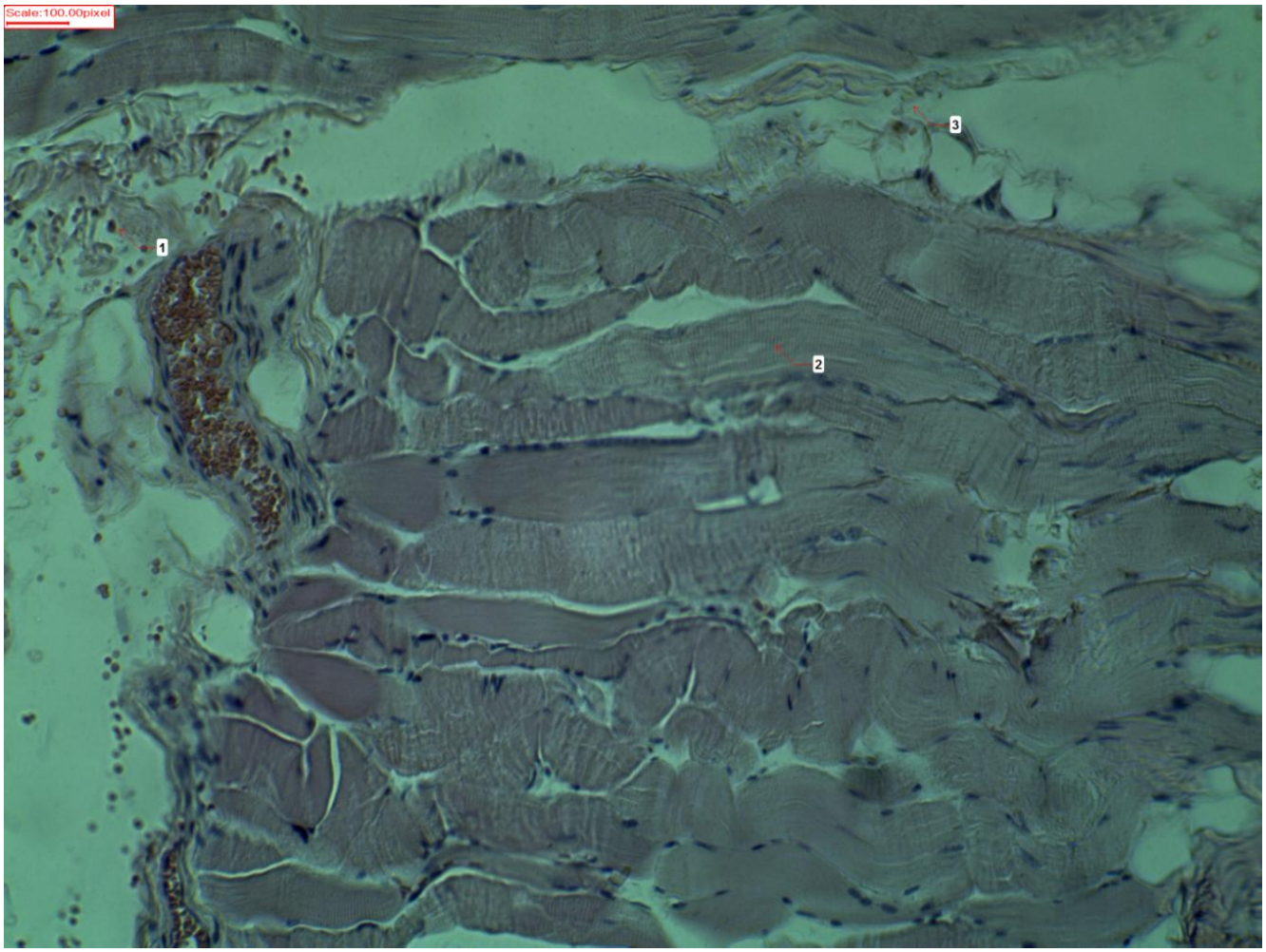

Рисунок 17. Гистологическая картина биоптата тканей пробы №3.Увеличение 10х20: 1 – диапедезные кровоизлияния из ярко окрашенных эритроцитов, 2 – в мышечных волокнах хорошо различимая поперечная исчерченность и ядра, 3 – соединительная ткань и жировая клетчатка без изменений

Учитывая полученные при гистологическом исследовании данные, можно сделать вывод, что низкотемпературная аргоновая плазма, получаемая на аппарате KLSMartincзаданными параметрами, не обладает повреждающим действием на ткани. Следовательно, она может безопасно применяться для интраоперационной обработки раны, в качестве способа профилактики гнойно-воспалительных раневых осложнений при герниопластике ущемленных послеоперационных вентральных грыж.

2.5. Обработка данных и статистический анализ

Обработка полученных данных была выполнена на персональном компьютере в системе статистического анализа SPSS и Microsoft Office Excel.

Проверку количественных признаков на нормальность распределения осуществляли с использованием критерия Шапиро-Уилка. Описание количественных признаков представляли в виде среднего значения ± ошибка среднего. Качественные признаки представляли в виде долей (%), абсолютных чисел.

Сравнение количественных признаков, удовлетворяющих условиям нормального распределения (критерий Шапиро-Уилка), проводили с помощью t – критерия Стьюдента и точного критерия Фишера. Данные считались статистически достоверными при значении $p<0,05$.

ГЛАВА 3. ВЛИЯНИЕ НИЗКОТЕМПЕРАТУРНОЙ АРГОНОВОЙ ПЛАЗМЫ, ПОЛУЧЕННОЙ НА УСТАНОВКЕ KLSMARTIN, НА ПАТОГЕННЫЕ МИКРООРГАНИЗМЫ

Действие низкотемпературной аргоновой плазмы на штаммы бактерий оценивали по задержке роста колоний микроорганизмов на твердых питательных средах после облучения, в сравнении с контрольной группой.

Как было изложено во второй главе, выполнили 56 стендовых микробиологических экспериментов. В исследование были взяты три вида грамотрицательных бактерий – E. coli, E. aerogenes, K. pneumoniae и грамположительный S. aureus (штамм 209 р).

Во всех семи опытах с E. coli в группе А на чашках Петри выросло в среднем 360,86±1,62 колоний, в этой же серии опытов, в контрольной группе в среднем получили 419,14±2,03 колоний этого вида бактерий (рисунок18). Степень задержки роста при этом составила 13,9% ($p<0,05$).

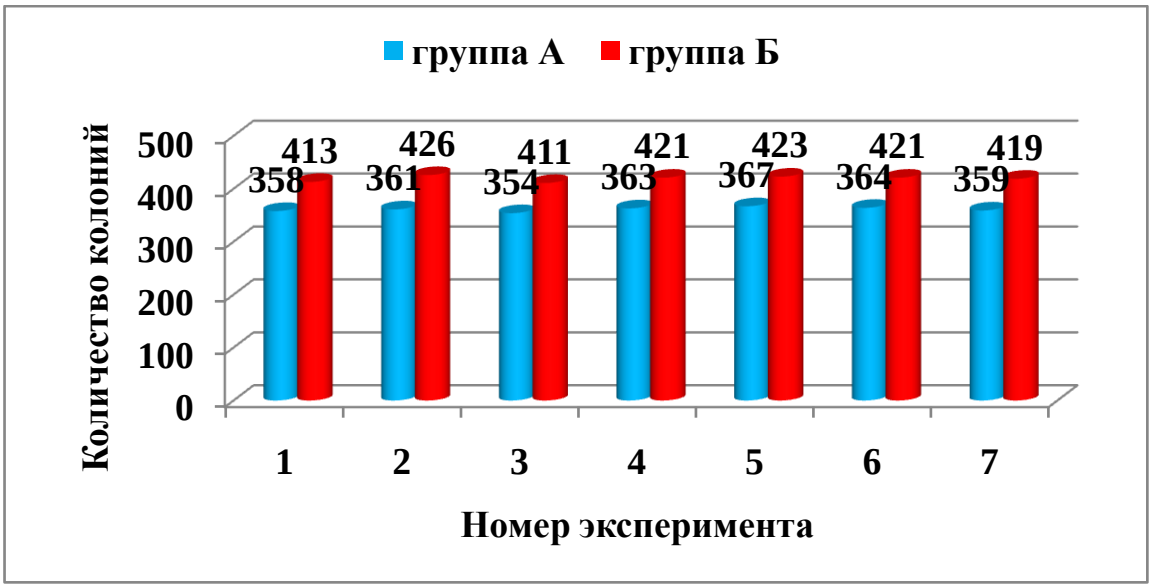

Рисунок18. Влияние низкотемпературной аргоновой плазмы на жизнеспособность E. coli в эксперименте

После воздействия низкотемпературной плазмой аргона на твердые питательные среды с K. pneumoniae(рисунок19) выживаемость бактерий в среднем составила 230,14±2,13колоний, а в группе Б – 309,86±1,98 колоний. Это

различие между основной и контрольной группами является статистически достоверным (p<0,05). Степень задержки роста бактерий составила 25,7%.

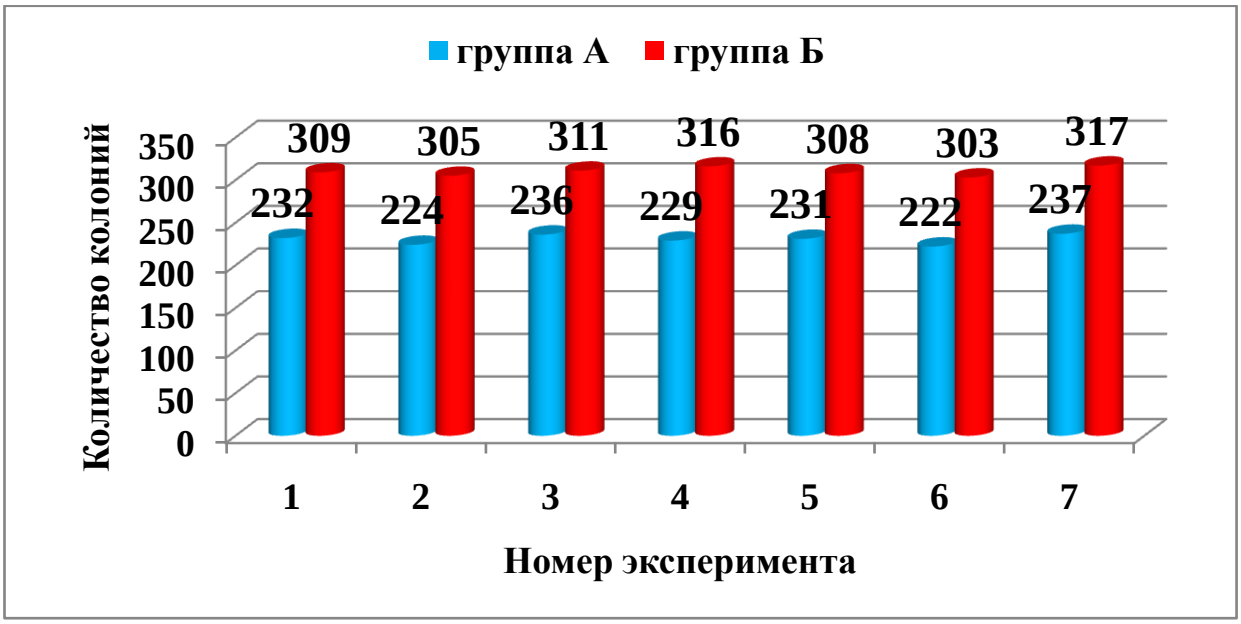

Рисунок19. Влияние низкотемпературной аргоновой плазмы на жизнеспособность K. pneumoniae в эксперименте

Рост E. aerogenes на контрольных чашках Петри в среднем составил 417,57±2,68 колоний, а после воздействия низкотемпературнойаргоновой плазмой – 319,57±2,86 (произошло снижение на 23,5%) (рисунок20). Разница между средними значениями колоний, выросших после облучения и без него, статистически достоверна (p<0,05).

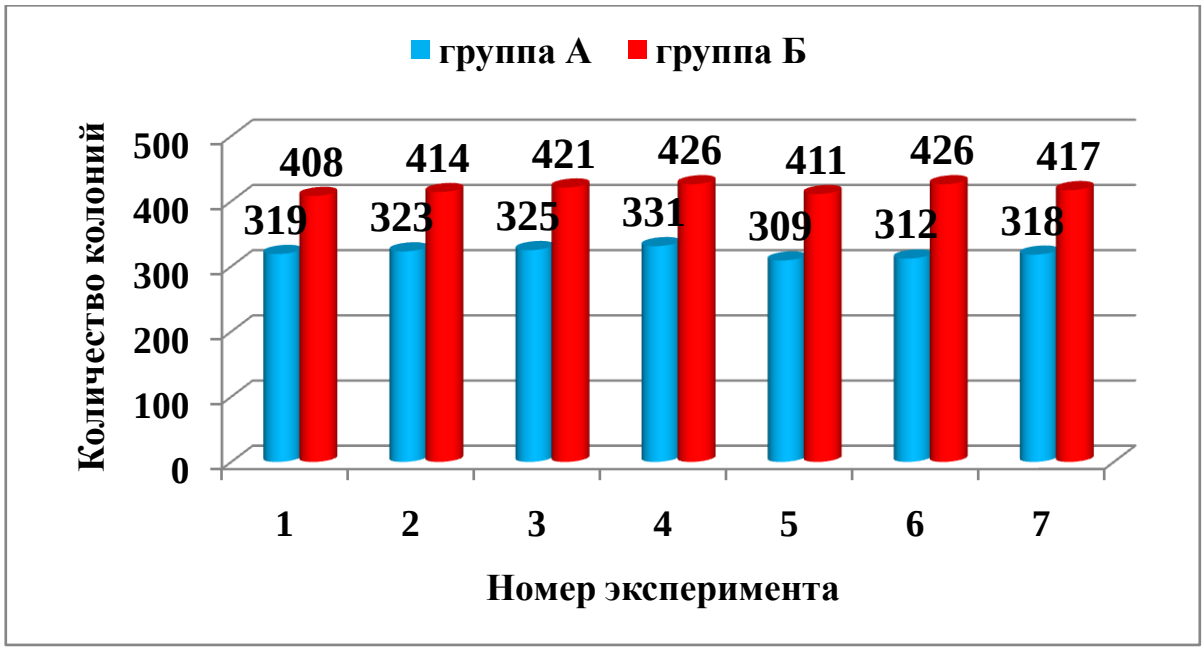

Рисунок20. Влияние низкотемпературной аргоновой плазмы на жизнеспособность E. aerogenes в эксперименте

При подсчете колоний S. aureus(рисунок21) в группе Б среднее число их составило 395,28±1,61, в группе А – 341.42±1,82 колоний соответственно, что на 13,6% меньше (p<0,05).

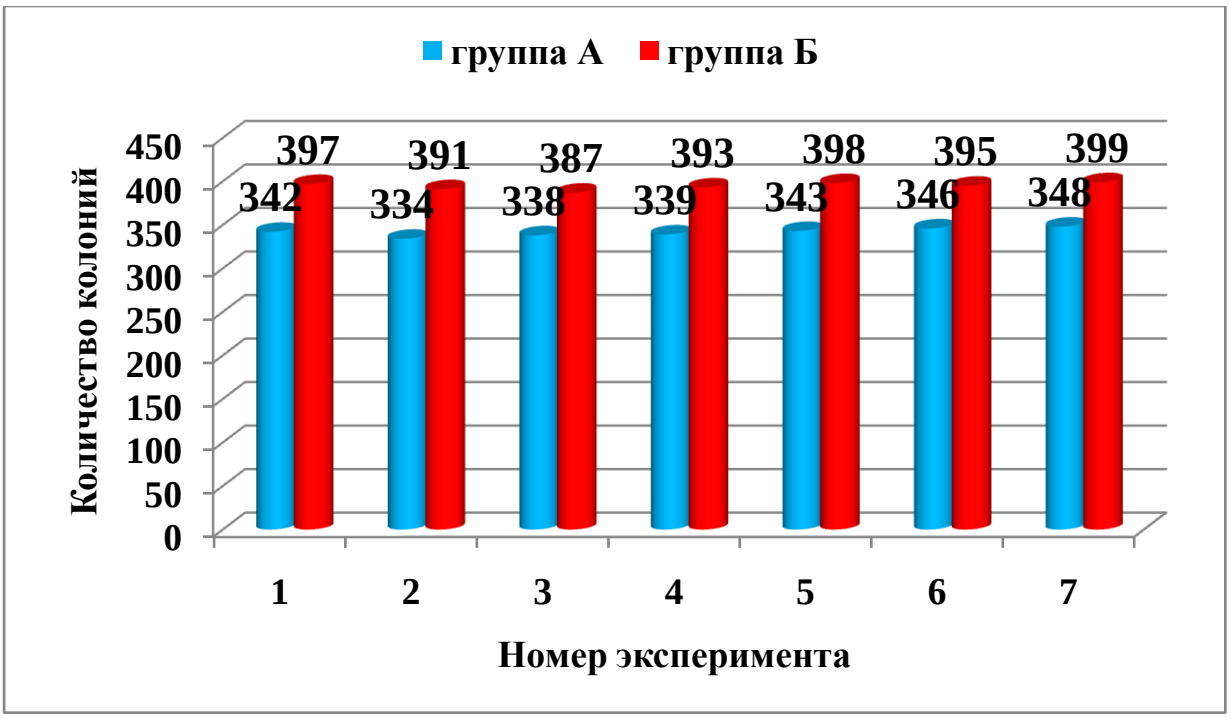

Рисунок21.Влияние низкотемпературного потока аргоновой плазмы на жизнеспособность S. aureus в эксперименте

Таким образом, во всех опытах после облучения культур микроорганизмов низкотемпературной аргоновой плазмой отметили рост меньшего числа их колоний в группе А по сравнению с группой Б. Различия были статистически достоверными (p<0,05). При этом наиболее чувствительными оказались бактерии K. pneumoniae. Наименее чувствительными к воздействию оказались S. aureus (штамм 209 p) (рисунок22).

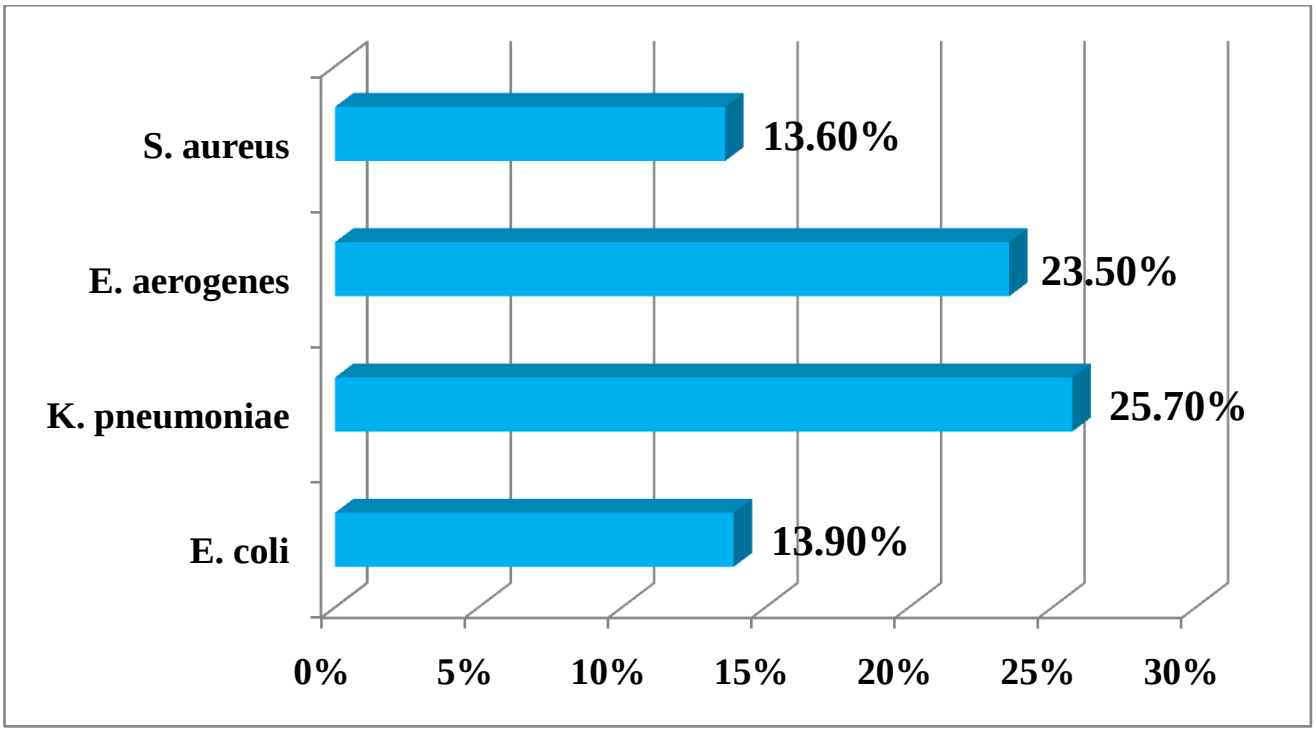

Рисунок 22.Степень задержки роста колоний микроорганизмов после воздействия низкотемпературного потока аргоновой плазмы

ГЛАВА 4. РЕЗУЛЬТАТЫ ИНРАОПЕРАЦИОННОГО ПРИМЕНЕНИЯ НИЗКОТЕМПЕРАТУРНОЙ АРГОНОВОЙ ПЛАЗМЫ У БОЛЬНЫХ УЩЕМЛЕННЫМИ ПОСЛЕОПЕРАЦИОННЫМИ ВЕНТРАЛЬНЫМИ ГРЫЖАМИ

4.1.Микробный пейзаж операционный раны у больных ущемленными послеоперационными вентральными грыжами до и после применения низкотемпературной аргоновой плазмы

При посеве мазков из ран пациентов 1 группы рост колоний микроорганизмов получен в 57(71,25%) случаях. Микробный пейзаж был представлен грамотрицательной флорой (E.Coli, Klebsiellaspp., Enterobacterspp., Proteusspp., Acinetobacter spp.) и грамположительной флорой (Enterococcusspp., Staphylococcus spp., Streptococcusspp., Micrococcusspp., Sarcina spp., Peptococcus spp.). Наиболее часто получали рост Enterobacter spp., Micrococcus spp., Staphylococcus spp., Streptococcus spp.. Более подробно структура бактериальной контаминации раны представлена в таблице 4.

Таблица 4.

Таксонометрия мазков из ран пациентов 1 группы

Выделенные микроорганизмы	Частота высеваемости		
	Проба №1, абс. (%)	Проба №2, абс. (%)	Проба №3, абс. (%)
Staphylococcus spp.	15 (19,48)	15 (19,48)	14 (18,18)
Micrococcus spp.	19 (24,67)	19 (24,67)	14 (18,18)
Streptococcus spp.	14 (18,18)	17 (22,08)	15 (19,48)
Acinetobacter spp.	12 (15,58)	12 (15,58)	11 (14,29)
Enterobacter spp.	23 (29,87)	31 (40,26)	20 (25,97)

Enterococcus spp.	6 (7,79)	11 (14,29)	7 (9,09)
Klebsiella spp.	10 (12,99)	17 (22,08)	13 (16,88%)
Sarcina spp.	4 (5,19)	4 (5,19)	4 (5,19)
Peptococcus spp.	1 (1,3)	1 (1,3)	1 (1,3)
Proteus spp.	1 (1,3)	10 (12,99)	0 (0)
Escherichia coli	1 (1,3)	8 (10,39)	1 (1,3)

Определение в большинстве мазков из ран патогенной и условно-патогенной флоры закономерно ввиду наличия у большинства 47 (58,75%) пациентов 1 группы ущемления участка тонкой кишки, осложненного кишечной непроходимостью в 31(38,75%) случае и развитием некроза ущемленного органа в 8(10%) наблюдениях. В данных условиях стенка кишки утрачивала свою барьерную функцию, становясь проницаемой для внутрипросветной бактериальной флоры. Кроме того, высокая частота высеваемости Гр+ флоры (Staphylococcus spp., Streptococcusspp.) и Гр- флоры (Enterobacterspp.) отчасти объясняется наличием у пациентов «дремлющей» инфекции в зоне операционного поля,которая обусловлена присутствием у всех пациентов нерассасывающегося шовного материала после предшествующих операций, проводимых в условиях высокой бактериальной контаминации раны (деструктивные формы острого холецистита, аппендицита, панкреонекроза), ранее установленных сетчатых протезов, наличием в послеоперационном периоде гнойно-воспалительных раневых осложнений, приводивших в конечном итоге к рецидиву послеоперационной грыжи. В условиях ишемии ткани ущемленного органа становились благоприятной средой для размножения и роста микроорганизмов.

Частота высеваемости ассоциаций (двух и более видов) микроорганизмов составила 27(35,06%), 47(61,04%) и 20(25,97%) случаев соответственно в пробе №1, №2 и №3 (рисунок 23).

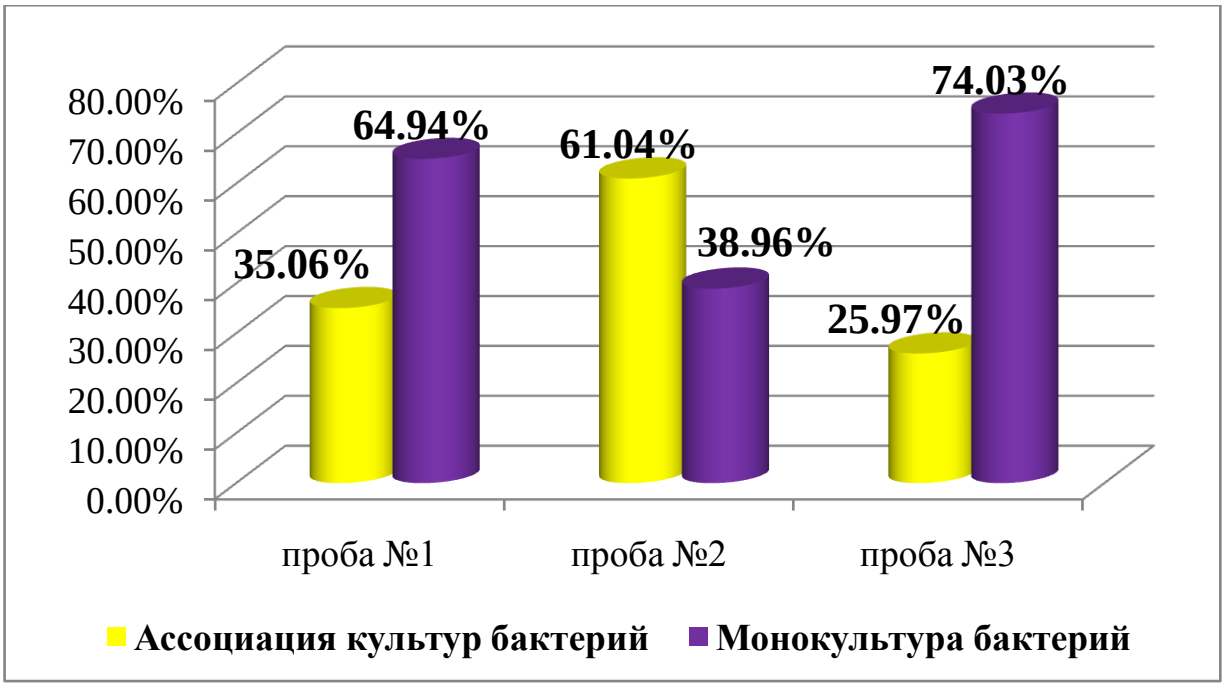

Рисунок 23. Частота высеваемости ассоциаций микроорганизмов

При изучении пробы №2 регистрировалось увеличение частоты обнаружения ассоциаций микроорганизмов в мазках из ран на 25,98% (φэмп=3,263, p<0,01). После воздействия низкотемпературной аргоновой плазмой число мазков из ран, в которых обнаруживались два и более вида бактерий, снизилось в 2,35 раза. Различия в пробе №2 и №3 были статистически достоверными. (φэмп=4,491, p<0,01). Эти данные достоверно указывают на эффективность низкотемпературной плазмы с заданными параметрами не только в отношении количественной, но и качественной структуры микробного пейзажа раны при грыжесечении ущемленных послеоперационных вентральных грыж.

Произведен учет количества микробных единиц в 1 грамме биоптата ткани у пациентов в зависимости от ущемленного органа и времени ущемления. Для оценки статистической значимости различий в пробах рассчитывали коэффициент Стьюдента, t_1 для проб №1 и №2, t_2 для проб №2 и №3.

При определении количества микробных единиц в 1 грамме биоптата ткани у пациентов с резекцией нежизнеспособного участка большого сальника показатель микробной обсемененности составил в пробе №1 $3{,}13 \cdot 10^3 \pm 0{,}27 \cdot 10^3$, в пробе №2 $3{,}78 \cdot 10^3 \pm 0{,}3 \cdot 10^3$, в пробе №3 $2{,}87 \cdot 10^3 \pm 0{,}25 \cdot 10^3$ микробных единиц в 1 грамме биоптата ткани (t_1=1,61, p>0,05;t_2=2,33, p<0,05) (рисунок 24).

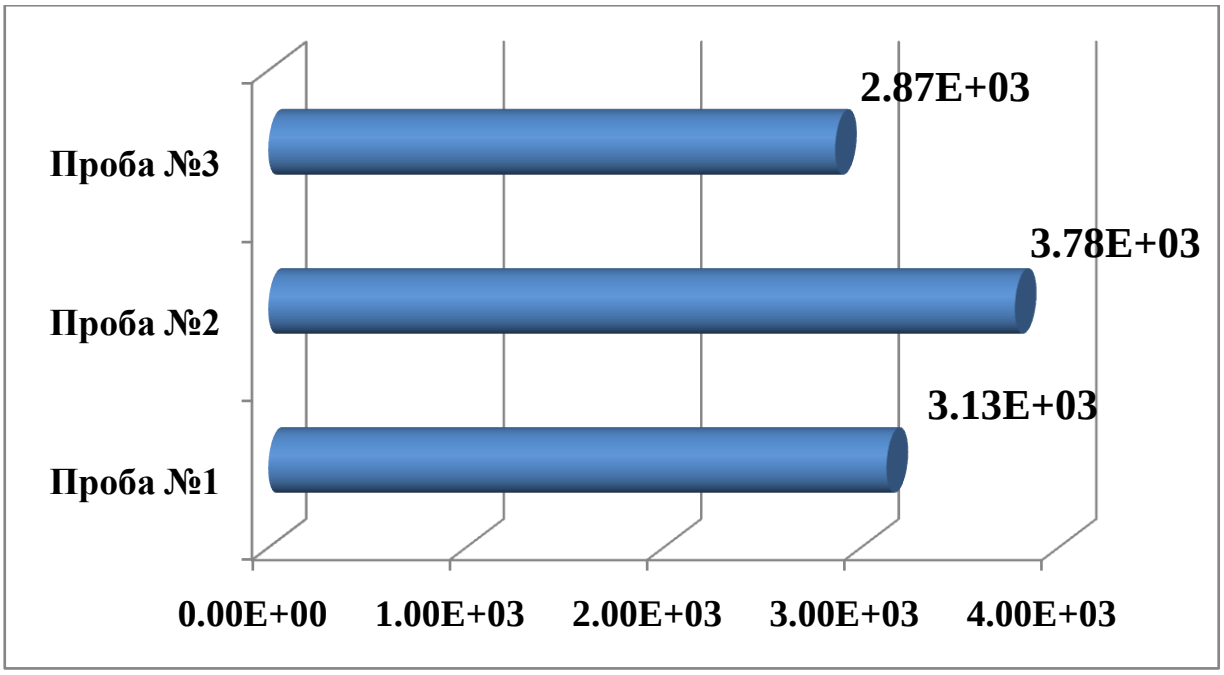

Рисунок 24.Количество микробных единиц в 1 грамме биоптата ткани при ущемлении нежизнеспособного участка большого сальника

У больных с ущемлением участка тонкой кишки без явлений тонкокишечной непроходимости бактериальная контаминация в пробе №1, №2, №3 соответственно составила – $4{,}81\cdot10^3\pm0{,}33\cdot10^3$; $5{,}19\cdot10^3\pm0{,}44\cdot10^3$;$4{,}99\cdot10^3\pm0{,}4\cdot10^3$ микробных единиц в 1 грамме биоптата ткани (t_1=0,69, $p>0{,}05$; t_2=0,34, $p>0{,}05$). При осложненных тонкокишечной непроходимостью формах ущемленных послеоперационных вентральных грыж уровень бактериальной обсемененности раны резко возрастал и превышал пороговый уровень 10^4-10^5 микробных единиц в 1 грамме биоптата ткани. Этот факт объясняется повышением проницаемости стенки тонкой кишки для кишечной эндогенной флоры на фоне ущемления, наличием явлений кишечной непроходимости с высоким внутрипросветным давлением, развитием ишемии тканей в зоне ущемления. Показатель бактериальной загрязненности раны при ущемлении участка тонкой кишки с развитием явлений кишечной непроходимости, признанного при оперативном лечении жизнеспособным, определялся на уровне $6{,}17\cdot10^4\pm0{,}35\cdot10^4$; $9{,}21\cdot10^4\pm0{,}76\cdot10^4$; $6{,}61\cdot10^4\pm0{,}31\cdot10^4$ микробных единиц в 1 грамме биоптата ткани пациентов в пробах №1, №2, №3 соответственно, (t_1=3,63, $p<0{,}01$;t_2=3,17, $p<0{,}01$). При выполнении резекции

нежизнеспособного участка тонкой кишки контаминация раны достигала значений: $2{,}5\cdot10^5\pm0{,}42\cdot10^5$; $4{,}5\cdot10^5\pm0{,}46\cdot10^5$; $9\cdot10^4\pm0{,}42\cdot10^4$ микробных единиц в 1 грамме биоптата ткани пациентов в пробах №1, №2, №3 соответственно ($t_1=3{,}21$, $p<0{,}01$; $t_2=7{,}79$, $p<0{,}01$), что связано с полной утратой барьерной функции стенкой кишки для тонкокишечной микрофлоры (рисунок25).

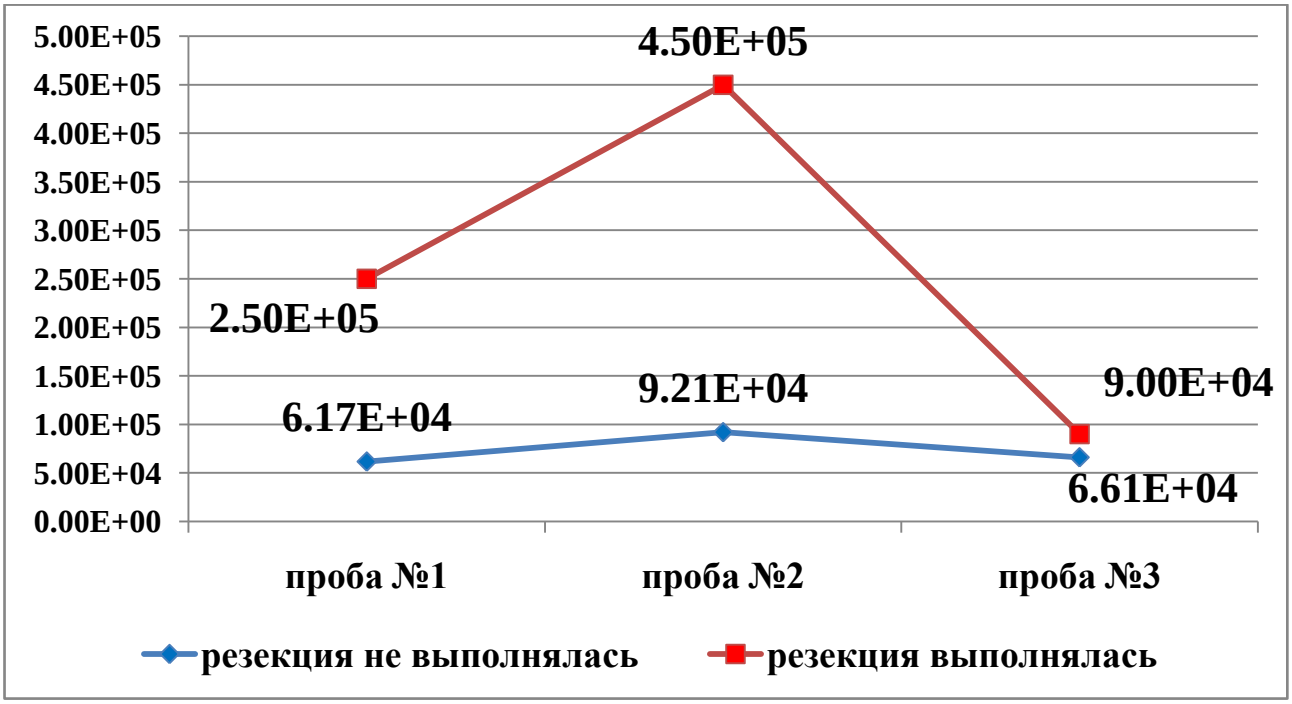

Рисунок 25. Динамика изменения уровня микробных единиц в 1 грамме биоптата ткани больных ущемленными послеоперационными вентральными грыжами, осложненными тонкокишечной непроходимостью

Анализируя полученные данные об изменении уровня бактериальной обсемененности раны в зависимости от ущемленного органа и его жизнеспособности, можно сделать несколько выводов.После обработки раны низкотемпературной аргоновой плазмой при герниопластике ущемленной послеоперационной вентральной грыжи с резекцией нежизнеспособного участка большого сальника отмечается статистически значимое уменьшение числа микробных единиц в 1 грамме биоптата ткани пациентов в среднем на 24,1%.Достоверно доказано, что микробная контаминация раны при ущемлении участка тонкой кишки с наличием явлений кишечной непроходимости достигала наивысших значений после выполнения основного этапа хирургического лечения (после вскрытия грыжевого мешка, хирургической обработки его содержимого,

проведения герниопластики с фиксацией сетчатого эндопротеза). Этим фактом объясняется своевременность и рациональность применения низкотемпературной аргоновой плазмы, как способа профилактики гнойно-воспалительных раневых послеоперационных осложнений, именно на этом этапе оперативного лечения. Статистически подтверждено снижение показателей загрязнённости операционной раны микроорганизмами под воздействием низкотемпературной аргоновой плазмы на хирургическом этапе лечения больных 1 группы с наличием кишечной непроходимости в среднем на $2,6 \cdot 10^4$ и $3,6 \cdot 10^5$ микробных единиц в 1 грамме биоптата ткани при жизнеспособности ущемленного участка тонкой кишки и ее некрозе соответственно. Данные факты подтверждает целесообразность и эффективность применения разработанного нами способа интраоперационной профилактики гнойно-воспалительных послеоперационных раневых осложнений.

При исследовании изменения уровня микробного загрязнения операционной раны в зависимости от времени ущемления был выявлен ряд закономерностей.

У больных с ущемлением участка большого сальника увеличение показателя бактериальной обсемененности в статистически значимых пределах не происходило во всех пробах ($p>0,05$). Этот факт объясняется отсутствием внутриорганной бактериальной патогенной или условно-патогенной флоры, способной высвобождаться при повреждениях органа в результате нарушения его питания, а сроки ущемления до 6 часов не достаточны для проникновения и активного размножения бактерий извне.

При ущемлении участка тонкой кишки длительностью до 2 часов численность бактериальной флоры раны составила $4,2 \cdot 10^3 \pm 0,34 \cdot 10^3$; $4,4 \cdot 10^3 \pm 0,45 \cdot 10^3$; $4,0 \cdot 10^3 \pm 0,42 \cdot 10^3$ микробных единиц в 1 грамме биоптата ткани пациентов в пробах №1, №2, №3 соответственно ($t_1=0,35$, $p>0,05$; $t_2=0,65$, $p>0,05$) (рисунок 26).

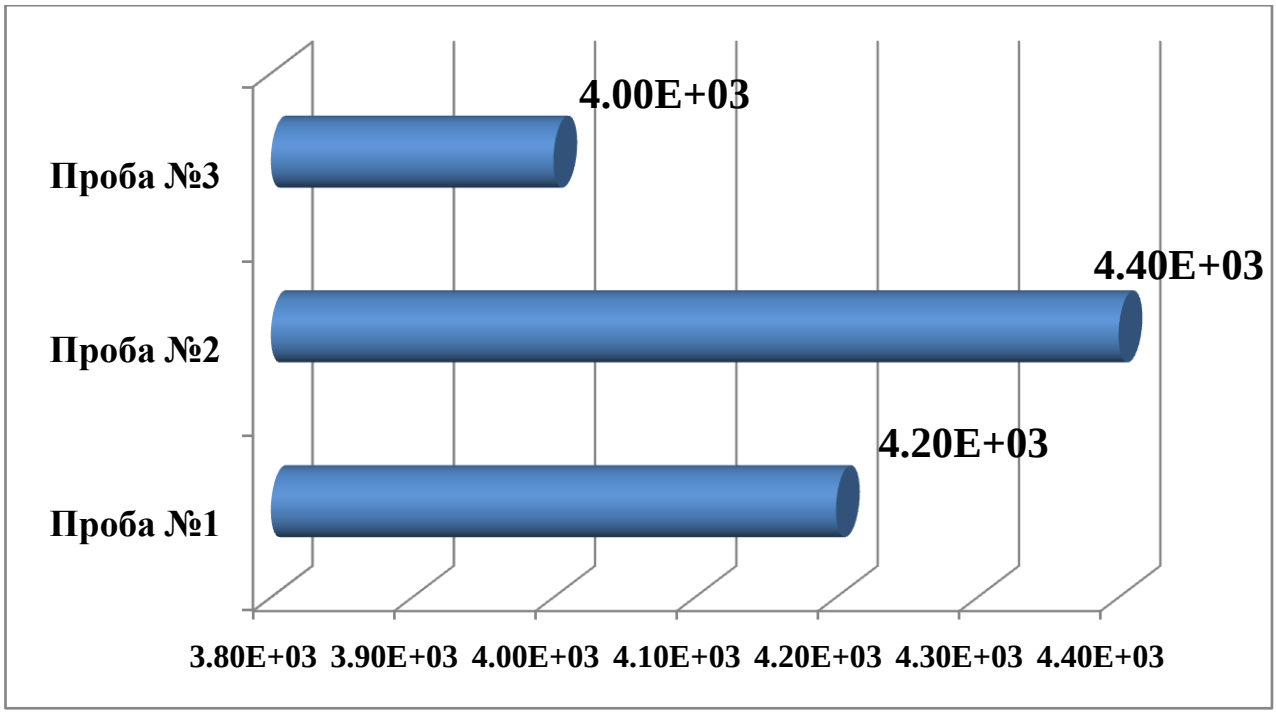

Рисунок 26.Количество микробных единиц в 1 грамме биоптата ткани при длительности ущемления участка тонкой кишки до 2 часов

Полученные данные показывают, что при данных сроках ущемления участка тонкой кишки не происходит достоверного увеличения степени бактериальной обсемененности раны после вскрытия грыжевого мешка.

Во всех пробах степень микробного обсеменения раны уже через 2 часа после ущемления превышала пороговый уровень загрязнения в 10^4 микробных единиц в 1 грамме биоптата ткани, необходимый для развития гнойно-воспалительных раневых осложнений в послеоперационном периоде. Уровень микробной контаминации раны при ущемлении участка тонкой кишкив течении 2-4 часов достигал следующих значений: $4{,}28 \cdot 10^4 \pm 0{,}55 \cdot 10^4$; $6{,}41 \cdot 10^4 \pm 0{,}94 \cdot 10^4$; $4{,}73 \cdot 10^4 \pm 0{,}59 \cdot 10^4$ микробных единиц в 1 грамме биоптата ткани пациентов в пробах №1, №2, №3 соответственно (t_1=1,95, $p>0{,}05$; t_2=1,51, $p>0{,}05$) (рисунок 27).

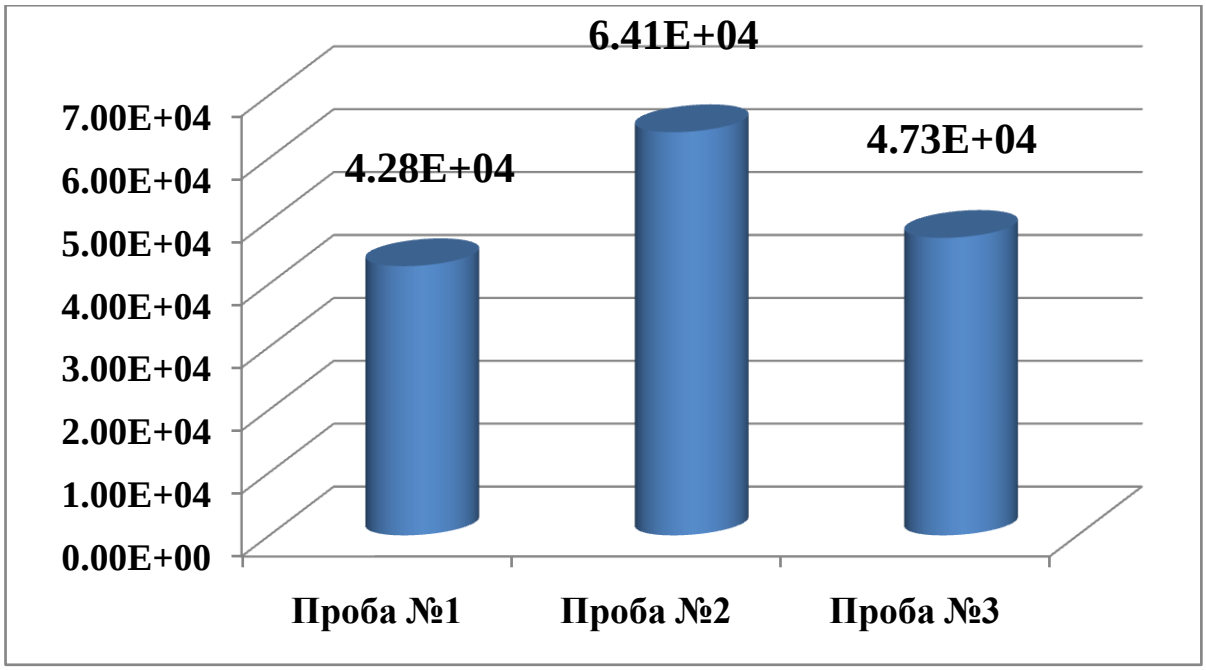

Рисунок 27.Количествомикробных единиц в 1 грамме биоптата ткани при длительности ущемления участка тонкой кишки от 2 до 4 часов

Через 4 часа от начала заболевания уровень обсемененности превышал 10^5 микробных единиц в 1 грамме биоптата ткани и при ущемлении участка тонкой кишки в течение 5-6 часов составил:$1{,}51\cdot10^5\pm0{,}38\cdot10^5$; $2{,}63\cdot10^5\pm0{,}61\cdot10^5$; $8{,}27\cdot10^4\pm0{,}38\cdot10^4$ в пробах №1, №2, №3 соответственно (t_1=1,56, $p>0{,}05$; t_2=2,95, $p<0{,}01$). Высокие показатели бактериальной контаминации раны объясняются наступлением микроциркуляторных нарушений в стенке ущемленной кишки, развитием у большинства больных явлений кишечной непроходимости с повышением внутрипросветного давления, повышением проницаемости стенки кишки для полостной флоры. Использование низкотемпературной аргоновой плазмы в качестве способа интраоперационной профилактики гнойно-воспалительных осложнений позволило достоверно снизить степень микробного загрязнения раны, тем самым это способствовало снижению риска развития таких осложнений в послеоперационном периоде. Наглядно изменение количества микробных единиц в 1 грамме биоптата ткани в пробах №1, №2 и №3 при длительности ущемления участка тонкой кишки от 5 до 6 часов продемонстрировано на рисунке 28.

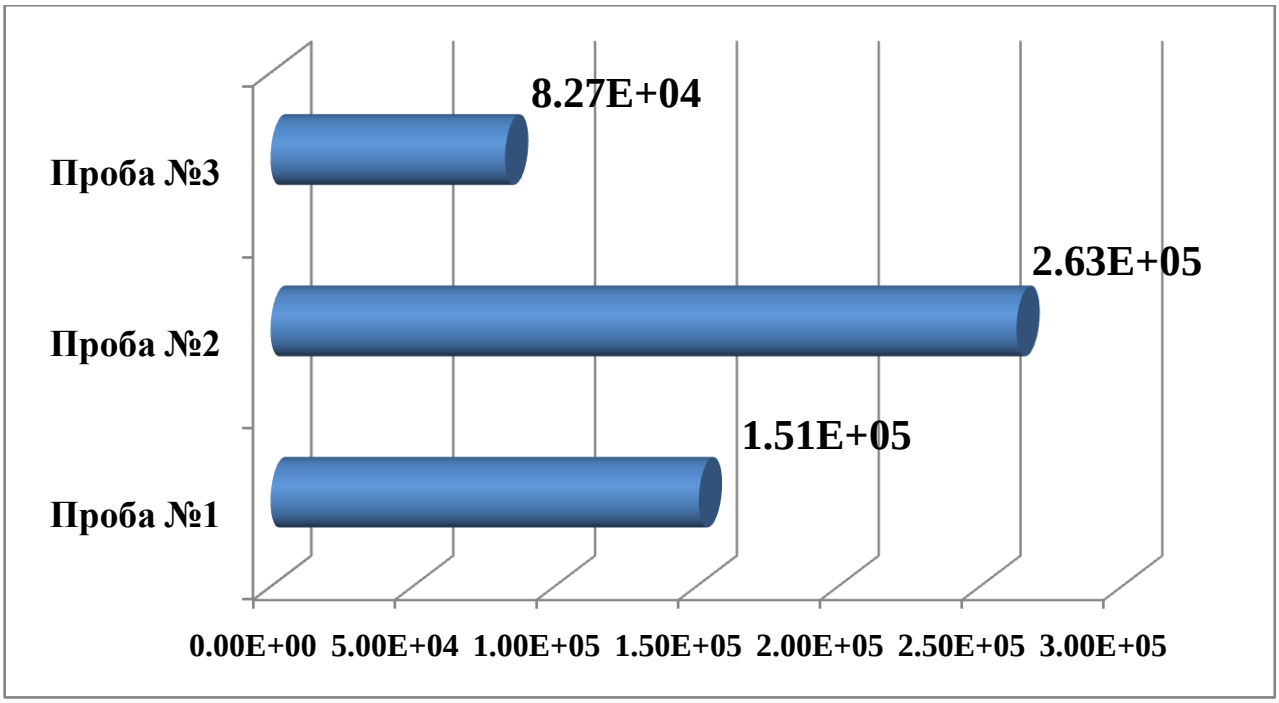

Рисунок 28.Количество микробных единиц в 1 грамме биоптата ткани при длительности ущемления участка тонкой кишки от 5 до 6 часов

При сроках ущемления более 6 часов стенка ущемленного органа подвергалась действию критической ишемии и с развитием некроза полностью утрачивала барьерную функцию для микроорганизмов, а нарушения микроциркуляции и обменных процессов в окружающих тканях делали их благоприятной средой для роста и размножения бактерий. Показатели микробной контаминации раны составили $2{,}67 \cdot 10^5 \pm 0{,}82 \cdot 10^5$; $4{,}67 \cdot 10^5 \pm 1{,}08 \cdot 10^5$;$1{,}33 \cdot 10^5 \pm 0{,}82 \cdot 10^5$ микробных единиц в 1 грамме биоптата ткани пациентов в пробах №1, №2, №3 соответственно (t_1=1,47, $p>0{,}05$; t_2=2,46, $p<0{,}05$) (рисунок 29).

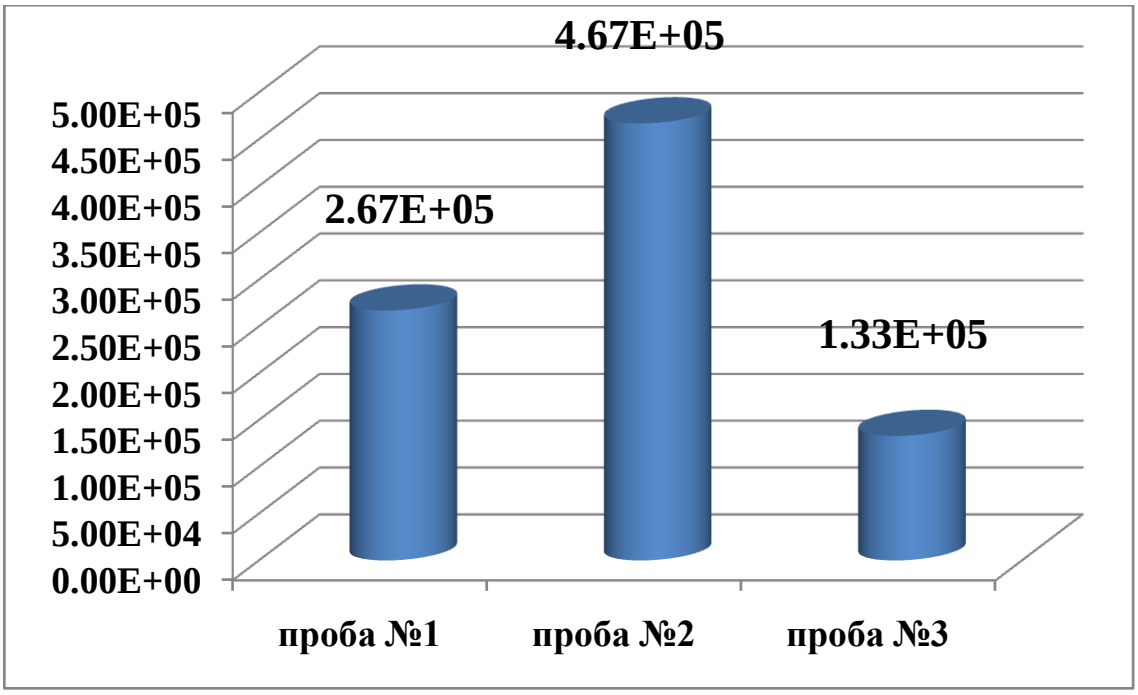

Рисунок 29.Количество микробных единиц в 1 грамме биоптата ткани при длительности ущемления участка тонкой кишки более 6 часов

Статистически доказано, что применение низкотемпературной аргоновой плазмы, как метода интраоперационной профилактики гнойно-воспалительных осложнений, достоверно позволяет снизить уровень бактериальной контаминации раны у больных с длительностью ущемления участка тонкой кишки более 4 часов в среднем на $4{,}46 \cdot 10^5$ микробных тел в 1 грамме биоптата ткани.

Этот факт свидетельствует о высокой эффектности предложенного способа интраоперационной профилактики у больных ущемленными вентральными грыжами передней брюшной стенки в условиях высокого уровня микробного загрязнения раны, а следовательно, и высокого риска развития гнойно-воспалительных раневых осложнений в послеоперационном периоде (рисунок30).

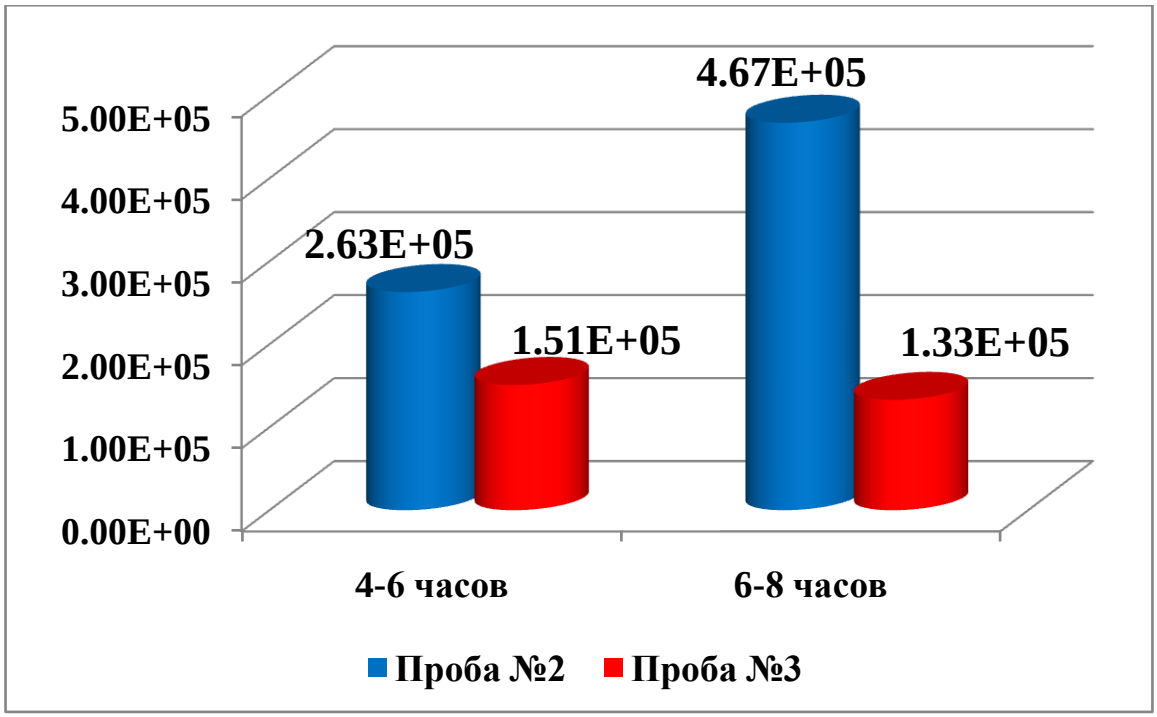

Рисунок 30.Количество микробных единиц в 1 грамме биоптата ткани при длительности ущемления участка тонкой кишки более 4 часов

4.2.Анализ течения послеоперационного периода у пациентов в группах сравнения

Контроль течения послеоперационного периода в группах сравнения осуществляли клинически, с помощью лабораторных методов, а так же по показаниям с применением инструментальных методов исследования (в частности ультрасонография, для определения локализации и размеров жидкостных скоплений в послеоперационной ране).

Ежедневно проводили осмотр больных, пальпацию, перкуссию и аускультацию по системам органов, измерение физиологических показателей (таких как температура тела, пульс, давление, ЧДД и ЧСС). У пациентов 1 группы оценивали интенсивность болевого синдрома с 1 по 5 сутки послеоперационного периода по визуально-аналоговой шкале.

Метод заключался в предоставлении пациенту измерительной шкалы. На отрезке линии длинной 10 см были нанесены деления через каждый 1 см, каждое деление соответствовало 1 условному баллу. Начало линии слева соответствует отсутствию болевого ощущения, конец отрезка справа— непереносимой боли (по субъективному ощущению пациента).

Динамику изменения показателя интенсивности болевого синдрома можно проследить на рисунке 31.

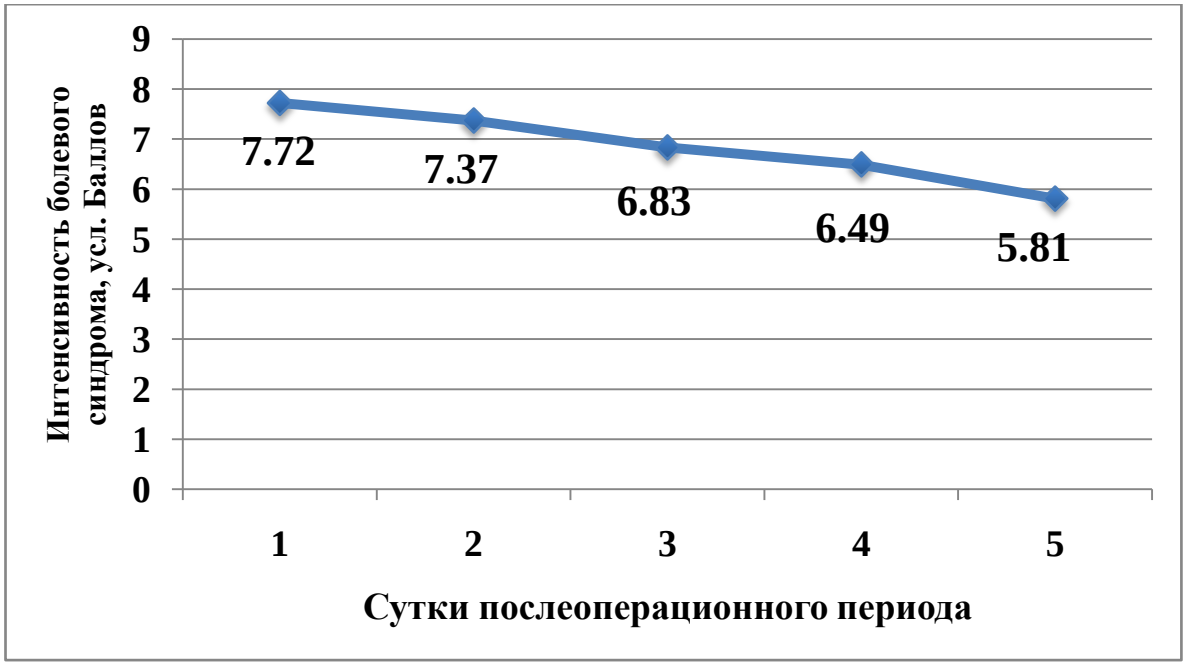

Рисунок 31.Динамика изменения показателя интенсивности болевого синдрома в послеоперационном периоде

В послеоперационном периоде проводилось динамическое наблюдение за состоянием послеоперационной раны. Во время перевязок (в первые 7 суток ежедневно, а по показаниям и чаще), в зоне операционного доступа у больных оценивали следующие признаки: наличие и площадь гиперемии кожи в области раны, состояние швов на кожной ране, наличие паравульнарной инфильтрации, характер и количество отделяемого по дренажам и из раны.

На хирургическом этапе лечения больных ущемлёнными послеоперационными вентральными грыжами выполнялось дренирование пространства над сетчатым эндопротезом и/или подкожно-жировой клетчатки пластинчатыми дренажами и/или трубчатыми дренажами системы типа Редон.

При визуальной оценке характера отделяемого по дренажам в послеоперационном периоде раневой секрет представлял собой серозно-геморрагическую жидкость в течение 2-3 суток и серозную в последующем.

У 49(61,25%) и 53(66,25%) пациентов 1 и 2 групп соответственно проведено дренирование пространства над сетчатым эндопротезом и подкожно-жировой клетчатки системой типа Редон. У больных 1 группы производили количественный учет отделяемого по дренажам. Динамика изменения среднего количества отделяемого по дренажам в первые трое суток послеоперационного периода представленарисунке 32.

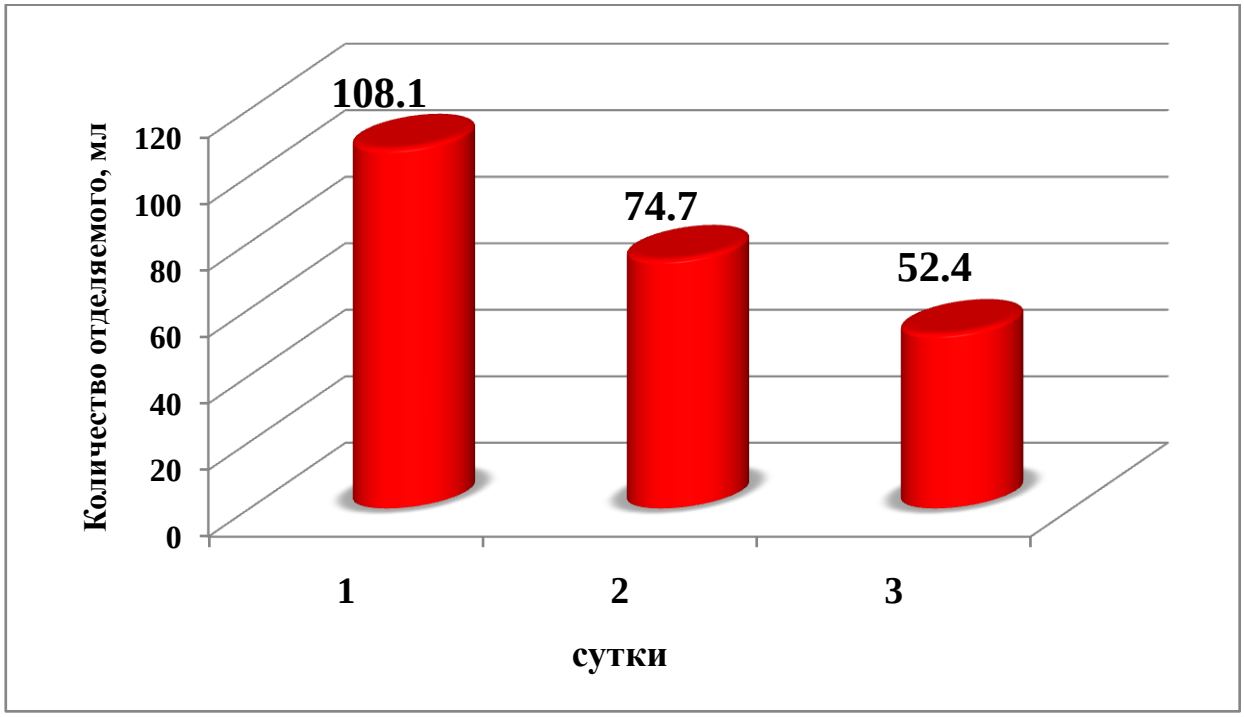

Рисунок32.Динамика среднего количества отделяемого по дренажам впервые3 суток послеоперационного периода

Средние сроки пребывания в стационаре составили 14,94±0,61 и 17,48±0,98 койко-дня для пациентов 1 и 2групп соответственно ($t=2,2; p<0,05$) (рисунок 33).

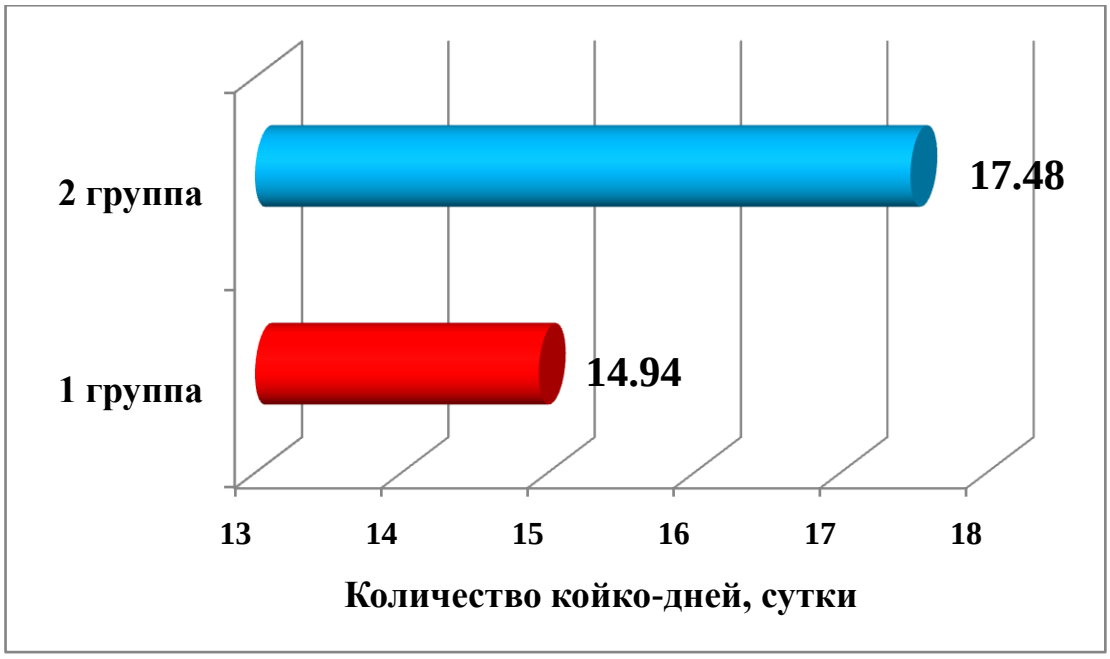

Рисунок 33. Длительность койко-дней пребывания пациентов в стационаре

Увеличение сроков пребывания пациентов в стационаре связано с развитием большего числа гнойно-воспалительных осложнений в послеоперационном периоде (см. раздел 4.3) и необходимостью лечения их в условиях стационара.

Сокращение койко-дня пребывания пациента в стационаре несет в себе не только экономическую выгоду – снижение затрат на обеспечения лечения пациента, уменьшение общего дня нетрудоспособности для работающих граждан, но и социальную.

4.3.Характеристика местных раневых послеоперационных осложнений у больных ущемленными послеоперационными вентральными грыжами

Неосложненное течение раневого процесса в раннем послеоперационном периоде у больных ущемленными послеоперационными вентральными грыжами наблюдалось у 74(92,5%) и у 63(78,75%) пациентов 1 и 2 групп соответственно

(φэмп=2,551, p<0,01). Наглядно течение раннего послеоперационного периода у больных обеих групп продемонстрировано на рисунке 34.

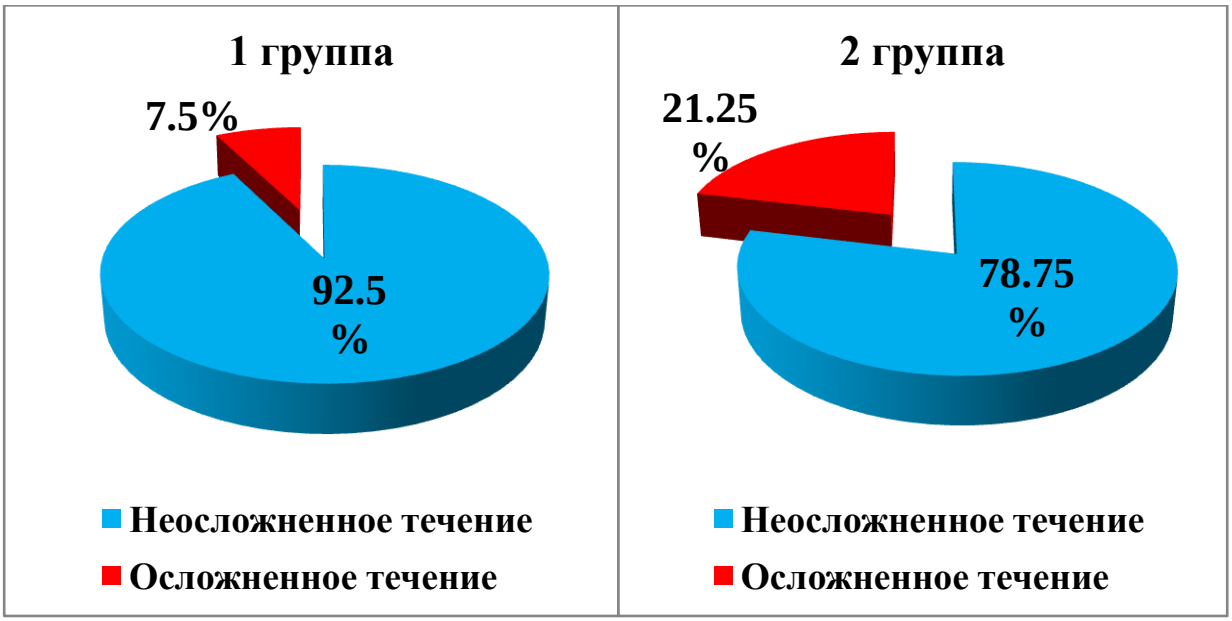

Рисунок 34. Структура течения раннего послеоперационного периода

В группах наблюдения было проведено изучение местных раневых осложнений в раннем послеоперационном периоде.

В 1 группе случаев нагноения раны не зафиксировано, во 2 группе – отмечено у 4(5%) пациентов(φэмп=2,853, p<0,01). Нагноение развивалось с 3 по 5 сутки. Проводилось своевременное комплексное лечение: местное и общее (назначение комбинации антибактериальных средств с подбором в зависимости от возбудителя инфекции и чувствительности к антибиотикам, дополнительное дренирование, снятие швов с кожной раны промывание раны растворами антисептиков, применение мазевых повязок).

В 1(1,25%) случае нагноение зафиксировано в нижней трети раны в пределах подкожно-жировой клетчатки: потребовалось снятие части швов с кожной раны, санация, дополнительное дренирование раны пластинчатым дренажом.Истечение гнойного отделяемого по дренажу прекратилось к 8 суткам, аумеренное количество серозного отделяемого продолжалосьдо 16 суток послеоперационного периода, на 17 сутки – дренаж удален. Пациентка выписана на 19 сутки.

У 1(1,25%) больного ущемленной грыжей развилось нагноение в проекции средней и нижней трети послеоперационной раны, ограниченное подкожно-жировой клетчаткой:потребовалось снятие части швов с кожной раны, санация, дополнительное дренирование двумя пластинчатыми дренажами.Купирование явлений нагноения наступило к 12 суткам, в дальнейшем отмечалось серозное отделяемое по дренажам еще в течение 9 суток, дренажи удалены на 21 сутки. Пациентка выписана на амбулаторное долечивание по месту жительства на 23 сутки.

В 1(1,25%) клиническом наблюдении реконвалесценция наступила к 28 суткам послеоперационного периода. У данной пациентки отмечено тотальное нагноение послеоперационной раны, не выходящее за пределы подкожно-жировой клетчатки, гнойные выделения наблюдались в течение 16 суток.

Тотальное нагноение раны в послеоперационном периоде, ограниченное задним листком апоневроза прямой мышцы живота, возникло у 1(1,25%) пациента: произведено снятие части швов с кожной раны и переднего листка апоневроза прямой мышцы живота, дополнительное дренирование раны. Гноетечение по дренажам прекратилось к 18 суткам, однако сохранялось выделение серозного отделяемого и образование инфильтрата в верхней трети операционного рубца (с тенденцией его к уменьшению на фоне проводимого лечения). Длительность стационарного лечения составила 44 койко-дня.

Отсутствие осложнений в виде нагноения раны у пациентов 1 группы в раннем послеоперационном периоде подтверждает целесообразность и эффективность применения низкотемпературной аргоновой плазмы, как способа интраоперационной профилактики гнойно-воспалительных раневых осложнений при протезирующей герниопластике ущемленных послеоперационных вентральных грыж передней брюшной стенки. Различия в группах сравнения по нагноению раны были статистически достоверными φэмп=2,853, $p<0,01$.

Серома послеоперационной раны выявлена у 2(2,5%) и у 4(5%) пациентов 1 и 2 групп соответственно (φэмп=0,844, $p>0,05$) (рисунок 35).

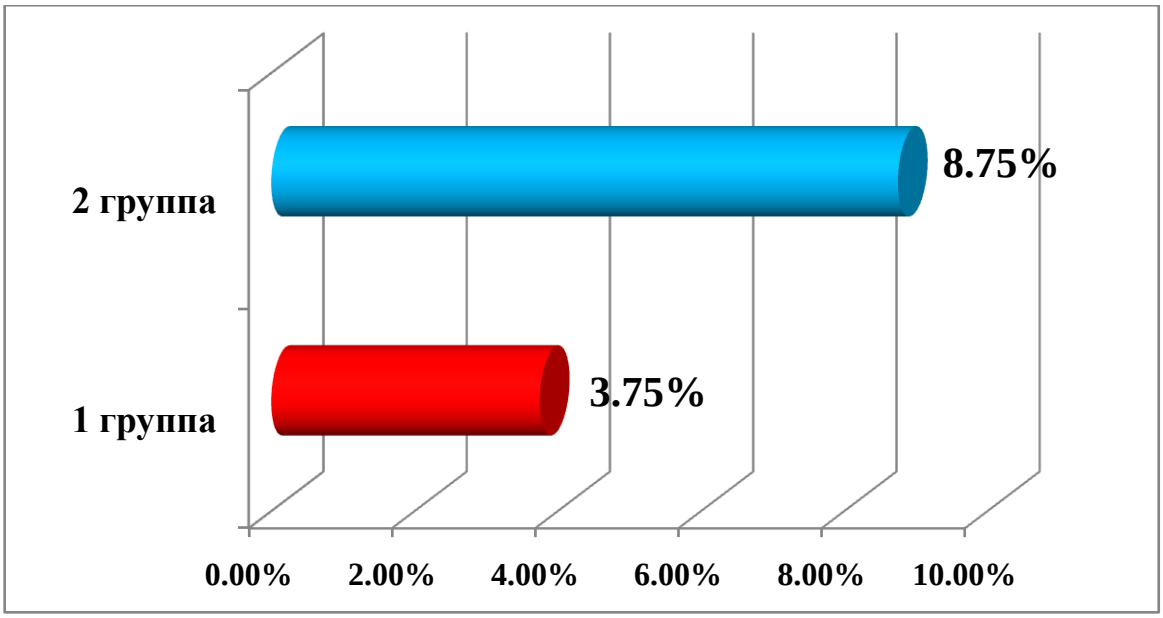

Рисунок 35. Частота развития сером в раннем послеоперационном периоде

В 1 группе у 1(1,25%) пациента серома возникала на 10 сутки послеоперационного периода, дренирование раны во время оперативного лечения не проводилось. Произведена пункция серомы под уз-контролем брюшной полости – получено до 40мл содержимого без признаков воспаления. Дальнейшее течение послеоперационного периода у данного больного было без осложнений. В 1(1,25%) клиническом наблюдении выявление серомы произошло на 10 сутки.В этом случае дренирование раны производилось системой типа Редон. Пункционное лечение с аспирацией содержимого серомы на 10, 16, 19 сутки после оперативного лечения – позволило ликвидировать осложнение.Пациентка выписана из стационара на 20 сутки.

Во 2 группе серомы выявлены в период с 6 по 15 сутки. На 6 сутки была диагностирована серома в послеоперационном периоде у 1(1,25%) пациента, проведена пункция с аспирацией содержимого. Следует отметить, что на хирургическом этапе лечениягрыжи не проводилось дренирование раны. Длительность лечения пациента составила 11 койко-дней. В 1(1,25%) случае при ультразвуковом исследовании раны на 10 суткивыявлена также серома в послеоперационной ране. При пункции серомы получено до 50 мл серозной жидкости. Возникла необходимость повторной пункции, которая проведена на

18сутки – получено до 40мл жидкости. Пациентка выписана на 23 сутки после операции. Еще у 1(1,25%) больного, оперированного по поводу ущемленной вентральной грыжи,на 15 сутки развилось местное раневое осложнение в виде серомы. Произведена аспирация содержимого серомы путем пункции. В 1(1,25%) клиническом наблюдении потребовалась постановка дренажа в полость серомы. Формирование данного осложнения произошло на 8 сутки послеоперационного периода, трижды проводились пункции с аспирацией содержимого. Вследствие неэффективности пункционного метода лечения поставлен дренаж в полость серомы. Дренаж удален на 24 сутки. Срок лечения данной пациентки составил 25 койко-дней.

Инфильтрат послеоперационной раны наблюдался у 3(3,75%) и у 7(8,75%) больных 1 и 2 групп соответственно(φэмп=1,333, p>0,05)(рисунок36). На фоне консервативной терапии и физиотерапии наблюдалась медленная регрессия инфильтратов, случаев их абсцедирования в период нахождения пациентов в стационаре не отмечено.

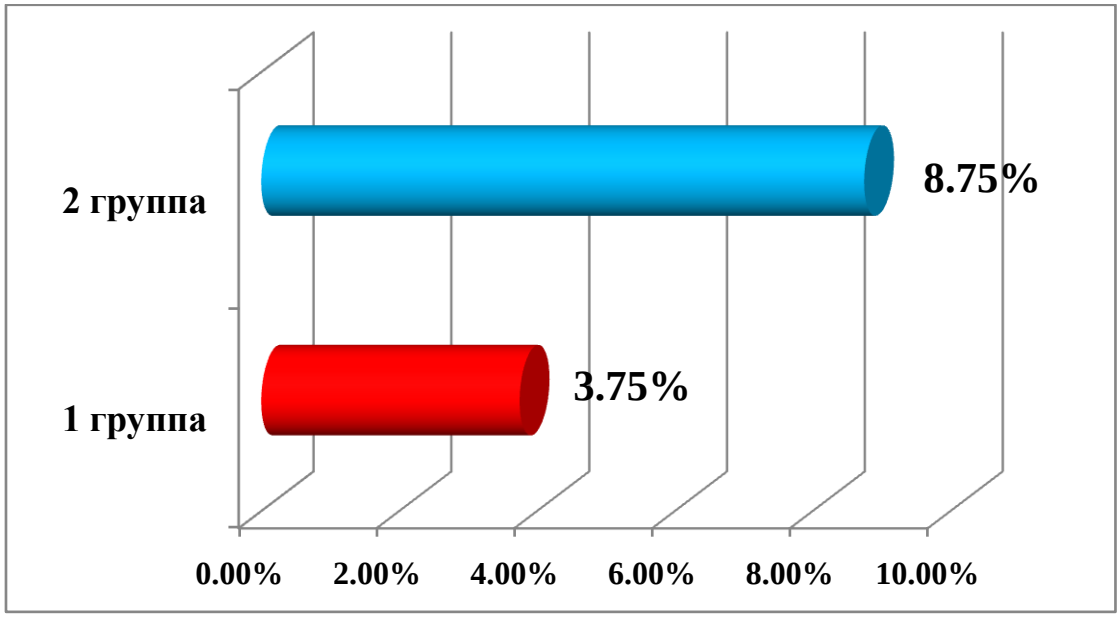

Рисунок 36. Частота развития инфильтратов послеоперационной раны

Несмотря на то, что статистически значимых различий по раневым осложнениям в виде серомы и инфильтрата раны не выявлено, отмечается тенденция к уменьшению их количества в раннем послеоперационном периоде у пациентов 1 группы по сравнению с таковым во 2 группе. Этот факт можно

объяснить непосредственным влиянием низкотемпературной аргоновой плазмы на процессы заживления раны, а также общую реактивность организма (в том числе и на сетчатый эндопротез). Положительный эффект действия на репаративные процессы низкотемпературного плазменного излучения в данном случае, на наш взгляд, достигается за счет выхода в рану большого числа моноцитарных клеток в состоянии фагоцитарной активности, подавления свободнорадикального окисления, активации обменных процессов, снижения уровня циркулирующих иммунных комплексов, что ускоряет течение первой фазы воспаления. Кроме того, по данным морфологических исследований, отмечается снижение инфильтрации ткани нейтрофильными лейкоцитами, активация процессов развития грануляционной ткани и эпителизации.

При анализе общего количества раневых осложнений (без учета осложнений в виде гематомы послеоперационной раны и краевогонекроза подкожно-жирового лоскута) раннего послеоперационного периода у больных ущемленными послеоперационными вентральными грыжами передней брюшной стенки в группах исследования отмечается уменьшение риска их возникновения у пациентов 1 группы на 12,5% по сравнению с таковой частотой у пациентов 2 группы. Различия являются достоверными(φэмп=2,47, $p<0,01$) (рисунок 37).

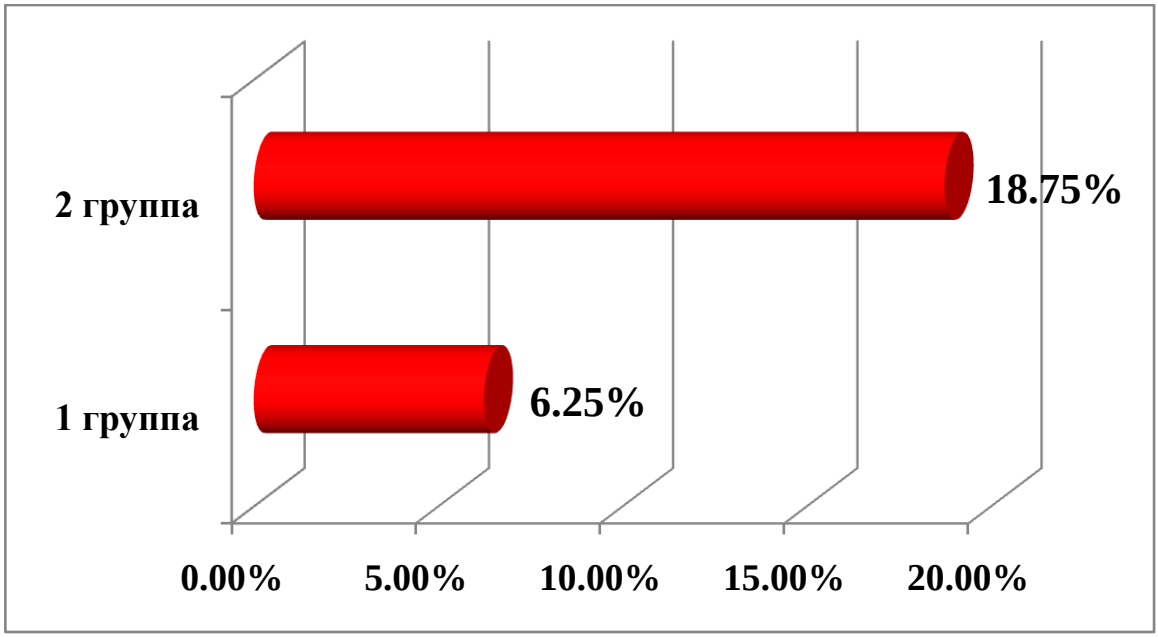

Рисунок 37.Частота развития раневых осложнений в раннем послеоперационном периоде

Кроме того в 1 (1,25%) клиническом наблюдении, как в 1, так и 2 группах, имели место гематомы в послеоперационной ране (ограниченные в подкожно-жировой клетчатке без тенденции к нарастанию). Дренирование гематомы пластинчатым дренажом с последующим контролем отделяемого при перевязках, привели к ее ликвидации к 6 и 9 суткам, дальнейшее течение послеоперационного периода без осложнений.

У 1(1,25%) больного 2 группы выявлен краевой некроз подкожно-жирового лоскута к 5 суткам послеоперационного периода, шириной до 2,5см. Произведено иссечение участка некроза с последующим наложением вторичных швов.

Структура и частота осложнений местных раневых осложнений раннего послеоперационного периода в группах сравнения продемонстрирована на рисунке 38.

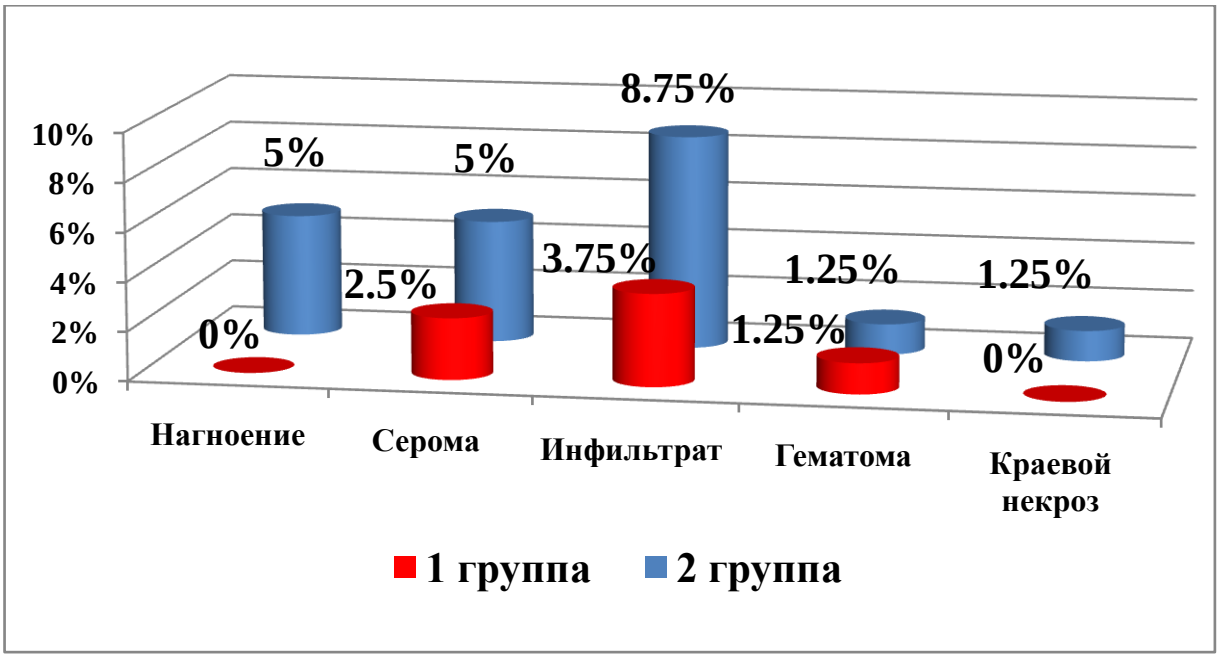

Рисунок 38.Структура и частота раневых осложнений раннего послеоперационного периода

4.4.Течение отдаленного послеоперационного периода у пациентов групп сравнения

Отдаленные результаты лечения в сроки от 3 месяцев до 4 лет изучены у 80 (100%) и у 80 (100%) больных 1 и 2 групп соответственно. Группы были однородными по срокам наблюдения в отдаленном периоде, что исключало влияние негативных факторов на оценку течения отдалённого послеоперационного периода. Изучение проводилось на основании анкетирования (в письменной форме и опросе по телефону), а так же при осмотре на контрольной явке. В анкете-опроснике были вопросы о наличии осложнений в течение 1 года после оперативного лечения, потребовавшие обращения к врачу-хирургу, при наличии таковых уточнялся объем хирургической помощи, ее результат, при формировании рецидива послеоперационной вентральной грыжи - сроки его возникновения. Анкета-опросник продемонстрирована на рисунке 39.

Ф.И.О.:

Дата операции:

Дата опроса: **Срок с момента операции:**

Отмечали ли Вы рецидив (появление вновь) послеоперационной грыжи после проведенного оперативного лечения в Брянской областной больнице №1?

ДА **НЕТ**

Если «ДА», то в какие сроки вами отмечено развитие рецидива (появление вновь) послеоперационной грыжи?

_____

Возникала ли у Вас необходимость обращаться за медицинской помощью в лечебные учреждения после выписки из Брянской областной больницы №1 по поводу осложнений связанных с оперативным лечением?

ДА **НЕТ**

Если «ДА», то ответьте на следующие вопросы:

Уточните когда Вы обращались за медицинской помощью (дата, месяц, год).

_____

Какие жалобы беспокоили Вас при обращении за медицинской помощью?(один или несколько ответов)

1. **Повышение температуры тела.**
2. **Покраснение кожи в проекции послеоперационного рубца.**
3. **Наличие плотного образования в проекции послеоперационного рубца.**
4. **Наличие выделений различного характера из послеоперационного рубца.**
5. **Дригие:**_____

Какой диагноз был Вам поставлен при обращении в лечебное учреждение?

1. **Инфильтрат.**
2. **Серома.**
3. **Лигатурный свищ.**
4. **Не могу сказать.**

Какие медицинские назначения и манипуляции выполнялись Вам?

1. **Пункция жидкостного образования с аспирацией содержимого.**
2. **Удаление шовного материала.**
3. **Вскрытие и дренирование в зоне послеоперационного рубца.**
4. **Назначение консервативной терапии.**
5. **Назначение физиотерапевтических процедур.**

Рисунок 39. Анкета-опросник изучения течения отдаленного послеоперационного периода

При необходимости данные анкеты уточнялись по медицинской документации из лечебных учреждений, в которых оказывалась медицинская помощь пациентам после выписки из стационара.

Рецидив послеоперационной грыжи отмечен у 2 (2.5%) пациентов 1 группы и у 7 (8,75%) пациентов 2 группы (φэмп=1,79, p<0,05) (рисунок 40).

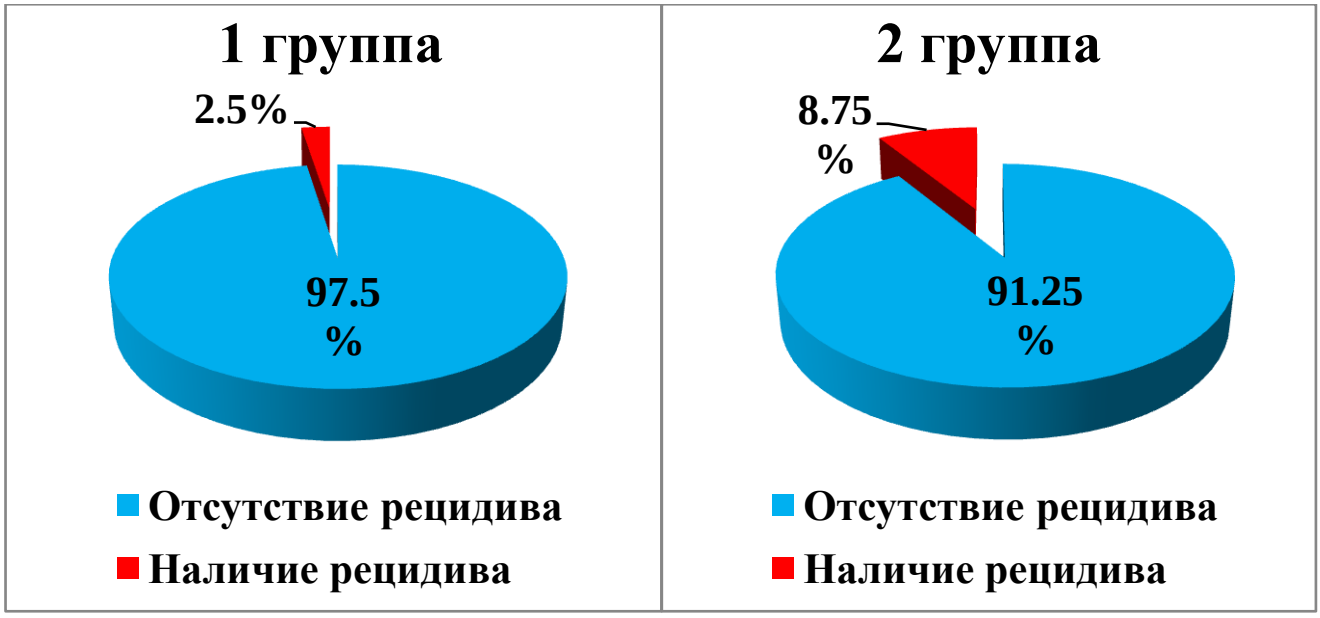

Рисунок 40. Частота развития рецидива послеоперационной вентральной грыжи в отдаленном периоде

Осложнения в отдаленном послеоперационном периоде были представлены лигатурными свищами, хроническими серомами, инфильтратами послеоперационной раны, дислокациями сетчатого эндопротеза (таблица 5).

Таблица 5.

Распределение пациентов повидам осложнений и наличию рецидива послеоперационной вентральной грыжи в отдаленном послеоперационном периоде

Вид осложнения	1 группа		2 группа	
	Наличие рецидива грыжи, абс.(%)	Отсутствие рецидива грыжи, абс.(%)	Наличие рецидива грыжи, абс.(%)	Отсутствие рецидива грыжи, абс.(%)
Лигатурный свищ	0 (0)	1 (1,25)	0 (0)	4 (5)

Хроническая серома	0 (0)	1 (1,25)	1 (1,27)	1 (1,25)
Инфильтрат	1 (1,25)	2 (2,5)	1 (1,25)	7 (8,75)
Отрыв и миграция сетчатого эндопротеза	1 (1,25)	0 (0)	2 (2,5)	0 (0)

Лигатурные свищи отмеченыу 1(1,25%) и у 4(5%) больных 1 и 2 групп соответственно (φэмп=1,43, p>0,05) (рисунок41).

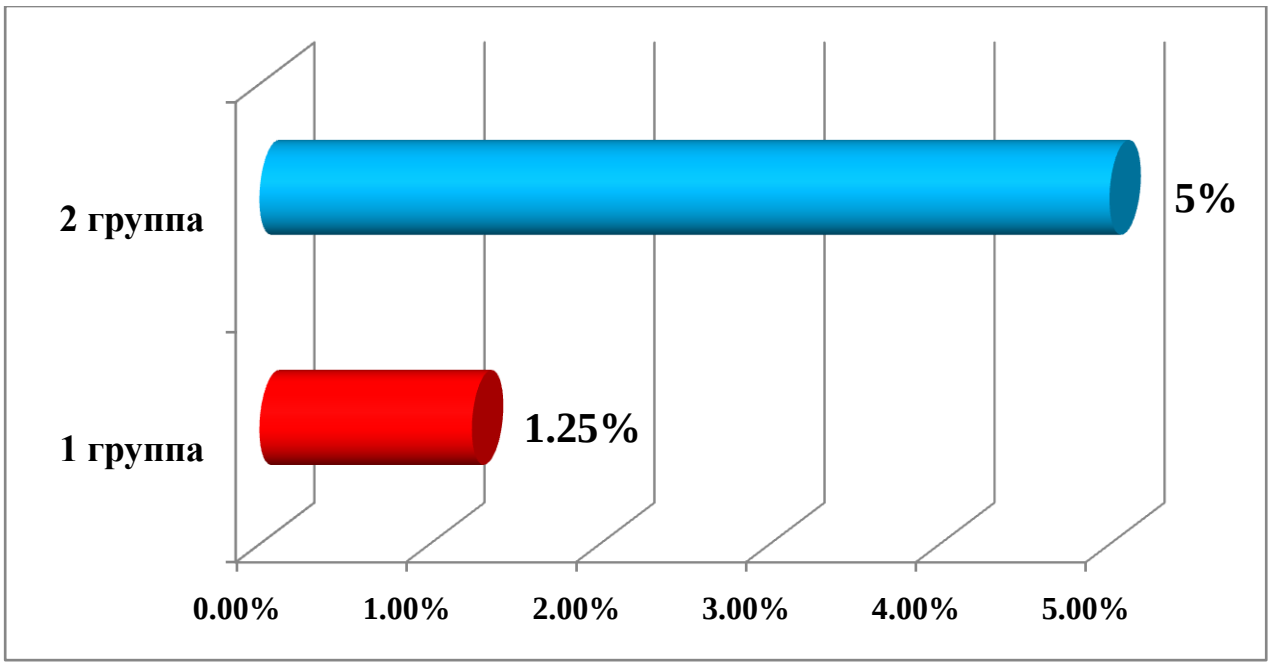

Рисунок 41. Частота развития лигатурных свищей в отдаленном послеоперационном периоде

Развития лигатурного свища у 1 (1,25%) пациента 1 группы наблюдалось на фоне раневого осложнения раннего послеоперационного периода – послеоперационной раны, потребовавшей неоднократного применения пункционного метода лечения с аспирацией содержимого жидкостного скопления. Лигатурный свищ сформировался в нижней трети послеоперационной раны. Субстратом свища была лигатура, наложенная на подкожно-жировую клетчатку. Произведена ревизия свищевого хода, удаление лигатуры.

Во 2 группе пациентов лигатурные свищи формировались в 3(3,75%) клинических наблюдениях после нагноения и в 1(1,25%) случае после возникновения серомы (впоследствии дренированной пластинчатым дренажом в

результате неэффективности многократных пункций) послеоперационной раны в раннем послеоперационном периоде. У 3(3,75%) больных шовный материал, поддерживающий существование свищевого хода с отделяемым, находился в подкожно-жировой клетчатке, у 1(1,25%) больного отдельный узловой шов, наложенный на передний листок апоневроза прямой мышцы живота. Лигатурные свищи во всех случаях закрылись после удаления лигатур.

Прослеживается прямая взаимосвязь между развитием осложнений в раннем послеоперационном периоде (таких как нагноение, рецидивирующая серома) и возникновением лигатурных свищей в отдаленном периоде. Этот факт объясняется контаминацией шовного материала раневой инфекцией или инфекцией, попадающей в раны при длительном нахождении в ране дренажей на фоне ослабления местной реактивности тканей. Контаминированный шовный материал становится источником «дремлющей» инфекции, что является субстратом развития данного осложнения в отдаленном периоде. Применение потока низкотемпературной аргоновой плазмы, как метода интраоперационой профилактики местных гнойно-воспалительных осложнений в раннем послеоперационном периоде, достоверно снижает частоту нагноения раны в послеоперационном периоде (см. раздел 4.3). Вероятнее всего, поэтому частота развития лигатурных свищей у пациентов 1 группы составила на 3,75% меньше, чем у пациентов 2 группы ($p>0,05$).

Хроническая серома развивалась на фоне осложнения в виде серомы в раннем послеоперационном периоде у 1(1,25%) и у 2(2,5%) пациентов 1 и 2 групп соответственно(φэмп=0,59, $p>0,05$)(рисунок42).

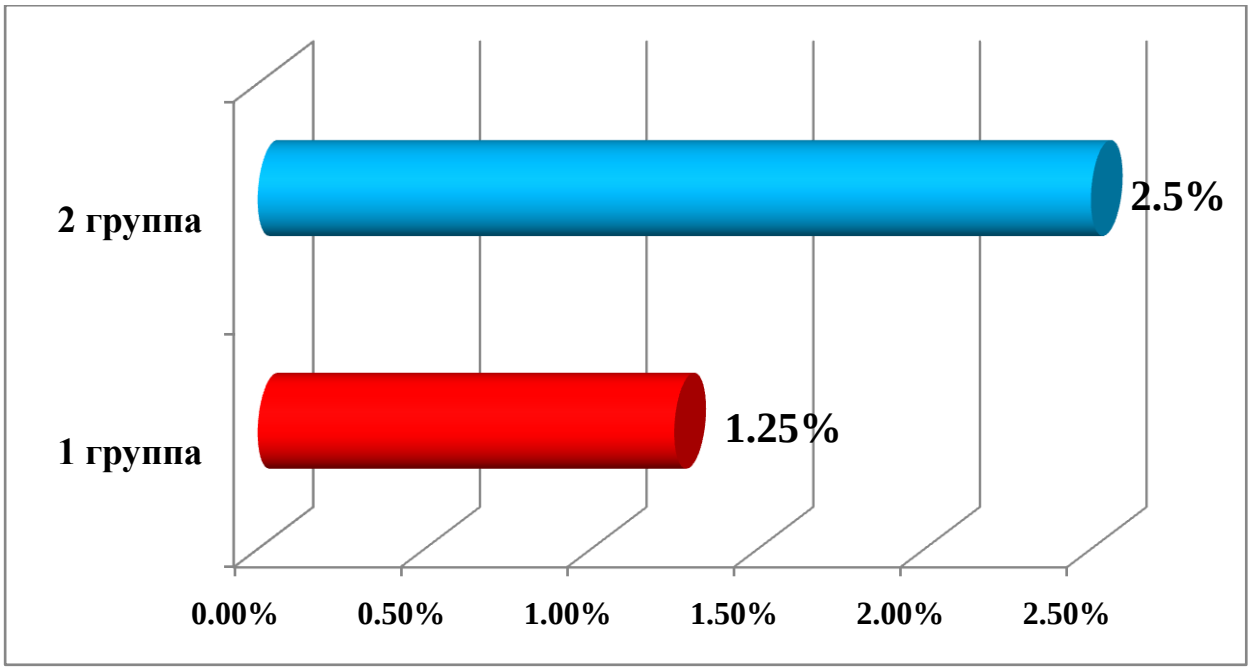

Рисунок 42. Частота развития хронических сером в отдаленном послеоперационном периоде

Пункция с аспирацией содержимого жидкостного образования в 1(1,25%) случае 1 группы и в 1(1,25%)случае 2 группы привело к регрессированию серомы после проведенного лечения, с последующим ее рецидивированием в сроки от 2-3 недель, потребовавшим однократной повторной аспирации содержимого. Во 2 группе в 1(1,25%) клиническом наблюдении пункционной метод лечения проводился трижды, что способствовало временному наступлению улучшения, однако наблюдалось повторное формирование серомы. В сроке около 2 месяцев после оперативного лечения по поводу ущемленной послеоперационной вентральной грыжи в этом клиническом случае наступило инфицирование серомы, потребовавшее пункционное дренирование и оставление активного дренажа в течение 2 недель. При зондовой ревизии после удаления трубчатого дренажа обнаружено, что дно полости серомы представлено сетчатым эндопротезом. Вероятно развилась несостоятельность швов на переднем листке апоневроза прямой мышцы живота при возникновении серомы у данного пациента. Обширный контакт сетчатого эндопротеза с подкожно-жировой клетчаткой был причиной развития хронической серомы и ее рецидивированию. Активизация «дремлющей» раневой инфекции или поступление ее извне

спровоцировали инфицирование серомы, что явилось одним из главных факторов развития рецидива послеоперационной вентральной грыжи. Формирование рецидива грыжи у больного зарегистрировано через 4 месяца после удаления активного дренажа.

Инфильтраты передней брюшной стенки в проекции послеоперационной раны отмечены в 3(3,75%) и в 8(10%) клиническихнаблюдениях в 1 и 2 группах сравнения соответственно(φэмп=1,6, p>0,05)(рисунок 43).

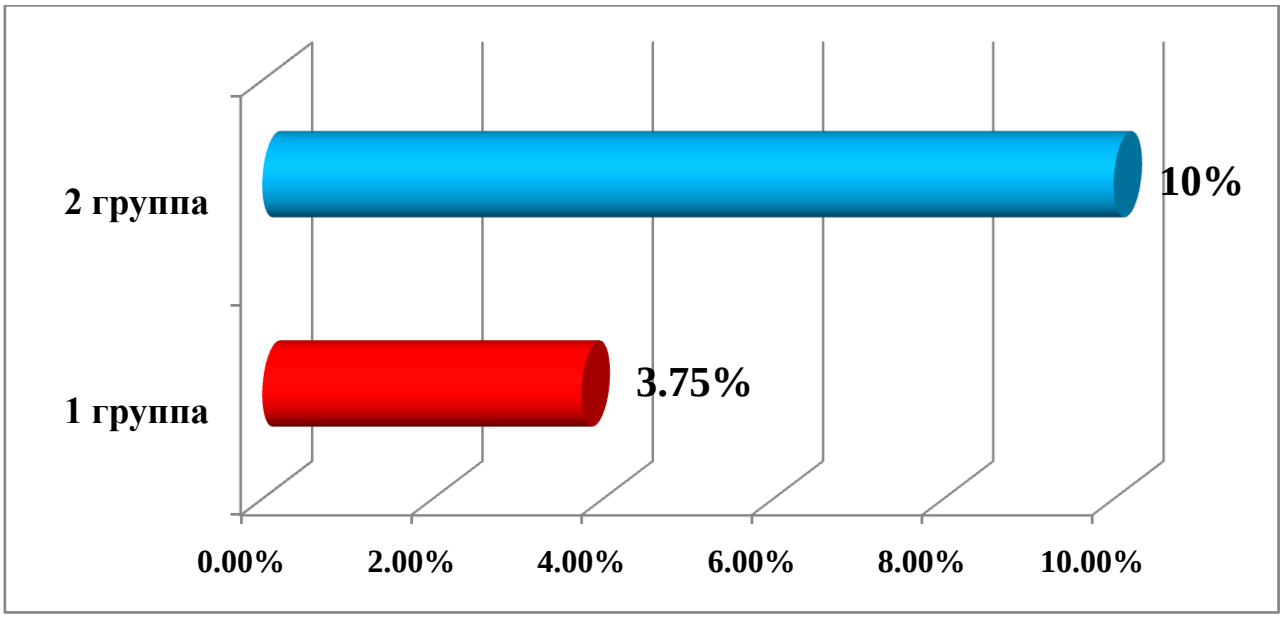

Рисунок 43. Частота развития инфильтратов в отдаленном послеоперационном периоде

Формирование инфильтратов в отдаленном послеоперационном периоде происходило на фоне осложнений раннего послеоперационного периода: у 3(3,75%) пациентов и у 7(8,75%) пациентов соответственно основной и контрольной групп предшествовало наличие инфильтрата послеоперационной раны, у 1(1,25%) пациента 2 группы - нагноение послеоперационной раны. В 1 и 2 группах у 2(2,5%) и у 7 (8,75%) больных соответственно при динамическом наблюдении, консервативном лечении и назначении физиотерапии отмечалась медленная регрессия инфильтрации в течение 2-4 месяцев, осложнений в виде абцедирования не зафиксировано. В основной группе у 1(1,25%) пациента при динамическом наблюдении и назначении физиотерапии отмечалась медленная регрессия инфильтрата в течение 3 месяцев, рецидив отмечен через 8 месяцев

после полной регрессии инфильтрата. Во 2 группе у 1(1,25%) пациента на фоне инфильтрата передней брюшной стенки через 2 месяца после имплантации сетчатого протеза произошло абсцедирование инфильтрата, потребовавшее оперативного лечения – вскрытие, удаление части сетчатого протеза с некротизированными тканями, дренирование. Поздняя диагностика и лечение у данного пациента связано с самоотказом больного от наблюдения и лечения в послеоперационном периоде и обращением за медицинской помощью в поздние сроки. Развитию у данного больного осложнений в отдаленном периоде предшествовало нагноение раны в раннем послеоперационном периоде с последующим формированием инфильтрата послеоперационной раны. Рецидив послеоперационной вентральной грыжи зарегистрирован через 1 месяц после вскрытия абсцесса передней брюшной стенки.

Отрыв и миграция сетчатого протеза наблюдались у 1(1,25%) пациента и у2(2,5%) пациентов 1 и 2 групп соответственно (φэмп=0,59, p>0,05) (рисунок 44).

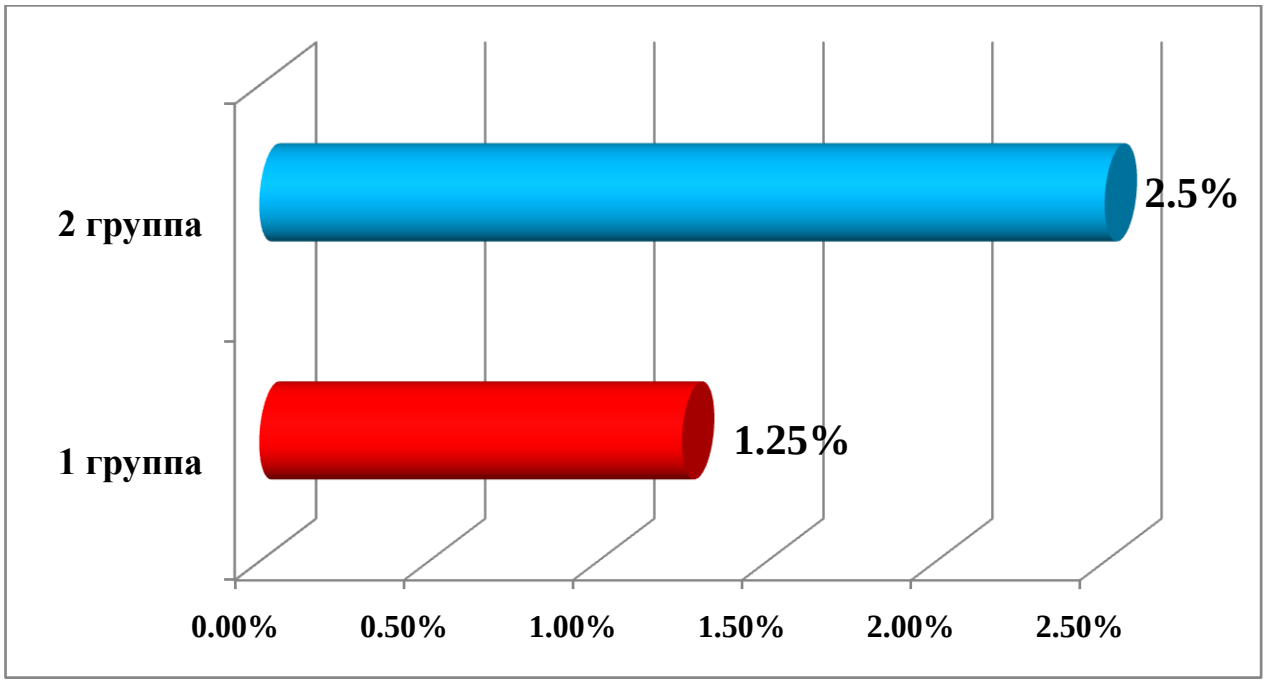

Рисунок 44. Частота отрывов сетчатого эндопротеза в отдаленном послеоперационном периоде

Рецидивы послеоперационных вентральных грыж формировались в первые 3 месяца после оперативного лечения. Данный вид осложнений в отдаленном послеоперационном периоде устанавливался интраоперационно при

хирургическом лечении рецидива послеоперационной вентральной грыжи. В 1(1,25%) и в 1(1,25%) клинических наблюдениях обеих групп имелся отрыв сетчатого эндопротеза в верхнем полюсе его фиксации до 1/3 его окружности.Развитие осложнений в данных случаях вероятно связаны с несоблюдением пациентами режима физической нагрузки и ношения эластического бандажа в послеоперационном периоде. У 1(1,25%) больного группы сравнения интраоперационно обнаружен отрыв сетчатого эндопротеза на протяжении 2/3 окружности, с его миграцией в латеральную сторону и последующим «сморщиванием» полипропиленового материала более чем на 1/2 площади. В раннем послеоперационном периоде у данного пациента наблюдалось нагноение послеоперационной раны, потребовавшие дополнительного дренирования полости раны. Хирургическая коррекция рецидива послеоперационной вентральной грыжи в плановом порядке у выше описанных пациентов приводила к их реконвалесценции, повторных рецидивов за период наблюдения не отмечено.

Количественная структура осложнений, наблюдаемых в отдаленном послеоперационном периоде имеет тенденцию к уменьшению их развития у пациентов 1 группы по сравнению с контрольной группой исследования. Однако статистически значимых различий по результатам анализа не выявлено. Наглядно общая структура и количество осложнений отдаленного послеоперационного периода в изучаемых группах представлена на рисунке45.

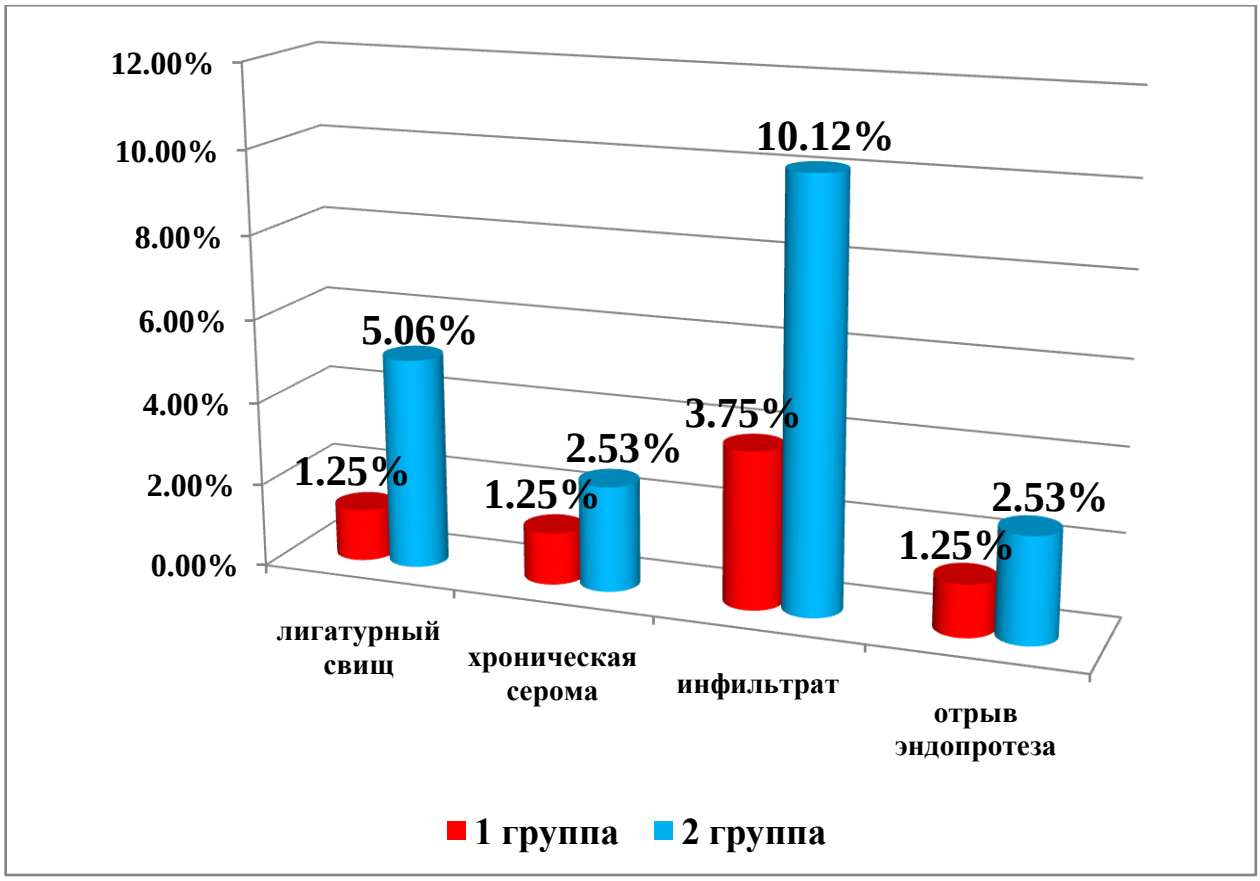

Рисунок 45.Частота осложнений отдаленного послеоперационного периода

Статистически достоверное снижение риска развития рецидива послеоперационной вентральной грыжи передней брюшной на 6,25% у пациентов на этапе хирургического лечения, которых применялась низкотемпературная аргоновая плазма, как способ профилактики местных раневых послеоперационных осложнений, в первую очередь объясняетсяразвитием меньшегочислатаких осложнений в целом, и в частности – нагноений послеоперационной раны.Уменьшение количества рецидивов послеоперационных вентральных грыж в отдаленном послеоперационном периоде позволит существенно улучшить результаты лечения больных данной патологией.

4.5.Качество жизни пациентов в отдаленном послеоперационном периоде

В целях оценки качества жизни у пациентов ущемленными послеоперационными вентральными грыжами, на хирургическом этапе лечения которых применялся низкотемпературный поток аргоновой плазмы, в послеоперационном периоде провели анкетирование при помощи опросника SF-36. В опросе участвовали 80 (100%) пациентов 1 группы и 79 (98,75%) пациентов 2 группы. Пациентам выдавали анкету, в которой они отмечали соответствующие пункты. Не все обследуемые были способны самостоятельно заполнить анкету, поэтому им требовалась помощь врача при заполнении. Количественные показатели качества жизни пациентов в отдаленном послеоперационном периоде по результатам анкетирования представлены в таблице 6.

Таблица 6.

Распределение показателей опросника SF-36

Критерий / Группа	Физический компонент PH				Психологический компонент MH				PH*	MH*
	PF	RP	BP	GH	VT	SF	RE	MH		
1 группа	71,56 ±2,88	62,5 ±4,35	74,64 ±2,57	66,2 ±2,83	57,24 ±1,84	75,31 ±2,91	73,33 ±3,91	69 ±1,57	47,53 ±1,36	47,31 ±1,17
2 группа	77,53 ±2,7	63,92 ±4.59	65,13 ±3.6	61,8 ±3,18	49,49 ±1,92	69,15 ±3,48	75,95 ±3,93	61,52 ±1,94	46,62 ±1,54	44 ±1,35

Физическое функционирование, Physical Functioning — PF; Ролевое функционирование, Role-Physical Functioning — RP; Интенсивность боли, Bodily pain — BP; Общее состояние здоровья, General Health — GH; Жизненная активность, Vitality — VT; Социальное функционирование, Social Functioning — SF; Ролевое функционирование, Role-Emotional — RE; Психическое здоровье, Mental Health — MH и заключительный результат в виде - физический компонент здоровья Physical health – PH* физический компонент здоровья и психологический компонент здоровья – Mental health – MH*.

По результатам анализа данных опросника SF-36, полученных у пациентов групп сравнения, выявлено статистически значимое увеличение некоторых изучаемых параметров качества жизни у пациентов 1 группы по сравнению с таковым в контрольной группе.

Увеличение показателей физического компонента здоровья (PH*) и психологического компонента здоровья (MH*) у пациентов 1 группы относительно пациентов 2 группы составили соответственно – 0,91 балла и 3,31балла ($p>0.05$).

Повышение качества жизни произошло в показателях шкалы физический компонент здоровья (PH*) в основном за счет домена интенсивность боли (BP) – на 9,51 балла ($t=2,15$; $p<0.05$). Снижение болевых ощущений в послеоперационном периоде вероятнее всего связано с непосредственным влиянием потока низкотемпературной плазмы на репаративные процессы в тканях послеоперационной раны. Уменьшение интенсивности болевых ощущений в отдаленном послеоперационном периоде имело прямое влияние на физическое состояние пациентов 1 группы, а именно на оценку больными состояния собственного лечения и перспектив лечения. Отмечен рост в соответствующем показателе качества жизни у пациентов 1 группы по сравнению с пациентами 2 группы: общее состояние здоровья (GH) на 4,4 балла ($t=1,03$; $p>0.05$).

В показателе психологический компонент здоровья (MH*), повышение произошло в большей степени в доменах жизненная активность (VT) – на 7,75($t=2,91$; $p<0,05$)и психическое здоровье (MH) – на 7,48 баллов соответственно ($t=3$; $p<0,05$). Существенный рост в данных доменах обусловлен лучшим физическим самочувствием (в частности за счет снижения интенсивности болевых ощущений) пациентов 1 группы в послеоперационном периоде, что способствовало преобладанию положительных эмоций, влияющих на выполнение работы и повседневных нагрузок (снижение затрат времени на выполняемую работу, улучшение ее качества, увеличение объема). Увеличение значений в домене социальная активность (SF) свидетельствует о более быстрой общественной адаптации пациентов 1 группы после оперативного лечения

(t=1,36; p>0.05). Наглядно рост показателей качества жизни у пациентов обеих групп представлен на рисунке46.

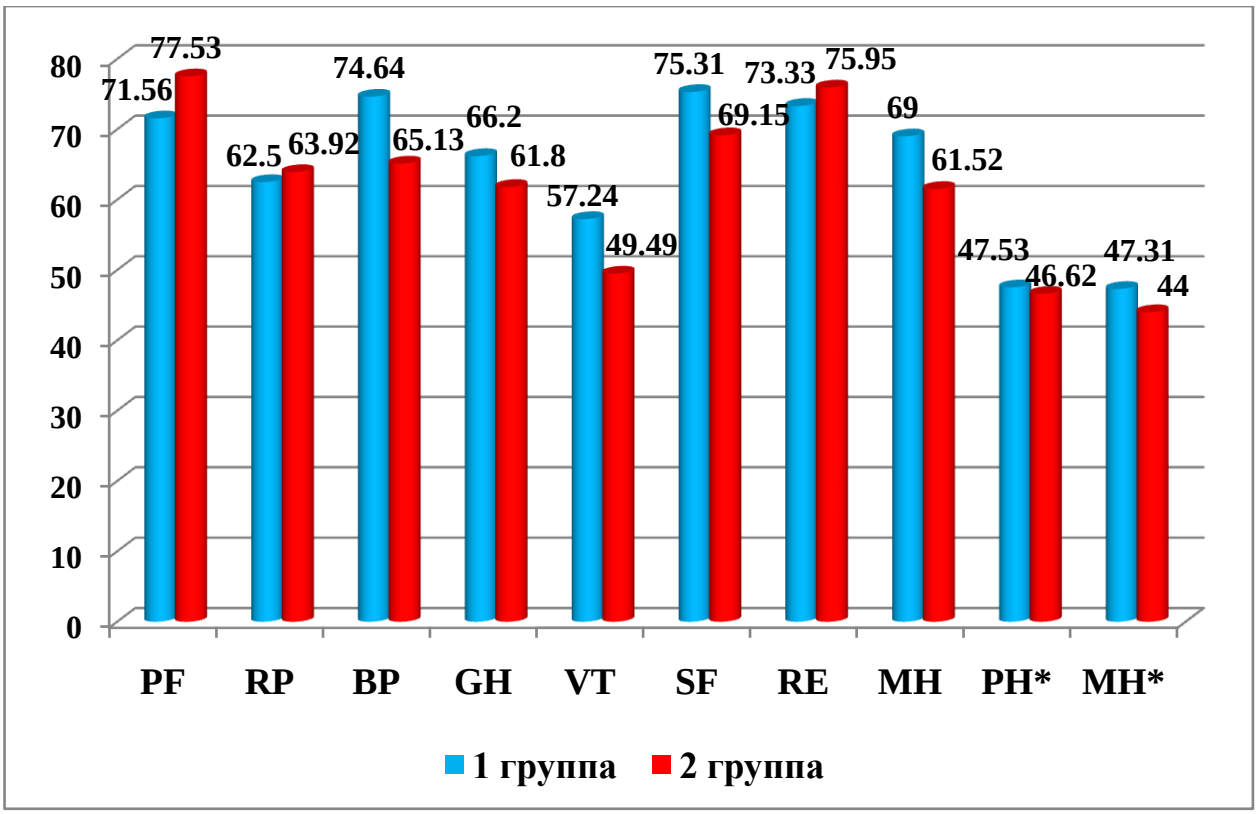

Рисунок 46. Структура показателей качества жизни пациентов ущемленными вентральными грыжами в отдаленном периоде

Статистически значимыми различия были в следующих показателях: интенсивность боли (BP), жизненная активность (VT), психическое здоровье (MH) (p<0,05). Это означает, что интраоперационное применение низкотемпературной аргоновой плазмы достоверно снижает интенсивность болевых ощущений в послеоперационном периоде, уменьшает их влияние на способность заниматься повседневной деятельностью, что в свою очередь влияет на психологическое здоровье пациента.

Анализируя полученные результаты, можно сделать вывод о положительном эффекте применения «способа профилактики гнойно-воспалительных осложнений» на качество жизни пациентов в отдаленном послеоперационном периоде.

ЗАКЛЮЧЕНИЕ

Ущемленные грыжи на протяжении многих десятилетий постоянно находятся под пристальным вниманием хирургов. Современный подход к лечению больных с грыжами брюшной стенки основан на широком использовании принципов ненатяжной пластики с использованием сетчатых эндопротезов [51, 66]. Такие виды пластики способны значительно сократить количество рецидивов и обеспечить достойное качество жизни. Однако, несмотря на постоянный интерес к данной проблеме, результаты лечения нельзя считать удовлетворительными [113]. Частота послеоперационных осложнений достигает 25%, а рецидивов – 35% [85]. Объясняется это тем, что оперативное вмешательство при ущемленных грыжах производится в совершенно других условиях – как местных (бактериальная контаминация раны, ишемия тканей), так и общих (экстренный характер вмешательства, наличие у пациента интоксикации, высокого внутрибрюшного давления, кишечной непроходимости, перитонита, декомпенсированной сопутствующей патологии) [113]. Частое развитие местных раневых послеоперационных осложнений, в частности, нагноений раны, припротезирующей герниопластике значительно повышает риск рецидива грыжи[136]. Большинстворазработанных способов профилактики раневых осложнений при грыжесечении ущемленных послеоперационных грыж малоэффективны, что подтверждают высокие показатели частоты раневых осложнений[40].

Использование низкотемпературной аргоновой плазмы, как способа профилактики гнойно-воспалительных раневых осложнений, широко применяется при многих ургентных хирургических вмешательствах в условиях высокой бактериальной контаминации раны[14].

Для изучения возможности применения низкотемпературной аргоновой плазмы при протезирующей герниопластике ущемленных послеоперационных вентральных грыж передней брюшной стенки нами проведено экспериментально-

клиническое исследование. Изучение проводилось согласно выдвинутой гипотезе о том, что интраоперационное облучение операционной раны низкотемпературной аргоновой плазмой снижаетстепень микробной контаминации раны, уменьшает выраженность воспалительных явлений, способствует снижению риска развития нагноения раны в послеоперационном периоде и стимулирует процессы регенерации[138].

Разработаны параметры работы аппарата KLSMartin для создания низкотемпературной аргоновой плазмы: скорость подачи аргона 2 л/мин, напряжение 40 Вт, избыточное давление газа (плотность плазменного потока) – 0,25 –0,3 кг/см^2. Предложено проводить обработку с расстояния 5-6 см от сопла до поверхности с общей продолжительностью облучения 2-3 минуты в зависимости от площади раневой поверхности. Данные параметры работы (напряжение и скорость подачи аргона), а так же непосредственно способ обработки (расстояние от сопла, экспозиция облучения) описаны и изучены в отечественной и иностранной литературе для других источников низкотемпературной плазмы[22; 49; 54; 91; 190; 200], однако для аппаратаKLSMartin нами применены впервые.

На первом этапе было проведено исследование действия низкотемпературной аргоновой плазмы, получаемой с помощью аппарата KLSMartin при заданных параметрах, invitro на четыре штамма бактерий. Выполнили 56 стендовых микробиологических экспериментов. В исследование были взяты три вида грамотрицательных бактерий –E. coli, E. aerogenes, K. pneumoniae и грамположительный S. aureus (штамм 209 р).

При учете полученных данных степень задержки роста E. coli составила 13,9% ($p<0,05$). После воздействия плазмой аргона на K. Pneumonia на твердых питательных средах выросло на 25,7% колоний меньше по сравнению с контрольной группой ($p<0,05$).Количество колоний E. aerogenes в эксперименте в среднем составило на 23,5% колоний меньше чем в группе без облучения аргоновой плазмой ($p<0,05$). Рост S. aureusна контрольных чашках Петри в

среднем составил 395,28±1,61 колоний, а после воздействия расфокусированным потоком плазмы аргона – 341,42±1,82 колоний ($p<0,05$).

Полученные результаты подтверждают, что низкотемпературная аргоновая плазма, полученная с помощью аппарата KLSMartin с заданными нами параметрами, обладает выраженным бактериостатическим действиеminvitro. А это дает возможность применять низкотемпературную плазмуinvivo для уменьшения степени бактериального загрязнения операционной раны при протезирующей герниопластике ущемленных послеоперационных грыж передней брюшной стенки. Тем самым,это позволит снизить риск развития гнойно-воспалительных местных раневых послеоперационных осложнений.

Данные о действии низкотемпературной аргоновой плазмы, получаемой с помощью аппарата KLSMartin с заданными параметрами, на штаммы микроорганизмовinvitro согласуются с литературными данными. Так в исследовании Сысолятиной Е.В. показано, что воздействие низкотемпературной плазмы в течение 5 минут на штаммы S.aureus, P.aeruginosa и B. cenocepacia приводило к снижению количества жизнеспособных бактериальных клеток в среднем в 870 раз ($p<0,05$), а после 10-минутной экспозиции выживших бактерий не наблюдалось [143].

В клинической части нашей работы проведены ретроспектиный анализ и проспективное исследование. В проспективное исследование вошли 80 больных, которым выполнялось грыжесечение с пластикой сетчатым эндопротезом по типу «Sublay» с интраоперационным применением низкотемпературного потока аргоновой плазмы в качестве метода профилактики раневых гнойно-воспалительных послеоперационных осложнений. Группу контроля составили 80 пациентов, которым выполнялось грыжесечениес пластикой сетчатым эндопротезом по типу «Sublay» без дополнительной интраоперационной профилактики (данные ретроспективного анализа).

Группы сравнения не имели статистически значимых различий по критериям включения в исследование. Группы сопоставимы по возрасту, полу,

времени ущемления грыжи, виду илокализации грыжи, ширине и площади грыжевых ворот и т.д.

Местные раневые послеоперационные осложнения в 1 группе наблюдались у 6(7,5%) пациентов: серома в 2(2,5%) случаях, инфильтрат в 3 (3,75%) случаях, гематома в 1 (1,25%) случае. Во 2 группе осложненное течение раневого процесса наблюдалось у 17 (21,25%) пациентов: нагноение в 4 (5%) случаях, серома в 4(5%) случаях, инфильтрат в 7 (8,75%) случаях, гематома в 1 (1,25%) случае, краевой некроз кожи в 1 (1,25%) случае.

Общее количество раневых осложнений в группах сравнения соответствуетлитературным данным. Так, например, при исследовании результатов лечения 180 больных ущемленными грыжами на базе ЦГБ им. М.В.Гольца г. Фрязиноустановлено, что в ближайшие сроки послеоперационного периода в группе, где не применялась NO терапия, у 28 (28,6%) пациентов развились раневые осложнения: инфильтрат 3 (3,1%), гематома 2 (2,1%), нагноение 7 (7,1%), серома 16 (16,3%) наблюдениях.В группе пациентов, у которых непосредственно перед фиксацией эндопротеза производилась обработка грыжевого мешка, апоневроза, подкожно-жировой клетчатки и краев кожи операционной раны воздушно-плазменным потоком в режиме NO – терапии с использованием аппарата СКСВП/NO – 01 «Плазон», раневые осложнения возникли у 10 (13,4%) пациентов: инфильтрат 2 (2,4%), нагноение 1 (1,2%), серома 7 (8,5%) наблюдениях[28].

Общий процент раневых осложнений в группе ретроспективного анализа превосходит аналогичный показатель в основной группе в3 раза. Имеется статистически значимое различие в частоте развития раневых осложнений в группах (φэмп=2,47; $p<0,01$).

Статистически значимые различия выявлены по такому раневому осложнению, как нагноение послеоперационной раны (φэмп=2,85; $p<0,01$). Данный факт подтверждает эффективность способа интраоперационной профилактики гнойно-воспалительных раневых осложнений с применением низкотемпературной аргоновой плазмы.

Наиболее частым раневым осложнением в сравниваемых группах были инфильтраты послеоперационной раны. Статистически значимых различий в частоте их формирования в группах не наблюдается (φэмп=1,33; p>0,05).

Произведено изучение течение отдаленного послеоперационного периода у пациентов групп сравнения. Рецидив послеоперационной грыжи сформировался у 2 (2,5%) и у 7 (8,75%) пациентов 1 и 2 групп соответственно(φэмп=1,79, p<0,05). Осложнения у пациентов вгруппах исследования после выписки из стационара, потребовавшие обращения за медицинской помощью,были представлены лигатурными свищами, хроническими серомами, инфильтратами послеоперационной раны, отрывом и миграцией сетчатого эндопротеза. Статистически значимых различий по частоте возникновения осложнений в отдаленном послеоперационном периоде 1 и 2 группах не выявлено (p>0,05).

Собраны и проанализированы данные о качестве жизни пациентов в отдаленном послеоперационном периоде на основании опросника SF-36. Статистически значимыми различия были в следующих показателях: интенсивность боли (BP), жизненная активность (VT), психическое здоровье (MH) (p<0,05).

Проведенная научно-исследовательская работа доказала высокую эффективность применения низкотемпературной аргоновой плазмы, получаемой на аппарате KLSMartin с заданными параметрами, на этапе хирургического лечения больных ущемленными послеоперационными вентральными грыжами передней брюшной стенки, в качестве способа профилактики гнойно-воспалительных раневых осложнений в послеоперационном периоде.

На основании полученных данных о снижении риска развития рецидива послеоперационной вентральной грыжи и улучшении показателей качества жизни (согласно опроснику SF 36) отмечено улучшение результатов хирургического лечения больных ущемленными послеоперационными вентральными грыжами, в лечении которых интраоперационно применялся «Способ профилактики гнойно-воспалительных раневых осложнений при аллопластике ущемленных послеоперационных вентральных грыж.

Результаты исследований действия низкотемпературной аргоновой плазмы, получаемой на аппарате KLSMartin с заданными параметрами, invitro и invivo позволяют предположить о высокой эффективности применения ее при других нозологических формах ургентной хирургической патологии с высоким уровнем бактериальной контаминации раны, как способапрофилактики гнойно-воспалительных раневых осложнений в послеоперационном периоде. Поэтому требуется дальнейшее изучение этой проблемы.

ВЫВОДЫ

1. Низкотемпературная аргоновая плазма, получаемая на аппарате KLSMartin с заданными параметрами, invitro обладает выраженным бактериостатическим действием на представленные в эксперименте штаммы бактерий.

2. Разработан и внедрен новый способ интраоперационной профилактики местных гнойно-воспалительных раневых осложнений с использованием низкотемпературной аргоновой плазмы.

3. Статистически доказанаэффективность применения низкотемпературной аргоновой плазмы с заданными параметрами на качественные и количественныехарактеристикибактериальной контаминации операционной раны при герниопластике ущемленных послеоперационных вентральных грыж, проявляющаяся снижением частоты высеваемости ассоциаций микроорганизмов в 2,35 раза и уменьшением количества микробных единиц, определяемых в 1 грамме биоптата ткани у больных с наличием кишечной непроходимости в среднем на $2{,}6 \cdot 10^4$ и $3{,}6 \cdot 10^5$ при жизнеспособности ущемленного участка тонкой кишки и ее некрозе соответственно.

4. Применение низкотемпературной аргоновой плазмы как способа интраоперационной профилактики в лечении больных ущемленными послеоперационными вентральными грыжами позволило снизить риск развитияместных раневых осложнений в раннем послеоперационном периоде на 12,5%, что в отдаленном периодеспособствовало достоверному уменьшению количества рецидивов послеоперационной вентральной грыжи в 3,5 раза.

ПРАКТИЧЕСКИЕ РЕКОМЕНДАЦИИ

На этапе хирургического лечения больных ущемленными послеоперационными вентральными грыжами передней брюшной стенкицелесообразно применятьоблучение низкотемпературной аргоновой плазмой в качестве способа интраоперационной профилактики гнойно-воспалительных раневых осложнений.

Аппарат KLSMartinmaxium возможно использовать для создания низкотемпературной аргоновой плазмы.

ДляаппаратаKLSMartinрекомендованы следующие параметры работы в режиме низкотемпературной аргоновой плазмы:скорость подачи аргона 2 л/мин, напряжение 40 Вт, избыточное давление газа (плотность плазменного потока) – 0,25 –0,3 кг/см^2.

Обработка раны низкотемпературной аргоновой плазмой наиболее оправданна после выполнения основного этапа операции (вскрытие грыжевого мешка, обработка его содержимого, установка и фиксация сетчатого полипропиленового трансплантата).

Облучение проводят сканирующими движениями с расстояния 5-6 см от сопла до поверхности с экспозицией 5-8 секунд на 1см^2 и общей продолжительностью облучения 2-3 минуты в зависимости от площади раневой поверхности.

В дальнейшем следует наложить послойный шов на рану с оставлением по показаниям дренажей.

СПИСОК ЛИТЕРАТУРЫ

1. Аббасзаде, Т.Н. Профилактика ранних раневых осложнений после герниопластики больших вентральных грыж / Т.Н. Абасзаде, А.Ю. Анисимов // сборнике: Онкология сегодня: пациент, государство, медицинское сообщество Материалы VII Российской научно-практической конференции с элементами научной школы для молодежи. Редакционная коллегия В.Н. Голованов, Л.И. Трубникова, В.В. Родионов. – 2011. – С. 24-25.
2. Аббасзаде, Т.Н. Профилактика ранних послеоперационных раневых осложнений у больных с большими вентральными грыжами / Т.Н. Абасзаде, А.Ю. Анисимов // Практическая медицина. – 2012. – № 5 (60). – С. 151-154.
3. Аббасзаде, Т.Н. Возможности аргон-плазменной коагуляции в профилактике ранних послеоперационных раневых осложнений при герниопластике больших вентральных грыж / Т.Н. Аббасзаде, А.М. Хромова, А.Ю. Анисимов // Практическая медицина. – 2015. – № 6 (91). – С. 37-44.
4. Аверьянов, М.Ю. Сравнительный анализ применения ненатяжных и традиционных способов герниопластики при грыжах живота различной локализации / М.Ю. Аверьянов, Е.В. Гаар, В.Н. Горохов // Современные технологии в медицине. – 2011. – № 3. – С. 39-43.
5. Азнаурова, О.В. Озонотерапия в лечении послеоперационных больных / О.В. Азнаурова, Е.Н. Богач, О.А. Ряполова // CardioСоматика. – 2013. – № S1. – С. 7.
6. Айдемиров, А.Н. Новые технологии в диагностике и лечении больших и гигантских вентральных грыж / А.Н. Айдемиров // Медицинский вестник Северного Кавказа. – 2012. – Т. 25, № 1. – С. 38-42.
7. Алишев, О.Т. Профилактика послеоперационных осложнений при протезирующей герниопластике послеоперационных вентральных грыж /

О.Т. Алишев, З.М. Мухтаров, Ю.Р. Махмутова // Молодые ученые – медицине: материалы XIII науч. конф. молодых ученых и специалистов СОГМА с междунар. участием, 22-24 мая, 2014. – Владикавказ, 2014. – С. 11-14.

8. Анисимов, А.Ю. Диагностика ранних раневых осложнений после герниопластики больших вентральных грыж / А.Ю. Анисимов, Т.Н. Абасзаде // В сб.: Онкология сегодня: пациент, государство, медицинское сообщество Материалы VII Российской научно-практической конференции с элементами научной школы для молодежи. Редакционная коллегия В.Н. Голованов, Л.И. Трубникова, В.В. Родионов. – 2011. – С. 27-28.
9. Асланов, А.Д. Нанотехнологии в хирургии больших и гигантских вентральных грыж / А.Д. Асланов, А.К. Жигунов, Л.Н. Исхак // Герниология. – 2011. – №1. – С. 5-6.
10. Ачксов, Е.Е. Особенности тактики лечения больных с острой тонкокишечной механической непроходимостью / Е.Е. Ачкасов, М.Г. Негребов, М.Р. Ба, Л.В. Александров // Успехи современного естествознания. – 2015. – № 1-4. – С. 555-560.
11. Ахкубеков, Р.А.Возможностипрограммированной лапаростомиив лечениабдоминальногокомпартмент-синдромау больныхс разлитым перитонитом:автореф.дис.…канд. мед.наук:14.01.17/Рустам Анатольевич Ахкубеков. –Нальчик, 2011.–23с.
12. Ба, М.Р. Тактика ведения послеоперационного периода при острой тонкокишечной механической непроходимости / М.Р. Ба, М.Г. Негребов, Л.В. Александров // Современные проблемы науки и образования. – 2015. – № 3. – С. 159.
13. Бабаев, А.П. Профилактика раневых осложнений у пациентов при выполнении протезирующей герниопластики комбинированным способом / А.П Бабаев, М.Г. Гуляев // Аспирантский вестник Поволжья. – 2014. – № 5-6. – С. 85-87.
14. Балданов, Б.Б. Инактивация микроорганизмов в холодной аргоновой плазме

атмосферного давления / Б.Б. Балданов [и др.] // Вестник ВСГУТУ. – 2015. – Т. 55, № 4. – С. 56-60.

15. Басин, Б.Я. Современный герниопротез с антибактериальным и противовоспалительным действием: передовые технологии / Б.Я. Басин // Медицина. – 2009. – С. 6-7.
16. Баулин, А.В. Разработка новых способов герниопластики / А.В. Баулин [и др.] // Известия высших учебных заведений. Поволжский регион. Медицинские науки. – 2012. –№2. – С. 33-41.
17. Безрукова, М.А. Анализ послеоперационных инфекционных осложнений после ненатяжной герниопластики передней брюшной стенки / М.А. Безрукова // В кн.: Аспирантские чтения – 2012 Материалы докладов Всероссийской конференции с международным участием «Молодые учёные – медицине». ГБОУ ВПО СамГМУ Минздравсоцразвития России. – 2012. – С. 5-8.
18. Белобородов, В.А. Результаты дифференцированного лечения послеоперационных вентральных грыж / В.А. Белобородов, В.М. Цмайло, С.А. Колмаков, К.П. Кузьменко // Материалы VII Всероссийской конф. общих хирургов с междунар. участием (Красноярск, 17-18 мая, 2012) / Отв. ред. В.К. Гостищев; редкол.: В.А. Кубышкин [и др.]. – Красноярск: Версо, 2012. – С. 269-272.
19. Белоконев, В.И. Патоморфологическое обоснование хирургических принципов лечения больных с послеоперационной вентральной грыжей / В.И. Белоконев,А.Г. Житлов, А.В. Вавилов // Бюллетень медицинских интернет-конференций. – 2011. – Т. 1, № 6. – С. 62-102.
20. Белоконев, В.И. Применение герниологических приемов у больных со сформированными кишечными свищами желудочно-кишечного тракта / В.И. Белоконев [и др.] // Вестник Национального медико-хирургического центра им. Н.И. Пирогова. – 2011. – Т. 6, № 2. – С. 58-62.
21. Белых, И.А. Токсическое действие озона на микроорганизмы staphylococcus aureus, дрожжеподобные грибы candida albicans и споровые формы bacillus

subtilis / И.А. Белых, И.П. Высеканцев, А.М. Грек и др. // Современные проблемы токсикологии. – 2010. - №2-3. – С. 45-49.

22. Береснев, А.С. Плазменная установка для поверхностной обработки биологических тканей / А.С. Береснев, И.И. Клименко // А.С. – № 1264409. – 1989. – СССР.
23. Береснев, А.С. Устройство для плазменной резки / А.С. Береснев, Л.А. Серых, Ю.И. Морозов // А.С. – № 1072306. – 1980. – СССР.
24. Благовестнов, Д.А. Роль и место протезирующих методов пластики передней брюшной стенки в хирургии первичных срединных грыж / Д.А. Благовестнов, А.В.Упырев, А.Х. Срукова // Вестник новых медицинских технологий. – 2011. – Т. 18, № 1. – С. 153-158.
25. Бондарев, Р.В. Профилактика ранних послеоперационных осложнений при герниопластике послеоперационных вентральных грыж / Р.В. Бондарев, А.Л. Чибисов, А.А. Орехов, Л.П.Чибисов // Украинский Журнал Хирургии. – 2012. – № 3 (18). – С. 38-40.
26. Бондарев,В.А. Причины рецидивов после протезирующих герниопластик и возможности их предупреждения / В.А. Бондарев, В.А. Зурнаджьянц // Материалы VII конференции «Актуальные вопросы герниологии». – Москва, 2010. – С. 49-51.
27. Борисов, А.Е. Эволюция технологии применения синтетических имплантатов в герниологии / А.Е. Борисов, Д.Б. Чистяков, А.С. Ященко // Вестник хирургии им. И.И. Грекова. 2011. – Т. 170, № 2. – С. 88-90.
28. Бухарин, А.Н Лечение ущемленных грыж передней брюшной стенки с применением эндогенного оксида азота и сетчатых эндопротезов / А.Н. Бухарин [и др.] // Герниология. – 2011. – №1. – С. 10-11.
29. Бухарин, А.Н. Сравнительная характеристика традиционной и «ненатяжной» герниопластики при лечении ущемленных грыжпередней брюшной стенки / А.Н. Бухарин [и др.] // Материалы VII конференции «Актуальные вопросы герниологии». – Москва: ЗАО «Издательство ИКАР». – 2010. – С. 56-58.

30. Варфоломеев, А.Ф. Новые подходы к терапии хронических ран: бактерицидный эффект низкотемпературной плазмы / А.Ф. Варфоломеев [и др.] // Материалы 14 Пущинской конференции «Биология – наука XXI века». Пущино. – 2010. – С. 110.
31. Васильев, М.М. Микробицидные эффекты низкотемпературной аргоновой плазмы invitro и invivo / М.М. Васильев [и др.] // Сборник тезисов докладов Юбилейной научной конференции, посвященной 50-летию ОИВТ РАН. Москва. – 2011. – С. 394-397.
32. Васильев, М.Н. Выбор метода герниопластики у больных с послеоперационными срединными вентральными грыжами: автореф. автореф.дис.... канд.мед.наук:14.01.17/Максим Николаевич Васильев. − Ульяновск, 2011. – 22 с.
33. Васильев, М.Н. Улучшение результатов лечения послеоперационных срединных вентральных грыж / М.Н. Васильев, А.Л. Чарышкин // Ульяновский медико-биологический журнал. – 2011. –№ 1. – С. 62-68.
34. Верхулецкий,И.Е.Трудностивдиагностикеилечениеущемленных послеоперационныхвентральныхгрыж /И.Е.Верхулецкий[и др.]//Украинский Журнал Хирургии. – 2011. –№6 (15). –С. 129-133.
35. Власов, А.В. Прогнозирование вероятности развития сером при эндопротезировании вентральных грыж / А.В. Власов // Современные проблемы науки и образования. – 2013. – № 2. – С. 1-8.
36. Власов, А.В. Проблема раневых осложнений при эндопротезировании брюшной стенки по поводу вентральных грыж / А.В. Власов, М.В. Кукош // Современные технологии в медицине. – 2013. – Т. 5, № 2. –С. 116-124.
37. Гаджиев, Н.Дж. Влияние комбинированной озонотерапии на динамику белков острой фазы воспаления при распространенном перитоните / Н.Дж. Гаджиев [и др.] // Клиническая анатомия и оперативная хирургия. – 2012. – Том 11, №3. – С. 36-40.
38. Габдрахманов, А.Т. Исследование влияния потока холодной плазмы на различные патогены / А.Т. Габдрахманов, А.Д. Самигуллин // В сб.:

Итоговая научная конференция 2015 года сборник докладов итоговой научной конференции профессорско-преподавательского состава: в 3 частях. ФГАОУ ВПО «Казанский (Приволжский) федеральный университет», Набережночелнинский институт (филиал); Ответственный редактор Л.А. Симонова. – 2015. – С. 9-14.

39. Гинюк, В.А. Современные тенденции, закономерности и структура ургентной хирургической патологии, потребовавщей экстренного оперативного вмешательства / В.А. Гинюк, Е.С. Левша, С.П. Маляревич // Медицинский журнал. – 2014. –№ 1 (47). – С. 58-61.
40. Горбунова, Е.А. Гнойно-воспалительные осложнения после вентропластики (вопросы профилактики и лечения) / Е.А. Горбунова // Известия высших учебных заведений. Поволжский регион. Медицинские науки. – 2011. – № 1. – С. 73-79.
41. Греясов, В.И. Возможности применения сетчатых трансплантатов в лечении ущемленных вентральных грыж / В.И. Греясов, С.П. Щепкин, В.М. Чугуевский // Материалы Выездного пленума Проблемной комиссии «Неотложная хирургия» и Всероссийской научно-практической конференции, посвященной 65-летию научного хирургического общества и 20-летию Ассоциации врачей хирургического профиля на Кавказских Минеральных Водах «Актуальные вопросы неотложной хирургии». – Пятигорск: РИА-КМВ. – 2011. – С. 109.
42. Григорьев, Е.Г. Исследование закономерностей бактериальной транслокации при распространенном перитоните с применением меченной радионуклидом кишечной палочки / Е.Г. Григорьев, Ю.М. Галеев, М.В. Попов // Вестник хирургии им. И.И. Грекова. – 2010. – № 1. – С. 25–32.
43. Гуляев, М.Г. Динамика результатов при лечении больных грыжами в зависимости от способа операции / М.Г. Гуляев // Аспирантский вестник Поволжья. – 2013. –№ 1-2. – С. 116-119.
44. Гуменюк, С.Е. Современные методы герниопластики и их осложнения / С.Е. Гуменюк [и др.] // Национальное здоровье. – 2015. –№ 2. – С. 149-156.

45. Дибиров, М.Д. Герниопластика при вентральных грыжах в пожилом и старческом возрасте / М.Д. Дибиров, И.А. Поляков, А.А. Гусейнов, М.И. Измайлов // Вестник Дагестанской государственной медицинской академии. – 2016. – № 2 (19). – С. 49-55.
46. Дробушевская, А.И. Экономическая эффективность комбинированной озонотерапии в коррекции дисбаланса цитокинов у больных инфекциями кожи и мягких тканей на фоне сахарного диабета 2 типа / А.И. Дробушевская // Молодой организатор здравоохранения: сб. науч. ст. студентов и молодых учёных, посвящ. памяти проф. В. К. Сологуба. – Красноярск: Изд-во КрасГМУ, Версо. – 2012. – С. 104-108.
47. Егиев, В.Н. Сравнение результатов пластики брюшной стенки «тяжелыми» и «легкими» полипропиленовыми эндопротезами при лечении послеоперационных вентральных грыж / В.Н. Егиев, С.Н. Шурыгин, Д.В. Чижов // Московский хирургический журнал. – 2012. –№ 2. – С. 20-23.
48. Елинсон, В.М. Возможности холодной плазмы атмосферного давления при инактивации различных микроорганизмов / В.М. Елинсон, В.И. Смирнов, Т.С. Кузнецова // Научные труды (Вестник МАТИ). – 2013. – № 20 (92). – С. 289-294.
49. Ермаков, А.М. Низкотемпературная газовая плазма – как стериллизатор и активатор биологических процессов / А.М. Ермаков [и др.] // В книге: IV съезд биофизиков России. Материалы докладов. – 2012. – С. 84.
50. Ермолаева, С.А. Перспективы использования низкотемпературной газовой плазмы как антимикробного агента / С.А. Ермолаева [и др.] // Вестник Российской АМН. – 2011. – №10. – С. 15-21.
51. Ермолов, А.С. Выбор оптимальногометодапластикиприущемленных послеоперационныхгрыжах/А.С. Ермолов,В.А.Ильичев//Материалы Всероссийскогофорума«Пироговскаяхирургическаянеделя».–СПб.:Изд-во С.-Петерб.ун-та.–2010. –С. 127-127.
52. Ермолов,А.С.Квопросу опримененииисинтетическихимплантатовв хирургическомлечениии ущемленных пупочныхгрыж (УПГ) /А.С.Ермолов [и

др.]//МатериалыВыездного пленумаПроблемной комиссии «Неотложнаяхирургия»и Всероссийской научно-практической конференции, посвященной65-летиюнаучногохирургическогообществаи 20- летиюАссоциации врачейхирургическогопрофиля наКавказскихМинеральных Водах«Актуальныевопросынеотложнойхирургии».–Пятигорск:РИА-КМВ.– 2011. –С. 92-94.

53. Ермолов, А.С. Комбинированная пластика ущемленных грыж передней брюшной стенки/ Ермолов А.С. [и др.] // Медицинский алфавит. – 2011. – Т. 1, № 3. – С. 16-19.

54. Жданов, С.К. Основы физических процессов в плазме и плазменных установках / С.К. Жданов, В.А. Курнаев, М.К. Романовский, И.В. Цветков // М.: Изд-во МИФИ, 2000. – 230 с.

55. Жебровский, В.В.Особенностиоперативноголечениясложненныхформ послеоперационныхгрыжбрюшнойстенки/В.В.Жебровский [идр.]//Клиническая хирургия. –2010. –№3–С.31-34.

56. Жебровский,В.В.Хирургиягрыжживота/В.В.Жебровский //–М.:ООО «Мед.информ.агентство»,2005. –384с.

57. Жебровский,В.В. Хирургиягрыжживотаиэвентраций/В.В.Жебровский, М.Т.Эльбашир //Симферополь:Бизнес-Информ,2002. –440с.

58. Жебровский,В.В. Нарушение коллагенообразования как причина возникновения послеоперационной вентральной грыжи и ее рецидивирования / В.В. Жебровский, Э.Р. Кондратюк // Материалы VII конференции «Актуальные вопросы герниологии». – Москва, 2010. – С. 118-121.

59. Жуков, Б.Н. Регионарная лазертерапия в лечении больных ущемленными грыжами передней брюшной стенки / Жуков Б.Н., Шестаков Е.В., Быстров С.А., Каторкин С.Е. // Вестник хирургии им. И.И. Грекова. – 2015. – Т. 174,№ 5. –С. 66-70.

60. Жуков, Б.Н. Эффективность применения лазеротерапии и сетчатых

эндопротезов при ущемленных вентральных грыжах / Б.Н. Жуков, С.А. Быстров, Е.В.Шестаков, Г.В. Яровенко // В кн.: Материалы VII Всерос. конф. общих хирургов с международным участием. – Красноярск. – 2012. – С. 316-318.

61. Жуков, Б.Н. Влияние низкоинтенсивного лазерного излучения на репаративные процессы у больных с ущемленными вентральными грыжами / Б.Н. Жуков, Е.В. Шестаков, С.А. Быстров, С.Е. Каторкин // Вестник Национального медико-хирургического центра им. Н.И. Пирогова. – 2015. – Т. 10, № 2. – С. 65-68.
62. Жуков, Б.Н. Оптимизация хирургического лечения больных с ущемленной грыжей брюшной стенки / Б.Н. Жуков, С.А. Быстров, Е.В. Шестаков // Хирургия. Журнал им. Н.И. Пирогова. – 2014. – № 8. – С. 67-70.
63. Забросаев, В.С. Использование плазменного скальпеля в хирургии / В.С. Забросаев // Смоленск, 1995. – 37 с.
64. Захарова,Е.Г.Применениесетчатыхаллотрансплантатов вэкстренной хирургии:автореф. дис....канд.мед.наук: 14.01.17/Елизавета Геннадьевна Захарова.–Москва,2010. –24с.
65. Захидова, С.Х. Ненатяжная герниопластика при ущемленных вентральных грыжах / С.Х. Захидова // Академический журнал Западной Сибири. – 2013. – Т. 9, № 3 (46). – С. 36-37.
66. Иванов, А.В. Хирургическое лечение ущемленных грыж передней брюшнойстенкис использованиемсетчатогоэксплантата:автореф. дис.… канд. мед.наук:14.01.17/ АлексейВладимирович Иванов.–СПб.,2011.–18с.
67. Иванов, А.В. Гнойные осложнения при хирургическом лечении вентральных грыж с использованием сетчатых эксплантатов / А.В. Иванов, М.В. Ромашкин-Тиманов, Г.И. Синенченко // Инфекция в хирургии. – Том 9, №1. – 2011. – С. 23-25.
68. Иванова, И.П. Влияние активных форм кислорода низкотемпературной газоразрядной плазмы на резистентность мембран клеток / И.П. Иванова [и др.] // Вестник Нижегородского государственного университета им. Н.И.

Лобачевского. – 2011. – № 2 (2). – С. 190-195.

69. Каминский, И.В. Особенности хирургического лечения больных со сложными формами грыж живота и сопутствующей кардиореспираторной дисфункцией / И.В. Каминский, О.Ю. Гербали // Медицина транспорта Украины. –2012. –№ 3 (43). – С. 071-078.

70. Карпушкина, П.И. Озонотерапия в лечении гнойно-некротических осложнений нижних конечностей у больных сахарным диабетом / П.И. Карпушкина, А.В. Пигачев, Н.А. Чапаев // Вестник научных конференций. – 2016. – № 1-5 (5). – С. 98-100.

71. Киреев, Г.В. Инактивация микроорганизмов низкотемпературной плазмой при атмосферном давлении: автореф. дис. ... канд. мед.наук: 03.02.03, 03.01.06 / Г.В. Киреев. – Оболенск, 2013. – 23 с.

72. Кириллов, С.В. Роль сонографии в диагностике ущемленных грыж живота / Кириллов С.В. // Материалы VII конференции «Актуальныевопросы герниологиии». – М.: ЗАО «Издательство ИКАР», 2010. – С. 134-135.

73. Кобзев, Е.Н. Воздействие холодной плазмы на клеточную стенку и цитоплазматическую мембрану E. coli / Е.Н. Кобзев [и др.] // Прикладная биохимия и микробиология. – 2013. – Т. 49, № 2. – С. 164.

74. Красильников,Д.М.Ненатяжная аллопластикапослеоперационных ущемленныхгигантскихгрыжбрюшнойстенки/Д.М. Красильников,И.М. Фатхутдинов //Материалы Всероссийскогофорума «Пироговскаяхирургическая неделя». –СПб.:Изд-во С.-Петерб.ун-та.–2010. –С.131-132.

75. Кривощёков, Е.П. Способ снижения инраоперационной травмы при внутрибрюшной пластике пупочных и вентральных грыж / Е.П. Кривощёков, С.Г. Григорьев, М.А. Молчанов, Т.С. Григорьева // Фундаментальные исследования. – 2015. –№ 1-5. – С. 980-983.

76. Крылов, Н. Послеоперационные грыжи: можно ли не допустить их появления и предупредить рецидив? / Н. Крылов, А. Самохвалов, В. Лёвкин // Врач. – 2011. – № 11. – С. 13-18.

77. Кузнецов, А.В. Особенности раннего послеоперационного периода при грыжесечениях с различным положением сетчатого протеза / А.В. Кузнецов [и др.] // Вестник экспериментальной и клинической хирургии. – 2011. – № 1. – С. 17-20.
78. Кузнецов, А.В. Ведение пациентов с серомами после грыжесечений в раннем послеоперационном периоде / А.В. Кузнецов, В.В. Шестаков, Б.В. Алексеев // Бюллетень восточно-сибирского научного центра СО РАМН. – 2011. – № 1-2. – С. 75-79.
79. Кукош, М.В. Профилактика ранних послеоперационных осложнений при эндопротезировании вентральных грыж / М.В. Кукош, А.В. Власов, Г.И. Гомозов // Новости хирургии. – 2012. – №20 (5). – С. 32-37.
80. Куликов, Л.К. Хирургия послеоперационных грыж – новое решение / Л.К. Куликов [и др.] // Сибирский медицинский журнал. – 2011. – №1. – С. 90-93.
81. Лаврешин, П.М. Оптимизация лечения больных с послеоперационными вентральными грыжами / П.М. Лаврешин [и др.] // Медицинский вестник Юга России. – 2014. – № 4. – С. 69-73.
82. Ларин,В.В. Диагностикапригрыжахпереднейбрюшнойстенки/В.В. Ларин,А.А.Авхадеева,Н.В.Рылова//Успехисовременногоестествознания.– 2011.– №8. –С.115.
83. Левин,Л.А.Ущемленныегрыжиживота: диагностическаяи лечебная тактикаспозиций лапароскопическойхирургии /Л.А.Левин //Материалы ВыездногопленумаПроблемной комиссии«Неотложная хирургия»и Всероссийской научно-практическойконференции,посвященной 65-летию научногохирургическогообщества и20-летию Ассоциациивраче хирургического профилянаКавказскихМинеральных Водах«Актуальные вопросынеотложнойхирургии».–Пятигорск:РИА-КМВ,2011. –С. 98-99.
84. Лелянов, А.Д. Пластика брюшной стенки сетчатым эндопротезом с использованием озона и гипохлорита натрия (экспериментальное исследование) / А.Д. Лелянов, С.М. Баженов, А.А. Крылов // В кн.:

Материалы VII Всерос. конф. общих хирургов с международным участием.– Красноярск, 2012. – С. 333-336.

85. Лембас, А.Н. Осложнения протезирующей герниопластики при лечении первичных и послеоперационных вентральных грыж / А.Н. Лембас [и др.] // В кн.: Материалы III междунар. конф. «Современные технологии и возможности реконструктивно-восстановительной и эстетической хирургии». – Москва, 2012. – С. 149-151.

86. Лосев, Р.З. Особенности грыжесечения у пациентов с учетом коэффициента натяжения тканей / Р.З. Лосев [и др.] // Бюллетень медицинских интернет-конференций. – 2014. – Т. 4, № 5. – С. 833.

87. Лубянский, В.Г. Влияние различных методов герниопластики на возникновение осложнений / В.Г. Лубянский, В.Н. Шевченко, С.В. Леонтьев, М.А. Овчаров // В кн.: Материалы VII Всерос. конф. общих хирургов с международным участием. – Красноярск, 2012. – С. 336-338.

88. Луцевич, Э.В. Энергия плазмы в профилактике и лечении гнойных осложнений в хирургии / Э.В. Луцевич, Н.Г. Шебушев, О.Э. Луцевич, А.Е. Малюков // Тез.докл. 8 Всероссийского съезда хирургов. – Краснодар, 1995. – С. 512-513.

89. Магомедов, М.М. Раневые осложнения после герниопластики и исследование макрофагальной трансформации мононуклеарных клеток в культуре лейкоцитов крови больных / М.М. Магомедов, Г.М. Исмаилов, Р.Э. Магомедбеков // Medicus. – 2015. – № 6 (6). – С. 146-147.

90. Маевский, Е.И. Влияние низкотемпературной аргоновой плазмы на функциональную активность фагоцитов периферической крови [Электронный ресурс] / Е.И. Маевский [и др.] // Режим доступа: http://www.biophys.ru/archive/congress2012/proc-p237.pdf.

91. Макалатия,Л.Г.Путиулучшениярезультатовлечениябольных ущемленнойпослеоперационной вентральнойгрыжейвбольницах, расположенныхвнеадминистративныхцентров регионов:автореф. дис....канд. мед.наук:14.01.17/ Лаша Гурамович Макалатия.–СПб.,2010. –22с.

92. Малков, И.С. Пути улучшения результатов лечения больных с послеоперационными вентральными грыжами / И.С. Малков, З.М. Мухтаров, М.И. Малкова // Казанский медицинский журнал. – 2014. – Т. XV, № 4. – С. 543-548.
93. Маркова, Я.А. Выбор способа герниопластики и тактики послеоперационного ведения пациентов с вентральными грыжами / Я.А. Маркова // Новости хирургии. – 2012. – Т. 20, № 5. – С. 24-31.
94. Магомедов, М.М. Содержание матриксных металлопротеиназ и их ингибиторов до и после протезирующих грыжесечений / М.М. Магомедов, Г.М. Исмаилов, Р.Э. Магомедбеков // Вопросы биологической, медицинской и фармацевтической химии. – 2016. – № 3. – С. 41-46.
95. Мизуров, Н.А. Осложнения ненатяжной герниопластики (обзор литературы) / Н.А. Мизуров, Г.Н. Краснов // В сборнике: Актуальные вопросы клинической хирургии материалы XII научной конференции хирургов Чувашской Республики. – 2016. – С. 109-120.
96. Милица К.Н. Патогенетическое обоснование и возможность диагностики грыжевой болезни / К.Н. Милица // Материалы VII конференции «Актуальные вопросы герниологии». – Москва, 2010. – С. 148-149.
97. Миннуллин, М.М. Хирургическая тактика при ущемленных послеоперационных вентральных грыжах, осложненных кишечной непроходимостью / М.М. Миннуллин, Д.М. Красильников, И.В. Зайнуллин, А.П. Толстиков // Практическая медицина. – 2016. – Т. 1, № 4 (96). – С. 130-133.
98. Михин, И.В. Большие и гигантские послеоперационные вентральные грыжи: возможности хирургического лечения (обзор литературы) / И.В. Михин, Ю.В. Кухтенко, А.С. Панчишкин // Вестник Волгоградского государственного медицинского университета. – 2014. – № 2 (50). – С. 8-16.
99. Мишина, Е.С. Изучение антимикробной активности сетчатых протезов с покрытием наночастицами серебра / Е.С. Мишина, Л.Г. Климова, А.А.

Нетяга, М.А. Затолокина // Фундаментальные исследования. – 2015. –№ 1-2. – С. 307-310.

100. Молчанов, М.А. Метод пластики грыж передней брюшной стенки с использованием сетчатого импланта / М.А. Молчанов, Е.П. Кривощёков // Аспирант. – 2015. –№ 4 (9). – С. 19-21.

101. Молчанов, М.А. Интраперитонеальная пластика послеоперационных и пупочных грыж / М.А. Молчанов // Аспирантский вестник Поволжья. – 2015. – № 1-2. – С. 157-162.

102. Мохов, Е.М. Применение биологически активного (антимикробного) шовного материала при хирургическом лечении грыж передней брюшной стенки / Е.М. Мохов, Н.Г. Евтушенко, А.Н. Сергеев // Вестник экспериментальной и клинической хирургии. – 2012. – Т. 5, № 4. – С. 648-654.

103. Мухтаров, З.М. Профилактика раневых послеоперационных осложнений у больных с послеоперационными вентральными грыжами / З.М. Мухтаров, И.С. Малков, О.Т. Алишев // Практическая медицина. – 2014. – № 5. – С. 106-109.

104. Мухтаров, З.М. Новые подходы в профилактике послеоперационных осложнений при герниопластике больших и гигантских послеоперационных вентральных грыж / З.М. Мухтаров, И.С. Малков // Теоретические и прикладные исследования в области естественных и гуманитарных наук: сб. науч. тр. – Прокопьевск, 2014. – С. 28-32.

105. Мухтаров, З.М. Профилактика раневых послеоперационных осложнений у больных с послеоперационными вентральными грыжами / З.М. Мухтаров, И.С. Малков, О.Т. Алишев // Практическая медицина. – 2014. – № 5 (81). – С. 106-109.

106. Мухтаров, З.М. Совершенствование методов профилактики раневых осложнений при герниопластике / З.М. Мухтаров, И.С. Малков // Перспективы развития медицинской науки и практики: материалы конф. молодых ученых. – СПб, 2014. – С. 151.

107. Наумов, Б. А. Морфологическая оценка заживления раны при различных способах пластики дефектов передней брюшной стенки у экспериментальных животных и грыжесечении с протезирующей реконструктивной пластикой у больных с ущемленными послеоперационными вентральными грыжами с использованием фибринового клея / Б. А. Наумов [и др.] // Анналы хирургии. – Москва, 2010. – № 4. – С. 37-45.

108. Некрасов, А.Ю. Ненатяжная герниопластика послеоперационных вентральных грыж / А.Ю. Некрасов [и др.] // Новости хирургии. – 2011. – Т. 19, № 2. – С. 21.

109. Некрасов, А.Ю. Изучение отдаленных результатов у больных после ненатяжной герниопластики послеоперационных вентральных грыж / А.Ю. Некрасов, А.К. Воронцов // Сибирский медицинский журнал (Иркутск). –2011. – Т. 107, № 8. – С. 99-101.

110. Никольский, В.И. Клинико-морфологическое обоснование ксенопластики вентральных грыж / В.И. Никольский [и др.] // Известия высших учебных заведений. Поволжский регион. Медицинские науки. – 2012. – № 1. – С. 11-17.

111. Никольский, В.И. Изучение качества жизни пациентов после протезирующей герниопластики / В.И. Никольский, Е.В. Титова, А.А. Самородова, Я.Е. Феоктистов // Новости хирургии. – 2016. – Т. 24, № 1. – С. 19-25.

112. Никуленов, С.Ю.Хирургическаятактикапри ущемленныхвентральных грыжах/С.Ю.Никуленов,Б.Б.Тхоржевский,Н.М. Щеглов//Материалы Выездного пленума Проблемной комиссии «Неотложная хирургия» и Всероссийской научно-практическойконференции,посвященной 65-летию научногохирургическогообщества и20-летию Ассоциациивраче й хирургического профилянаКавказскихМинеральных Водах«Актуальные проблемынеотложнойхирургии».–Пятигорск:РИА-КМВ,2011. –С.88-89.

113. Нурмуханов,Б.М.Факторы,влияющиенаисходоперацийу больныхс ущемленнымигрыжами/Б.М. Нурмуханов//Вестн.Мед. центра Упр. делами Президента Респ.Казахстан.–2010. –№ 2. –С.79-84.

114. Оболенский, В.Н. Метод локального отрицательного давления в комплексном лечении раневых осложнений ненатяжной герниопластики / В.Н. Оболенский, С.В. Харитонов, В.Ю. Энохов, А.А. Ермолов // Хирург. – 2015. – № 8. – С. 25-32.

115. Павленко, В.В. Анализ результатов профилактики раневых осложнений при инцизионных грыжах больших и средних размеров / В.В. Павленко, Д.Г. Постников // В кн.: Материалы XI съезда хирургов Российской Федерации. – Волгоград, 2011. – С. 262-263.

116. Парфёнов, И.П. Пути профилактики послеоперационных осложнений в хирургии грыж передней брюшной стенки / И.П. Парфёнов [и др.] // Научные ведомости Белгородского государственного университета. Сер. Медицина. Фармация. – 2011. – Т. 14, №10. – С. 93-97.

117. Паршиков,В.В.Квопросу опримененииисеткивинфицированнойране/ В.В.Паршиков[идр.] //Материалы Всероссийскогофорума«Пироговскаяхирургическаянеделя».–СПб.:Изд-во С.- Петерб.ун-та,2010. –С. 138-139.

118. Паршиков,В.В.Оперативноелечениеущемленныхгрыжсприменением сетчатыхэндопротезов/В.В.Паршиков [идр.] // Нижегородскиймедицинскийжурнал– 2008. –№6. –С.19-22.

119. Паршиков, В.В. Парапротезная инфекция в эксперименте in vitro / В.В. Паршиков, И.В. Чеботарь, В.А. Ходак, А.А. Самсонов // В кн.: Материалы VII Всерос. конф. общих хирургов с международным участием. – Красноярск. – 2012. – С. 360-363.

120. Плечев, В.В. Применение нового вида полимерного имплантата при герниопластике у больных послеоперационными вентральными грыжами / В.В. Плечев, П.Г. Корнилаев, Д.В. Феоктистов и др. // В кн.: Материалы III междунар. конф. «Современные технологии и возможности

реконструктивно-восстановительной и эстетической хирургии». – Москва, 2012. – С. 138-139.

121. Плешков, В.Г. Использование плазменного скальпеля и однорядного шва при резекции желудка / В.Г. Плешков, В.Н. Афанасьев, А.В. Бабичев // Хирургия. – 1998. - № 11. – С. 27-29.

122. Пострелов, Н.А. Новый герниопротез с антибактериальным и противовоспалительным действием [Электронный ресурс] / Н.А. Пострелов [и др.] // Медсовет.инфо. Режим доступа: http://www.medsovet.info/book/content_1646. – Дата доступа: 3.11.2014.

123. Пушкин, С.Ю. Зависимость частоты осложнений у больных грыжами от способа герниопластики с учетом тяжести операционной травмы и степени операционного риска / С.Ю. Пушкин, В.И. Белоконев, К.Е. Клюев, О.Е. Кузнецов // Хирург. – 2011. – № 5. – С. 10-17.

124. Пушкин, С.Ю. Характер морфофункциональных изменений в тканях при формировании жидкостных образований в подкожной клетчатке у пациентов после грыжесечения / С.Ю. Пушкин [и др.] // Новости хирургии. – 2011. – №19 (2). – С. 16-20.

125. Пушкин, С.Ю. Связь осложнений после операций у пациентов с грыжами со способами герниопластики и сопутствующими заболеваниями / С.Ю. Пушкин [и др.] // Тольяттинский медицинский консилиум. – 2016. – № 3-4. – С. 19-24.

126. Резолюция пленума Проблемной комиссии «Неотложная хирургия» межведомственного научного совета по хирургии РАМН и Министерства здравоохранения и социального развития РФ / Электронный науч.-практ. Журнал Клиническая и экспериментальная хирургия. – 2012, № 5.

127. Ремизов, А.С. Герниопластика с использованием сетчатых алломатериалов, покрытых аутологичной белково-тромбоцитарной оболочкой / А.С. Ремизов [и др.] // В кн.: Материалы III междунар. конф. «Современные технологии и возможности реконструктивно-восстановительной и эстетической хирургии». – Москва – 2012. – С. 115-

117.

128. Ромашкин-Тиманов, М.В. Ущемленные наружные грыжи живота. Тактика врача на догоспитальном этапе скорой медицинской помощи / М.В. Ромашкин-Тиманов, И.М. Барсуков, А.А. Терешичев // Скорая медицинская помощь. – 2015. – Т. 16, № 4. – С. 57-61.

129. Ромашкин-Тиманов, М.В. Состояние хирургической помощи при острых хирургических заболеваниях органов брюшной полости в Санкт-Петербурге в 2013 году / М.В. Ромашкин-Тиманов [и др.] // Скорая медицинская помощь. – 2014. – Т. 15, № 2. – С. 38-43.

130. Рыбачков,В.В.О хирургическойтактикеприущемленныхгрыжах/В.В. Рыбачков,Е.Н.Кабанов,А.В.Тевяшов,Н.С.Абакшин//Хирургия.–2011.–№12.– С. 55-58.

131. Садыкова, Н.У. Хирургическое лечение послеоперационных вентральных грыж / Н.У. Садыкова, П.Г. Бронштейн, М.А. Шляхова, Ю.А. Демченко //Тезисы докладов Всероссийск. науч.-технич. конференции «Инновационные наукоемкие технологии: теория, эксперимент и практические результаты». – Тула: Изд-во «ТулГУ», 2011. – С. 74-76.

132. Сажин,В.П.Ненатяжнаяпластикапереднейбрюшнойстенкипри ущемленных послеоперационных вентральных грыжах /В.П. Сажин [идр.]//Хирургия.– 2009. –№ 7. –С.4-6.

133. Семенов, А.П. Инактивация микроорганизмов в холодной аргоновой плазме атмосферного давления / А.П. Семенов [и др.] // Успехи прикладной физики. – 2014. – Т. 2, № 3. – С. 229-233.

134. Седов, В.М. Послеоперационные вентральные грыжи: монография / В.М. Седов, А.А.Гостевской // СПб.: Человек, 2010. – 162 с.

135. Серозудинов, К.В. Первый опыт применения местной цитокинотерапии для профилактики раневых осложнений после протезирующей герниопластики / К.В. Серозудинов [и др.] // В кн.: Материалы VII Всерос. конф. общих хирургов с международным участием. – Красноярск, 2012. – С. 382-384.

136. Славин,Л.Е. Факторы, влияющие на формирование рецидивов послеоперационных вентральных грыж / Л.Е. Славин, А.З. Замалеев, Д.А. Славин,Р.А. Сабирзянов // Материалы VII конференции «Актуальные вопросы герниологии». – Москва, 2010. – С. 218-220.

137. Соловьев, А.С. Низкотемпературная гелиевая плазма и функциональная активность клеток иммунной системы / А.С. Соловьев [идр.] // В кн.: Приоритетные направления развития науки и технологий доклады XIX международной научн.-техн. конф.. под общ.ред. В.М. Панарина. – 2016. – С. 60-63.

138. Сонис, А.Г. Анализ послеоперационных инфекционных осложнений после ненатяжной герниопластики передней брюшной стенки / А.Г. Сонис, Е.А. Столяров, Б.Д. Грачев, М.А. Безрукова // В кн.: Материалы VII Всерос. конф. общих хирургов с международным участием. – Красноярск, 2012. – С. 384-386.

139. Сонис, А.Г. Профилактика и лечение инфекционных раневых осложнений припротезирующих грыжесечениях / А.Г. Сонис, Б.Д. Грачев, Е.А. Столяров, И.В. Ишутов // Раны и раневые инфекции. – 2014. – № 2. – С. 16-22.

140. Стяжкина, С.Н. Ущемленные послеоперационные вентральные грыжи / С.Н. Стяжкина, Е.Г. Казанцева, Е.В. Бирюкова // Наука, техника и образование. – 2016. – № 4 (22). – С. 93-96.

141. Суковатых, Б.С. Качество жизни больных после грыжесечения по поводу ущемленных вентральных грыж / Б.С. Суковатых, А.А. Нетяга, Н.В. Праведникова, Н.М. Валуйская // Материалы VII конференции «Актуальные вопросы герниологии». – Москва, 2010. – С. 231-234.

142. Суковатых, Б.С. Выбор способа пластики дефекта брюшной стенки у пациентов с ущемленными вентральными грыжами / Б.С. Суковатых и др. // Амбулаторная хирургия. Стационарозамещающие технологии. – 2011. – № 2. – С. 22-24.

143. Сысолятина, Е.В. Новые подходы к терапии хронических ран:

бактерицидный эффект низкотемпературной плазмы и роль различных компонентов плазменного факела в нем / Е.В. Сысолятина, А.Я. Мухачев, М.Ю. Чернуха и др. // Материалы Всероссийской научно-практической конференции "Высокие технологии, фундаментальные и прикладные исследования в медицине и физиологии". – С-Петербург. – 2010. – С. 151.

144. Тарасов, С.Л. Причины и структура послеоперационных осложнений у больных после аллогерниопластики / С.Л. Тарасов, Д.В. Зайцев, А.Э. Халимов, В.В. Казанцев // Герниология.– 2011. – №1.– С. 42-43.

145. Терешко, И. Низкотемпературная плазма в биомедицине / И. Терешко [и др.] // Наука и инновации. – 2015. – Т. 10, № 152. – С. 65-71.

146. Тешаев, О.Р. Хирургическое лечение послеоперационных вентральных грыж у больных с ожирением / О.Р. Тешаев, И.Б. Хайитов // Врач-аспирант. – 2011. – Т. 47, № 4.2. – С. 346-351.

147. Томнюк, Н.Д. Анализ причин неудовлетворительныхрезультатов хирургического лечения ущемленных грыж и пути их улучшения [Электронный ресурс]/Н.Д. Томнюк, И.А. Рябков,А.Н. Черных// Электронный научный журнал«Современные проблемы наукииобразования».–2009. –№6. –С. 88-90. –Режим доступа:www.science-education.ru/34-1348.

148. Трофимова, С.В. Структурные и биохимические изменения в прокариотиеских клетках под воздействием излучения низкотемпературной плазмы / С.В. Трофимова, И.П. Иванова, М.Л. Бугрова // Медицинский альманах. – 2013. – № 3 (27). – С. 87-88.

149. Фатхутдинов, И. М. Полипропиленовые эндопротезы в хирургии ущемленных послеоперационных вентральных грыж / И. М. Фатхутдинов // Казанский медицинский журнал. – 2012. – № 3. – С. 541-544.

150. Федоров, А.Л.Выборспособахирургическоголечения ущемленных грыж брюшнойстенки:автореф. дис. ...канд.мед.наук: 14.01.17/АлексейЛеонидович Федоров.–Казань,2012. –21с.

151. Федоров,А.Л.Применение антибиотикови озонотерапиивлечении

больных с ущемленными грыжами / А.Л. Федоров, Г.Г. Варченко, Д.В. Пасынков, И.В. Федоров // Материалы IX конференция «Актуальные вопросы герниологии». –Москва,2012.–С.205-207.

152. Федосеев, А.В. Фактор раневого процесса в хирургической тактике лечения больных с вентральными грыжами / А.В. Федосеев, С.Ю. Муравьев, А.А. Елманов, А.Л. Прошляков // Герниология. – 2011. – № 1. – С. 47.

153. Федосеев, А.В. Комплексная оценка функционального состояния мышц передней брюшной стенки в герниологии / А.В. Федосеев, С.Ю. Муравьев, А.С. Инютин, С.С. Авдеев // В сб.: Материалы ежегодной научной конференции, посвященной 70- летию основания Рязанского государственного медицинского университета имени академика И.П. Павлова под общ.ред. Заслуженного работника высшей школы Российской Федерации, проф. В.А.Кирюшина. Рязанский государственный медицинский университет им. академика И.П. Павлова. – 2013. – С. 146-148.

154. Ходак, В.А. Пластика брюшной стенки сеткой по бесшовной технологии [Электронный ресурс] / В.А. Ходак, В.В. Петров, Р.В. Романов, В.В. Паршиков // Медсовет.инфо. Режим доступа: http://www.medsovet.info/book/content_1661. – Дата доступа: 3.11.2014.

155. Хохлов, К.С. Способ ненатяжной герниопластики при лечении больных с послеоперационными вентральными грыжами / К.С. Хохлов, Н.Н. Михайлова, В.И. Халепа // Сибирский научный медицинский журнал. – 2011. – Т. 31, № 6. – С. 99-102.

156. Хубутия, М.Ш. Использование биологического имплантата при герниопластике / М.Ш. Хубутия и др. // Хирургия. – 2011. – № 4. – С. 9-12.

157. Хубутия, М.Ш. Методы лечения неотложных заболеваний и повреждений органов брюшной полости в НИИ скорой помощи им. Н.В. Склифосовского / М.Ш. Хубутия [и др.] // Журнал им. Н.В. Склифосовского Неотложная медицинская помощь. – 2015. – № 3. – С. 44-48.

158. Цверов, И.А. Оценка основных способов аллопластики с целью оптимизации лечения больных с послеоперационными вентральными грыжами / И.А. Цверов, А.В. Базаев // Современные технологии в медицине. – 2011. – № 2. – С.73-76.

159. Чернооков, А.И. Влияние фибринового клея на репаративную регенерацию раны после протезирующей реконструктивной пластики в клинике и эксперименте / А. И. Чернооков [и др.] // Тезисы докладов IV Конгресса Московских хирургов «Неотложная и специализированная хирургическая помощь». – Москва, 2011. – С. 125.

160. Чернооков, А.И. Современная лечебная тактика у больных с ущемленными послеоперационными вентральными грыжами с обработкой раны фибриновым клеем / А. И. Чернооков [и др.] // Тезисы докладов Всероссийского форума «Пироговская хирургическая неделя». – СПб., 2010. – С. 158.

161. Чернооков, А.И. Качество жизни после грыжесечения с протезирующей пластикой «легкими сетками» и обработкой фибриновым клеем в экстренной хирургии послеоперационных вентральных грыж / А.И. Чернооков, Б.А. Наумов, Ф.Г. Толибов // Тезисы докладов VII конференции «Актуальные вопросы герниологии». – Москва, 2010. – С. 259-261.

162. Чистяков, Д.Б. Об эффективности использования современных технологий устранения рецидивных вентральных грыж / Д.Б. Чистяков, К.Н. Мовчан, А.С. Ященко // Современные проблемы науки и образования. – 2015. –№ 5. – С. 46.

163. Чистяков, Д.Б. Современные возможности выбора способа герниопластики у больных послеоперационными вентральными грыжами / Д.Б. Чистяков, А.С. Ященко, Т.В. Яковенко // Вестник Новгородского государственного университета им. Ярослава Мудрого. – 2016. –№ 1 (92). – С. 54-60.

164. Чистяков, Д.Б. К вопросу о дифференцированном выборе современных технологий герниопластики при лечении больных

послеоперационными вентральными грыжами / Д.Б. Чистяков, К.Н. Мовчан, А.С. Ященко // Современные проблемы науки и образования. – 2015. – № 5. – С. 39.

165. Шамин, В.П. Этиология, профилактика, лечение раневых осложнений после герниопластики [Электронный ресурс] / В.П. Шамин, А.А. Баулин, Н.А. Ивачева, В.А. Баулин // Международная конференция по герниологии. – 2011. – Режим доступа: http://www.laparoscopy.ru/doktoru/view_thesis.php?event_id=12&id=2156.

166. Шестаков,Е.В.Использование протезирующих методов пластики и лазеротерапии в ургентной хирургии грыж брюшной стенки /Е.В.Шестаков //Аспирантский вестник Поволжья.–2014. – № 1-2. – С. 181-185.

167. Шестаков, Е.В. Возможности применения сетчатых эндопротезов и низкоинтенсивного лазерного излучения в ургентной герниологии / Е.В. Шестаков // Врач-аспирант. – 2015. – Т. 68, № 1. – С. 103-111.

168. Шестаков, Е.В. Применение низкоинтенсивного лазерного излучения для профилактики раневых осложнений у пациентов с ущемленными вентральными грыжами / Е.В. Шестаков, С.Е. Каторкин, Г.В. Яровенко, Я.В. Сизоненко // Физиотерапевт. – 2015. – № 2. – С. 32-39.

169. Шестаков, Е.В. Применение лазеротерапии и компьютерной термографии у больных ущемлёнными вентральными грыжами / Е.В. Шестаков, С.А. Быстров, С.Е.Каторкин, В.О. Бизярин // Современные проблемы науки и образования. – 2015. – № 2. – С. 9.

170. Щербакова, А.А. Нутритивная поддержка в хирургии вентральных грыж / А.А. Щербакова // Бюллетень медицинских интернет-конференций. – 2013. – Т. 3, № 3. – С. 799.

171. Щербатых, А.В. Сравнение эффективности различных способов хирургического лечения послеоперационных вентральных грыж / А.В. Щербатых, С.В. Соколова, К.В. Шевченко // Вестник экспериментальной и клинической хирургии. – 2012. – № 1. – С. 80-82.

172. AbdEllatif,M.E.Feasibilityofmeshrepairforstrangulatedabdominalwall

hernias/M.E.AbdEllatif[etal.]//Int.J.Surg.–2012.–Vol. 10,Iss.3. –P. 153-156.

173. Alghuraira, O. Investigation of “Insertion Phenomena with Needles Treated by Plasma Etching” / O. Alghuraira [et al.] // Procedia CIRP. – 2011. – Vol. 5. – P. 53-56.

174. Askerkhanov, G.R. The effect of different hernia repair methods on quality of life and fertility of patients / G.R. Askerkhanov, F.M. Ajtekova // Novosti Khirurgii. – 2014. – Vol. 22 (5). – P. 538-546.

175. Bessa, S.S. Results of prosthetic mesh repair in the emergency management of the acutely incarcerated and/or strangulated ventral hernias: a seven years study / S.S. Bessa, A.H. Abdel-Razek // Hernia. – 2012. – Vol. 17. – P. 59-65.

176. Binnebosel, M. Impact of mesh positioning on foreign body reaction and collagenous ingrowth in a rabbit model of open incisional hernia repair / M. Binnebosel [et al.] // Hernia. – 2010. – Vol. 14 (1). – P. 71-77.

177. Bittner, J.G. Incarcerated Strangulated Hernia / J.G. Bittner // Advances in Surgery. – 2016. – Vol. 50 (1). – P.67-78.

178. Bocci, V. Oxygen/ozone as a medical gas mixture. A critical evaluation of the various methods clarifies positive and negative aspects / V. Bocci, I. Zanardi, V. Travagli // Medical Gas Research. – 2011. – Vol. 1, № 6. – P. 1-6.

179. Canda, A.E. Incisional hernia in action: the use of vacuum-assisted closure and porcine dermal collagen implant / A.E. Canda, A. Karaca // Hernia. – 2010. – Vol. 14 (3). – P. 196-199.

180. Cavallaro, A. Use of biological meshes for abdominal wall reconstruction in highly contaminated fields / A. Cavallaro [et al.] // World J Gastroenterol. – 2010. – Vol. 16 (15). – P. 1928-1933.

181. Chelala, E. Eighty-five redo surgeries after 733 laparoscopic treatments for ventral and incisional hernia: adhesion and recurrence analysis / E. Chelala, Y. Debardemaeker, B. Elias, F. Charara // Hernia. – 2010. – Vol. 14 (2). – P. 123-129.

182. Cho, J. Intraoperative use of fluorescent imaging with indocyanine green changes management of abdominal wall flaps during open ventral hernia repair / J. Cho, A. May, H . Ryan, S. Tsuda // Surgical endoscopy. – 2015. – Vol. 29, № 7. – P. 1709-1713.

183. Conze, J. Incisional hernia — how do I do it? Standard surgical approach / J. Conze, M. Binnebosel, K. Junge, V. Schumpelick // Chirurg. – 2010. – № 3. – P. 192-200.

184. Cox, T.C. Rives-Stoppa incisional hernia repair combined with laparoscopic separation of abdominal wall components: a novel approach to complex abdominal wall closure / T.C. Cox, J.P. Pearl, E.M. Ritter // Hernia. – 2010. – Vol. 6. – P.561-567

185. Deeba, S. Laparoscopic Approach to Incarcerated and Strangulated Inguinal Hernias / S. Deeba [et al.] // JSLS. – 2009. – Vol. 13, No. 3. – P. 327-331.

186. Englum, B.R. Wound Complications after Hernia Repair in Patients with Ascites: an Analysis of the ACS-NSQIP Database / B.R. Englum, P.J. Speicher, A.M. Ganapathi, J.E. Scarborough // Journal of Surgical Research. – 2014. – Vol. 186 (2). – P. 673.

187. Ermolaeva, S.A. Bactericidal effects of non-thermal argon plasma in vitro, in biofilms and in the animal model of infected wounds / S.A. Ermolaeva [et al.] // Journal of Medical Microbiology. – 2011. – Vol. 60, №1. – P. 75-83.

188. Ermolaeva, S. Plasma effects on chronic infection models. Book of abstracts: NATO Science Advanced Research Workshop on Plasma for biodecontamination, medicine and food security / S. Ermolaeva [et al.] // Jasna, Slovakia. – 2011 – P. 71-72.

189. Ermolaeva, S.A. Non-thermal argon plasma is bactericidal for the intracellular bacterial pathogen Chlamydia trachomatis / S.A. Ermolaeva [et al.] // Journal of Medical Microbiology. – 2012. – Vol. 61. – P. 793-799.

190. Ermolaeva, S.A.. Plasma bio-decontamination, Medicine and Food security / S.A. Ermolaeva [et al.] // Edited by Zdenko Machala, Karol Hensel and Yuri

Akishev, Springer. – 2012 – P. 163-177.

191. Ghoshal, B. Strangulated Incisional Hernia / B. Ghoshal, S. K. Bhattacharya // Journal of Molecular Imaging & Dynamics. – 2016. – Vol. 6 (1).

192. Granados-Romero, J.J. Comparison of early complications using regular mesh versus Atramat Neoflex 25 mesh in inguinal, umbilical and post incisional hernias / J.J. Granados-Romero [et al.] // International Journal of Research in Medical Sciences. – 2016. – Vol. 4 (1). – P. 194-197.

193. Hallen, M. Male infertility after mesh hernia repair. A prospective study / M. Hallen // Surgery. – 2011. – Vol. 149, N 2. – P. 179-84.

194. Hanna, M. Mesh ingrowth with concomitant bacterial infection resulting in inability to explant: a failure of mesh salvage / M. Hanna, S. Dissanaike // Hernia. – 2014. – Vol. 19 (2). – P. 339-344.

195. Hebda, P.A. Wound Repair and Regeneration enters its 20th year! / P.A. Hebda // Wound Repair and Regeneration. – 2012. – Vol. 20 (1). – P. 1.

196. Hori, M. Plasma medical innovation using non-thermal atmospheric pressure plasma / M. Hori // International Conference on Plasma Science (ICOPS). Institute of Electrical and Electronics Engineers. – 2016.

197. Horzic, M. Spontaneous mesh evacuation per rectum after incisional ventral hernia repair / M. Horzic [et al.] // Hernia. – 2010. – Vol. 15, N3. – P. 351-352.

198. Hur, Y.H. Inguinal hernia repair in patients with liver cirrhosis accompanied by ascites / Y.H. Hur [et al.] // J. Korean Surg. Soc. – 2011. – Vol. 80, Iss. 6. – P. 420-425.

199. Ioffe, O.Yu. Fast recovery (fast track) concept in patients with incisional ventral hernia / O.Yu. Ioffe [et al.] // ХирургияУкраины. – 2016. – Vol. 1 (57). – P. 41-45.

200. Joshi, S.G. Nonthermal dielectricbarrier discharge plasma-induced inactivation involves oxidative DNA damage and membrane lipid peroxidation in escherichia coli / S.G. Joshi [et al.] // Antimicrob Agents Chemother. – 2011. – № 3. – P. 1053-1062.

201. Kaafarani, H. Predictors of surgical site infection in laparoscopic and open ventral incisional herniorrhaphy / H. Kaafarani, D. Kaufman, D. Reda, K.M. Itani // J Surg Res. – 2010. – Vol. 163 (2). – P. 229-234.

202. Kalghait, U. Mechanism of Blood Coagulation by Nonthermal Atmospheric Pressure Dielectric Barrier Discharge Plasma / U. Kalghait [et al.] // IEEE Transactions on Plasma Science. – 2007. – Vol. 35. – P. 1559-1566

203. Kaoutzanis, C. Postoperative surgical site infections after ventral/incisional hernia repair: a comparison of open and laparoscopic outcomes / C .Kaoutzanis [et al.] // Surgical Endoscopy. – 2013. – V. 27. – P. 2221-2230.

204. Kaoutzanis, C. Risk factors for postoperative wound infections and prolonged hospitalization after ventral/incisional hernia repair / C. Kaoutzanis [et al.] // Hernia. – 2013. – Vol. 19 (1). – P. 113-123.

205. Ketan, M. Patel Use of intraoperative indocyanin-green angiography to minimize wound healing complications in abdominal wall reconstruction / M. Patel Ketan, P. Bhanot, B. Franklin, F. Albino // Plastic Surgery and hand Surgery. – 2013. – № 6. – P. 476-480.

206. Khaled, A. Clinical outcome of use of mesh in acute hernia / A. Khaled, A. Abd Al-Latief, A.A. Mohamed, B. Taha // EJS. – 2013. – Vol. 32, No. 1. – P. 37-41.

207. Kim, M. Quality of Life (QOL) Outcomes Comparison of Preperitoneal Placement of Coated Mesh (CM) Versus Non-Coated Mesh (NC) in Open Ventral Hernia Repair (OVHR) From an International Hernia-Specific Database / M. Kim [et al.] // Journal of Surgical Research. – 2014. – Vol. 186 (2). – P. 673.

208. Klima, D. Application of subcutaneous talc in hernia repair and wide subcutaneous dissection dramatically reduces seroma formation and postoperative wound complications / D. Klima [et al.] //Am. Surg. – 2011. – Vol. 77 (7). – P. 888-894.

209. Klink, C. Serum analyses for protein, albumin and IL-1-RA serve as reliable predictors for seroma formation after incisional hernia repair / C. Klink [et al.] // Hernia. – 2011. –Vol. 15. – P. 69-73.

210. Klink, C.D. Do drainage liquid characteristics serve as predictors for seroma formation after incisional hernia repair? / C.D. Klink, M. Binnebosel, A.H. Lucas // Hernia. – 2010. –Vol. 14 (2). – P. 175-179.

211. Kokotovic, D. Prospective Nationwide Study on Long-Term Mesh-Related Complications after Incisional Hernia Repair / D. Kokotovic, T. Bisgaard, F. Helgstrand // Journal of the American College of Surgeons. – 2016. – Vol. 223 (4).

212. Laroussi, M. Low-Temperature Plasma Jet for Biomedical Applications: A Review / M. Laroussi // Transactions on Plasma Science. – 2015. – Vol. 43 (3). – P. 703-712.

213. LeBlanc, K. Proper mesh overlap is a key determinant in hernia recurrence following laparoscopic ventral and incisional hernia repair / K. LeBlanc // Hernia. – 2015. – Vol. 20 (1). – P. 85-99.

214. Lee, D. Management of complications of mesh surgery / D. Lee, P.E. Zimmern // Ovid Technologies. – 2015.

215. López-Cano, M. Use of vacuum-assisted closure in open incisional hernia repair: a novel approach to prevent seroma formation / M. López-Cano, M. Armengol-Carrasco // Hernia. – 2011. – Vol. 17 (1). – P. 129-131.

216. Lypez-Cano, M. Use of vacuum-assisted closure in open incisional hernia repair: a novel approach to prevent seroma formation / M. Lypez-Cano, M. Armengol-Carrasco // Hernia. – 2013. – Vol. 17 (1). – P. 129-131.

217. Martınez-Serrano, M.A. Specific improvement measures to reduce complications and mortality after urgent surgery in complicated abdominal wall hernia / M.A. Martınez-Serrano [et al.] // Hernia. – 2012. – Vol. 16, Iss. 2. – P. 171-177.

218. Martinez-Serrano, M.A. Risk of death after emergency repair of abdominal wall hernias. Still waiting for improvement / M.A. Martinez-Serrano [et al.] // Langenbeck's Arch. Surg. – 2010. – Vol. 395, Iss. 5. – P. 551-556.

219. Mehrabi, M. Long-Term Outcome of Rives-Stoppa Technique in Complex Ventral Incisional Hernia Repair / M. Mehrabi, A. Jangjoo, H. Tavoosi // World J. Surg. – 2010. – Vol. 34 (7). – P. 1696-1701.

220. Millbourn, D. Risk factors for wound complications in midline abdominal incisions related to the size of stitches / D. Millbourn, Y. Cengiz, L.A. Israelsson // Hernia. – 2011. – Vol. 15 (3). – P. 261-266.

221. Moussavian, M.R. Long term follow up for incisional hernia after severe secondary peritonitis-incidence and risk factors / M.R. Moussavian, J. Schuld, D. Dauer // Am. J. Surg. – 2010. – Vol. 200 (2). – P. 229-234.

222. Nahabedian, M.Y. Abdominal wall reconstruction / M.Y. Nahabedian, A.G. Nahabedian // Nursing. – 2016. – Vol. 46 (2). – P. 30-38.

223. Negro, P. Open tension-free Lichtenstein repair of inguinal hernia: use of fibrin glue versus sutures for mesh fixation / P. Negro [et al.] // Hernia. – 2011. – Vol. 15, №l. – P. 7-14.

224. Nguyen-Kuok, S. The Theoretical Basis of the Low-Temperature Plasma / Shi Nguyen-Kuok // Theory of Low-Temperature Plasma Physics. – 2016. – P. 1-51.

225. Nieuwenhuizen, J. The use of mesh in acute hernia: frequency and outcome in 99 cases / J. Nieuwenhuizen [et al.] // Hernia. – 2011. – Vol. 15, Iss. 3. – P. 297-300.

226. Nolfi, A.L. Host response to synthetic mesh in women with mesh complications / A.L. Nolfi [et al.] // American Journal of Obstetrics and Gynecology. – 2016. – Vol. 215 (2).

227. Oh, H.-K. Inguinal Hernia Repair in Patients with Cirrhosis is not Associated with Increased Risk of Complications and Recurrence / H.-K. Oh [et al.] // World J. Surg. – 2011. – Vol. 35, Iss. 6. – P. 1229-1233.

228. Ozbagriacik, M. Management of strangulated abdominal wall hernias with mesh, early results. / M. Ozbagriacik // Northern Clinics of Istanbul. Kare Publishing. – 2015.

229. Park, E. Open repair of incisional ventral abdominal hernias with mesh leads to long-term improvement in pain interference as measured by patient-reported outcomes / E. Park, J.E. Cheesborough, J.M. Souza, G.A. Dumanian // The American Journal of Surgery. – 2016.

230. Petro, C.C. Risk factors for wound morbidity after open retromuscular (sublay) hernia repair / C.C. Petro [et al.] //Surgery. – 2015. – Vol. 158 (6). – P. 1658-1668.

231. Poelman, M.M. Health-related quality of life in patients treated for incisional hernia with an onlay technique / M.M. Poelman, J.F. Schellekens, B.L. Langenhorst, W.H. Schreurs // Hernia. – 2010. – Vol. 14 (3). – P. 237-242.

232. Rastegarpour, A. Surgical mesh for ventral incisional hernia repairs: Understanding mesh design / A. Rastegarpour, M. Cheung, M. Vardhan // Plastic Surgery. – 2016. – Vol. 24 (01).

233. Read, R.C. Systemic hernial disease protects against cancer: an hypothesis / R.C. Read //Hernia. – 2010. – Vol. 14 (2). – P. 119-121.

234. Remnev, A. G. Hypodermic needles finishing with ion-plasma sputtering / A. G. Remnev, K.V. Shalnov, V.R. Kukhta, K. Uemura // Digest of Micro and Nano fabrication Conference (MNC). – 2011.

235. Rosin, D. Retromuscular Mesh Repair of Midline Incisional Hernia Using Polyester Standard Mesh: Monocentric Experience of 261 Consecutive Patients With a 5-Year Follow-Up / D. Rosin // World Journal of Surgery. – 2012. – Vol. 36 (4). – P. 791-792.

236. Roth, J. The One Atmospheric Uniform Glow Discharge Plasma. – A Platform Technology for the 21st Century / J. Roth J., S. Nourgostar, A.Bonds // IEEE Transactions on Plasma Science. – 2007. – Vol. 35, №2. – P. 233-250.

237. Satterwhite, T. Outcomes of complex abdominal herniorrhaphy: experience with 106 cases / T. Satterwhite [et al.] // Ann Plast Surg. – 2012. – Vol. 68(4). – P. 382-388.

238. Scheuerlein, H. Complex Incisional Hernias / H. Scheuerlein // Archives of Clinical Gastroenterology. – 2016. – P. 017-026.

239. Schier, F. An open internal inguinal ring is not an inguinal hernia / F. Schier F. // Pediatric Surg. International. – 2007. – Vol. 8. – P. 107-112.

240. Seiler, C.M. Which abdominal incisions predispose for incisonal hernias? / C.M. Seiler, M.K. Diener // Chirurg. – 2010. – Vol. 81(3). – P. 186-191.

241. Shakya, V.C. A prospective study on clinical outcome of complicated external hernias / V.C. Shakya, C.S. Agrawal, S. Adhikary // Health Renaissance. – 2012. – Vol. 10, No. 1. – P. 20-26.

242. Swanson, E.W. Incisional Negative Pressure Wound Therapy Following Ventral Hernia Repair Reduces Wound Complications and Hernia Recurrence / E.W. Swanson [et al.] // Plastic and Reconstructive Surgery. – 2015. – P. 136.

243. Topcu, O. Polypropylene mesh repair of incarcerated and strangulated hernias: a prospective clinical study / O. Topcu [et al.] // Surgery Today. – 2013. – V. 43. – P. 1140-1144.

244. Topcu, O. Polypropylene mesh repair of incarcerated and strangulated hernias: a prospective clinical study / O. Topcu [et al.] // Surgery Today. – 2012. – Vol. 43 (10). P. 1140-1144.

245. Tukhvatulin, A.I. Low temperature plasma causes p53-dependent apoptosis in intestinal carcinoma / A.I. Tukhvatulin [et al.] // Acta Naturae. – 2012. – Vol. 4, № 3(14). – P. 44-49.

246. Veljkovic, R. Prospective clinical trial of factors predicting the early development of incisional hernia after midline laparotomy / R. Veljkovic, M. Protic, A. Gluhovic // J. Am. Coll. Surg. – 2010. – Vol. 210(2). – P. 210-219.

247. Vichova, B. Scar hernia repairs using a mesh — the sublay technique / B. Vichova, M. Oravsky, M. Schnorrer // Rozhl Chir. – 2008. – № 3. – P.138-140.

248. Waqar, T. Complications of repair of incisional hernia using polypropylene mesh / T. Waqar, H.S. Aslam //Annals of King Edward Medical University. – 2016. – Vol. 11 (3).

249. Warraich, S. Abdominal wall reconstruction with biological mesh: novel reinforcement with mesh “off-cuts” / S. Warraich, R. Lovegrove, R. Guy // The

Annals of The Royal College of Surgeons of England. – 2014. – Vol. 96 (8). – P. 623-624.

250. Wiegering, A. Gentamicin for prevention of intraoperative mesh contamination: demonstration of high bactericide effect (in vitro) and low systemic bioavailability (in vivo) / A. Wiegering [et al.] // Hernia. – 2014. – Vol. 18. – P. 691-700.

251. Wysocki, A. Tension-free technique for the repair of strangulated abdominal hernias /A. Wysocki ,M. Strzałka, P. Budzyński // Przegl Lek. – 2011. – V. 68(3). – P. 154-156.

252. Yahchouchy-Chouillard, E. Incissional hernias. Related risk factors / E. Yahchouchy-Chouillard [et al.] // Dig surg. – 2003. – P. 3-9.

253. Yang, L. Bacteria in hernia sac: an important risk fact for surgical site infection after incarcerated hernia repair / L. Yang [et al.] // Hernia. – 2014. – Vol. 19 (2). – P. 279-283.

254. Zafar,H.Emergency incisionalherniarepair:adifficultproblemwaitingfora solution[Электронныйресурс] /H.Zafar,M.Zaidi,I.Qadir,A.A.Memon //Ann. Surg.Innov.Res. –2012. –Vol.6,No.1.–Режимдоступа:http://www.asir-journal.com/content/6/1/1.