ФЕДЕРАЛЬНОЕ ГОСУДАРСТВЕННОЕ БЮДЖЕТНОЕ НАУЧНОЕ УЧРЕЖДЕНИЕ
«РОССИЙСКИЙ НАУЧНЫЙ ЦЕНТР ХИРУРГИИ ИМЕНИ АКАДЕМИКА Б.В. ПЕТРОВСКОГО»

На правах рукописи

ХОВРИН Валерий Владиславович

РЕНТГЕНОВСКАЯ И МАГНИТНО-РЕЗОНАНСНАЯ ТОМОГРАФИЯ АОРТЫ В ДИАГНОСТИКЕ, ПЛАНИРОВАНИИ И ОЦЕНКЕ РЕЗУЛЬТАТОВ ХИРУРГИЧЕСКОГО ЛЕЧЕНИЯ

14.01.13 – лучевая диагностика и лучевая терапия

диссертация
на соискание ученой степени доктора медицинских наук

Научные консультанты:

академик РАН, профессор В.А. Сандриков

академик РАН, профессор Ю.В. Белов

Москва, 2016 г.

ОГЛАВЛЕНИЕ

Стр.

Список сокращений…….…….. 4

ВВЕДЕНИЕ……..….. 7

Глава 1. Нормальная анатомия и лучевая диагностика хирургических заболеваний аорты…….. 16

1.1. Особенности сегментарной анатомии аорты……... 16

1.2. Методы лучевой диагностики хирургических заболеваний аорты….. 21

1.3. Диагностика заболеваний аорты методами компьютерной томографии 32

Глава 2. Морфологическая характеристика заболеваний аорты…… 35

Глава 3. Особенности этиологии, диагностики, лечения аневризм аорты….. 39

3.1. Аневризма восходящей и дуги аорты……. 39

3.2. Торакоабдоминальные аневризмы…….. 46

Глава 4. Эндоваскулярные методы лечения заболеваний аорты. Показания к эндоваскулярному протезированию грудной и брюшной аорты…… 55

Глава 5. Клиническая характеристика пациентов и методы исследования… 69

5.1. Характеристика клинических наблюдений…… 69

5.2. Методы исследования……... 76

5.3. Методы компьютерной томографии в диагностике острого аортального синдрома и аневризм аорты до и после операции…...…… 86

5.4. Особенности визуализации на этапах эндоваскулярного протезирования аорты……... 111

5.5. Особенности выполнения МСКТ и МРТ исследований при «гибридных» операциях на аорте…….…… 118

5.6. Статистические методы обработки……...…… 123

Глава 6. Рентгеновская компьютерная и магнитно-резонансная томографии в диагностике аневризм восходящей аорты…….. 124

6.1. Оптимизация выбора и проведения компьютерной томографии восходящей аорты…… …… 124

6.2. Компьютерная томография в оценке функции корня аорты……... 131

6.3. Дислокация корня аорты и ротация фиброзного кольца аортального клапана при аневризмах восходящей аорты……. 134

Глава 7. Оценка состояния гемодинамической коррекции у пациентов с расслоением аорты по данным методов компьютерной томографии…….… 144

7.1. Критерии оценки гемодинамики при хирургии расслоения аорты по данным спиральной компьютерной и магнитно-резонансной томографии. 145

Глава 8. Методы компьютерной томографии в планировании и оценке результатов эндоваскулярного лечения заболеваний аорты…….……. 153

8.1. Компьютерная томография в дооперационной оценки состояния аорты и её ветвей…….…… 153

8.2. Результаты эндоваскулярного стентирования грудной аорты по данным компьютерной томографии…….…… 158

8.3. Результаты эндоваскулярного стентирования брюшной аорты по данным компьютерной томографии…….…… 160

Глава 9. Планирование и объем «гибридных» операций на аорте по данным компьютерной томографии …….……... 166

ЗАКЛЮЧЕНИЕ……..……..…… 171

ВЫВОДЫ……..……..….. 185

ПРАКТИЧЕСКИЕ РЕКОМЕНДАЦИИ……...……..…….…… 187

СПИСОК ЛИТЕРАТУРЫ ……... 189

СПИСОК СОКРАЩЕНИЙ

АВА		аневризма восходящего отдела аорты
АГ		ангиография
АГОА		аневризма грудного отдела аорты
АБОА		аневризма брюшного отдела аорты
БАБШ		бифуркационное аорто-бедренное шунтирование
ВПВ		верхняя полая вена
ИМГА		интрамуральная гематома аорты
ИОР		истинно отрицательный результат
ИПР		истинно положительный результат
КВ		контрастное вещество
КДО $_{ЛЖ}$	мл	конечный диастолический объем левого желудочка
КДР $_{ЛЖ}$	см	конечный диастолический размер левого желудочка
КТ		компьютерная томография
КТА		компьютерно-томографическая ангиография
ЛА		ложная аневризма
ЛЖ		левый желудочек
ЛОР		ложноотрицательный результат
ЛПР		ложноположительный результат
ЛП	см	левое предсердие
МЖП		межжелудочковая перегородка
МСКТ		многослойная спиральная компьютерная томография
МРА		магнитно-резонансная ангиография
МРТ		магнитно-резонансная томография

НПВ		нижняя полая вена
ПЖ		правый желудочек
ПКА		правая коронарная артерия
ПНА		передняя нисходящая коронарная артерия
ПП		правое предсердие
ППТ (S)	$м^2$	площадь поверхности тела
РАА		расслаивающая аневризма аорты
РАВА		расслаивающая аневризма восходящей аорты
СКТ		спиральная компьютерная томография
ТААА		торакоабдоминальная аневризма аорты
ТЭХОКГ		трансторакальная эхокардиогафия
УЗИ		ультразвуковое исследование
$УО_{ЛЖ}$	мл	ударный объем левого желудочка
ФИ	%	фракция изгнания левого желудочка
ФКГ		фонокардиография
ЧПЭХОКГ		чреспищеводная эхокардиография
ЭКГ		электрокардиограмма
ЭЛТ		электронно-лучевая томография
ЭХОКГ		эхокардиография
3D		трехмерное представление
FA		flip angle - (угол отклонения)
FLASH		быстрая экспозиция с малым углом отклонения
FISP		быстрое томографирование при стационарной прецессии
HASTE		Half-Fourier Single-Shot-Turbo-Spin Echo – импульсная последовательность турбо-спин-эхо
HU		единицы измерения денситометрической плотности
MIP		проекция с максимальной интенсивностью

MPR	мультипланарная реформация
PC-MRA	фазово-контрастная магнитно-резонансная ангиография
T	Тесла, единица напряженности магнитного поля
T1-ВИ	T1-взвешенное изображение
T2-ВИ	T2-взвешенное изображение
T1 FS	взвешенное по T1 изображение с подавлением сигнала от жировой ткани
TR	время повторения
TE	время эхо
TOF MRA	время-пролетная магнитно-резонансная ангиография
TurboFLASH	быстрая последовательность получения T1-ВИ
TurboSE	быстрая спин-эхо последовательность
VRT	техника реконструкции с объемным рендерингом

ВВЕДЕНИЕ

АКТУАЛЬНОСТЬ ПРОБЛЕМЫ

Совершенствование методов диагностики и лечения заболеваний сосудов относится к числу наиболее актуальных проблем клинической медицины. Это связано с широкой распространенностью и отчетливой тенденцией к росту сосудистых заболеваний, особенно атеросклероза в большинстве стран мира, в том числе и в России. Статистика смертности от аневризмы аорты в сравнении между 1990 и 2010 годами увеличилась с 2,49 на 100 000 до 2,78 на 100000 населения (2014 ESC Guidelines on the diagnosis and treatment of aortic diseases European Heart Journal (2014); Sampson UKA. et al, 2014).

Аневризмы аорты отличаются особой опасностью в связи с осложнениями, которые нередко сопровождают эти заболевания и создают реальную опасность летального исхода или тяжелой инвалидизации (Казанчян П.О., 2002; Белов Ю.В., 2008). Частота встречаемости аневризм грудного отдела аорты (АГОА) составляет 10,4 на 100000 у мужчин и женщин (Cormack SM et al., 2012) и, как правило, у больных отмечается ежегодное увеличение размеров аневризм на 0,2 - 0,8 см. Прогноз у больных с аневризмами аорты неблагоприятный: происходит разрыв патологически измененного участка. Опасность разрыва АГОА в два раза выше у больных с расслоением стенки, диаметр грудного отдела аорты более 6 см - признак пятикратного повышения опасности разрыва аневризмы (Perko M.J. et al., 1995). Ежегодный уровень разрывов аневризм брюшной аорты (АБОА) при диаметре до 5 см составляет менее 5%, при диаметре аневризм от 5,1 см до 6,9 см - 39% и при диаметре аневризм свыше 7 см - 65% (Steckmeir B., 2001; Sueyoshi E., 2004).

Совершенствование хирургической техники операций, разработка новых методов анестезиологического пособия и искусственного кровообращения, применение качественных материалов для протезирования аорты, а также прогрессивное развитие методов диагностики в последние годы привели к значительному улучшению результатов радикальных хирургических вмешательств у больных с заболеваниями аорты (Белов Ю.В., 2008; Чарчян Э.Р. с соавт., 2010; Абугов С.А. с

соавт. 2011; Ховрин В.В. с соавт., 2012).

Лучевая диагностика всегда занимала ведущее место в определении характера поражений аорты. В настоящее время для получения изображения сосудистых структур в клинической практике успешно используются дигитальная и субтракционная ангиография, допплерография, КТ-ангиография (Алуханян О.А. и соавт., 2000; Черемисин В.М. и соавт., 1998; Терновой С.К., Синицын В.Е. и соавт., 2000; Christoph L. et al., 1995).

Долгое время наиболее эффективным и по существу единственным методом оценки состояния сосудистого русла являлась традиционная, а затем дигитальная рентгеновская ангиография (Гальперин М.Д., 1950; Арутюнов А.И., Корниенко В.Н., 1971; Pelz D.M., Fox A.J., 1985; Blatter D.D. et al., 1993). Этот метод, позволяющий получить важную информацию о внутрисосудистых изменениях, длительное время считался "золотым стандартом" диагностики.

Значительный прогресс, достигнутый в разработке высокоэффективных, прежде всего хирургических методов лечения заболеваний сосудов, обусловливает необходимость внедрения в клиническую практику новых, более совершенных и безопасных диагностических технологий, к которым следует отнести УЗИ, спиральную компьютерную и магнитно-резонансную ангиографию (МРА). Их принципиальным отличием является неинвазивность, а также возможность изучения состояния сосудистой стенки и происходящих в ней изменений при заболеваниях различной этиологии. Отдельным этапом развития компьютерной томографии с широкой областью применения, включая кардиологические исследования, можно назвать эру электронно-лучевой томографии (Ternovoy S., Sinitsyn V. et al, 2001). Однако, несмотря на высокую временную способность, дальнейшего широкого применения электронно-лучевая томография, как метод визуализации сердечно-сосудистой системы, не получила.

Минимально инвазивным методом исследования сосудистого русла, получившим развитие в последние годы, является спиральная компьютерная ангиография. Разработки клинического применения и внедрение этого метода в практику крупных сосудистых хирургических центров в России начиналось еще в

конце 90-х годов (Макаренко В.Н., 2001), почти одновременно с мировой презентацией спиральной компьютерной ангиографии. Сегодня этот метод обладает высокой разрешающей способностью и позволяет получать качественную информацию о состоянии сосудов больших сосудистых регионов в артериальную, паренхиматозную и венозную фазы, а также оценивать состояние стенки сосуда (Nevsky G, Jacobs J.E. et al, 2011).

Использование методов компьютерной томографии аорты за последние 10 лет позволило, с одной стороны, расширить информативность получаемых данных, с другой стороны, радикально уменьшить количество инвазивных методов диагностики, необходимых для принятия решения об объеме хирургического вмешательства (Hoang JK et al., 2009; Vrtiska TJ et al., 2010; Hoey ED, 2010).

Результаты эндоваскулярного стентирования аневризм аорты определили тенденции в развитии данного метода лечения (EVAR trial 1&2, 2005; Turina et al., 2009). Методы компьютерной томографии в данном аспекте выступают основным диагностическим инструментом, как в определении показаний, так и в оценке результатов эндоваскулярного лечения (Armerding M.D. et al., 2000; Hinchliffe RJ et al., 2004; Eggebrecht H. et al, 2006). Возможности динамических исследований аорты предполагают акцентировать внимание на патофизиологические особенности формирования и направленности потоков крови (Stalder AF et al.. 2008; Hope et al., 2010), в том числе в измененных просветах аорты, степень их редукции после протезирования, стентирования и гемодинамической коррекции.

Необходимость точной предоперационной диагностики и контроля результатов лечения подтверждает выросшие требования к детализации изменений, выявляемых при патологии аорты. Большой объем собираемых за одно исследование данных требует оптимизации протоколов томографических исследований с использованием методик синхронизации, динамических исследований, построением трехмерных реконструкций (Budovec JW, Foley DW, 2009).

Анализ данных литературы свидетельствует о том, несмотря на многочисленные достоинства бесконтрастной МРА, ее диагностические возможности при исследовании аорты и ее ветвей ограничены. Это связано с тем, потоко-

зависимым методам МРА (TOF - time of flight, PC - phase contrast) присуще длительное время сканирования, исключающее возможность выполнять исследование при задержанном дыхании. Результатом зависимости является также уменьшение контрастности изображения сосудов с медленным кровотоком, что нередко не позволяет дифференцировать медленный поток от зон тромбоза в аневризме (Абрамова Н.Н. и соавт., 1997; Edelman R.R., 1993; Bongartz G. et al., 1994; Bradley W., 1995; Dumoulin C.L., 1995). Внедрение в практику метода 3D контрастной МРА с использованием ультракоротких 3D градиентных последовательностей с ультракороткими временами повторения и эха (TR - 4-5 ms, TE<3ms) позволило преодолеть эти ограничения и получить высокоинформативные изображения аорты и её ветвей. (Snidow J. et al., 1996; Bongartz G.M. et al., 1997; Prince MR. et al., 1997; Ruehm S.G., Debatin J.F., 1999). Однако, за последнее время применение сверхбыстрых градиентных МР последовательностей (SSFP) без контрастирования в высоком разрешении демонстрирует состояние корня аорты (Knobelsdorff-Brenkenhoff F, Gruettner H et al, 2014). Широкое применение этого метода в клинической практике сдерживается в связи с отсутствием четких методических разработок и рекомендаций, позволяющих получать высокоинформативное изображение каждого сегмента аорты и ее ветвей, в том числе при различных патологических состояниях, оказывающих влияние на скорость и направление кровотока. Малоизученным разделом является объективная оценка роли артефактов контрастной МР-ангиографии, которые нередко обусловливают ошибочную интерпретацию изображений. Работы по оптимизации методов МСКТ и МРА касаются лишь технических параметров. Крайне скудно освещены возможности томографических методик в послеоперационном периоде.

Таким образом, все вышеизложенное обусловливает высокую актуальность целенаправленного изучения диагностических возможностей и оптимизации технологии рентгеновской и магнитно-резонансной компьютерной томографии на дооперационном этапе и при отслеживании результатов операций при заболеваниях аорты.

ЦЕЛЬ ИССЛЕДОВАНИЯ.

Систематизировать результаты исследований рентгеновской и магнитно-резонансной компьютерной томографии и оценить детализацию изменений при заболеваниях аорты до и после операции.

ЗАДАЧИ ИССЛЕДОВАНИЯ:

1. Обосновать необходимость совершенствования методики спиральной компьютерной ангиографии аорты с дополнением кардиосинхронизацией и трехмерной реконструкцией в диагностике заболеваний аорты.

2. Разработать современный алгоритм диагностики и создать протокол полной детализации изменений аорты до операции.

3. Разработать и оценить возможность планирования хирургической тактики у больных с патологией аорты.

4. Сопоставить результаты компьютерной томографии до и после операций с различными типами гемодинамической коррекции при расслоении аорты с интраоперационными данными.

5. Разработать диагностический протокол количественного анализа размеров аорты для определения показаний и оценки результатов эндоваскулярного лечения.

6. Оценить результаты хирургического и комбинированного лечения аневризм аорты и обосновать алгоритм диагностики, основанный на использовании методов компьютерной томографии.

НАУЧНАЯ НОВИЗНА

Работа является первым обобщающим научным трудом, посвященным целенаправленному изучению диагностических возможностей МСКТ и магнитно-резонансной ангиографии при поражениях аорты. Впервые разработана технология обследования больных с поражением различных отделов аорты, включающая мультиспиральную компьютерную и магнитно-резонансную томографию с широким набором 3D постпроцессорной обработки изображений. На основании данных исследований компьютерной томографии разработан протокол полной детализации изменений аорты, позволяющий максимально полно представлять их

объем и структуру до этапа хирургического лечения. Впервые описан диагностический симптом «глазного яблока», позволяющий предполагать объем и выбор тактики хирургического вмешательства на аорте. Проведен анализ критериев планирования и оценки эффективности гемодинамической коррекции при расслоениях аорты на основании данных рентгеновской и контрастной магнитно-резонансной ангиографии. Впервые произведена количественная оценка и доказана информативность СКТ и МРТ в диагностике аневризматических поражений аорты в соответствии со стандартами подготовки к эндоваскулярным вмешательствам и результатами хирургического лечения. Разработан алгоритм обследования многослойной спиральной компьютерной томографии и МРТ с последующей обработкой (в том числе 3D) данных для оценки геометрии изменений аорты в планировании и оценке результатов видов гибридного хирургического лечения заболеваний аорты.

ПРАКТИЧЕСКАЯ ЗНАЧИМОСТЬ И РЕАЛИЗАЦИЯ РЕЗУЛЬТАТОВ РАБОТЫ

Результаты проведённых исследований позволяют повысить диагностическую эффективность выявления патологии аорты. Разработанные алгоритмы создают возможность оптимизации диагностического процесса, сокращения времени диагностического поиска и сроков обследования больных, позволяя у ряда больные избежать ненужных инвазивных исследований.

Количественная оценка результатов МСКТ и МРТ исследований аорты у пациентов с аневризмами грудной и брюшной локализации является неотъемлемой частью диагностического протокола для выбора вариантов хирургического лечения и планирования эндоваскулярных вмешательств. Оценка степени изменения геометрических и объемных показателей у больных с аневризмой аорты может служить прогностическим критерием в ближайшем и отдаленном послеоперационных периодах.

Результаты диссертационного исследования внедрены в клиническую практику отделения хирургии аорты и её ветвей, отдела рентгенохирургии и аритмо-

логии, отдела клинической физиологии, инструментальной и лучевой диагностики ФГБНУ «РНЦХ им. акад. Б.В. Петровского».

ОСНОВНЫЕ ПОЛОЖЕНИЯ, ВЫНОСИМЫЕ НА ЗАЩИТУ

1. Применение разработанной технологии МСКТ и МРТ обследования больных с заболеваниями аорты позволяет получить высокоинформативные изображения всех исследуемых отделов и на этой основе повысить эффективность диагностики и лечения заболеваний аорты.

2. Использование алгоритма полной детализации изменений аорты до операции позволяет расширить возможности методов компьютерной томографии и применять их в качестве инструментов планирования хирургического лечения.

3. Впервые описанный симптом «глазного яблока» демонстрирует степень и характер изменений в восходящей аорте, выявление которых необходимо для определения вида хирургического лечения.

4. МСКТ и МРА помогают изучить процессы изменения послеоперационной гемодинамики в просвете оперированной аорты, чем обеспечивают объективную оценку результатов хирургического и эндоваскулярного лечения.

5. Комплексное применение МСКТ и МРТ с анализом переконструированных срезов позволяет оценить состояние стенок и просвета аорты для проведения полной количественной и пространственной оценки состояния аорты на этапах до и после хирургического лечения.

6. Основные составляющие этапы гибридных хирургических операций определяются по данным мультиспиральной компьютерной томографии.

АПРОБАЦИЯ РАБОТЫ

Материалы и основные положения работы доложены и обсуждены на следующих конференциях:

- 4-й Российский научный форум РАДИОЛОГИЯ – 2003, Москва, 2003 г.;
- 8-я ежегодная сессия Научного Центра Сердечно-сосудистой хирургии им. А.Н. Бакулева РАМН, Москва, 2004 г.;
- Сателлитный симпозиум с компанией GE HealthCare, ECR 2010. Австрия. Вена, март 2010 г;

- VIII симпозиум с международным участием «Современные методы инструментальной диагностики» РНЦХ РАМН, Москва, 22-24 сентября, 2010 г.;
- Второй съезд лучевых диагностов Южного Федерального округа РФ. Краснодар. 20-21 октября 2010 года;
- Научно-практическая конференция «Редкие наблюдения и ошибки инструментальной диагностики» Москва. РНЦХ им. акад. БВ Петровского РАМН. 24 мая 2011;
- Невский радиологический форум 2011. Санкт-Петербург 2-4 апреля 2011 года;
- «Аневризмы и расслоения грудной аорты. Симпозиум посвященный юбилею академика Б.А. Константинова». Московская обл., пос. Нахабино. 25-26 июня 2014 года;
- Конгресс Российской Ассоциации Радиологов. Международная научно-практическая конференция «Торакальная радиология», Москва, 6-8 ноября 2014 года;
- на совместной научной конференции отделения хирургии аорты, отдела рентгенохирургии и аритмологии, отдела клинической физиологии, функциональной и лучевой диагностики 14 февраля 2014 года.

ЛИЧНОЕ УЧАСТИЕ

Автором разработаны дизайн и программа исследования. Все выполненные исследования проведены, а результаты их оценены при непосредственном участии диссертанта. Методы, применяемые для получения результатов, а также для их оценки и выполнения статистическиого анализа использованы в необходимом объеме в соответсвии с поставленной автором целью и задачами. Автором сформулированы выводы и основные положения, выносимые на защиту.

ПУБЛИКАЦИИ

По теме диссертации опубликовано 29 научных работ, из них 19 статей в журналах, рекомендованных Высшей аттестационной комиссией Министерства образования РФ для публикаций основных результатов диссертаций на соискание ученой степени доктора медицинских наук.

ОБЪЕМ И СТРУКТУРА

Диссертация состоит из введения, 9 глав, заключения, выводов, практических рекомендаций и библиографического указателя. Работа изложена на 224 страницах машинописного текста и иллюстрирована 80 рисунками и 16 таблицами. Библиографический указатель содержит ссылки на работы 96 отечественного и 306 зарубежных авторов

Глава 1. Нормальная анатомия и лучевая диагностика хирургических заболеваний аорты

1.1 Особенности сегментарной анатомии аорты

Нормальная аорта – магистральный сосуд, начинается от фиброзного кольца аортального клапана и заканчивается собственной бифуркацией. Максимальный диаметр аорты в норме уменьшается по мере удаления от восходящей части [50].

Восходящая аорта – это функционально и анатомически единое образование, которое состоит из двух отделов: собственной аорты и корня аорты. Общий фиброзный скелет сердца включает в себя корень аорты, который представляет собой клапанно-аортальный комплекс: три синуса Вальсальвы, полулунные аортальные створки, фиброзное кольцо, три арочные дуги, соединяющие вершины трех комиссур (в виде арочного кольца) и синотубулярное сочленение, которое расположено на границе собственно восходящего отдела аорты и её корня. Фиброзное кольцо аортального клапана тесно связано с фиброзной частью межжелудочковой перегородки в зоне правой коронарной створки. Фиброзное кольцо аортального клапана на 10-15% больше нормального диаметра диаметра синотубулярного гребня, а длина основания створки клапана в 1,5 раза больше длины ее свободного края [255].

В различные фазы сердечного цикла все элементы корня аорты функционируют как единая структура. «Податливые» более эластичные элементы аорта, синусы Вальсальвы, аортальные створки относятся к оболочечным структурам. Жесткие стержневые структуры образуют несущий каркас всей конструкции - арочное кольцо, комиссуральные стержни, фиброзное кольцо основания (Завалишин Н.Н., 1980; Дземешкевич С. Л., Иванов А.С., Сагалевич В.М. и соавт., 1986). Недостаточность аортального клапана при аневризме или расслоении восходящей аорты происходит вследствии нарушения стереометрии корня аорты при расширении фиброзного кольца, синусов Вальсальвы, синотубулярного гребня, или расслоения в области комиссур (Frater R.W., 1986). При расширении синотубулярный гребень теряет способность удерживать размер и форму корня аорты во всем сердечном цикле, это приводит к расхождению комиссур

и нарушению замыкательной функция створок [38, 39, 378]. Аортальная регургитация может возникнуть как в результате монопричины расширения фиброзного кольца, так и в сочетании дилятации кольца с остальными факторами. Расслоение стенки в корне аорты с распростанением на комиссуру аортального клапана приводит к смещению и пролапсу одной из створок клапана (Borst H.G., 1996). Однако, створки аортального клапана при перечисленных причинах могут быть частично изменены или не изменены (Savunen T., et al 1987; David T. E., et al 1992).

Леонардо да Винчи изучал гемодинамический механизм работы аортального клапана и функцию синусов аорты. Это были практически первые описания, которые были освещены еще в XVI веке. Именно им был описан механизм формирования вихревых потоков крови в корне аорты. Благодяря турбулентному потоку крови предотвращалась травматизация створок клапанов аорты, створки работали симметрично, а клапан плавно открывался и закрывался (Gharib M., Kremers D., 2002).

В восходящей аорте выделяют два отдела корень аорты и собственно восходящую аорте. Анатомически корень аорты выделен между выходным трактом левого желудочка и синотубулярным гребнем при средней длине около 25 мм. Известно, что аорта относится к артериям эластического типа и имеет три слоя: внутренний (t. intima), средний (t. media) и наружный (t. adventitia). Наружная оболочка аорты образована тонким слоем неоформленной соединительной ткани, содержит пучки эластических и коллагеновых волокон с сетью кровеносных и лимфатических сосудов. Основную механическую нагрузку несет tunica media эластические волокна которой хорошо растяжимы и поглощают энергию пульсовой волны. Коллагеновые волокна предотвращают перерастяжение стенки аорты из-за своей прочности и упругости (Константинов Б.А., с соавт., 1986; 2006).

Стенка синусов Вальсальвы состоит только из t. intima и t. media (интимы и медии), интима же в стенке синусов утолщена за счет коллагеновых волокон. Сердцевина треугольника фиброзного кольца аортального клапана по структуре

близка к хрящу. Фиброзное кольцо аортального клапана, арочное кольцо и комиссуральные стержни, состоят из коллагеновых волокон и связаны между собой, образуя единую замкнутую биомеханическую конструкцию [37, 38].

Корень аорты рассматривается как комплекс, состоящий из клапанно-аортальных элементов: фиброзное кольцо аортального клапана, 2 коронарные и некоронарную полулунные створки, комиссуральные стержни, арочные дуги в соединении вершин комиссур и синусы Вальсальвы [120]. Напротив каждой створки стенка аорты образует синусы, названные по имени Антонио Марии Вальсальвы (Fransson S.G., Rubboli A., 2003). Граница, разделяющая синусы Вальсальвы и восходящий отдел аорты проходит по синотубулярному гребню. Пространства Хенли – это промежутки треугольной формы между синусами Вальсальвы. К фиброзному скелету относят пространства Хенли, примыкающие к некоронарной створке, а те, что под комиссурами между коронарными створками носят мышечный характер.

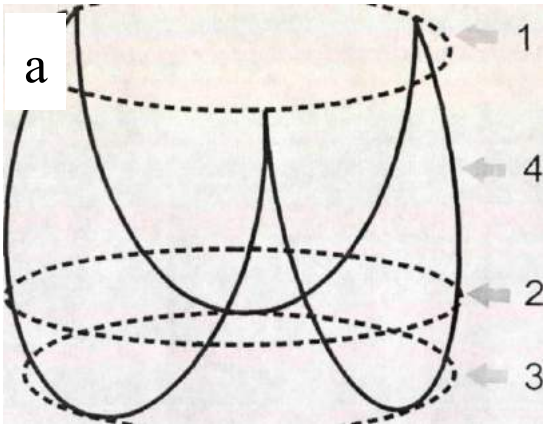

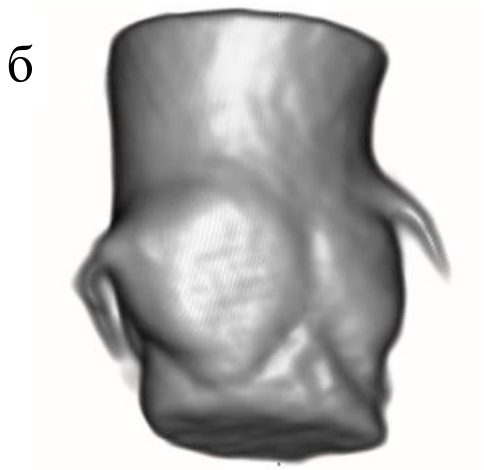

Рисунок 1. Фиброзный каркас корня аорты. (а - схема) 1 – плоскость синотубулярного соединения; 2 - плоскость аортально-желудочкового перехода; 3 - базальное кольцо; 4 - зона прикрепления створок клапана. (Дземешкевич С.Л., 2004)

б – МСКТ исследование корня аорты и его трехмерное изображение

В структуре корня аорты Anderson R.H. (2000) выделяет четыре замкнутых структуры, которые и формируют его «каркас». Три из них имеют форму кольца, а одна представляет собой корону с 3 зубцами (рисунок 1). Учавствуя в формиро-

вании выходного тракта левого желудочка, корень аорты функционирует как структура, поддерживающая анатомические элементы аортального клапана (Anderson R.H., 2000).

Как отметили Дземешкевич С.Л. и соавт. (2004), существует активный механизм открытия и закрытия полулунных створок. Это особенность функционирования элементов клапанно-аортального комплекса как единое целое на протяжении сердечного цикл. Данный механизм приводит к увеличению в систолу высоты синусов и натягиванию створок между комиссурами – это механизм открытия. В диастолу же механизм растяжения синусов Вальсальвы и уменьшение диаметра арочного кольца, облегчает коаптацию створок и предотвращает возникновение регургитации [38].

Аорта в своей дуге представлена участком между брахиоцефальным стволом и левой подключичной артерией. Экстраперикардиальное расположение дуги аорты подчеркивает прилежание к перикарду только малой кривизной.

Наиболее протяженный отдел аорты – это её нисходящая часть. От начинается от дуги в проекции на уровне тела ThIV грудного позвонка каудально распространяясь до уровня собственной бифуркации аорты. В нисходящей аорте различают грудную и брюшную части.

В заднем средостении расположена грудная часть нисходящей аорты, нижней границей которой является уровень аортального отверстия диафрагмы в проекции ThXI грудного позвонка. Торакоабдоминальной частью аорты принято считать нисходящий грудной и брюшной отделы. [18, 50]. Брюшная часть нисходящей аорты начинается от уровня вышеупомянутого отверстия и распространяется до бифуркации (Казанчян П.О., Попов В.А., 2002).

Брюшная аорта доходит до L4 поясничного позвонка, где делится на общие подвздошные артерии. Брюшная аорта располагается забрюшинно. Крупные непарные висцеральные артерии отходят от брюшной аорты и разделяются на чревный ствол, верхнюю брыжеечную и нижнюю брыжеечную артерии (Синельников Р.Д., 1979; Сапин М.Р., 1987). Отдельно может быть выделена средняя

крестцовая артерия с локализацией её отхождения от терминальной части брюшной аорты (Синельников Р.Д.; 1979; Сапин М.Р., 1987).

Парные висцеральные ветви брюшной аорты располагаются на всем протяжении от диафрагмы до терминального сегмента аорты, начиная от нижних диафрагмальных артерий и далее супраренальных, почечных и поясничных артерий. Варианты отхождения ветвей брюшной аорты необходимо принимать к сведению на дооперационном этапе для возможности точного их выявления и защиты во время операции (Ucerler H, 2006).

Следует отметить, что в соответствии с анатомо-топографическими особенностями аорты при хирургических вмешательствах по поводу аневризматической болезни различные сегменты аорты могут быть в разной степени доступности. Локализация и распространенность патологического процесса обуславливает сложность доступа к аорте (Аничков М.Н, 1967; Белов Ю.В., 2000; Roberts WS, et al, 1981; Rubin G., et al, 1997). Выраженной трудностью отличаются доступы при поражении аорты с одновременным вмешательством в грудную и брюшную полости, а также при распространенном поражении торакоабдоминальной аорты с доступом, обеспечивающим одномоментную замену всей аорты (Белов Ю.В., 2000; Степаненко А.Б., 2000).

Внутрипросветный диаметр неизмененной восходящей аорты основан на данных множества литературных источников и большой популяции здоровых пациентов в возрасте 20–40 лет, изменялся между 35,6мм и 37,8мм для женщин и мужчин, соответственно, с статистически значимой линейной зависимости с возрастом, полом, нисходящей аортой и диаметром легочной артерии (Mao SS, 2008).

Анатомическое сужении аорты в норме происходит при равномерном удалении от синотубулярных гребней в направлении к бифуркации и всегда нормальная нисходящая аорта всегда меньше в диаметре, чем восходящая у здоровых людей. Некоторые авторы считают увеличение диаметра проксимального сегмента нисходящей аорты при её диаметре больше 2,63см, а расширение наддиафрагмальных сегментов грудной аорты при превышении 2,43 см в

диаметре (Hager A, 2005). Диаметр брюшной аорты обычно не превышает 2 см в диаметре у здоровых людей (Scott R, 1991).

1.2. Методы лучевой диагностики хирургических заболеваний аорты

Рентгенологическое исследование

В сочетании с клиническим течением и анамнезом дополнение данными традиционного рентгенологического исследования, свидетельствовующие за расширение грудной аорты, иногда позволяют даже в условиях приемного отделения установить диагноз (рисунок 2).

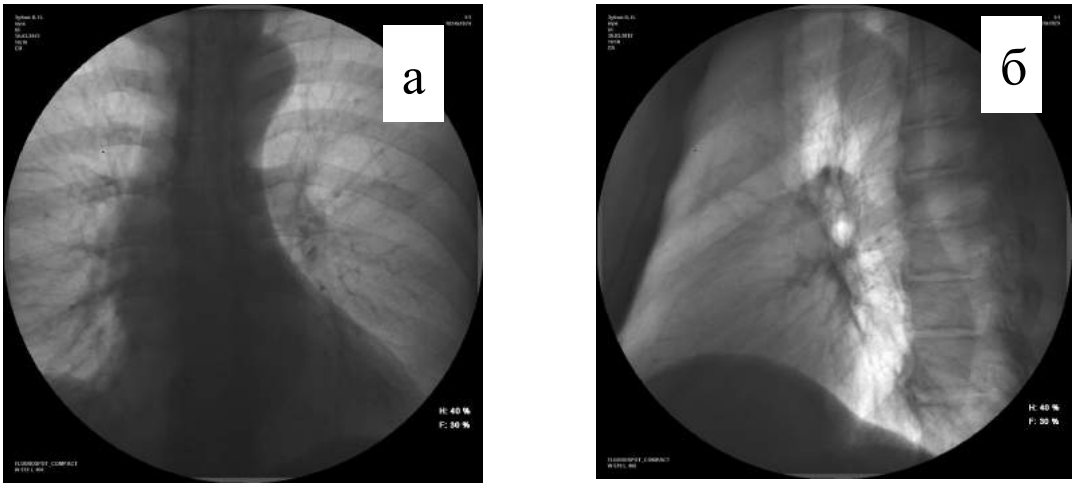

Рисунок 2. Рентгенологическое исследование в прямой передне-задней (а) и произвольно косой (б) проекциях. Расширение и деформация контура аорты определяют аневризму восходящей аорты.

Именно при диагностике аневризм грудной аорты традиционная рентгенография приобретает большее значение. При анализе рентгенограмм грудной клетки определяются до 50% аневризм грудной аорты [53, 54].

Обзорная рентгенография органов грудной полости на протяжении долгих лет оставалась единственным неиивазивным методом обследования больных с аневризмой восходящей аорты и недостаточностью аортального клапана. Только при внедрении в клиническую практику ультразвуковых методов исследования рентгенография стала играть вспомогательную роль [40, 72]. Поперечное расширение тени средостения за счет деформации тени аорты в восходящем или грудном отделе, смещение трахеи, пищевода являются наиболее частыми

рентгенологическими симптомами аневризмы грудной аорты. Характерными диагностическими находками являются расширение тени левых камер сердца при их гипертрофии и дилатации вследствие аортальной регургитации [54]. С точной анатомической ориентацией по правому контуру аневризма восходящей аорты имеет более отчетливый вид в верхней правой части средостения. В боковой проекции характерным является уменьшение ретростернального пространства.

При расслоении аорты без ее дилатации никаких диагностически значимых рентгенологических данных, не удается получить, поэтому все данные основаны на расширении аорты и выпотах в полостях.

Рентгенологические критерии диагностики расслоения аорты были предложены Wood F.C. с соавт. (1932), некоторые из них используются до настоящего времени (Wood F.C., et al, 1932; Казанчян П.О., с соавт., 2000). Деформация и расширение дуг сердечной тени, изменение тени нисходящей аорты, смещение пищевода, отсутствие четкости контура аорты со снижением его интенсивности, а также рентгенологические данные за наличие выпота в серозных полостях (Von Kodolitsch Y., et al, 1998). О прогрессировании патологии может говорить нарастание перикардиального выпота в динамике, а резкое расширение тени средостения с динамикой клинической картины говорит о разрыве восходящей или дуги аорты.

Кардиоторакальный индекс, имеющий 3 степени (1 степень - 51-55%; 2 степень - 56-60%; 3 степень - более 60%), при хроническом проксимальном расслоении аорты с развитием аортальной недостаточности может служить для оценки выраженности патологического процесса [53].

Может встречаться ещё ряд рентгенологических признаков смещение вниз левого главного бронха, кальциноз аортального клапана, застойные явления в легких, особенно у больных с сердечной недостаточностью, обусловленной тяжелой аортальной регургитацией с относительной митральной недостаточностью и «закруглении» верхушки сердца. Все они могут помочь заподозрить расслаивающую аневризму аорты, но не дать ответ о размерах аневризмы, локализации фенестраций интимы и вовлечении ветвей аорты [69].

Рентгенологическое исследование не является стандартом обследования и последующего наблюдения аневризм брюшной аорты из-за невысокой чувствительности метода – 15%. Однако, обзорная рентгенография брюшной полости была одним из первых инструментальных методов диагностики аневризм брюшной аорты (Казанчян П.О., Попов В.А., 2002; 2005). Bottner A. (1919) сообщил о диагностике аневризм брюшной аорты с помощью рентгенологических методик, а для улучшения визуализации он рекомендовал использование пневмоперитонеума. Случайное выявление брюшных аневризм может быть по характерной выяраженности контура кальцинированной стенки аорты. Более редким признаком аневризм брюшной аорты может быть узурация тел поясничных позвонков в боковой проекции, а обзорный рентгеновский снимок может выявить объемное образование в поясничной области с распадом кальцифицированных структур стенки аорты. Распространение дополнительной тени в парааортальную клетчатку – это признак разрыва аневризмы [29].

Эхокардиография

Гораздо более информативным методом обследования является Эхо-КГ. Это рутинный метод исследования больных с патологией восходящей и грудной аорты на разных этапах обследования [52, 56]. Из парастернальной позиции по длинной оси в двумерном М-режиме оцениваются корень и проксимальная часть восходящей аорты. Данная позиция позволяет оценивать проксимальный отдел нисходящей аорты. Локация дуги аорты проводится из точки над яремной вырезкой. Эхо-КГ - высокочувствительный неинвазивный метод позволяющий диагностировать расслоение проксимального отдела аорты. Данная методика применяется у пациентов с расслоением восходящей аорты до операции. С её помощью осуществляется контроль состояния резидуальной аорты, регургитации на аортальном клапане, наличие выпота в перикарде [52, 72].

Двухмерная эхокардиография позволяет регистрировать вариантную анатомию аорты, анатомию аортального клапана, выраженность аортальной недостаточности. С помощью эхокардиографии возможна верификация патологии митрального и трикуспидального клапанов, визуализация дефектов

межжелудочковой и межпредсердной перегородок, это позволяет выполнить полную радикальную коррекцию (Коков Л.С., 2011).

Информативной и достоверной методикой исследования грудной аорты является ***чреспищеводная ЭХО-кардиография*** [27, 49, 72, 84]. Она стала одной из самых специфичных методов обследования у пациентов с расслоением аорты, так как она достоверно точнее визуализирует не только расслоение восходящего, но и состояние нисходящего грудного отдела аорты. Чреспищеводной эхокардиографии доступна визуализация вариантной анатомии аортального клапана, величину и характер аортальной и митральной регургитации [72].

Одним из диагностических критериев расслоения аорты является определение в аорте отслоенной интимы, которая флуктурирует независимо от сокращения стенок аорты. Достоверность и специфичность чреспищеводной Эхо-КГ в диагностике проксимального расслоения по данным литературы составляет 96-100% и 83-100% [272, 275]. Однако специфичность в диагностике дистального расслоения у чреспищеводной эхокардиографии ниже, поскольку визуализация брюшного отдела аорты зачастую отсутствует. Методика также позволяет определить истинный и ложный просветы аорты. Дифференцировка просветов аорты проводится с использованием допплеровских режимов [380]. Интенсивность окрашивания ложного просвета при цветном допплеровском картировании зависит от степени сообщения его с истинным. Об этом же говорит систолический поток через проксимальную фенестрацию, который направлен из истинного просвета в ложный [349]. Наличие выпота в плевральной полости по данным Borst (1996) методом чреспищеводной эхокардиографии выявлено с меньшей чувствительностью, в сравнении с данными КТ и МРТ, но превосходство стандартной Эхо-КГ в выявлении перикардиального выпота было очевидно [128, 349].

Высокое разрешение чреспищеводной Эхо-КГ позволяет выявлять признаки острого аортального синдрома (интрамуральная гематома). Множественность расщепленных слоев аортальной стенки, утолщение стенки аорты (>0,5 см) [18, 20] и парааортальное эхонегативное пространство являются основными

диагностическими признаками. Интрамуральная гематома может увеличивать толщину стенки аорты от 5 до 40 мм с продольным распространением от 7 до 11 см [190, 268].

По данным Mastrogivanni G et a1. (1999) в сравнении результатов чреспищеводной эхокардиографии с интраоперационными данными во время операций диагноз расслоения подтвердился в 98%, и в 90,7% была точно выявлена проксимальная фенестрация. Однако, как утверждали Vignon P. с соавт. (2001) наличие линейных артефактов, рассмотренных как расслоение в восходящем отделе аорты у 59 больных (26%) и в нисходящем отделе аорты у 17 (7%) из 230 обследованных больных позволяют судить о возможных диагностических ошибках [65, 380].

Таблица 1. Значение показателей метода ЧП Эхо-КГ в диагностике расслоения аорты
(Чарчян Э.Р., 2010)

Показатель	**Значение, %**
Чувствительность	100
Специфичность	92
Точность диагностики	93
Частота ложно-положительных результатов	14
Частота ложно-отрицательных результатов	0

После реконструкции восходящей аорты важен контроль состояния истинного и ложного канала нисходящей аорты [95], а также осуществление визуального контроля за эвакуацией воздуха из полостей сердца что возможно при помощи чреспищеводной Эхо-КГ (Таблица 1). После клапаносберегающих операций важно оценить функцию сохраненного аортального клапана, степень и характер регургитации на нем, а также диаметр корня аорты [21]. Контроль необходимо осуществлять постоянно в динамике учитывая, что при этих операциях оставляются участки стенки аорты с элементами дисплазии соединительной ткани [84, 94].

При исследовании гемодинамики определена значимость уровня фенестрации и распространения расслоения в определении «locus minoris resistance» как и при проксимальном расслоении (Чарчян Э.Р., 2010), а также возможности и ошибки чреспищеводной Эхо-КГ в диагностике аневризм восходящей аорты с аортальной недостаточностью [76].

Ультразвуковое исследование

Ультразвуковое исследование (УЗИ) в настоящий момент является наиболее распространенным и недорогим неинвазивным методом диагностики аневризм брюшной аорты [73]. Впервые при данной патологии аорты УЗИ, выполненное в А-режиме, было проведено в 1966г. B.L. Segal [44, 45, 47]. Появление В-режима и возможности цветного дуплексного сканирования позволили точно определять диаметр аневризмы, визуализировать внутрипросветный тромб, его форму, толщину, протяженность и структуру [42]. Не во всех случаях можно определить взаимоотношение аневризмы с висцеральными, почечными и подвздошными артериями, а качество УЗИ изображения во многом зависят от расположения органов в брюшной полости, в забрюшинном пространстве, конституционных особенностей пациента, наличия газа в кишечнике и от состояния устьев этих сосудов (Казанчян П.О., Попов В.А., 2002).

Возможность динамического наблюдения больных – это очень важная особенность метода УЗИ. При УЗИ брюшного отдела аорты оценивается диаметр аорты на различных уровнях, а при наличии расслоения - характер и распространенность расслоения аорты. Локализовать наличие дистальной фенестрации, а также наличие или отсутствие фенестрации на уровне висцеральных ветвей с характеристикой кровоснабжения из соответствующих каналов возможно по данным ультразвукового исследования.

Несмотря на все положительные качества этого метода, необходимо отметить, что УЗИ – это сложно воспроизводимый и субъективный метод визуализации, точность диагностики которого напрямую зависит от опыта исследователя [62].

Ангиографическое исследование

До внедрения современных малоинвазивных методов исследования аорты ведущим и наиболее информативным методом диагностики аневризм и расслоения аорты была рентгеноконтрастная аортография. Ангиографический метод визуализации позволяет контрастировать просвет аорты и непосредственно саму полость аневризмы, а дифференцируя ветви аорты и учитывая проекционное увеличение, рассчитывать длину шейки аневризмы [71, 391]. Методика не всегда дает истинную информацию о соотношении истинного и ложного просветов аорты, протяженности дистальной фенестрации, соотношении отхождения висцеральных ветвей от просвета аорты [95]. У большинства больных с расслоением аорты расширение и деформация контуров аорты, наличие её двухконтурности является самыми достоверными признаками расслоения. Определено, что ложный просвет значительно больше истинного, а степень его контрастирования меньше в сравнении с истинным просветом [18, 67].

Сегодня в диагностике острого аортального синдрома применение инвазивных методов диагностики, к которым относится аортография, уделяется значительно меньше внимания [92]. Это обусловлено тем, что ни интрамуральную гематому, ни локальное расслоение аорты или расслоение с тромбозом ложного канала часто не удается диагностировать при аортографии, так как расслоение небольшой протяженности не дает характерной ангиографической картины, а при тромбозе ложного канала кровоток в нем отсутствует [91].

При аортографии контрастируется только функционирующий просвет аневризмы, а если в ней присутствуют тромботические массы, то судить об истинном, наружном диаметре аорты не представляется возможным [71, 78, 85].

После появления малоинвазивных методов спиральной компьютерной томографии с внутривенным контрастированием и магнитно-резонансной томографии, обладающими большей чувствительностью и специфичностью при аневризме и расслоении аорты, ангиография в течение последних 10 лет стала применяться только с целью верификации поражения коронарных артерий [11, 33, 65, 180, 288].

Высокотехнологичный прорыв выводит на передний план диагностики заболеваний аорты малоинвазивные методы визуализации - мультиспиральная компьютерную томографию (МСКТ) и магнитно-резонансную томографию (МРТ), обеспечивающие высокую чувствительность и специфичность (более 95%) не только в диагностике аневризмы аорты, но и проявлений нестабильности ее стенки [29, 48, 55, 59, 66, 70, 96, 97, 147, 217, 242].

Мультиспиральная и магнитно-резонансная томография

Из большой группы анатомических структур и, соответственно, различных патологических процессов, касающихся их, можно сказать, нет ни одного не замеченного «чутким оком» спиральной компьютерной и магнитно-резонансной томографии. После того как появились оба этих метода их роль как малоинвазивного метода в диагностики, в том числе и заболеваний аорты стала ясной (Quint L.E., at al, 1996; Prince MR., et al, 1996; Rubin G.D., et al, 1997), причём во многих случаях возможности и диагностическая ценность СКТ ангиографии уже позволяли отказаться от проведения катетерной ангиографии.

Применение СКТ и МРТ совместно с технологиями трехмерного (3D) преобразования полученных изображений, заметно расширило возможности, создавая неоспоримое превосходство перед другими методами визуализации (Krinsky GA., et al, 1997; Hartnell GG., 2001).

Хотя во многих диагностических случаях, детального анализа блока аксиальных изображений может быть вполне достаточно для постановки диагноза, тем не менее, 3D изображения могут обеспечить большей информацией о характере заболевания. В сущности, 3D реконструкция представляет собой мультиплоскостное или объемное представление данных, являясь логическим добавлением к классической методике анализа двумерных плоскостных и косых изображений.

Топографо-анатомические взаимоотношения органов могут быть представлены в 3D объемных изображениях [252] с использованием техники VRT (volume rendering). Это делает исследование более близким к восприятию не

только врачам-рентгенологами и способствует обеспечению более тесного контакта с врачами других клинических специальностей (Lohan DG., et al, 2008).

Потребности в выполнении 3D реконструируемых объемных изображений при диагностике и планировании тактики хирургического лечения патологии аорты заметно расширяются уже на протяжении почти трех десятилетий [76, 78, 86, 91, 121]. Вследствие чего, анатомическое представление и модель патологического процесса заметно упрощается и ускоряется при анализе реконструированных изображений.

Как для метода МСКТ, так и для МРТ ключевой возможностью для оценки аневризм является определение максимального диаметра аорты, её форма и протяженность, вовлечение в аневризму ветвей аорты и взаимоотношение к смежным структурам, таким как бронхи и пищевод.

По результатам исследования оценивается состояние тромботических масс в просвете аневризмы, особенно у пациентов с заболеванием периферических сосудов [86, 87, 310, 399]. По данным МСКТ можно определять степень кальциноза стенки аорты, а также в комплексе анализируется состояние коронарных, межреберных артерий, а также артерий питающих спинной мозг в грудном и верхнем поясничном уровне (Litmanovich D, et al, 2008; Yoshioka K, et al, 2003). Таким образом, методами МСКТ и МРТ предоставляется наибольшая точность в определении наиболее важных характеристик и особенностей при заболевании аорты (Hartnell GG., et al, 2001).

Внутрипросветный тромб на МСКТ изображениях обычно с ровным контуром, расположен эксцентрически или концентрически и дополнен кальцинатами вдоль его периферии. И тромб, и атеросклеротическая язва обычно расположены по периферии просвета, низкой денситометрической плотности.

Магнитно-резонансная томография обладает достаточно высокой чувствительностью и специфичностью в диагностике заболеваний аорты, а по некоторым данным в отдельных случаях превосходит МСКТ и чреспищеводную эхо-КГ [91]. Из-за высокой возможности к дифференциации структурности ткани чувствительность МРТ в диагностике интрамуральной гематомы достигает почти

100% [147]. Широкие возможности исследовать протяженные области, позволяют оценивать всю аорту на протяжении, а представление 3D реформаций полученных данных приближает МРТ по методикам обработки данных к спиральной компьютерной томографии. Преимуществами МРТ является возможность оценки патологии клапанного аппарата сердца без ионизирующего излучения и внутривенного введения контрастных йодсодержащих препаратов [11, 33, 34, 85, 86, 89].

Для выполнения быстрой диагностики острых и неотложных состояний в сердечно-сосудистой хирургии время МРТ исследования достаточно велико, также есть ограничения при проведении МРТ пациентам, находящимся на искусственной вентиляции лёгких и с имплантированными водителями ритма (в ситуации несовместимых с МРТ аппаратов) [125].

Появление первых спиральных томографов в начале 1990-х годов ознаменовалось сокращением времени исследования пациента, а с появлением программного обеспечения и модернизации техники сканирования стало возможным одномоментное сканирование с введением контрастного препарата, то есть выполнение спиральной компьютерной ангиографии для оценки сосудистых структур [55, 90]. Оставалась нерешенной проблема верменного и пространственного разрешения, что сильно сказывалось на качестве изображения. Поэтому быстро зарекомендовали и получили широкое клиническое применение мультиспиральные компьютерные томографы, которые позволили ускорить исследование, получая при этом изображение лучшего качества [66, 216, 217]. Разработанные пакеты программного обеспечения для реконструкции и анализа МСКТ изображений, значительно повысили точность проводимой полноценной характеристики сосудистых структур.

Сегодня мультиспиральная компьютерная томография является высокочувствительным и специфичным методом в диагностике патологии аорты и аневризм любой локализации [65, 69, 70, 220, 266, 289], позволяющим визуализировать все компоненты острого аортального синдрома и его осложнений [93, 94, 137, 169, 373].

Качество и репродуктивность результатов МСКТ напрямую зависят от правильно проведенного исследования [22, 26, 102, 307]. Последнее может в себя включать бесконтрастное исследование и последующие исследования с внутривенным введением контрастного вещества с получением последовантельных артериальной и венозной фазы [29].

МСКТ предоставляет основные данные, максимально необходимые для планирования лечения аневризмы любого отдела аорты. Результаты МСКТ исследований позволяют ориентировать расположение аневризмы, наличия у нее шейки, а также оценивать состояние ветвей аорты (окклюзия, стеноз, расширение) [35]. Кроме этого, по данным МСКТ оцениваются варианты сосудистой анатомии у пациента и наиболее точно определяются уровни отхождения ветвей аорты, среди которых наиболее часто обсуждается вопрос о возможности визуализации артерии Адамкевича, обеспечивающей кровоснабжение спинного мозга [398].

При наличии диссекции, надрывов интимы, интрамуральной гематомы отмечаются их локализация, протяженность, выявляются признаки нестабильности или разрыва стенки аорты [6, 8, 10, 25, 26, 233, 237, 271, 334, 345, 350, 357, 359]. МСКТ – позволяет отметить уровни фенестрации, различить истинный и ложный просветы, определить степень контрастирования ветвей аорты от ложного или истинного каналов и распространение на них диссекции [69, 87, 92, 95]. По степани перфузии контрастного вещества можно предположить наличие ишемических осложнений вследствие диссекции.

Диагностическую картину аневризм аорты и компонентов острого аортального синдрома могут симулировать достаточно редкие заболевания, протекающие с поражением аортальной стенки. Они требуют исключения или дифференциальной диагностики, а спектр образований, встречающихся в стенке аорты очень большой [163, 273, 281, 327, 329, 396]. Образования грудной клетки, брюшной полости, ретроперитонеальные заболевания имитируют различные заболевания аорты (диссекцию, коарктацию, аневризму) и определить заболевание стенки аорты возможно лишь с использованием методов компьютерной томографии.

Таким образом, более совершенные методы диагностики активно способство-

вали продвижению визуализации заболеваний аорты на другой уровень. Широкое использование малоинвазивных методик исследования аорты дало возможность планировантъ лечения с учетом целых комплексов различных данных, а сами методы диагностики стали надежным инструментом точной дооперационной оценки и протяженности патологических изменений аорты и её стенки.

1.3 Диагностика заболеваний аорты методами компьютерной томографии

Первоначальное выявление аортальной патологии методами компьютерной томографии основано на оценке аксиальных КТ срезов, однако с заметным увеличением объема получаемых изображений постобработка данных МСКТ особенно может быть полезной при анализе большого количества одновременно получаемых срезов. Широко доступные методы постобработки включают мультиплоскостное преобразование (MPR), проектирование с максимальной интенсивностью (MIP), кривое плоское преобразование и трехмерное предоставление объема объемных данных.

Изображения MPR включают в себя плоскостное преобразование в заданной кривой, сагиттальное, коронарное и наклонные преобразования всех изотропных томографических срезов (Saini SR, et al, 2006). Очень используемым, удобным, наглядным и более точным, например в оценке диаметра и топографии аневризмы (в сравнении с аксиальными изображениями), является MPR преобразование в плоскости заданной кривой. Эти же реконструкции рекомендуемы и для оценки уже известной или при подозрении на расслоение аорты. Дифференциацию тромбов и атеросклеротических язв, так же лучше проводить на серии коронарных, сагиттальных и косых реформаций, чем на стандартных аксиальных срезах (Rubin GD, et al, 1997).

MIP техника реформации относительно ограничена к применению в оценке состояния стенки аорты, потому что при одновременном контрастировании просвета сосуда обычно сложно дифференцировать кальцинированную стенку. Дополнительно, при использовании MIP техники реформации происходит наложение различных сосудистых структур и требуется точно определять толщи-

ну выбираемого реконструированного слоя.

Различные виды 3D методов постобработки, сегодня уже незаменимы для предоставления информации с изображением отношений неизмененных сегментов аорты и её измененных участков, отношению просветов аневризм к окружающим структурам, помогая показать важные анатомические и топические взаимоотношения в исследуемой области (Litmanovich D., et al, 2009).

Главный недостаток трехмерного предоставления объема - недооценка размера аневризмы. Это основано на особом пороге разности денситометрической плотности тромба и контрастного просвета сосуда и возникает при частичном включении тромба в объемной реконструкции.

Расчет объема аневризмы естественно будет представлять наиболее точный размер аневризмы, но это отнимает много времени и, нет никаких рекомендаций в отношении принятия хирургического решения и данных относительно риска разрыва аневризмы, основанных на увеличение объема аневризмы (Litmanovich D., et al, 2009). Скорее все доступные рекомендации основаны на традиционных двумерных измерениях.

МР ангиография – метод обладающий высокой точностью в выявлении, определении локализации и уточнении размера аневризмы, а так же точной топической ориентацией к отхождению брахиоцефальных и висцеральных сосудов от аорты (Krinsky GA. et al, 1996; Neimatallah MA, et al, 1999; Prince MR. et al, 1996). К массиву данных МРТ также можно применить ряд реформаций, например, реконструкции с проекцией максимальной интенсивности. Однако, интерпретируя МР данные, важно признать, что измерения должны быть получены из исходных изображений, на которых видна стенка сосуда, потому что на MIP реформациях представлен только просвет аорты, а это может привести к недооценке размера аневризмы (Sakamoto I. et al, 2007). На стандартных спин-эхо последовательностях T1 взвешенных изображений магнитно-резонансная томография может точно выявлять и демонстрировать внутрипросветный тромб, однако достоверно не обнаруживает кальцинаты в аортальной стенке. Слабый сигнал от медленного потока крови так же может быть расценен как внутри-

просветный тромб, избежать таких ошибок позволяет комбинация спин-эхо и последовательностей градиентного эхо (GRE) в кино MRI или же проведением МР ангиографии с внутривенным контрастированием (Russo V. et al, 2006). На кино МР последовательностях таких как SSFP (balanced steady-state free precession) и True FISP (fast imaging with steady-state free precession) яркий сигнал от крови в реальном времени позволяет точно дифференцировать просвет аорты и сосудов (Naidich DP, Webb WR. et al, 2007). Быстрая FISP последовательность может быть достаточной для экспресс диагностики. Она представлена полностью уравновешенной формой волны градиента в цикле поперечного намагничивания. Контрастное повышение определено на основе отношения Т2 к Т1, а не на основе эффекта притока, как в последовательностях градиентного эха. Это различие устраняет чувствительность к эффектам насыщенности от отсутствующего или медленного потока (Pereles FS, McCarthy RM. et al, 2002; Lohan DG, Krishnam M. et al 2008).

Косые сагиттальные проекции на МРТ изображениях позволяют почти всей длине продемонстрировать протяженность патологии аорты, особенно у пациентов с торакоабдоминальными аневризмами (Dinsmore RE. et al, 1986).

Возможность оценки функции аортального клапана с использованием последовательностей кино МР у пациентов с аневризмами восходящей аорты может предоставить решающую информацию для планирования лечения (Sakamoto I. et al, 2007). Отсутствие лучевой нагрузки при МРТ исследованиях и применения этого метода у пациентов с противопоказаниями к введению йодсодержащих контрастных препаратов, позволяют широко использовать этот метод исследования в случаях динамического наблюдения и многократных повторных исследований. Высокий уровень воспроизводимости и точности всех измерений значительно повышает его роль МРТ при контроле диаметра измененной аорты в течение всего времени наблюдений (Kawamoto S, Bluemke DA. et al, 1997).

Глава 2. Морфологическая характеристика заболеваний аорты

Широкое распространение заболеваний сердечно-сосудистой системы требует располагать проблему диагностики и лечения этой группы больных на одно из первых мест в хирургической практике. (Бокерия Л.А., с соавт, 2001; 2007).

Аневризмы аорты отличаются особой опасностью в связи с осложнениями, которые нередко сопровождают эти заболевания и создают реальную опасность летального исхода или тяжелой инвалидизации (Казанчян П.О., 2002; Белов Ю.В., 2008). Бураковский В. И. (1996) разделил в предложенной им классификации заболевания аорты по этиологии на следующие группы:

1. **Врожденные** заболевания аорты - аномалии развития;
2. **Приобретенные** невоспалительные заболевания аорты:
   - атеросклероз аорты,
   - изменение аорты при гипертонической болезни,
   - старческий склероз и кальциноз аорты,
   - поражение аорты гормональной природы
   - поражения аорты при закрытых травмах;
3. **Приобретенные** воспалительные заболевания аорты (аортиты):

К основным осложнениям заболеваний аорты автор относит:

1. Аневризмы (хронические и расслаивающие), разрывы аорты;
2. Острую окклюзию аорты и устьев артерий, отходящих от нее.

Аномалии положения, формы, строения аорты, порядка отхождения ее ветвей обусловлены нарушениями процесса развития первичных аорт и жаберных артериальных дуг (Покровский А.В. и соавт., 1979)

Аневризмой считается локальное или диффузное расширение просвета сосуда [45, 174] с увеличением диаметра не менее чем на 50% в зависимости от уровня аорты (восходящий отдел, дуга, грудной или брюшной отделы нисходящей аорты) [29, 45, 58, 107, 108, 338, 339].

Нормализованный диаметр аорты по полу, возрасту и т.д. дополнительно можно оперделять по формулам, представленные рядом авторов, а также

корректировать на площадь поверхности тела, или путем расчитывать соотношения между нормальным и расширенным сегментами аорты [57, 58].

Необходимость детального подбора тактики лечения больных, существут несколько классификаций аневризм аорты. И большинство из которых имеют практическое применени [16, 17, 28, 46, 57, 58, 79, 156, 159, 165, 176, 319].

Классифицируются аневризмы аорты по форме: веретенообразная, с превышением продольный размер над поперечным (более чем на 21мм); сферическая – продольный размер аневризмы превышает ее поперечный диаметр (не более чем на 20мм и близкая по форме к сфере); мешковидная, которая образуется в результате повреждения одной из стенок аорты с образованием сообщающейся с просветом аорты дополнительной полости. Среди этой классификации выделяют полиморфную аневризму, которую невозможно отнести ни к одной из указанных выше форм.

Классификация по локализации подразделяет: аневризмы грудного отдела аорты, где подробно выделяют аневризмы синусов Вальсальвы, корня аорты, восходящей аорты, дуги аорты, перешейка аорты и аневризмы грудной аорты в нисходящей её части) и аневризмы брюшного отдела аорты.

Одна из первых классификаций аневризм брюшной аорты была предложена А.В. Покровским в 1967г. [61]. Однако, появление новых методов лечения потребовало существенной доработки определения и классификации аневризм брюшной аорты (Спиридонов А. А., с соавт., 2000.). Хирургическая классификация аневризм брюшной аорты была составлена авторами с учетом основных критериев, определяющих оперативную тактику:

1. Локализация проксимальной шейки аневризмы и ее размеры;
2. Взаимоотношение аневризмы с почечными артериями, для определения доступа и метода лечения (традиционный или эндопротезирование);
3. Протяженность аневризмы;
4. Локализация дистальной шейки и ее размеры;
5. Глубину распространени аневризмы на подвздошные артерии.

Поэтому Спиридонов А.А. с соавт (2000) предложили следующую классифика-

цию аневризм брюшной аорты, где выделили следующие аневризмы:

1. Супраренальные: при которых проксимальная шейка аневризмы располагается не менее 1 см дистальнее аортального отверстия диафрагмы и менее 1 см проксимальнее устья верхней брыжеечной артерии.
2. Интерренальные: с наличием проксимальной шейки аневризмы не менее 1 см от уровня устья верхней брыжеечной артерии и отхождение одной либо обеих почечных артерий от аневризмы.
3. Субренальные: аневризмы брюшной аорты с расположением ниже устьев почечных артерий с отсутствием проксимальной шейки, либо если ее длина не превышает 0,5 см.
4. Инфраренальные: аневризмы предполагают наличие проксимальной шейки дистальнее почечных артерий длиной не менее 0,5 см и подразделяются на следующие типы:

А — аневризма инфраренального отдела аорты с наличием проксимальной и дистальной «шейки»;

В — аневризма инфраренального отдела аорты с отсутствием дистальной шейки;

С — аневризма инфраренального отдела и общих подвздошных артерий (симметричное и ассиметричное поражение).

Могут быть выделены мультисегментарные или мультифокальные аневризмы с распространением на несколько сегментов. В этой ситуации необходимо рассматривать выбор метода диагностики, позволяющий охватить всю аорту на протяжении.

Этиологические факторы возникновения аневризм подразделяют их на возникшие на фоне: врожденных изменений структуры стенки аорты и приобретенных заболеваний (невоспалительные, механические, идиопатические и др) (Cullenward M.J. et al., 1986).

По состоянию стенки выделяют истинные – аневризмы, стенка которых состоит из всех трех гистологических слоев и ложные (пневдоаневризмы) – стенка их представлена чаше всего адвентицией или прилежащими тканями.

Образование травматических аневризм грудной аорты чаще всего наблюдается после закрытых травм. В момент травмы разрыв аорты происходит в типичном месте в начальном сегменте нисходящей аорты дистальнее левой подключичной артерии, где аорта фиксирована между этой артерией и артериальной связкой. Кроме приобретенных аневризм, встречаются еще аневризмы аорты при врожденных заболеваниях (кистозный медионекроз, синдром Марфана, врожденная извитость дуги аорты, коарктация аорты) (Араблинский А.В., 1989; Leung D.A., 1997).

Существует классификация по размеру, где в брюшной аорте диаметр 25-34 мм определяется как преданевризматическая дилатация, 35-50мм (по другим литературным источникам 35-55мм) – малая аневризма аорты, 51-70мм – средняя аневризма аорты, а диаметр более 71мм расценивается как большая аневризма аорты. В торакоабдоминальном отделе: меньше 5 см – малая, 5-10см – средняя , а диаметр 10см и более – гигантская аневризма.

С 2001 года в иностранной литературе было введено такое понятие как «острый аортальный синдром». [382, 382, 384]. Оно включает в себя жизнеугрожающие проявления нестабильности аортальной стенки (диссекцию, интрамуральную гематому, пенетрирующую язву аорты), которые могут встречаться не только в аневризме, но и в аорте нормального диаметра. [268]. Термин “острый аортальный синдром” был недавно введен в литературе для обозначения острой аортальной патологии, сопровождающейся острой загрудинной болью [384]. Поскольку острая аортальная патология одно из наиболее распространённых фатальных причин у пациентов с болью в груди, термин быстро получил признание для обозначения первостепенной важности проблемы. Причиной для применения данного термина послужила общность патофизиологии, клиники, методов диагностики и лечения ряда заболеваний аорты [286]. Этот синдром охватывает гетерогенную группу пациентов с похожими клиническими признаками, возникающими вследствие развития одного из следующих патологических состояний: пенетрирующей язвы аорты, интрамуральной гематомы аорты или классического расслоения аорты. Для обследования пациентов с острой аортальный

ной патологией применяется ряд диагностических точных методов, среди которых первостепенными являются рентгеновская компьютерная и магнитно-резонансная томографии, трансэзофагеальная эхокардиография, позволяющие получить информацию о патологической анатомии у каждого конкретного пациента, некоторым из которых требуется проведение более чем одного неинвазивного метода исследования (К. Кремец, 2005).

Состояние стенки аорты, при котором происходит патологическая циркуляция крови в средней (t. media) оболочке носит название диссекция аорты. Кровь проникает в среднюю оболочку при разъединении адвентициального и интимального слоёв стенки аорты при этом происходит формирование «входных ворот» фенестрации и двух просветов в аорте – «ложного» и «истинного» [268].

Высокие цыфры летальности характеризуют данное состояние как угрожающее. Так около 70% пациентов умирают в течение первых 24 часов после начала расслоения, а 20% больных с диссекцией аорты умирает в следующие сутки [50]. Существует несколько факторов, влияющих на прогноз при диссекции. К основным можно отнести размер или диаметр аорты в зоне расслоения, площадь ложного просвета и уровень фенестрации интимы [259, 313, 331].

Неизмененный диаметр грудной аорты почти в 40% случаях может сопровождать расслоение грудного отдела аорты [136]. Диссекция стенки аорты может быть триггером дальнейшего распространения расслоения на брахиоцефальные, висцеральные и коронарные артерии. Однако, при высокой частоте вовличения брахиоцефальных ветвей аорты, может не наблюдаться выраженная неврологическая симтоматика, и только у 19% больных отмечается клиника неврологических расстройств [16].

Глава 3. Особенности этиологии, диагностики и лечения аневризм аорты

3.1. Аневризма восходящей и дуги аорты

Частоту встречаемости аневризмы восходящей аорты определить достаточно трудно, потому что часто на этапе подготовке к госпитализации пациент погибает от разрыва аневризмы, острой ишемии миокарда или острой сердечной недоста-

точности. Аневризму восходящей аорты одна из самых сложных и опасных патологий болезней сердечно-сосудистой системы человека [97]. В общей доле всех аневризм аорты расслаивающие аневризмы составляют 6%, а среди аневризм грудной аорты - 20% (А. В. Покровский, 1979; Borst H., 1996; Л. А. Бокерия, 2008).

По данным Научного центра ССХ имени А.Н. Бакулева частота выявления расслоения аорты I типа составляет 24%, II типа - 21%, III типа - 55% из числа всех расслаивающих аневризм грудного отдела аорты (Бокерия Л.А., Малашенков А.И., 2003). На момент начала 21 века, острое расслоение аорты своевременно диагностировалось только в 15% случаев из-за стремительно возникающей клинической картины болезни в первые часы заболевания (Erbel R., 2001).

На формирование аневризм восходящего отдела аорты существенное влияние оказывают гемодинамические особенности потока крови. Аортальная стенка в сегментах восходящей аорты несет наивысшую нагрузку по сравнению с другими отделами, поэтому эластический каркас аорты здесь наиболее развит, а колебательные движения стенки сосуда выражены в большей степени. При изменении направления наибольшую нагрузку испытывает наиболее выпуклая часть аорты, в особенности участок, противолежащий отверстию аортального клапана. С возрастом здесь может появиться даже овальное расширение, вследствие удара потока крови, выбрасывающегося из левого желудочка. Этими характеристиками гемодинамики можно объяснить преимущественное появление мешковидных аневризм и их увеличение размеров преимущественно вправо и вперед в восходящем сегменте аорты [135].

Анатомическая близость аортального отверстия оказывает огромное влияние на возникновение и рост аневризм. Стеноз устья аорты может приводить к образованию постстенотической аневризмы, а еще перспективно большее воздействие оказывает наличие недостаточности клапанов.

Связанные с регургитацией вихревые движения крови, повышение систолического давления при наличии сниженного диастолического, приводит

сначала к расширению аорты, а в последующих отдельных случаях и к возникновению аневризм. Иногда аневризматическое расширение восходящей аорты способствует растяжению синотубулярного соединения и аортального кольца, с возникновением недостаточности аортального клапана, что ускоряет рост аневризмы и утяжеляет клиническую картину за счет развития сердечной недостаточности (Тараканова О.Н., 2006).

Помимо гемодинамических предпосылок формирования аневризм восходящей аорты, важное значение имеют заболевания, ослабляющие аортальную стенку. Среди таковых могут наблюдаться как врожденные, так и приобретенные. К первым относят врожденные аномалии артериального дерева и наследственные дегенеративные заболевания (синдромы Марфана, Элерса-Данло, Тёрнера, Нунана). Воспалительные специфические и неспецифические аортиты (микотические и инфекционные аневризмы), невоспалительные – дегенеративные заболевания (атеросклероз, аневризмы трансплантатов), механические (гемодинамические - постстенотические, посттравматические, в том числе после наложенных анастомозов) и идиопатические (медионекроз Эрдгейма и медионекроз во время беременности) – все эти факторы являются приобретенными причинами ослабления эластических свойств стенки восходящей аорты с дальнейшей трансформацией в аневризму.

Врожденное нарушение соединительной ткани, лежащее в основе, описывает в настоящее время синдром Марфана как системное заболевание. Это в свою очередь приводит к характерным поражениям ряда органов и систем организма (костно-мышечной, сердечно-сосудистой, респираторной, центральной нервной и глаз), одновременно являясь одной из самых частых врожденных патологий возникновения аневризм аорты (Gott V.L., et al, 1991; 1996).

Аневризмы восходящей аорты по локализации разделяют на аневризмы синуса Вальсальвы, аневризмы корня аорты и аневризмы собственно восходящей аорты. Только комбинация аневризм аорты в сочетании с недостаточностью аортального клапана могут проявлять себя клинически, в остальных случаях только инстру-

ментальные методы диагностики могут выявлять признаки расширения восходящего отдела аорты (Бураковский В.И., Бокерия Л.А., 1989).

В 1998г. Ю.В. Беловым предложена оригинальная классификация аневризм корня и восходящего отдела аорты. Согласно этой классификации, все аневризмы восходящей аорты подразделяются на три типа.

I тип - анулоаортальные аневризмы, когда расширено фиброзное кольцо аортального клапана и большей части восходящего отдела аорты.

II тип - супраанулярные аневризмы. Для них характерны нормальные или незначительно увеличенные размеры фиброзного кольца аортального клапана при расширении остальных структур восходящей аорты.

III тип - суправальвулярные или супракомиссуральные аневризмы. Расширен только тубулярный отдел восходящей аорты при сохранении размеров корня аорты (рисунок 3).

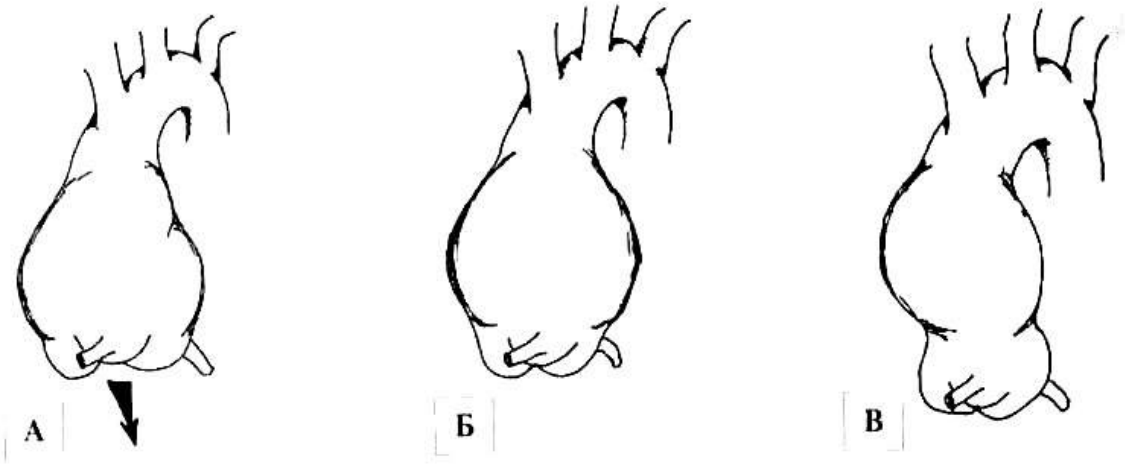

Рисунок 3. Классификация аневризм восходящей аорты по Белову Ю.В.
А) аннулоаортальные, Б) супрааннулярные, В) суправальвулярные (супракомиссуральные)

Расширение восходящей аорты, а затем трансформация в аневризму часто сочетается с врожденным двухстворчатым клапаном. Такая форма и строение аортального клапана приводит к высокому турбулентному потоку крови в корне аорты, что приводит к формированиию дилатации восходящей аорты. Наряду с этим патофизиологическим течением заболевания, обычно имеют место и первичные нарушения структуры стенки аорты [50]. Сочетание у пациентов двустворчатого клапана и аномалиями структуры аортальной стенки врожденного

характера (наример гипоплазии грудной аорты), подтверждает эту гипотезу. У некоторых пациентов расширение корня аорты в сочетании с двухстворчатым аортальным клапаном, встречается на фоне минимального или слабо выраженного клапанного стеноза.

Установлено, что расслоение аорты у пациентов с аномалиями строения аортального клапана происходит в 10 раз чаще (Green G.R., et al, 2003; He R, Guo DC., et al, 2006). Кистозный медионекроз, имеющий место локализации в восходящей аорте у пациентов с двухстворчатым клапаном, может быть следствием той же аномалии развития, что и сам двухстворчатый клапан (Тараканова О.Н., 2006).

Кардиоваскулярный сифилис является поздней формой сифилитической висцеральной патологии, которая обычно манифестирует к 40-50 году жизни, как правило спустя 5-40 лет после первичного инфицирования. Поздние сифилитические поражения сердечно-сосудистой системы выявляют у 0,25-0,96% терапевтических больных, из них у 93,4% регистрируется мезаортит. Однако прижизненная его диагностика составляет лишь 10% случаев. О сифилитическом аортите сообщают в 70-80% нелеченных случаев первичного сифилиса и у 10% этих больных наблюдались сердечно-сосудистые осложнения в виде ложной аневризмы аорты, аортальной недостаточности и стеноз устья коронарных артерий.

Сифилитический аортит – это хроническое диффузное воспаление стенки аорты, вызванное возбудителем сифилиса - Treponema pallidum. Этиология сифилитическиого мезоаортита окончательно установлена в 1906 году находкой возбудителя в воспалительных очагах. Проявляется сифилитический аортит как хронический панартериит с неравномерной деструкцией гладких мышц и эластических тканей медии, облитерирующим эндартериитом vasa vasorum, питающих сосудистую стенку, и атеросклерозом интимы. Поражение стенки восходящей аорты возникает в 50% случаев, дуги аорты – в 35% и нисходящей аорты в 15% наблюдений, что объясняется более богатой лимфатической сетью

области восходящей аорты и тропностью Treponema pallidum к лимфатическим сосудам (Ховрин В.В., с соавт, 2013).

В более ранних сообщениях доказано, что сифилитический аортит, поражающий аорту на всем протяжении, чаще проявляется в виде аневризм восходящей части аорты и ее дуги. В наши дни это роль сифилиса в этиологии аневризм восходящего отдела аорты значительно уменьшилась, составляя от 0,5 до 1%. По данным M. DeBakey (1958), среди 50 аневризм дуги аорты 70% были сифилитической этиологии и лишь 20% — атеросклеротической. Аневризмы нисходящей части аорты (73 наблюдения) распределялись по этиологии несколько иначе: 47% составили атеросклеротические аневризмы, 32% — сифилитические, 12% — посттравматические [28, 176]. Среди публикаций начала 80-х годов XX века, частота встречаемости аневризм аорты сифилитического генеза составляла 4%, тогда как в 29% наблюдений причиной аневризм было атеросклеротическое поражение.

По данным ФГБНУ «РНЦХ им. акад. Петровского Б.В.» на аутопсиях за период 1991-2001 гг. сифилис как причина аневризмы аорты занимал 7-е место, обусловливая 0,6% всех аневризм. Без хирургического лечения смертность больных в первый год может достигнуть 80% из-за высокого риска разрыва этих аневризм.

В настоящее время все большее значение в диагностике аневризмы восходящей аорты занимают томографические методы получения изображения. Спиральная компьютерная томография (КТ) и магнитно-резонансная томография (МРТ) являются наиболее современными и информативными метолами визуализации сердца и аорты. При своей неинвазивности, они позволяют выявить расслоение и точно оценить состояние аорты и крупных сосудов. Согласно литературным данным [55, 144, 183] чувствительность и специфичность КТ в начале 90-х годов составляла 83% - 94% и 87% -100%.

С внедрением в диагностическую практику спиральной, а затем и мультиспиральной компьютерной томографии частота ошибок значительно снизилась - общая чувствительность составила более чем 95% [246]. Чувствительность и специ-

фичность при диагностике расслоения дуги аорты и крупных ветвей составляет 93% и 98% соответственно, а общее соответствие на уровне 96% [217, 248, 259].

Многосрезовая спиральная компьютерная томография является одним из наиболее точных методов диагностики аневризм различной локализации и способна отобразить все изменения, как внутри, так и вне просвета изменённой аорты. Однако, при наличии аневризмы восходящей и дуги аорты для дифференциальной диагностики по этиологии аневризмы или исключения диагноза сифилитического аортита требуется серологические исследования. Хирургическое лечение аневризм при различных формах аортитов является единственным методом, который позволяет выполнить резекцию расширенной части аорты с одномоментной заменой сегмента синтетическим протезом.

Магнитно-резонансная томография является наиболее точным методом выявления аневризм аорты всех типов с чувствительностью и специфичностью по данным Erbel et al. (2001) приближающейся к 100%. Преимуществом этого метода является отсутствие необходимости введения контрастного вещества т.к. кровь является естественным контрастом между структурами сердца и аорты, что способствует неинвазивному получению изображения. Кроме того, прямое многоплановое изображение, позволяет увеличить чувствительность и специфичность метода для любой плоскости расположения расслоения.

Сегодня основные этапы хирургического лечения больных с аневризмами восходящей аорты и расслаивающими аневризмами восходящей аорты отрабатываются и имеют протоколы с колебанием госпитальной летальности по данным разных авторов у больных с АВА с АН составляющие от 1,7 до 17,1% (Белов Ю.В., 2003; Константинов Б.А., 1999; Detter C et al, 1998; Ergin M.A., 1999; Stowe C.L. et al, 1998; Schachner T., 2004). Такое различие связано с исходной тяжестью состояния пациентов. Вероятностью 3-х летней выживаемости без учета госпитальной летальности у больных с аневризмой восходящего отдела аорты с аортальной недостаточностью после оперативного их лечения 91±4%, 5-летней - 84±6%, а 12-летней - 74±11% (Чарчян Э.Р., 2005). Выживаемость и частота осложнений в отдаленные сроки после протезирования ВА и АК и

клапансберегающих операций вполне сопоставимы (Baumgartner W.A. et al., 1999; David T.E., 2002) (Таблицы 2 и 3).

По данным Русанова Н.И. (2006) доминирующей в структуре общей госпитальной летальности у больных с АВА и РАВА является острая сердечная недостаточность - 58,3%. В раннем послеоперационном периоде высока частота специфических осложнений, таких как перикоронарные гематомы, ложные аневризмы и фистулы анастомозов (Borst H., 1986, 1996; Cabrol C. et al., 1991; Gott V. 1991; Budillon A. M., 2001).

Таблица 2. Результаты операций ремоделирования корня аорты

Параметр/Автор	Госпитальная петальность, %	Срок наблюдения	Выживаемость в отдален, периоде, %	Свобода от реоперац,%	Свобода от АН, %
Харрингер В., 2001	0	5 лет	95	93	90
Aybek T., 2002	нд	5 лет	90,7	100	100
Graeter T., 2002	0	4 года		100	94,7
David T., 2002	3	8 лет	83	99	90

Таблица 3. Результаты операций реимплантации аортального клапана в синтетический протез.

Параметр Автор	Госпитальная летальность, %	Срок наблюдения годы	Выживаемость в отдален. периоде, %	Свобода от реопераций, %	Свобода от АН, %
Yacoub M., 1998	4,6	10	79	89	66,7
Graeter T., 2002	нд	4 года	-	97,8	86
David T., 2002	3	8 лет	83	99	55

3.2. Торакоабдоминальные аневризмы

Клинико-функциональное многообразие торакоабдоминальных аневризм аорты (ТААА) определяет различную тактику лечения и способы операции. Термином «торакоабдоминальные аневризмы аорты» принято определять аневризмы, захватывающие нисходящую грудную и брюшную аорту. Аневризмы

нисходящей грудной аорты поражают аорту от левой подключичной артерии до диафрагмы.

Современные классификации аневризм аорты построены с учетом локализации, этиопатогенеза, формы, течения заболевания, наличия или отсутствия расслоения.

Классификацией истинных (хронических) торакоабдоминальных аневризм предложена E.S. Crawford (1986) (Crawford E.S. et al, 1986; Svensson L.G., 1993*),* она учитывает распространенность процесса и вовлечение магистральных ветвей аорты (рисунок 4).

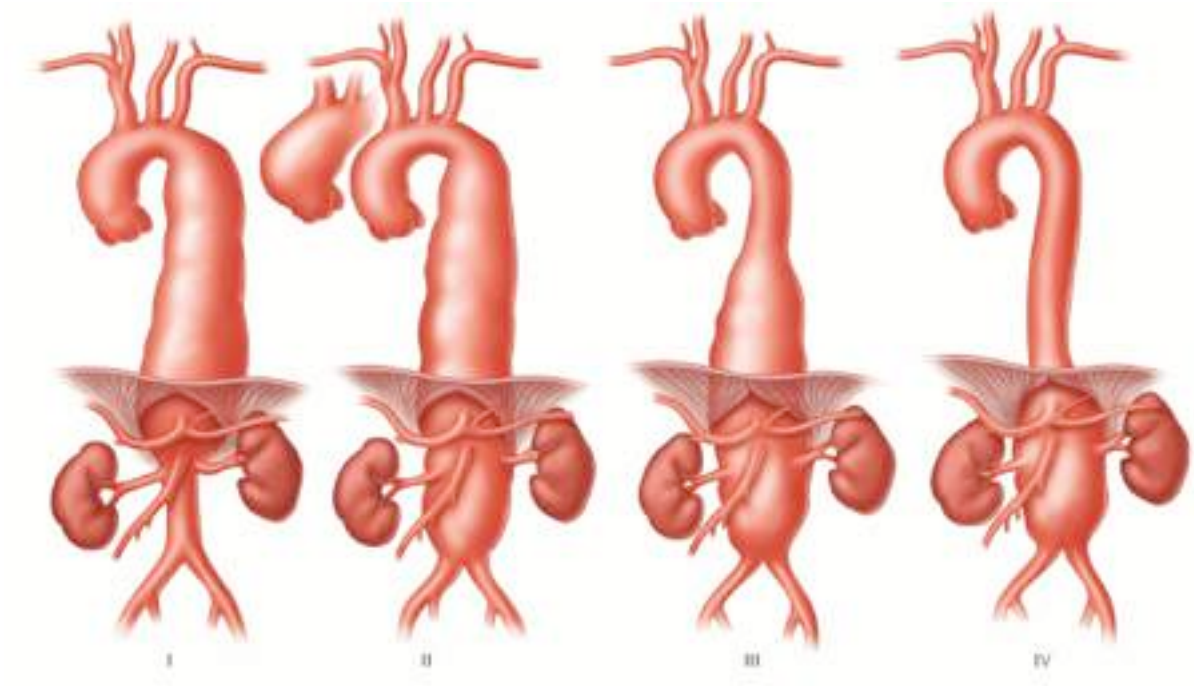

Рисунок 4. Классификация E.S. Crawford (1986)

Тип I – вовлечение в процесс большей части нисходящего отдела грудной аорты от левой подключичной артерии до сосудов брюшной полости. Обычно почечные артерии не вовлекаются в процесс при этом типе.

Тип II – расширение начинается от левой подключичной артерии, достигает инфраренального отдела брюшной аорты и даже распространяется на область бифуркации.

Тип III – вовлекает в процесс дистальную половину нисходящего отдела грудной аорты и значительные отделы брюшной аорты.

Тип IV – расширение верхних отделов брюшной аорты, а также

расширение/отсутствие расширения инфраренального отдела аорты.

Расслаивающие аневризмы аорты характеризуются расслоением стенки аорты на протяжении и разделением её просвета на два канала из-за проникновения крови через разрыв интимы в дегенеративно измененный средний слой с формированием патологического сообщения между просветом аорты и образовавшимся каналом в среднем слое аорты (Бураковский В. Н., 1989; Svenson L.G., 1990). Сообщение каналов друг с другом происходит посредством фенестраций. Выделяют полное и неполное расслоение аорты. При полном расслоении отмечаются проксимальная и дистальная фенестрации (разрыв интимы), при неполном — процесс расслоения не завершен и имеется лишь одна, как правило, проксимальная фенестрация. Чаще расслоение идет в соответствии с током крови — в антеградном направлении, гораздо реже расслоение направлено назад к корню аорты — в ретроградном направлении. В данной ситуации проксимальная фенестрация может образоваться позже дистальной.

Классификации расслаивающей аневризмы более сложны и многообразны. На практике разрыв интимы чаще происходит в одном из трех наиболее уязвимых сегментов, в которых аорта плотно фиксирована: 1 — на уровне корня, 2 — на уровне перешейка, 3 — на уровне диафрагмы (M. DeBakey et al., 1965).

Классификация расслоения по DeBakey основывается на определении уровня верхней фенестрации и протяженности изменений (Рисунок 5):

I тип – диссекция начинается на уровне восходящей аорты, вовлекает в процесс как минимум дугу аорты, и в типичных случаях распространяется на нисходящие отделы.

II тип – диссекция начинается и ограничивается уровнем восходящей аорты.

IIIA тип – диссекция началом дистальнее устья левой подключичной артерии и ограничена грудным отделом нисходящей аорты.

IIIB тип – диссекция в начале дистальнее устья левой подключичной артерии и распространяется ниже уровня диафрагмы.

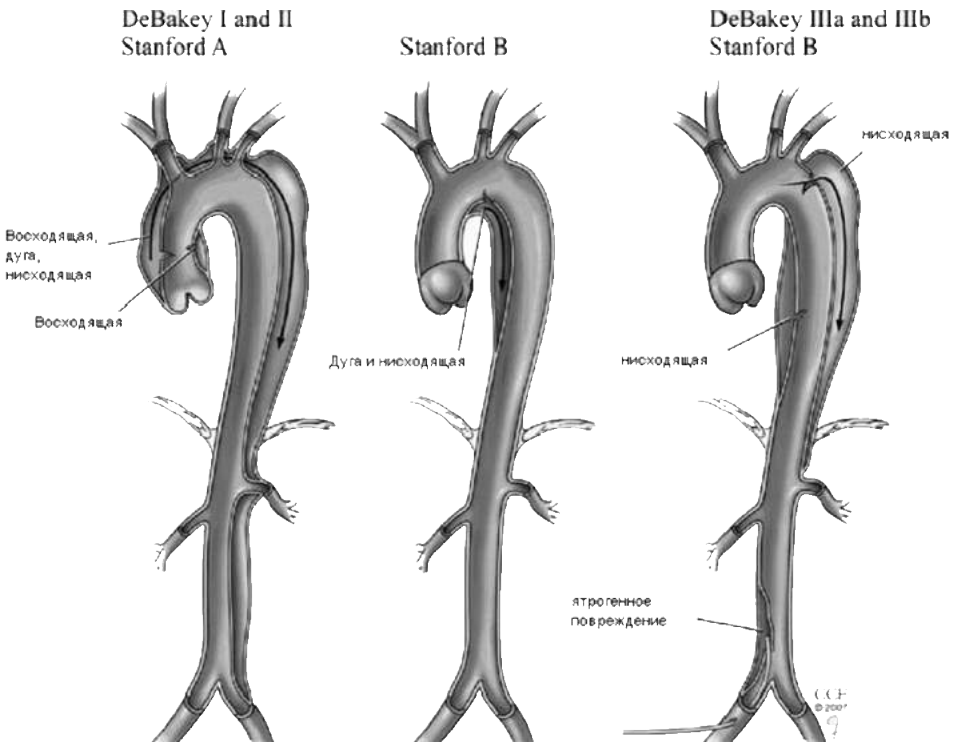

Рисунок 5. Классификация диссекции аорты по De Bakey (1965) и Stanford.

При локализации расслоения в восходящей аорте применяется классификация расслаивающих аневризм по M. DeBakey (Рисунок 5) с добавлением тип IIa, когда расслоение с проксимального отдела аорты распространяется на дугу. Именно при таком течении патологического процесса требуется особая тактика хирургичсекого лечения с протезированием и восходящей и дуги аорты (Цукерман Г.И., Малашенков А.И., 1989).

Белов Ю.В. (2004) дополнил классификацию M. DeBakey IV типом, когда расслаивающая анервизма аорты берет своё начало в брюшном сегменте от диафрагмы или ниже (Белов Ю.В., 2004).

В основе наиболее распространенных в мире классификаций РАА лежит принцип локализации фенестрации, направления и стадии расслоения: Daily et al. (1970), M. DeBakey et al. (1965) с дополнениями Ю.В. Белова (2000), F. Robicsek (1984). Последним была предложена классификация, имеющая более практичное значение из-за более детального описания локализации фенестрации и протяженности расслоения. Это позволяет рассмотреть виды операций и методы защиты органов (Рисунок 6). F. Robicsek в 1984 г. предложил свою модификацию

классификации M. DeBakey основанную на локализации фенестрации и протяженности расслоения. [319]:

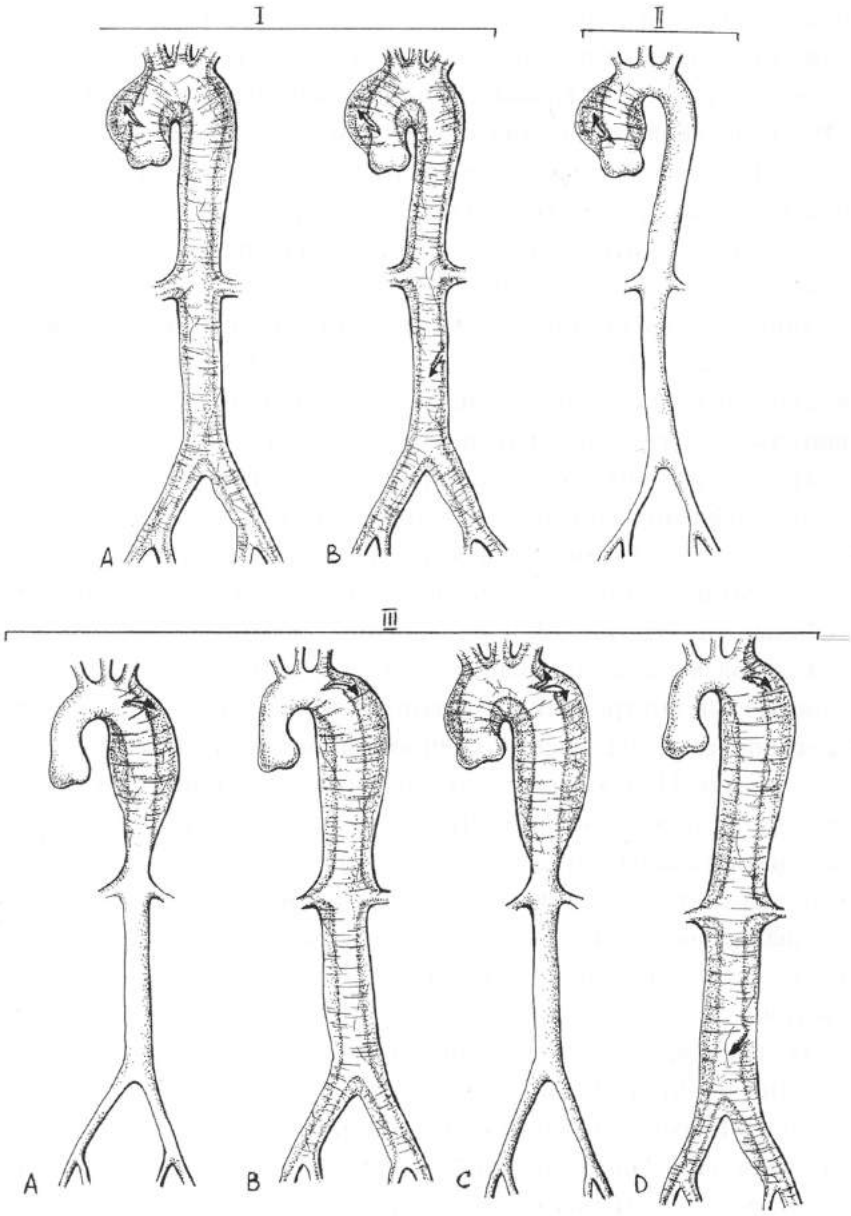

Рисунок 6. Классификация расслоения аорты по Robicsek [319].

I – разрыв внутренней мембраны находится в восходящем отделе аорты, расслоение распространяется до брюшного отдела.

Вариант A) расслоение стенки заканчивается «слепым» мешком в дистальных отделах аорты. Выделение данного типа необходимо для того, чтобы подчеркнуть необходимость экстренной операции из-за высокого риска разрыва.

Вариант B) в конечных отделах аорты имеется дистальная фенестрация.

II – полностью соответствует II типу по DeBakey.

III – первичная фенестрация внутренней мембраны находится во втором типичном месте – тотчас ниже устья левой подключичной артерии.

A) – расслоение направляется дистально и заканчивается «слепым» мешком выше диафрагмы.

B) – расслоение распространяется дистально и заканчивается «слепым» мешком в брюшном отделе аорты.

C) – расслоение идет не только в дистальном направлении, но и ретроградно в сторону восходящей аорты, заканчиваясь везде «слепыми» мешками.

D) – расслоение идет в дистальном направлении и заканчивается фенестрацией в брюшном отделе аорты либо в подвздошных артериях.

По классификации Robicsek (1984) типы Ia, II и III представляют наибольшую опасность в отношении развития фатальных осложнений. Данная классификация диктует хирургическую тактику, особенно при возникновении ретроградного расслоения дуги аорты во время операции по поводу РАА Illb типа (фатальность при данной ситуации крайне высока).

Для определения клинической стадии расслоения используется классификация M.W. Wheat (1965), согласно которой острая стадия определяется продолжительностью расслоения до 2 недель, подострая — до 3 месяцев, хроническая — свыше 3 месяцев.

Частота аневризм аорты всех локализаций составляет 42,4/100 000 населения в год [27]. Наиболее часто встречаются аневризмы аорты ниже почечных артерий. АВА составляют 45% случаев, нисходящего отдела — 35%, дуги — 10%, ТААА — 10% случаев [58]. Аневризмы грудной аорты составляют 5,9/100 000 населения в год, более 60% этих находок включают восходящую и дугу аорты [161]. Частота ТААА среди всех аневризм аорты составляет 2-10% По данным ВОЗ (1999) аневризма грудной аорты составляет 1,6/100 000 населения в год, торакоабдоминальных аневризм — 2,4/100 000 населения в год (Комаров Р.Н., 2010).

Частота расслаивающих аневризм аорты составляет от 0,5-10/100 000 населения в год [163, 251], в первые 2 недели от дебюта заболевания умирает 74%

больных [163]. Однако приведенные цифры могут имеют лишь оценочное значение в характеристике РАА, так как по данным аутопсий только у 15% пациентов выставляется правильный диагноз прижизненно, что доказывает большое количество недиагностированных фатальных исходов.

Расслоение аорты — наиболее опасное ее состояние из-за возможного развития летального исхода и встречается в США в три раза чаще, чем разрывы абдоминальной аорты [186]. По данным L. Svensson, E. Crawford в 65% наблюдений разрыв интимы происходит в восходящей аорте, обычно над клапаном, приводя к формированию РАА А типа; при формировании РАА В типа разрыв происходит в 20% случаев в зоне перешейка, в 10% — в дуге аорты, в 5% — в брюшном отделе. Острые расслаивающие аневризмы аорты типа «В» тип составляет 37,7-54,5% случаев.

На основании расчета ежегодно в РФ заболевает ТААА и РАА В типа 32 582 пациентов. Однако в России в год выполняется не более 70 операций на всей грудной и торакоабдоминальной аорте, что составляет лишь 0,21% от числа заболевших.

Ранее признанной и наиболее часто выполняемой операцией при торакоабдоминальной аневризме и расслаивающей аневризма аорты типа В, является протезирование аорты с применением техники E.S. Crawford. Методика имплантации висцеральных и спинальных ветвей в протез аорты «на единой площадке» E.S. Crawford заключается в формировании овального окна в протезе, в которое на отдельной площадке вшивается участок стенки аорты с устьями висцеральных и/или спинальных ветвей, без «выкраивания» последних из стенки аорты. Как классическая методика, так и модификация с имплантацией «мобильной» площадки при некоторых условиях уступают в радикальности альтернативой имплантации висцеральных ветвей аорты по S. Crawford, которая определяет включение висцеральных артерий многобраншевым протезом по J. Coselli. Нерадикальность объясняется наличием фрагментов площадки стенки аорты, которые имплантируются в протез. В последующем измененная стенка аорты может дилатироваться с развитием аневризм, что потребует повторных

вмешательств. Причина формирования аневризматического расширения связана с дисплазией аорты.

При наличии дисплазии соединительной ткани у пациентов с аневризмами грудной и торакоабдоминальной аорты и расслоением аорты А и В типа возникает необходимость оперативного лечения различных отделов аорты. Эта хирургическая проблема может иметь этапное и одномоментное протезирование аорты.

Рисунок 7. МСКТ исследование с реконструкцией VRT. После операции Борста.

Последовательное выполнение двух этапных операций для тотальной замены аорты предложил S. Crawford, широкое распространение методика получила за счет использования технологии «хобот слона» (Рисунок 7). Согласно классической методике, предложенной H. Borst (1983), на первом этапе протезируются восходящая аорта и ее дуга, при этом свободный конец протеза длиной 7-8 см остается не фиксированным в нисходящем сегменте аорты («хобот слона»). В такой ситуации второй этап облегчен ввиду меньшего количества спаек и более удобного наложения анастомоза между протезами. К тому же, с развитием «гибридных» операций площадка для фиксации стент-графта в виде стенки протеза является более «привлекательной» (Комаров В.Н., 2010).

Именно для этого наблюдения первое и лидирующее место принадлежит МСКТ и МРТ. Большая область исследования, единственный болюс контрастного вещества, высокая пространственная и временная разрешающая способность – основные преимущества современных методов компьютерной томографии (рисунок 8).

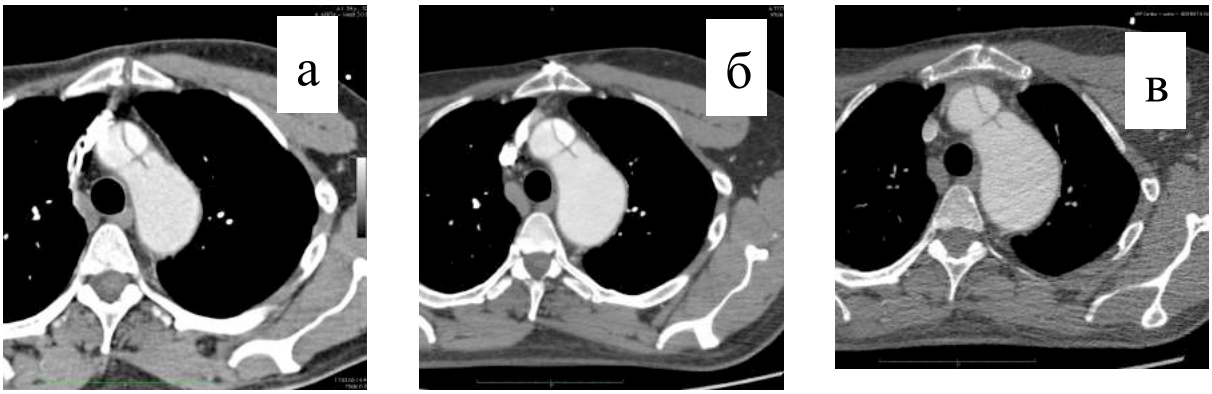

Рисунок 8. МСКТ динамическое наблюдение. Изменение размеров перешейка аорты у больного после локального протезирования с синдромом «нарушения соединительной ткани». (а) – через 7 мес после операции, (б) – через 22 мес, (в) – через 28 месяцев после проетзирования ВАо.

Современные методы диагностики ни в одной области уже не обходятся без использования методов компьютерной томографии.

МСКТ ангиографические исследования являются наиболее доступными, в то же время наиболее информативным и точным методом исследования при расслоении аорты [97, 98, 113].

В диагностике расслоения аорты основным критерием его наличия является «двойной» канал, а иногда и в большем количестве каналов в просвете контрастированной аорты.

Высокая пространственная разрешающая способность позволяют методам компьютерной томографии с детальной точностью, а выполнение 3D реконструированных изображений визуально предоставлять всю информацию о вариантной анатомии отхождения ветвей.

Учитывая наличие дегенерации соединительной ткани стенки измененной аорты особенно необходим МСКТ динамический контроль за состоянием и

диаметром аорты вне протезированного участка и в случае клапаносберегающих реконструкций корня аорты. Чувствительность и специфичность томографии при расслоении аорты - 94 и 100% соответственно, что сопоставимо с данными литературных источников.

Глава 4. Эндоваскулярные методы лечения заболеваний аорты. Показания к эндоваскулярному протезированию грудной и брюшной аорты

Эндоваскулярное протезирование аорты (ЭВПА) это уникальное в своем роде хирургическое вмешательство, представляющее собой относительно новое направление в лечении болезней аорты. В некоторых случаях использование этого метода лечения вместо традиционных открытых операций на аорте абсолютно оправдано результатом, позволяющим с наименьшим риском предотвратить разрыв аневризмы, исключив её из гемодинамики.

В настоящее время дополнительными рекомендациями для проведения стентирования грудной аорты является наличие меньшего объема риска от проведения эндоваскулярного стентирования, чем от открытой хирургической операции или медикаментозного лечения (Svensson LG, Kouchoukos NT, et al., 2008).

Большинство литературных источников содержат результаты, основанные на данных лечения патологических состояний с помощью стентирования грудной аорты. По результатам Gore TAG (Svensson LG, Kouchoukos NT, et al., 2008; Bavaria JE, Appoo JJ, et al. 2007) периоперационная летальность была статистически ниже и составляла в группе стентированных больных 2,1% в сравнении с группой после открытой операции (11,7%). Возникновение ишемии спинного мозга в группе стентированных больных была также ниже (3% и 14% соответственно), как и возникновение почечной (1% и 13%) и дыхательной (4% и 20% соответственно) недостаточности. Однако, пациенты с эндоваскулярными стентами чаще имели осложнения, связанные с нарушением периферического кровообращения (14%), чем в группе больных после хирургического лечения (4%). Более меньший промежуток времени находились в стационаре больные с открытой хирургической операцией (14,4 дня) в сравнении с группой после стен-

тирования (7,4 дня).

Патология грудной аорты предполагает собой традиционно хирургическое лечения с применением открытого хирургического доступа. Эта инвазивная процедура значимо предполагает определенное количество рисков, связанных со временем проведения операции и возможными осложнениями в послеоперационном периоде. Чаще осложнениям подвержены возрастные пациенты с сопутствующими заболеваниями, что повышает риск смертности. В среднем смертность составляет 7-12% в плановых и до 40% в экстренных ситуациях (Therasse E, Soulez G, et al, 2005). С развитием малоинвазивных хирургических техник эндоваскулярного протезирования пришла возможность использовать альтернативные методы лечения аневризм брюшного отдела и заболеваний грудной аорты.

ЭВПА - метод выбора лечения аневризм брюшного отдела аорты у пациентов с тяжелой сопутствующей патологией в старшей возрастной группе из-за минимизации хирургического доступа, укорочении времени выполнения операции и снижении риска обширной кровопотери. ЭВПА заслуженно вызывает повышенный интерес и множество дискуссий, в следствии которых намечаются цели дальнейшего изучение и исследования.

Принципы эндоваскулярного протезирование аорты, как интервенционного метода чрескожного доставления и размещения стент-графта в грудной аорте в первую очередь распространяются на пациентов с высоким риском для традиционного хирургического вмешательства.

Общими показаниями для проведения стентирования грудной аорты являются аневризмы аорты, разрыв аорты, псевдоаневризмы, пенетрирующие язвы, врожденная патология и расслоение.

Сохраняющейся уровень летальности, так или иначе связанной с открытой операцией протезирования брюшной аорты привело к введению концепции минимальной инвазивности хирургического вмешательства, и предположило эндоваскулярное закрытие просвета аневризмы с наиболее эффективно защитой её стенки от системного давления, тем самым, предотвращая разрыв.

В начале 90-х годов прошлого столетия впервые введено понятие эндоваскулярного протезирования аневризмы. Parodi et al1 (Parodi JC, Palmaz JC, et al.,1991) сообщил о первом эндоваскулярном протезировании, выполненном у человека в 1991 году, с использованием графта, изготовленного из сосудистых трансплантатов и саморасширяющихся стентов. Распространение этой технологии происходило при одновременном восторге и энтузиазме сторонников и настороженном мнении воздержавшихся специалистов. Приверженцы традиционных хирургических подходов отстаивали свои мнения, ссылаясь на значимую дороговизну и малоизученность результатов ЭВПА, оставляя на второй план этот метод лечения. С тех пор в США ежегодно выполняется более 20000 эндопротезирований, что составляет около 36% от числа всех операций на аорте. В Европе по состоянию на 2004 год (Medtronic Marketing Department), число ЭВПА составило более 12% с планируемым приростом на 15% в год.

ЭВПА первоначально стала совершенствоваться как альтернативный метод лечения пациентов не рассматриваемых для традиционной хирургии аорты, имея большую привлекательность ещё и потому, что восстановление пациентов в послеоперационный период происходит гораздо быстрее и с меньшим количеством системных осложнений (Criado FJ, Fairman RM, et al. 2003; Matsumura JS, Brewster DC, et al,. 2003; Ouriel K, Clair DG, et al, 2003; Zarins CK, White RA, et al, 2001)

В прошлом, пациенты с рядом сопутствующей патологией и высоким риском интра- и послеоперационных осложнений сталкивались с выбором между обширной полостной операцией и реальной угрозы жизни при их отказе от хирургического лечения. После признания эндоваскулярного протезирования аорты появилась реальная возможность избежать объемной лапаротомии, необходимости пережатия аорты и как следствие различной по длительности ишемией.

Преимущества и недостатки эндоваскулярного протезирования (ЭВПА) продемонстрированы большим количеством публикаций, включающих ряд рандомизированных исследований (DREAM, EVAR 1, EVAR 2 и др.) (EVAR

(EVAR trial), 2005; EVAR (EVAR trial 2), 2005).

Развитие техники медицинской визуализации и реконструкции медицинских изображений происходит параллельно с развитием систем и стент-графтов для ЭВПА. Это продиктовано необходимостью скорой и высокоточной количественной оценки зоны интересующего сегмента аорты по результатам данных многосрезовой спиральной компьютерной томографии (МСКТ). Анализ распространенности процесса, степень выраженности атеросклеротического поражения, определение диаметров просветов и протяженности артерий необходимо для точного подбора стент-графта и принятия решения о возможности проведения ЭВПА.

Стентирование нисходящей аорты при определенных показаниях заменяет методику проксимального «локального» протезирования аорты. Лечебный эффект достигается закрытием стентом проксимальной фенестрации интимы и направление кровотока в истинный канал аорты, при этом он расправляется, а «псевдокоарктационный» синдром нивелируется. С другой стороны, закрытие проксимальной фенестрации ведет к тромбозу ложного канала. Хороший результат наблюдается только в случае тромбоза ложного канала после вмешательства, иначе в динамике отмечается дальнейшая дилатация аорты. При полном тромбозе ее ложного канала в отдаленном периоде, наблюдается уменьшение диаметра аорты, а при частичном тромбозе - увеличение диаметра аорты прекращается, при отсутствии его тромбоза - диаметр аорты увеличивается. Тромбоз ложного канала при хроническом расслоении аорты (75-80% случаев) отмечается несколько реже, чем при остром (95-98% наблюдений) (автор??).

Частота возникновения аневризм грудной аорты составляет 5,9 случая на 100 000 населения в год. Эти данные были получены L.K.Bickerstaff и соавт. в ходе популяционного исследования в Рочестере (Миннесота), когда такие аневризмы были выявлены у 72 больных. В 51 % наблюдений аневризмы локализовались в восходящей аорте, в 11 % — в дуге аорты и в 38 % — в нисходящем отделе. Причинами образования аневризм явились: расслоение аорты — у 53 %, атеросклероз (дегенерация медии) — у 29 %, медионекроз — у 6 % и сифилис —

у 4 % пациентов. Bickerstaff была прослежена судьба неоперированных пациентов с аневризмами грудной аорты за 30-летний период. Разрыв аневризм среди указанных 72 больных произошел в 74 % наблюдений (95 % — при расслоении аорты, 51 % — при нерасслаивающих аневризмах), причем при разрывах летальность достигала 94 %. Пятилетняя выживаемость среди этих пациентов составила 13 % (7 % — при расслоениях аорты, 19 % — среди больных без расслоения), тогда как ожидаемая выживаемость за тот же срок в популяции была равна 75 %. Аналогичные данные представили Pressler V. и соавт., отметившие среди неоперированных пациентов летальность до 78 %. Среди больных с атеросклеротическими аневризмами восходящей или нисходящей аорты 44 % погибли от разрыва, а 33 % — от других сердечно-сосудистых осложнений. По данным этих авторов, локализация аневризмы (восходящий или нисходящий отдел) не влияла на риск разрыва, если только эти аневризмы не сопровождались расслоением аорты.

Одной из самых опасных в плане острого разрыва является ложная (посттравматическая) аневризма нисходящего отдела аорты. Травматическое повреждение грудной аорты и ее ветвей является крайне тяжелым состоянием и в большинстве случаев приводит к быстрой смерти от массивной кровопотери. 90% пациентов с разрывом грудной аорты погибают на месте травмы, 25% из выживших — во время транспортировки, у 95% имеется сочетанное повреждение других органов. В 1-2% случаев в течение 3 мес. после травмы формируется хроническая посттравматическая аневризма грудной аорты. По локализации в 94% случаев аневризма возникает в области перешейка аорты, в 3% - в области корня аорты и в оставшихся 3% - в области дуги аорты. Актуальность проблемы связана с возрастанием количества травматических разрывов грудной аорты и образования посттравматических аневризм (рисунок 9), а также крайне неблагоприятным прогнозом развития заболевания.

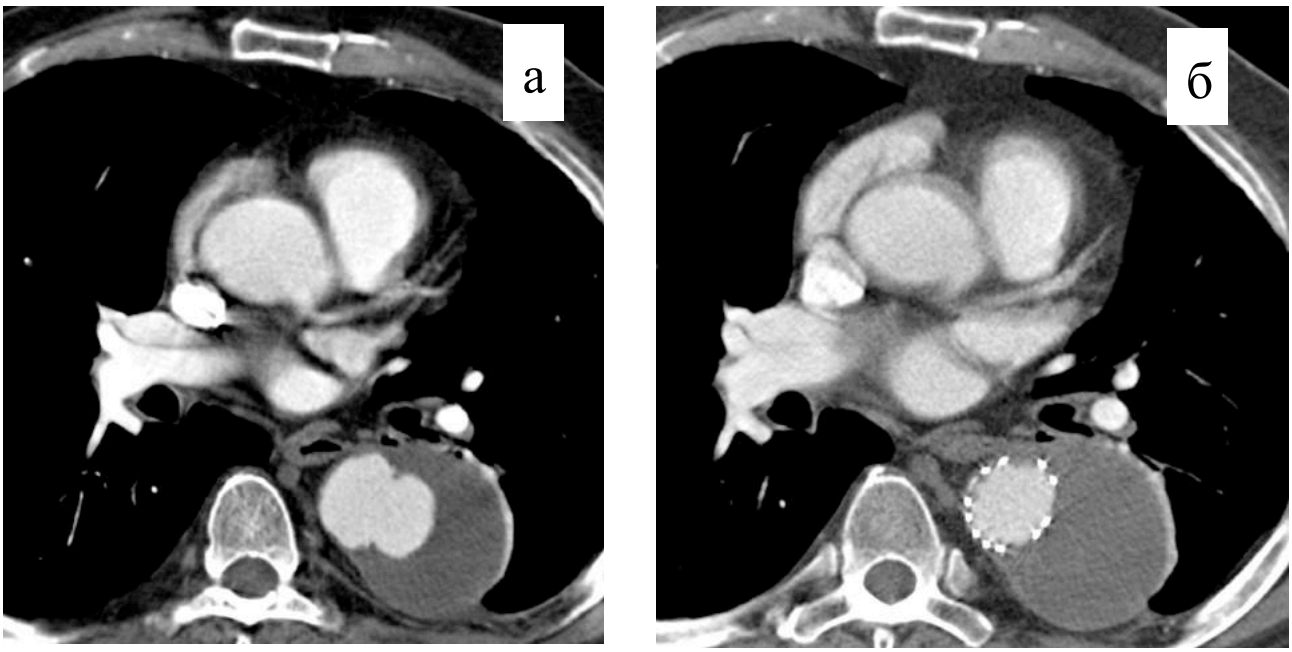

Рисунок 9. МСКТ аорты у пациента с посттравматической аневризмой грудной нисходящей аорты до (а) и после (б) стентирования.

Развитие посттравматической аневризмы связано с тем, что грудная часть аорты имеет 3 сегмента наиболее функционально напряженных и подвергающихся как хронической, так и нередко острой травматизации.

1 сегмент - это корень в области фиброзного кольца аортального клапана

2 сегмент - перешеек аорты

3 сегмент - место фиксации в области отверстия диафрагмы.

При внезапной остановке человека слабо фиксированные участки аорты продолжают инерционное движение вперед, в то время как более фиксированные участки аорты препятствуют этому смещению аорты. При большой скорости движения, в острой ситуации (авто, мото-, авиакатастрофы, падение с высоты, спортивные игры) этот механизм травмы стенки аорты приводит к ее разрыву или чаще надрыву внутренней оболочки с образованием субинтимальной гематомы, а в последующем посттравматической аневризмы.

Одним из основных показаний к проведению эндоваскулярного протезирования является острый аортальный синдром.

Пенетрирующие язвы являются причиной атеросклероза и развиваются при эрозии атероматозных бляшек, как правило в 80% сопутствует интрамуральная гематома. Язвы могут возникать в процессе формирования истинных и ложных

аневризм, а также являться началом дальнейшего развития диссекции и разрыва аорты (Hayashi H, et al. 2000; Botta L, et al. 2008). Риск разрыва увеличивается с увеличением размера аорты на уровне язв.

На МСКТ изображениях язвы проявляются в виде внешних кратерообразных дефектов заполнения контрастным веществом. Пациенты с атеросклеротическими пенетрирующими язвами часто имеют достаточное количество сопутствующей патологии, таких как предшествующих инфарктов миокарда, гипертоническую болезнь, ишемическую болезнь сердца. Тем самым увеличивая риск открытой хирургической операции, поэтому группа этих пациентов является наиболее лучшими кандидатами к проведению эндоваскулярного стентирования.

Интрамуральная гематома возникает вследствие разрыва vasa vasorum и как результат – кровоизлияния внутри сосудистой стенки без разрыва интимы аорты. На бесконтрастных КТ изображениях интрамуральная гематома выглядит как область повышенной денситометрической плотности, дополнительно можно отметить картину медиального смещения кальцинированной интимы. В дальнейшем прогрессирование интрамуральной гематомы может быть в виде спонтанного рецидивирующего течения, приводящего к развитию аневризмы и расслоения.

Расслоение аорты результат разрыва интимы аорты с дальнейшим проникновением и излиянием крови между слоями аортальной стенки. Расслоение часто ассоциировано с гипертонической болезнью, васкулитами и травмой. В классическом КТ изображении расслоение аортальной стенки представлено двумя «каналами» истинным и ложным, разделенных тонкой интимой в виде клапана определяющейся в более чем 70% случаев (Sebastia C, et al., 1999). Вторично при анализе КТ изображений можно выявлять медиальное смещение в просвет аорты кальцинированного слоя интимы.

Аневризмы грудной аорты частый результат атеросклеротического сосудистого поражения (Posniak HV, et al., 1990), однако в большинстве случаев аневризмы могут возникать при медианекрозе, связанным в том числе с генетическим нарушением строения аортальной стенки (синдром Марфана), диссекциях аорты,

травмой и аортитом. Острая посттравматическая аневризма чаще возникает в результате острой торакальной травмы (падение или ДТП), а также различных проникающих ранениях грудной клетки. Ключевыми диагностическими КТ данными является выявление экстравазального распространения контрастного вещества за пределы стенки аорты с картиной разрыва и гематомы. Состояние больных с острой и хронической посттравматической аневризмой может быть слишком не стабильным для открытой хирургии, поэтому они в первую очередь могут рассматриваться кандидатами для эндоваскулярного протезирования (Kokotsakis J, et al., 2007; Bent CL, et al., 2007).

Аневризма брюшной аорты (АБА) – диагноз требующий неотлагательного рассмотрения возможности протезирования расширенного сегмента аорты. Риск летальности по данным литературных источников при разрыве может достигать 90%, тогда как после хирургического лечения летальность у оперированных больных колеблется в пределах 5% (Ernst CB., 1993; Thomas PR, Stewart RD., 1988; Noel AA, Gloviczki P, et al., 2001). Частота встречаемости АБА в Европе и США составляет около 2-4% среди мужчин и 1-2% в женской популяции населения.

Представленные выше цифры определены в основном по обращаемости пациентов за медицинской помощью, в то время как скрининговые исследования среди населения старше 60 лет и результаты патологоанатомических данных, четко прослеживают зависимость по возрасту и полу и демонстрируют распространенность данной нозологии до 9% у мужчин и 2% у женщин. (Bengtsson H, et al., 1992; McFarlane MJ., 1991)

Выросло количество зарегистрированных случаев асимптомного течения данного заболевания. Большинство бессимптомных АБА обнаруживаются как «находки» часто при обследовании пациентов, обратившихся по поводу других жалоб. Учащение таких диагностических случаев указывает на очевидную значимость скрининговых обследований (Kent KC, et al., 2004).

За последние десятилетия достигнуты не малые успехи в отработке хирургической тактики лечения АБА. Ежегодно в США выполняются 35000-40000

протезирований аорты. Но, несмотря на агрессивную хирургическую практику продолжается увеличение случаев разрыва брюшной аневризмы. (National Center for Health Statistics (NHCS), 2007.). В настоящее время АБА является распространенным во всем мире заболеванием, занимая 10 место среди лидирующих причин смертности в развитых странах. Наиболее очевидными факторами риска развития аневризмы брюшной аорты являются мужской пол, принадлежность к белой расе, пожилой возраст и курение. Аневризма аорты была и остается одной из ведущих проблем, требующих детального анализа и изучения.

Таким образом, общее старение населения, улучшение качества диагностики и абсолютный рост заболеваемости в популяции являются главными факторами возрастающей потребности в хирургическом лечении при аневризмах брюшной аорты. Одним из основных диагностических критериев для оценки сроков, объема и техники хирургического лечения является размер аневризмы брюшной аорты. Если при диаметре аневризмы 4,0 – 4,9 см – риск разрыва 1% в год, при диаметре - 5,0 – 5,9 см риск разрыва составляет 11% в год, то при достижении аневризмы диаметра более 6 см риск ее разрыва составляет уже 25% в год, а более 7 см от 32% в год. При этом летальность в этих случаях составляет более 70%. Под аневризмой брюшной аорты следует понимать любое увеличение диаметра брюшного отдела аорты ≥ 50% по сравнению с размером проксимально расположенного сегмента неизмененной аорты (Johnston KW, Rutherford RB, et al., 1991).

Основные из провоцирующих факторов, ведущих к формированию АБА продолжают обсуждаться, но некоторые из них общеизвестны: 1) деградация соединительнтканной основы аорты, 2) трансмуральное воспаление, 3), иммунные реакции, и 4) увеличение биомеханического напряжения стенки (Wassef M, Baxter BT, et al., 2001). Вероятность разрыва также имеет тенденцию к увеличению при повышении цифр АД – увеличение диастолического АД даже на 10 мм.рт.ст. приводит к увеличению риска разрыва на 50%.

После постановки диагноза АБА возникает ряд вопросов, основными их

которых являются: когда вмешаться и какой способ хирургического вмешательства выбрать? С введением на вооружение метода эндоваскулярного протезирования брюшной аорты подход к решению подобных задач стал более комплексным и расширенным.

Совокупность клинических и анатомических факторов индивидуально рассмотренных в каждом клиническом случае и их анализ является ключевым механизмом к успешному проведению ЭВПАА. Можно отметить несколько отправных точек в определении подходящих кандидатов на эндопротезирование брюшной аневризмы аорты - тип аневризмы, демографические данные о пациенте и типа выбранного для имплантации устройства.

Рассматриваются как кандидаты для эндопротезирования пациенты с аневризмой брюшной аорты, распространяющуюся на бифуркацию аорты и подвздошные артерии, либо с комплексным типом аневризм аорты и подвздошных артерий с одной или с обеих сторон. Не исключается возможность проведения данного вида операций при брюшных аневризмах с наличием нескольких аберрантных полюсных и капсульных почечных артерий. Пользуются избирательным подходом при лечении в остром периоде разрыва мешотчатой аневризмы, так как в этом случае не может быть полностью обеспечено её полное и герметичное выключение из кровотока. (Finlayson S., 1999; Parodi J., 1997; Katz D, Stanley J, et al, 1995; Harris P., 1999;)

Для рассмотрения сроков и объема оперативного вмешательства основным диагностическим критерием аневризмы брюшной аорты является её непосредственный размер. Риск разрыва аневризмы брюшной аорты имеет непосредственно прямую зависимость от изначально выявленного её размера. Подвергается сомнению необходимость лечения аневризм с диаметром менее 5 см. (The ИК Small Aneurysm Trial Participants, 1998), с другой стороны, существуют рекомендации для определения тактики ведения пациентов с наличием АБА с диаметром от 5 до 5,5см, в зависимости от результатов клинических наблюдениий (Powell JT, Greenhalgh RM, 2003). Исключение составляют те пациенты, у которых вне зависимости от размера аневризмы отмечается

нарастание симтоматики и увеличение диаметра расширенного сегмента аорты на 1см в год (Scott RA, Tisi PV, et al, 1998). Кроме того, в случаях наличия признаков гипоплазии аорты, особенно у лиц женского пола можно считать значимым к принятию решения о хирургическом лечении аневризмы с диаметром меньшим 5 – 5,5см. Скорость роста аневризмы брюшной аорты индивидуальна и может быть весьма переменной. Например, аневризмы брюшной аорты у курящих женщин страдающих артериальной гипертензией, имели тенденцию к скорому росту, что соответственно увеличивало угрозу разрыва. (Solberg S, Singh K, et al, 2005; Mofidi R, Goldie VJ, et al, 2007; Cronenwett JL., 1996; Limet R, et al, 1991; Schewe CK, et al, 1994; Lederle FA, et al, 2002)

Есть сообщения о возникающих осложнениях при попытки проведения эндоваскулярного протезирования брюшной аорты у низкорослых пациенток, поэтому начинать анализ отбора кандидатов для эндопротезирования необходимо уже с оценки габитуса и пола пациентов (Mathison M, Becker GJ, et al, 2001; Mathison MN, Becker GJ, et al,. 2003)

Не остаются без внимания общеклинические обследования, которые несут в себе информацию о функционировании сердечно сосудистой и выделительной систем, функции легких.

С начала публикаций о клиническом использовании модернизация стент-графтов прошла путь от простых трубчатых нитиноловых девайсов до более сложных, многокомпанентных систем. Были предъявлены высокие требования как к самим стент-графтам, так и к системам их безопасной доставки, позволяющих ретроградно току крови проводить устройства доступом через бедренные артерии. Все требования в результате сводились к осуществлению более безопасной и упрощенной доставки, адекватному перекрытию аневризмы и надежной фиксации к аортальной стенки. На сегодняшний день решен целый ряд технических проблем.

Все применяемые в современной медицине стент-графты в совокупности обладают достаточной гибкостью и в тоже время жесткостью конструкции, обеспечивающей надежную и гермитичную фиксацию стент-графта в просвете

аорты. Большинство устройств использует металлический остов по всему объему трансплантату, тканевая основа стент-графта обладает определенными значениями пористости. Собранные на доставляющей системе устройства позволяют осуществлять доступ через артерии меньшего диаметра. Существует два основных типа устройств: монотельные (unibody) и модульные. Модульные устройства в отличии от unibody состоят более чем из 1 части, установка этих компанентов требует двустороннего доступа через бедренные артерии. Трансплантаты разных фирм изготовителей в основном отличаются по их "профилю", колибровке размеров и системы доставки.

Основополагающим и доминирующим фактором успешного исхода ЭВПА является дооперационный детальный анализ анатомических особенностей аневризмы аорты (Armon M, Yusuf S, et al, 1997; Treiman G, Lawrence P, et al, 1999)

Индивидуальный подбор и калибровка устанавливаемых стент-графтов осуществляется исключительно по данным дополнительных методов инструментальной диагностики первостепенную роль среди которых отдают мультиспиральной спиральной компьютерной томографии.

При относительном обобщении, без учета детализации факторов, открытая хирургическая операция на аорте абсолютно оправдана у больных с низким риском периоперационных осложнений, к ним относятся пациенты младше 50 лет. Тогда как в более возрастной группе предпочтительно ЭВПА (Becker GJ, Kovacs M, et al, 2001)

Одно становиться понятным, что и открытая операция протезирования аорты, и ЭВПА снижают летальный риск пациентов от разрыва аневризм брюшной аорты (Hиber TS, Wang JG, et al, 2001).

К наиболее частым потенциальным осложнениям после проведения эндоваскулярного протезирования относят: эндоликинг, миграцию стента, формирование псевдоаневризм, расслоение, перфорация аорты, кинкинг, тромбоз и возникновение ишемии при перекрытии ветвей аорты (Bent CL, Matson MB, et al. 2007; Mita T, Arita T, et al., 2000; Amabile P, Grisoli D, et al., 2008). По данным Sakai с соавт. (Sakai T, Dake MD, et al., 1999) по данным СКТ исследований у 63 пациентов, пе-

ренесших стентирование нисходящей грудной аорты в 21% случаев наблюдался эндоликинг и в 2% диссекция аорты.

Эндоликинг определяется как персистирующий кровоток вне просвета стент-графта, но в пределах аневризмы или измененного сегмента аорты, где непосредственно установлен стент-графт (Baum RA, et al., 2003).

Выявление эндоликинга и контроль за ним крайне необходимо, так как сохраняющийся кровоток вне стента в области патологически измененного сегмента может привести к разрыву и поэтому, эндоликинг может быть потенциально опасным состоянием. Обязательным в этой ситуации должно быть получение как нативных бесконтрастных изображений, так и выполнение полного объема болюсного контрастирования для точной дифференциации кальцинированных участков измененной стенки аорты, которую можно принять за эндоликинг (Rozenblit AM, Patlas M., 2003).

Данный вид остложнения может происходить как в ближайшем так и в отдаленном послеоперационном периоде. Учитывая продолжающееся дегенеративное изменение стенки аорты, естественное развитие патологического процесса может способствовать дальнейшей дилатации аорты способствуя возникновению эндоликинга на поздних сроках после стентирования (Piffaretti G, Tozzi M, 2006).

Миграция стента также может быть выявлена с помощью МСКТ. Она может возникнуть при повышении давления во время установки стента. Это также встречается при продвижении стента через изогнутый сегмент аорты. В любом случае при выявлении миграции стента срочно необходимо оценить возможность его устранения или проведения повторных манипуляций.

Дополнительно, мигрирующий стент-графт может быть причиной окклюзии висцеральных ветвей аорты и возникновения ишемии. Окклюзия левой подключичной артерии краем стента может вызвать ишемию верхней конечности или привести к вертебробазилярной недостаточности.

Ретроспективное исследование Riesenman с соавт. (Riesenman PJ, Farber MA., 2007) оценивало распространенность и клинические исходы перекрытия левой подключичной артерии при стентировании грудной аорты в 28 (25%) случаях из

112 установленных стент-графтов. Выяснено, что в 79% случаев полного перекрытия антеградного кровотока по подключичной артерии происходило у больных бессимптомно и только в одном случае потребовало хирургического вмешательства.

Псевдоаневризмы могут возникать в любом конце стента из-за хрупкости стенки аорты в последствии после выполнения имплантации стент-графта. Это же может послужить и возникновению диссекции интимы в области фиксации стента (Bean MJ, Jonson PT, et al., 2008). Перфорация аорты может произойти во время установки стента или же в более поздние сроки, из-за эрозии стенки аорты в зоне фиксирующих элементов стента. Нарастающий хемо или гемоторакс по данным МСКТ может свидетельствовать о картине перфорации. Ко всему прочему, перфорация аорты может привести к образованию свищей.

Таким образом, на современном этапе развития современных методов хирургического и гибридного лечения, а также постоянный прогресс и обновление диагностического оборудования возникает необходимость систематизации наиболее точных методов диагностики заболеваний аорты и разработки алгоритма исследований компьютерной томографии на этапах лечения больных с анверизмами и расслоениями.

Глава 5. Клиническая характеристика пациентов и методы исследования

5.1. Характеристика клинических наблюдений

Для решения поставленных задач подвергнуты анализу результаты 1692 исследований МСКТ и МРТ, выполненные 1165 пациентам, находившимся на обследовании и лечении в ФГБНУ «РНЦХ им. акад. Б.В. Петровского» с 2001 г. по сентябрь 2014 г.

За период исследования отмечается рост количества исследований МСКТ и МРТ у пациентов с заболеваниями аорты, что говорит о высокой потребности в точных исследованиях и стремлением ограничить применения более инвазивных методов диагностики у данной группы больных (Рисунок 10)

Наибольший пик объема исследований приходиться на 2010 и 2013 годы при одновременном выполнении КТ и МРТ ангиографических исследований на 2-х КТ томографах с принципом мультиспирального получения данных и одном МР томографе с напряженностью магнитного поля 1,5Т.

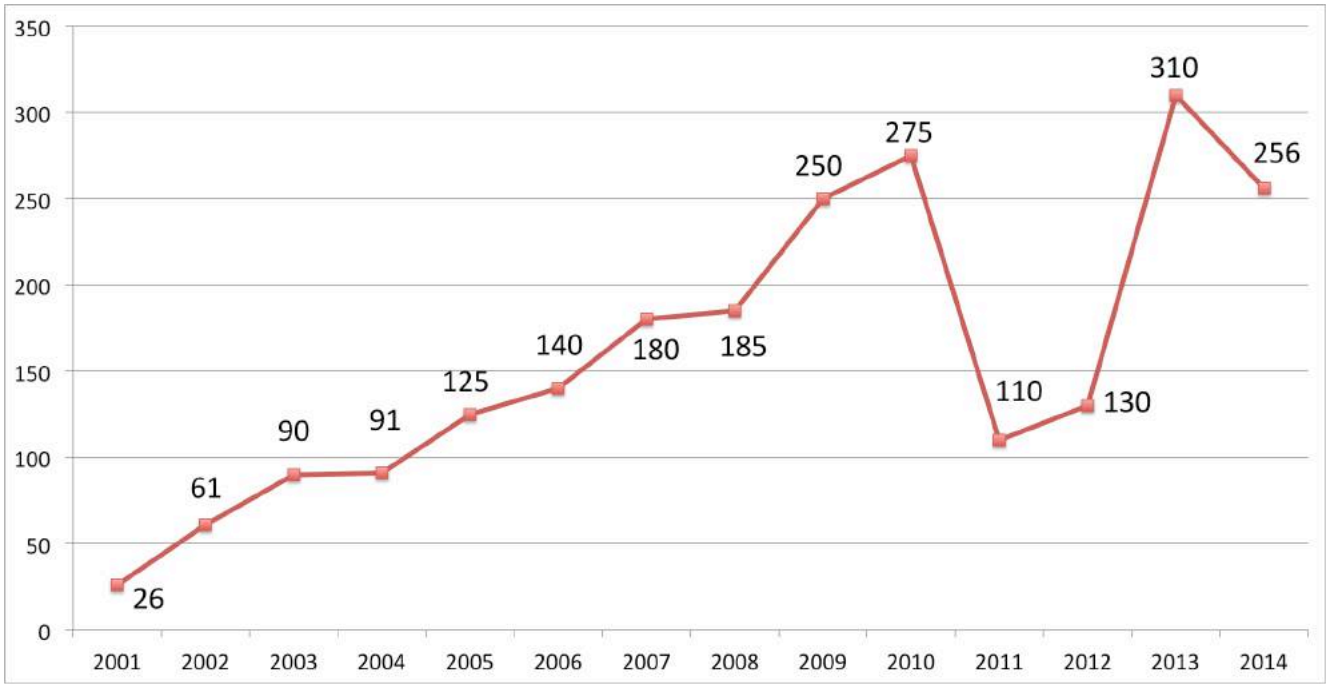

Рисунок 10. Распределение исследований МСКТ и МРТ у пациентов с заболеваниями аорты на период с 2001 по 2014 год

В исследование были включены все больные, проходившие обследование и получившие лечение в отделении хирургии аорты ФГБНУ «РНЦХ им. акад. Б.В.

Петровского» в указанный период наблюдений. Дополнительно создана контрольная группа пациентов в количестве 107 человек с отсутствием выявленной аортальной патологии после проведенного обследования.

Среди 1058 больных с патологией аорты 845 мужчин и 213 женщин, из них: в младшей возрастной группе (возраст от 6 недель до 19 лет) 69 мужчин и 24 женщины; в возрастной группе среднего возраста (возраст от 20 года до 49 лет) - 223 мужчины и 62 женщины, а в старшей возрастной группе (возраст от 50 до 89 лет) наблюдалось 553 мужчин и 127 женщин (таблица 4).

Распределение исследуемых пациентов с заболеванием аорты представлено в таблице 4.

Таблица 4. Группы исследуемых больных

Возраст (лет)	**пол**		**всего**	
	мужчины	**женщины**	**абсолютное число**	**проценты**
До 19	69	24	93	8,8
20-29	34	18	52	5
30-39	64	10	74	7
40-49	125	34	159	15
50-59	218	57	275	26
60-69	232	50	282	26,7
70-79	93	18	111	10,5
80-89	10	2	12	1,1
ИТОГО:	845 (79%)	213 (20%)	1058(100%)	100

В старшей возрастной группе отмечалось 65% из всех обследованных больных с патологией аорты. Соотношение мужчин и женщин в младшей возрастной группе составляло почти 3:1, в средней возрастной группе – 4:1, в старшей возрастной группе – 7:1.

Контрольную группу составили 69 мужчин и 38 женщин, распределенных по возрастным группам соответственно установленным рангам. В контрольной

группе, как и в группе обследуемых больных 61% пациентов принадлежат к старшей возрастной группе от 50 до 89 лет. (таблица 5).

Таблица 5. Контрольная группа пациентов.

Возраст (лет)	**пол**		**всего**	
	мужчины	**женщины**	**абсолют-ное число**	**проценты**
До 19	6	3	9	9
20-29	5	4	9	9
30-39	2	2	4	4
40-49	11	6	17	16
50-59	21	10	31	29
60-69	14	7	21	20
70-79	7	5	12	12
80-89	0	1	1	1
ИТОГО:	69 (65%)	38 (35%)	107(100%)	100

По локализации аневризм аорты все исследования нами были разделены на соответствующие группы: с аневризмами восходящей и дуги аорты, аневризмы нисходящей грудной и торакоабдоминальной аорты, отдельно была выделена группа больных с аневризмами брюшной аорты. В отдельную группу наблюдений вошли пациенты с расслоением аорты, как при наличии аневризмы, так и без расширения сегментов аорты.

В группу аневризм восходящей аорты вошли все исследования с выявленными аневризмами с локализацией в восходящей аорте, кроме этого в этой же группе рассматривались исследования с расслаивающей аневризмой типа А.

За указанный период времени наблюдений было выполнено 432 исследований СКТ и МРТ для уточнения состояния аорты у 240 мужчин и 79 женщин из общего числа обследованных пациентов с аневризмами восходящей аорты. Из них 330 (76%) исследований у мужчин и 102 (24%) женщин. Медиана возраста и у мужчин, и у женщин составила 50-59 лет с максимальным числом

наблюдений в этом возрасте как у мужчин 78 (33%), так и у женщин – 30 (38%). При госпитализации на этапе подготовки к операции было выполнено 245 (57%) исследований, остальные проведены повторно и в разные сроки после операции (рисунок 11).

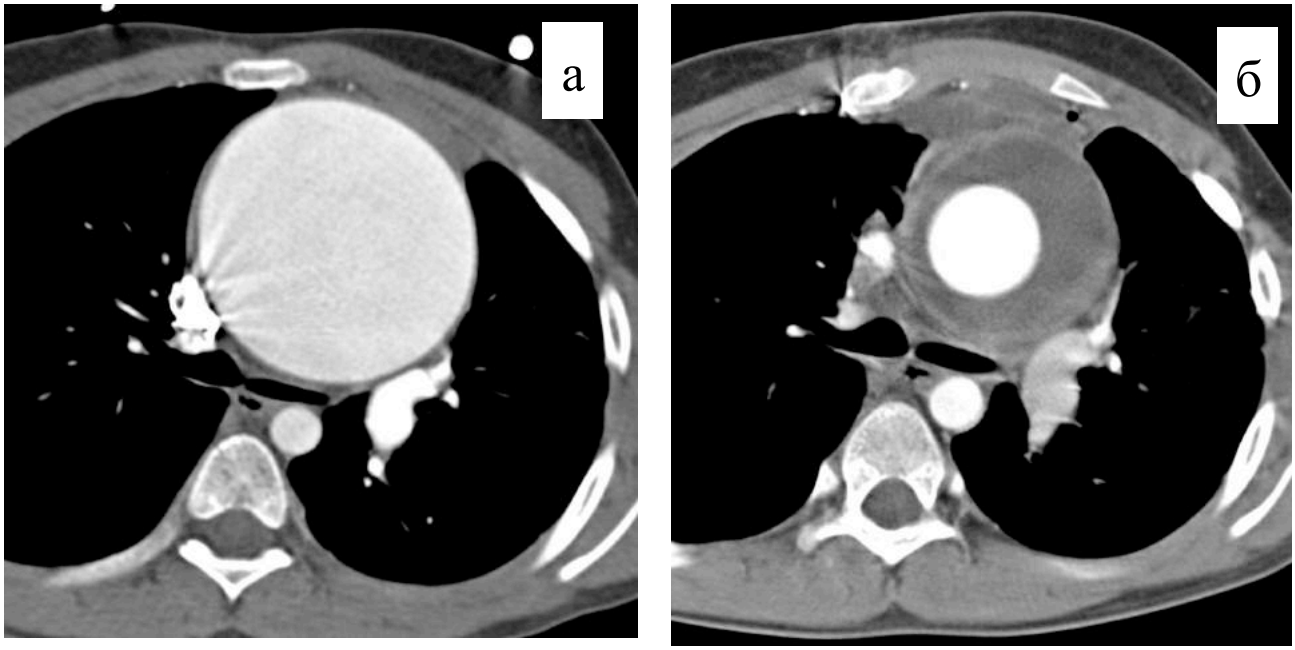

Рисунок 11. МСКТ аорты у пациента с гигантской аневризмой восходящей аорты до (а) и после (б) протезирования.

У 36 пациентов причиной формирования аневризмы явилось наследственное заболевание (синдром Марфана - 33 больных, с-м Элерса -Данло – одно наблюдение), синдромом Эртгейма – 2, с аномалией аортального клапана (двустворчатый клапан – 5 наблюдений); у 17 пациентов образование и формирование аневризмы восходящего отдела аорты происходило из-за атеросклероза, травмы, сифилитического поражения аорты.

Морфологический диагноз устанавливали на основании исследования интраоперационного материала (стенка аорты и створки аортального клапана). Наиболее характерной гистологической картиной при заболеваниях соединительной ткани были очаги разрушения структур стенки аорты с образованием кист, заполненных мукоидным содержимым. Атрофические изменения с картиной фрагментации эластических волокон, атеросклеротические бляшки в стенке аорты гистологически определяли картину атеросклероза.

Аневризмы восходящего отдела аорты без расслоения стенки диагностированы у 158 (70%) мужчин и 54 (25%) женщин (212 больных), что составляло 66,4% от общего числа обследованных больных. С подтвержденной картиной сифилитического мезаортита обследовано 5 пациентов, трое из них женщины.

Данные за расслоение аорты в восходящей и дуге аорты были получены в 119 исследованиях, среди них 85 исследований выполнены 65 мужчинам и у 23 женщин. По классификации DeBakey в группе пациентов мужского пола тип I расслоения определен в 31 случае, II тип - у 34 больных. Среди женщин распределение по типу А расслоения следующее: 12 наблюдений с I типом расслоения и 22 больной со II типом по DeBakey. Мы отметили, что естественное течение аневризматического расширения аорты у пациентов в молодом возрасте до 40 лет (76,9%) с синдромом нарушения струкутры соединительной ткани осложнялось расслоением. При этом доминировали в количестве наблюдений лица женского пола (64,1%).

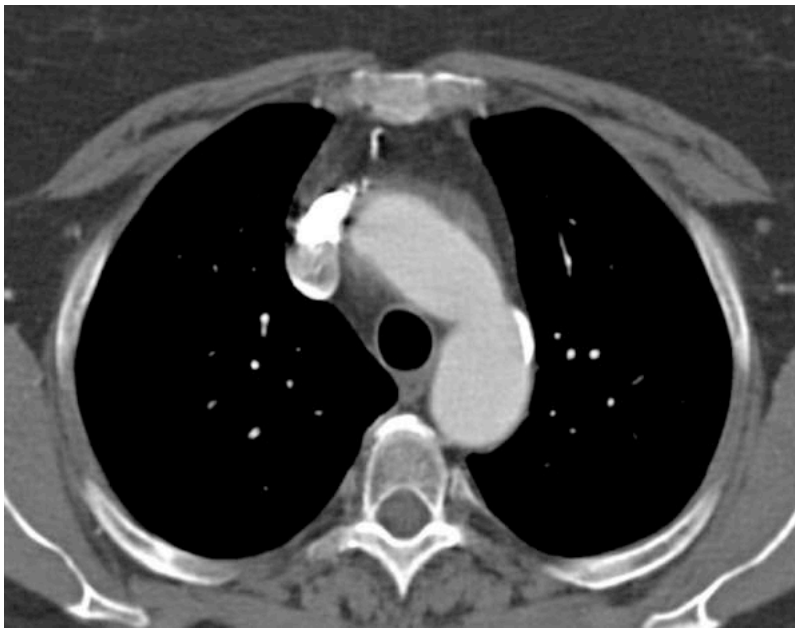

Рисунок 12. Мультиспиральная компьютерная томография у пациента с интрамуральной гематомой дуги аорты

Диметр восходящей аорты к срокам выполнения операции составлял 8±1,7 см (от 3,5 см до 15 см).

Изолированно с патологией дуги аорты обследовано 12 больных, среди которых 8 мужчин и 4 женщины в возрасте от 35 до 64 лет. У одного больного был поставлен диагноз – интрамуральная гематома дуги аорты (рисунок 12), а в 10 (83%) наблюдениях отмечали распространение аневризмы дуги аорты на перешеек.

В работе проанализированы результаты 256 исследований у 176 пациентов (142 мужчин и 34 женщины) в возрасте 53,7 ± 15,2 лет с заболеванием нисходящей аорты без расслоения среди которых были: 48 (27%) пациентов 35 мужчин и 13 женщин в возрасте 58,3 ± 13,2 лет с торакоабдоминальной аневризмой, 99 (56%) больных 90 мужчин и 9 женщин в возрасте 50,3 ± 16,3 лет с аневризмой нисходящей грудной аорты. У 7 (3,9%) больных в возрасте 69,4 ± 3,5 года по данным исследований был подтвержден диагноз разрыва аневризмы грудной аорты. В этой группе пациентов наблюдалось 8 (4,5%) случаев раздельного расширения аорты в грудном и брюшном отдалах. Все были мужчины в возрасте 59,6 ± 11,6 лет. Выявлены сочетанные сосудистые и онкологические заболевания у двух (1,1%) больных с аневризмами грудной аорты, раком легкого и почки. Осложненные формированием аорто-пищеводного и аорто-бронхиального свищей определены у 3 (1,7%) больных, а диагностика тромбоэмболии легочной артерии проведена у одного (0,6%) больного в возрасте 71 год с торакоабдоминальной аневризмой.

В группе исследуемых больных с эндоваскулярным протезированием грудной аорты были 44 (86,3%) мужчины и 7 (13,7%) женщин в возрасте 53,2 ± 14,6 лет с нормальной массой тела 74.6 ± 11,8 кг и индексом массы тела (ИМТ) 22,7 ± 4,3 кг/м^2. Из всего количества 32 наблюдения были у больных с аневризмами нисходящей аорты, причем у 23 (45%) пациентов аневризма была посттравматической этиологии, у 9 (17,6%) больных – причиной был атеросклероз. У 17 (33,3%) больных эндоваскулярное стентирование проводилось с расслоением аорты III B типа по DeBakey, а у 2 (3,6%) – была закрыта атеросклеротическая пенетрирующая язва.

Проведен анализ 495 исследований больных с расслоением аорты. Среди общего количества этих исследований наблюдалось 262 пациента из них 59 (22,5%) женщин в возрасте 51,9 ± 11,6 и 203 (77,5%) мужчины среднего возраста 51,8 ± 10,1 лет. По классификации DeBakey в подгруппе женщин расслоение I типа встречалось в 16 (27%) наблюдениях, II типа у 15 (25%) женщин, III тип расслоения у женщин выявлен в 26 (44%) наблюдениях. В дополнении классификации DeBakey-Белова расслоение IV типа нами было выявлено в двух (3,3%) случаев расслоений у женщин. В мужской подгруппе большинство наблюдений 96 (47%) представлены расслоением III типа по DeBakey, 65 (32%) больных наблюдались с I типом расслоения аорты, 27 (13%) – со II типом, а 5 (2,4%) – с IV типом расслоения аорты по классификации ДеБейки-Белова. На основании жалоб, клинической картины, результатов операций и вскрытий было сделано заключение, что у 101 больного (89,4%) наблюдалось хроническое расслоение стенок аорты, а у 12 пациентов (10,6%) происходило острая отслойка интимы. Исходя из определения острого аортального синдрома в группу с расслоениями аорты вошли 7 (3,4%) мужчин с диагнозом интрамуральная гематома восходящей аорты в 3 (1,4%) случаях, интрамуральная гематома дуги аорты в двух (0,9%) наблюдениях и у двух (0,9%) больных выявлены изолированные пенетрирующие язвы аорты.

У двух (0,7%) обследуемых больных с острым аортальным синдромом выявлена коронаро-легочная фистула. В одном (0,3%) случае исследование проводилось больному со стенозом трахеи, у одного (0,3%) больного дополнительно выялена тромбоэмболия легочной артерии. После трансплантации почки с расслоением III типа обследован один (0,3%) пациент. На фоне аномалии развития аорты с наличием коарктации, аберрантными подключичными артериями и правораспоположенной нисходящей аортой диагноз расслоения аорты был выставлен в 4 (1,5%) наблюдениях.

Обследовано 248 пациентов с аневризмами брюшного отдела аорты. Среди больных было 184 мужчин (80%) и 64 женщины (20%) в возрасте от 39 до 96 лет.

У 4 пациентов выявлены ложные аневризмы (ЛА) проксимальных анастомозов сосудистых протезов с аортой, возникшие после реконструктивных сосудистых операций.

В данной работе не рассматриваются такие осложнения после операций на аорте, как тромбозы, эмболии, гематомы, нагноения и т.д. Необходимость в анализе этой группы больных возникла, потому что у 5 пациентов произошел разрыв ложной аневризмы: у 3 в забрюшинное пространство, а у 2 больных произошло формирование вторичных аорто-кавальных соустий.

Проанализированы результаты диагностических исследований у 25 больных (22 мужчин и 3 женщины в возрасте от 40 лет до 81 лет) с осложнениями после операций и стентирования.

5.2. Методы исследования.

Плановое обследование больных с заболеваниями аорты включает этапное выполнение общеклинического, традиционного рентгенологического и инструментальных методов исследований. Пациентам после клинического обследования, выполнения снимков и скопических методик традиционной рентгенографии грудной клетки, а так же ультразвуковых методов исследования (УЗДГ брюшной полости с анализом состояний магистральных сосудов и ЭХО-КГ) была выполнена мультиспиральная компьютерная томография аорты на компьютерных томографах Somatom Siemens (Германия) и Aquillion Thoshiba (Япония). Группе больных на этапе предоперационного обследования выполнялось исследование магнитно-резонансной томографии грудной и/или брюшной аорты на МР томографе Magnetom Avanto Siemens (Германия) с напряженностью магнитного поля 1,5Т. В ходе нашего исследования были разработаны специализированные протоколы сканирования.

Основные этапы протокола для МСКТ исследования представлены в порядке последовательных серий исследований. В случаях уточненной диагностики состояний органов грудной клетки, определения выраженности кальциноза, при необходимости уточнения состояния стенки аорты и парааортального пространства первая серия сканирования проводилась нативно, без введения контрастного

вещества.

Для контрастирования просвета аорты применялось внутривенное болюсное введение неионного контрастного вещества с использованием программного обеспечения отслеживание болюса. Объем контрастного вещества составлял 90-100-120 мл и зависел от протяженности и локализации поражения, технических параметров мультиспирального компьютерного томографа, использовании в исследовании программной кардиосинхронизации. Скорость введения контрастного вещества 3,5-5 мл/сек

Длительность сканирования для фиксации артериальной фазы исследования расчитывалась исходя из времени введения контрастного вещества (КВ) и была представлена в виде следующего соотношения:

Т (введения) ≈ Т1 (расчетный аппаратный показатель длительности исследования) + Т2 (задержка начала сканирования) – для компьютерного томографа с 4-мя рядами датчиков

Т (введения) ≈ Т1 (расчетный аппаратный показатель длительности исследования) - Т2 (задержка начала сканирования) – для компьютерных томографов экспертного класса.

Нами были использованы определенные показатели для достижения оптимального контрастирования аорты:

<u>При исследовании всей аорты:</u>

Скорость введения 4 мл/сек с программой отслеживания болюса контрастного вещества.

Коллимация: 4х2,5мм (для Somatom Siemens), 64х1мм (для Aquillion Thoshiba)

Питч фактор 0,82 и время вращения системы «трубка-детекторы» 0,35-0,5 сек

<u>При вовлечении в процесс восходящей части аорты - исследование грудного отдела аорты/всей аорты:</u>

Применение ЭКГ-синхронизации

Скорость введения контрастного вещества 4,5-5 мл/сек при объеме по формуле

Коллимация: 4х2,5мм (для Somatom Siemens) с перекрытием среза на 50%, 64х0,5мм (для Aquillion Thoshiba)

Значение питч 0,21-0,28 (в зависимости от частоты сердечных сокращений) и время вращения системы «трубка-детекторы» 0,37-0,5 сек

Анализ полученных данных мультиспиральной компьютерной томографии проводился с последовательным просмотром серий изображений в аксиальной плоскости, последовательно с выполнением мультипланарной реконструкцией и построением реформаций в режиме MIP или трехмерных VRT изображений.

Создан специализированный *протокол* исследования, в котором предоставлялась информация по кретериям оценки:

1. Диаметра аорты на уровне определенной протоколом зоны исследования с указанием точного размера аорты от адвентиции до адвентициии в строго перпендикулярном сечении к её оси.
2. Уровня или при наличии множественности поражения описание сегментов измененной аорты
3. Максимального диаметра аневризмы с измерением размера по внешнему краю стенки аорты строго перпендикулярно к её оси. Протяженность аневризмы от полюса аневризмы до ближайших устьев брахиоцефальных, коронарных, висцеральных сосудов и бифуркации аорты
4. Наличие пристеночных дефектов контрастирования аорты, характеризующие тромб или атероматозные массы
5. Наличие диссекции, локального утолщения стенки с интрамуральной гематомой, локального циркулярного дефицита стенки с пенетрирующей язвой аорты
6. Признаков разрыва аорты с дефектом стенки и парааортальным накоплением контрастного вещества
7. Присутствие и степень выраженности кальциноза стенки аорты
8. Оценка размера и состояния проксимальной и дистальной шейки аневризмы с подробным описанием контура, присутствия атероматозных или тромботических изменений, а также указание локальных надрывов интимы
9. Оценка анатомического отхождения ветвей аорты, их вовлечение в зону диссекции и распространение на них расслоения. Характер контрастирования

ветвей от образованных каналов при расслоении. Оценка устьевых изменений висцеральных ветвей с указанием степени стеноза, окклюзии

10. Состояние просветов и характеристика изменений стенки общих, наружных и внутренних подвздошных артерий

11. Степень выраженности гипоперфузии почек и стенки кишки

12. При динамическом наблюдении оценивалась динамика изменения размера аорты в сравнении с предыдущими исследованиями. Оценивалась в сравнении с предыдущими данными динамика изменения объема поражения и структуры стенки аорты

13. При наблюдении в послеоперационном периоде обязательно анализировались данные по сотоянию анастомозов, парааортального пространства, степени интенсивности остаточного контрастирования каналов аорты

14. Выявление сопутствующих патологических изменений в органах грудной клетки, брюшной полости и забрюшинного пространства, а также костные деструкутивные процессы фиксировались в протоколе исследования.

При расслоении аорты, гигантских аневризмах, после протезирования или стентирования аорты проводилось сканирование в венозную фазу контрастирования с анализ данных:

1. Для уточнения информации о состоянии аневризмы с оценкой объема контрастного вещества (КВ) за пределами аневризмы
2. Объем тромбирования полости аневризмы или ложного канала при расслоении
3. Характер и направление затека КВ после стентирования аорты
4. Оценка состояния нижней полой вены (НПВ)
5. Детальная визуализация образований, выявленных на уровнях сканирования, с получением о них дополнительной информации в венозную фазу контрастирования. При необходимости и по показаниям дополнительно выполнялись отсроченные фазы сканирования (через 120 сек и 5-10 мин).

В случаях, когда проводилось бесконтрастное сканирование, нативные данные анализировались в первую очередь с предварительной оценкой аорты и органов

на уровнях сканирования.

При выявлении расширения аорты по нативным данным определялись точные границы последующего контрастного исследования. Отсутсвие выявления изменений диаметра аорты, не служили показанием к прекращению исследования с в/в контрастированием. Дополнительные нативные МСКТ или Эхо-КГ данные корректировали объем проводимого в последующим контрастного сканирования.

После проведения количественного анализа диаметров аорты наличие аневризмы у больного ставилось на основании следующих размеров (Таблица 6).

Таблица 6. Критерии диагноза аневризмы аорты (Вишнякова М.В., 2013)

Отдел аорты	Максимальный диаметр нормальной аорты, (см)	Критерии аневризмы аорты, (см)
Восходящая аорта	4	5
Нисходящий отдел грудной аорты	3	4
Брюшная аорта	2	3

В нормальном состоянии толщина стенки аорты составляет примерно 2-3 мм [26]. Стенка аорты и аневризмы содержит разные по объему кальцинированные фрагменты, по их локализации даже на нативных изображениях может судить о расположении кальцинированного интимального слоя в просвете аорты при её диссекции. Поэтому, одним из дополнительных критериев патологических изменений стенки аорты при бесконтрастном исследовании был смещение кальцинированной интимы в просвет аорты, а также утолщение стенки аорты кнаружи от кальцинированного слоя. Предположение о наличии диссекции при нативном исследовании высказывалось при визуализации интимального лоскута, расположенного внутрипросветно и имеющего вид гиперденсной полоски [26].

Утолщение стенки более 5 мм с повышением денситометрической плотности предполагало наличие интрамуральной гематомы. Критерием патологического уплотнения тромботических масс, на основании которого ставилось кровоизлияние в тромб, было повышение их плотности более 70 HU [26].

Во всех остальных случаях, процесс, локализованный местно или на протяжении с утолщением стенки аорты объяснялся воспалительными изменениями. Всегда проведение контрастного исследования, как и собственно МСКТ ангиография позволял выявлять причину изменения стенки аорты.

На этих же принципах основана дифференциальная диагностика гипоплазии аорты и аортоартериита (Rubin GD, et al, 1997; 2009).

Точная детализация структуры и локализация парааортально расположенной гематомы также возможна на нативных данных мультиспиральной компьютерной томографии. Дополнительные параметры денситометрической плотности позволяли точно дифференцировать жидкостные компоненты в серозных полостях при гидроперикарде и гемоперикарде, гидротораксе и гемотораксе.

Подробный специализированный протокол МСКТ исследования имел следующий вид:

1. Указание диаметра аорты на уровнях - корня, восходящего сегмента, дуги, перешейка аорты. При детализации изменений восходящего отдела указывались размеры фиброзного кольца аортального клапана, синусов аорты, диаметра аорты на уровне синотубулярных гребней. Далее, диаметр нисходящего грудного отдела аорты на уровнях бифуркации трахеи, левого предсердия, ножек диафрагмы. Брюная аорта измерялась в супра, интра и инфраренальных сегментах, на уровне бифуркации.
2. При описании расслоения аорты проводилась детализация проксимального и дистального края диссекции (расслоения) аорты с указанием наличия и размеров фенестрации, описывалась протяженность и распространение расслоения, проводились изменения «ложного» и «истинного» каналов на разных уровнях.
3. При описании аневризмы аорты применялись количественные и качественные характеристики аневризмы и её шейки с анализом контуров. Определялась форма аневризмы, анализировалась структура стенки аорты, аневризмы и подвздошных сосудов с целью выявления нестабильности, кальциноза и ангуляции. Указывалось наличие или отсутсвие внутрипросветных тромботических масс и их структура

4. Проводилась оценка состояния висцеральных, брахиоцефальных ветвей аорты, устьев коронарных артерий, а также диаметров подвздошных артерий. Отдельно харектеризовалась анатомическая особенность отхождения парных ветвей аорты.

5. В случаях получения венозной фазы контрастирования фиксировались данные о контрастировании нижней полой и подвздошных вен, анатомия и заполнение почечных вен.

6. При выявлении признаков разрыва аорты подробно описывалась структура гематомы, наличие уровня дефекта стенки аорты.

7. При динамическом наблюдении за пациентами после операциях на аорте учитывались: сотояние анастомозов, динамика парааортального пространства, наличие и характер остаточного контрастирования внутрипросветных каналов аорты. Локализация эндографтов и признаки эндоликинга.

8. Дополнительно, при наличии компрессионных ателектазов легких и гипостатической пневмонии, перфузионных изменений паренхиматозных органов и присутсвие увеличенных узлов все вышеперечисленные изменения фиксировались в протоколе МСКТ исследования.

Протокол исследования магнитно-резонансной томографии

Основные этапы протокола для МРТ исследования представлвены следующем порядке.

Исследование проводили натощак. Предварительная подготовка пациента: установка в/в кубитального катетера (не менее 20 G).

Укладка пациента: в положении на спине, руки вдоль туловища.

Оператором управляемая инспираторная задержка дыхания.

Комплексное МРТ исследование включало морфологическую оценку изменений стенки аорты и её просвета, оценку клапанного аппарата и восходящей аорты.

Для регистрации сигнала использовали стандартную приёмо-передаточную катушку для тела (Body Matrix). Первичное центрирование пациента проводили по положению осевых линий катушки для тела и световой метки по срединной ли-

нии. Топограмму получали с использованием быстрой импульсной последовательности «градиентное эхо» длительностью 14 секунд без задержки дыхания.

Нами разработан и применяется комплексный протокол МРТ исследования с использованием последовательностей спин-эхо, градиентного и турбо-спин-эхо для сбора Т1 и Т2-взвешенных изображений (ВИ) высокого разрешения, а также с подавлением сигнала от жировой ткани и повторное исследование после в/в введения контрастного вещества. Спин-эхо Т1 ВИ позволяют наиболее детально оценить состояние стенки аорты и выявить наличие интрамуральной гематомы. Т2 ВИ с временем повторения (TR) 2/3 R-R; временем эхо (TE) 80-100 мс необходимы для дополнительной информации об аортальной стенке и просвете аорты. Минимизировать артефакты от сокращения сердца и передаточной пульсации аорты возможно при использовании электро-кардиографического триггера при толщине среза 3-5мм при TE 20-30 мс и TR в зависимости от интервала R-R. Магнитно-резонансные последовательности с пресатурацией, дефазовыми градиентами и преинверсией представляют МР изображения в формате «темной крови», что позволяет выявлять на этапе бесконтрастных исследований диссекцию интимы и изменения внутреннего контура стенки аорты. На одной задержке дыхания и режиме ретроспективного ЭКГ триггерирования в выходном тракте левого желудочка, коронарной оси аорты и аксиальной оси аортального клапана при записи 20-25 фреймов сердечного цикла с использованием последовательности градиентного эхо (режим кино-МР SSFP) нами оценивалась векторная направляющая потока крови, функция аортального клапана с отслеживанием направления возможной регургитации.

Дополнительно для исследования возможно применение следующих импульсных МР последовательностей:

- коронарный и аксиальный Т2 HASTE (Half-Fourier Acquisition Single-Shot) с параметрами: TR/TE: 110/2,0 мс, угол отклонения: 60°, толщина среза 8 мм, матрица: 256 x 256, FoV - 380 мм – на одной задержке дыхания. Последовательность HASTE основана на получении изображений посредством TurboSE протокола с единственным возбуждающим импульсом и полу-Фурье восстановлением. Эта

программа лишена дыхательных артефактов, что обеспечивает высокую разрешающую способность и контрастность тканей. На полученных томограммах визуализируется стенка и просвет аорты, с высокой точностью определяется патологические изменения и их протяженность при отслойки интимы аорты;

- аксиальный T2-TSE (Turbo spin echo) с параметрами: TR/TE: 3,5/1,7 мс, угол наклона: 80°, толщина среза 7 мм, размер матрицы: 256 x 256 – на одной задержке дыхания.

В нашем исследовании модифицированной методикой явилось дополнение синхронизированной по ЭКГ и дыхательному циклу МР последовательности сверхбыстрого градиентного эхо 2D (Balanced SSFP Gradient Echo, Siemens) (Рисунок 13)

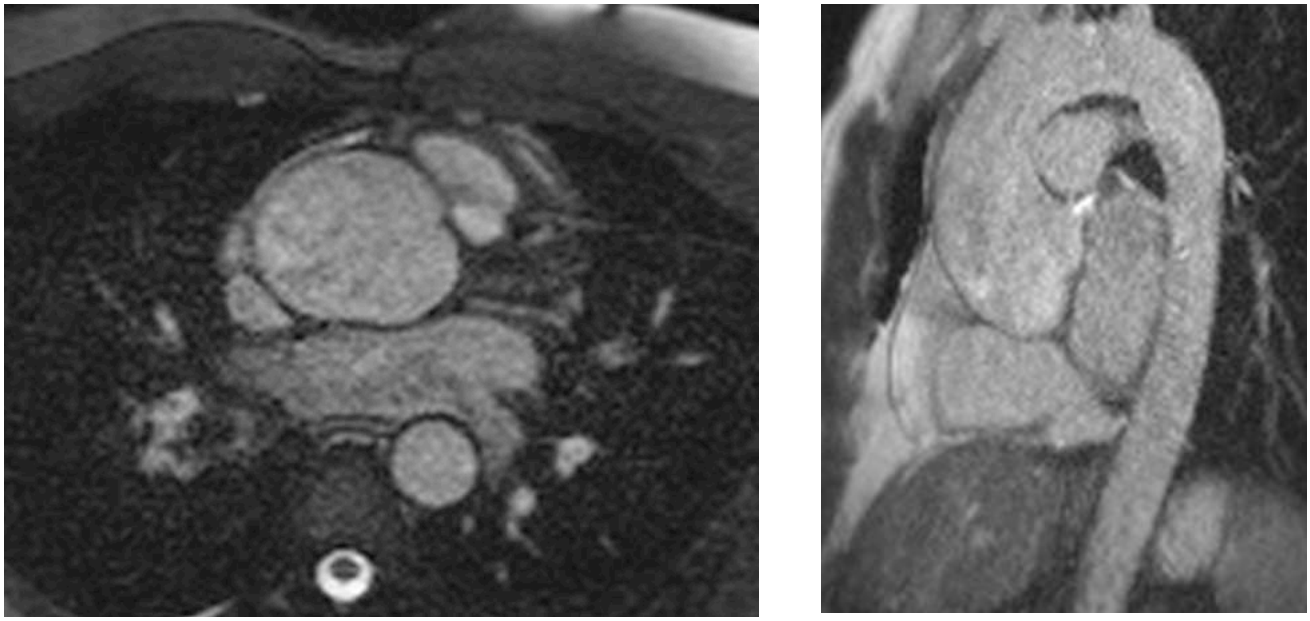

Рисунок 13. Анулоаортальная аневризма корня аорты. МР исследование (бесконтрастная ангиография) последовательность SSFP со «светлой кровью». Слева-направо: аксиальная и косая плоскости изображения МРТ наличие деформацию и ротацию корня аорты с формированием сиптома «глазного яблока».

Протокол бесконтрастной МР ангиографии аорты в режиме SSFP: TrueFisp - проспективный ЭКГ гейтинг, респираторный гейтинг, T2 preparation (TE: 40 ms), подавление сигнала от жировой ткани, FOV 400 × 400 мм^2, matrix size 256 × 256, толщина среза 3,5 мм (не изотропный воксель), flip angle (FA) 90, TE 1. ms, (TR) 300 ms, (GRAPPA) с фактором 2. Время одной последовательности с получением до 40 одномоментных срезов составляло 5-7 минут. В целом для анализа

необходимо минимум 2 проекции изображений со “светлой кровью”

При болюсном введении КВ выполнялось МР ангиографическое исследование.

Через венозный катетер со скоростью 2,5 мл/сек с использованием автоматического инъектора, последовательно вводилось гадолиний-содержащее КВ из расчета 0,2 ммоль/кг массы тела и 40мл физиологического раствора NaCl с той же скоростью. Получение равновесной артериальной фазы осуществляли по результатам пробного болюса. При необходимости повторное сканирование через 15 сек проводили для получения венозной фазы.

Мы использовали следующий протокол для выполнения МР-ангиографии с болюсным внутривенным контрастным усилением: корональный 3D VIBE для МР-ангиографии с параметрами: TR/TE: 2.4/1.0 мс, угол наклона: 25°, 48 последовательных срезов толщиной 1,2 мм, размер матрицы: 256 x 256. Срезы позиционировались в коронарной проекции по аксиальным Т2-изображениям (рисунок 14).

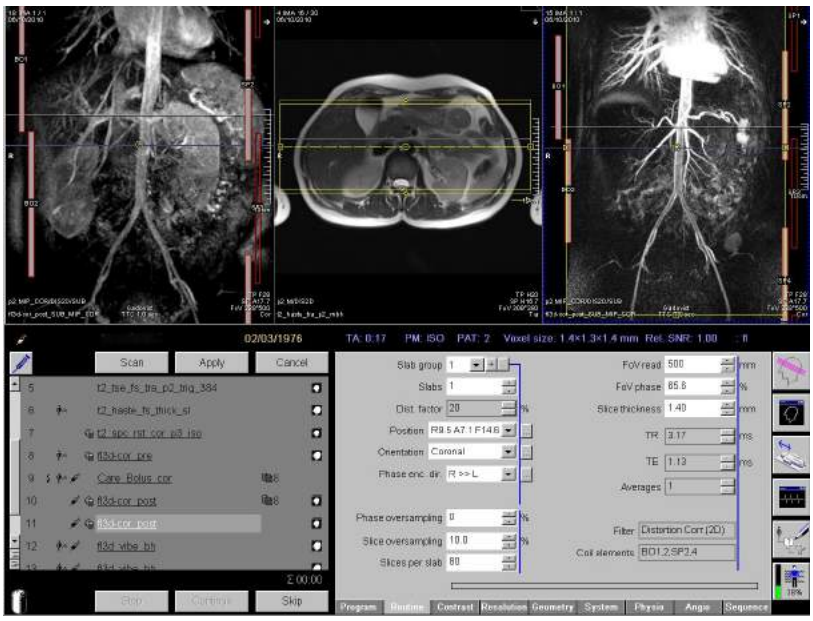

Рисунок 14. Внешний вид консоли МР-томографа. Позиционирование корональной проекции и MIP реконструкции при МР-ангиографии.

Серии изображений регистрировали на одной задержке дыхания. Интервал между сериями составил 15 сек на свободном дыхании.

Общая продолжительность МРТ исследования 25-30мин.

Полученные результаты фиксировались на CD или пленочном носителях. Заполнялась соответствующая форма протокола исследования.

5.3 Методы компьютерной томографии в диагностике острого аортального синдрома, аневризм восходящей аорты, торакоабдоминальных аневризм до и после операции.

Пациенту с клиническим подозрением на острый аортальный синдром обязательно нужно чётко и детально локализовать уровень и характер изменений аортальной стенки, причём провести это в реально короткие сроки.

Развивающаяся по нарастающей клиническая картина и необходимость экстренного принятия решения требуют проведения максимального по объему и точности исследования, предоставляющего всю полную картину заболевания.

Многослойная спиральная компьютерная томография является методом, который полностью соответствует условиям диагностики в этой критической ситуации с возможностью постановки диагноза легче и быстрее (таблица 7)

Таблица 7. Характеристика основных методов визуализации при остром аортальном синдроме (Smith A. et al, 2008)

Метод	Преимущества	Недостатки
МСКТ	Высокая специфичность и чувствительность. Возможность постановки диагноза в большинстве случаев. Высокая скорость сканирования и малое время интерпретации данных	Лучевая нагрузка и обязательное применение контрастных препаратов
Рентгенография грудной клетки	Очень быстрый результат. Дополнительная информация о патологии легких, диафрагмы, костно-мышечного аппарата	Низкая и средняя специфичность при остром аортальном синдроме. Низкая чувствительность для детальной диагностики патологии аорты
Чреспищеводная эхокардиография	Высокая специфичность и чувствительность для расслоений А типа и аневризмы аорты	Высокие требования к квалификации персонала для интер-

		претации. Часто невозможность выполнения в отделениях интенсивной помощи
Ангиография	Высокая специфичность и чувствительность в диагностике расслоений и аневризм аорты	Инвазивность. Введение большого количества контрастного вещества. Невозможность диагностики интрамуральной гематомы
Магнитно-резонансная томография	Высокая специфичность и чувствительность. Возможность постановки диагноза в большинстве случаев острого аортального синдрома. Может быть высокоточным методом без дополнительного применения контрастных препаратов	Трудности при использовании в экстренных ситуациях. Длительное время сканирования и ограниченная возможность контроля за нестабильными пациентами во время исследования.

Всегда при выборе достаточного объема исследования в зону анализа попадают все ветви аорты: брахиоцефальные с первыми сегментами сонных артерий, висцеральные и подвздошные артерии. Максимальная информативность подтверждается при захвате всех сегментов аорты от фиброзного кольца аортального клапана до бифуркации аорты.

Нельзя исключать из внимания и возможность получения важной информации о состоянии прилежащих органов грудной клетки, средостения, брюшной полости и забрюшинного пространства, а также камер сердца и серозных полостях (рисунок 15).

Рисунок 15. МСКТ исследование. Расслоение аорты I типа. Четко дифференцируются несколько каналов в просвете аорты

В 65% горизонтальный разрыв интимы аорты при расслоении располагается в восходящей аорте. Кровь проходит в стенку аорты и образует ложный канал или несколько каналов [346, 375].

Независимо от места разрыва интимы расслоение может распространяться дистально и в ретроградном направлении проксимально. Дистальная часть ложного канала может заканчиваться слепо либо формированием разрыва (re-entry) в истинный просвет аорты.

Расслоение восходящего отдела аорты наиболее неблагоприятно и выделено в отдельную группу, которая согласно Стэнфордской классификации подразумевает срочного принятия решения только хирургического метода лечения.

Естественное течение острого расслоения неблагоприятно - в особенности для пациентов с поражением проксимального отдела аорты. В первые 48 ч заболевания смертность составляет 1% в час. Нередко причиной смерти является разрыв либо диффузное проникновение крови в перикард (рисунок 16) с развитием тампонады (70-86%) [177].

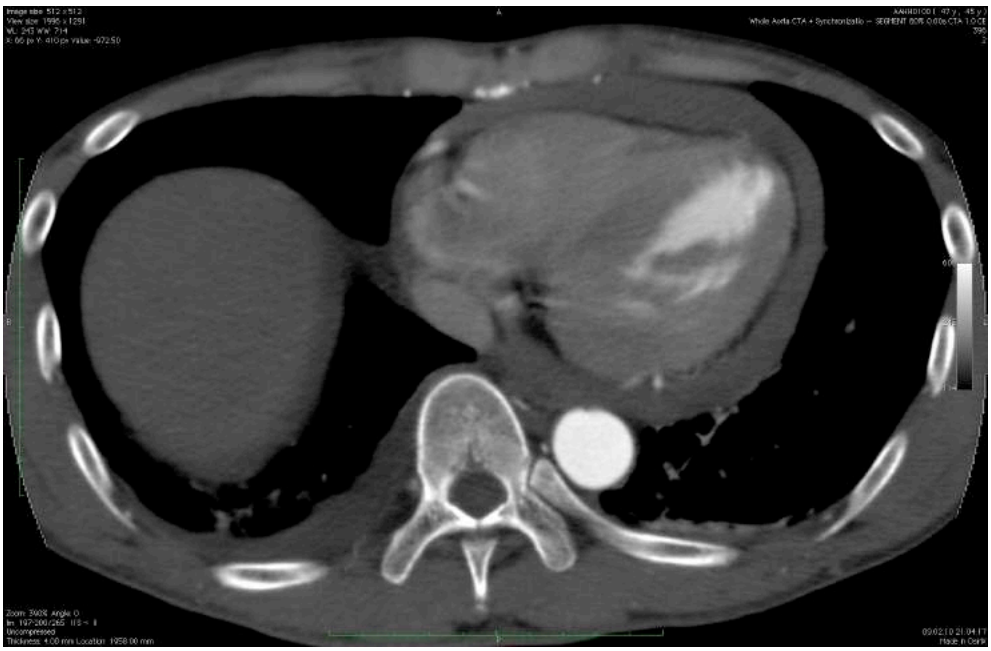

Рисунок 16. МСКТ аксиальный срез у больного с тампонадой сердца обусловлена гемоперикардом.

Ретроградно проксимальное распространение расслоения восходящего отдела аорты, может приводить к вовлечению в расслоение корня аорты и нарушению геометрии аортального клапана, вызывая появление и прогрессирование недостаточности аортального клапана с объемом регургитации (Рисунок 17).

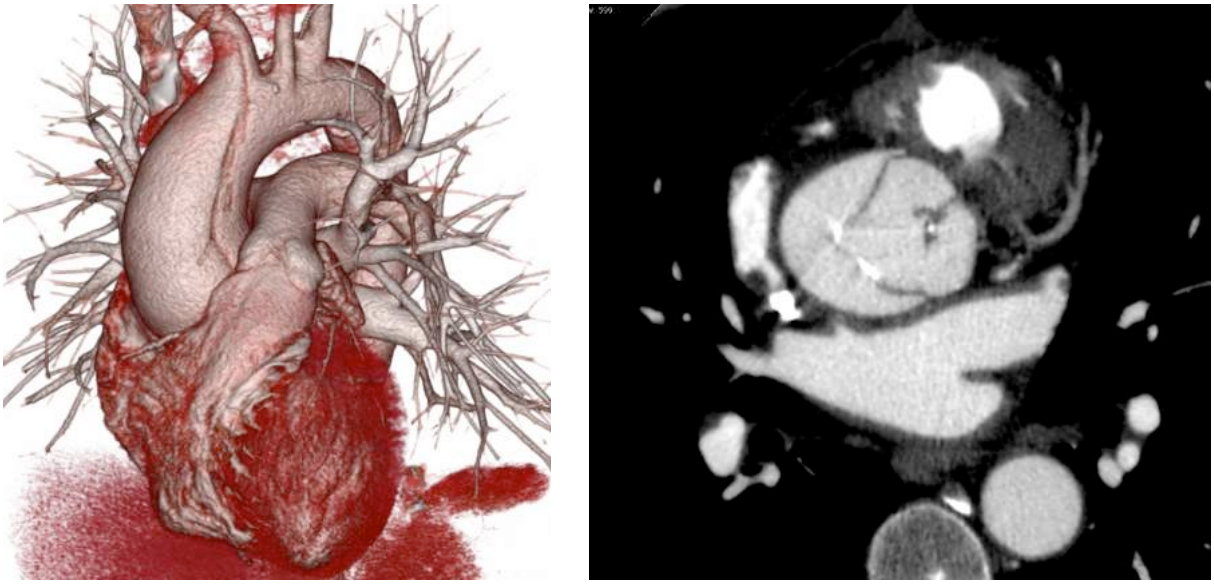

Рисунок 17. Расслаивающая аневризма восходящей аорты с наличием флотирующей интимы и аортальной недостаточностью. Слева-направо: 3D и аксиальные изображения мультиспиральной компьютерной томографии демонстрируют протяженность и расположение фрагментов интимы в просвете восходящей аорты.

Объем и протокол исследования с описанием распространенности при проксимальном расслоении включает в себя данные о протяженности расслоения, наличия и уровня фенестраций, а также информацию о вовлечении брахиоцефальных и коронарных артерий. Размеры аорты фиксируются минимум на 5 уровнях:

фиброзное кольцо АК; середина синусов Вальсальвы;

синотубулярный гребень; середина восходящего отдела аорты;

у устья брахиоцефального ствола.

Обязательным яявляется описание состояния сегментов дуги аорты, так ка результирующим объемом опретианого вмешательства и её радикальность зависят от глубины распространения и дилатации проксимальных сегментов дуги аорты.

Поэтому при анализе необходимо учитывать размеры дуги аорты на 3 уровнях - после отхождения брахиоцефального ствола, между левой ОСА и подключичной артерией и на уровне устья подключичной артерии.

Расслоение нисходящего отдела аорты (группа дистального расслоения) относится к типу прогностически более благоприятных по течению и не рекомендованных к срочному оперативному вмешательству. При дистальном расслоении анализ данных визуальных методов исследования все также должен состоять из набора максимально полной информации о состоянии стенки аорты, её размерах и протяженности расслоения для возможности динамического наблюдения за состоянием стенки аорты.

Определение диаметра аорты максимально на всех уровнях её протяжения:

перешеек аорты; уровень бифуркации трахеи;

уровень левого предсердия; ножки диафрагмы и диафрагмальное отверстие аорты;

уровень непарных висцеральных ветвей (субренальый сегмент брюшной аорты); уровень устьев почечных артерий (интерренальный сегмент брюшной аорты); уровень устья нижней брыжеечной артерии (инфраренальный сегмент брюшной аорты); бифуркация аорты

Обязательно выявляется наличие расслоения ветвей аорты, распространение отслойки на подвздошные артерии, а также гемодинамически значимые стенозы просветов всех визуализируемых сосудов (Рисунок 18).

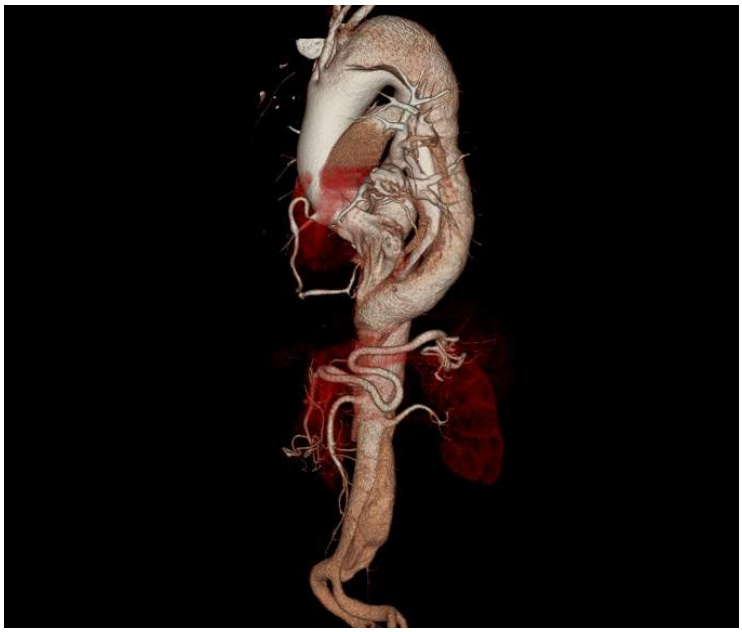

Рисунок 18. МСКТ исследование. Расслоение аорты III типа (группа дистального расслоения).

Как известно, термин «острый аортальный синдром» подразумевает в себя не только расслоение аорты, но и наличие интрамуральной гематомы (ИГ) и пенетрирующей язвы аорты.

Еще в 1920 году морфологами был предложен термин «интрамуральная гематома», для обозначения локального расслоения с надрывом интимы и локальным подинтимальным кровоизлиянием [147, 192, 197, 204].

Эта ургентная патология впервые была описана Yamada (1985) как «расслоение без разрыва интимы». Наличие кровотока в интрамуральной гематоме не наблюдается и нет непосредственного её сообщения с просветом аорты, что характеризуется отсутсвием в гематоме котрастирования при выполнении МСКТ ангиографии (Рисунок 19).

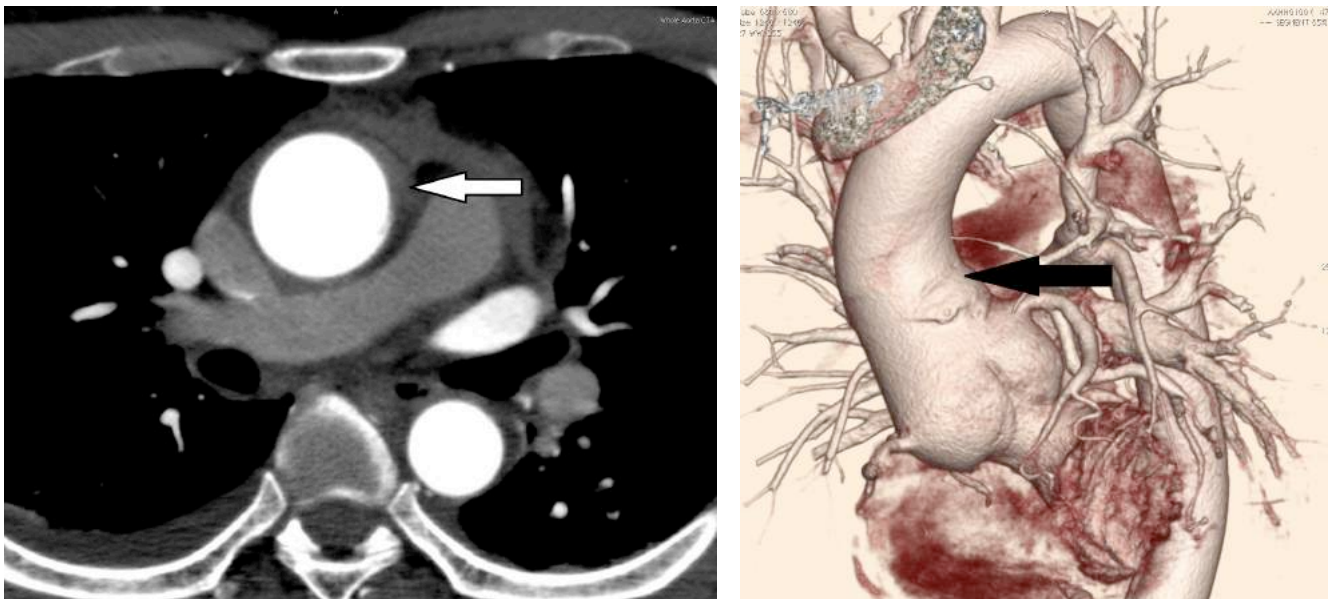

Рисунок 19. Интрамуральная гематома. Слева – аксиальный срез через гематому в стенке восходящей аорты, справа – стрелка в области повреждения стенки аорты и начальными признаками прогрессирующего расслоения.

Сегодня ИГ как начальное состояние нестабильности стенки аорты рассматривается предиктором и триггером диссекции аорты. Сходство острого болевого начала и сходства клинической картины позволяют сформировать тактику ведения пациентов с ИГ схожим образом как при расслоении и тактики ведения пациентов, классифицируют интрамуральную гематому, как и расслоение аорты по Standford: на типы A и B [237].

В результате основного патогенетического механизма развития ИГ - спонтанного разрыва vasa vasorum интрамуральная гематома может развиться у пациентов с артериальной гипертензией. Она может быть спровоцирована и ранее уже существующей пенетрирующей язвой аорты, а также может произойти в результате тупой травмы грудной клетки, сопровождающейся повреждением стенки аорты [268].

Это локальное полуциркулярное или циркулярное утолщение стенки аорты имеет характеризующееся признаками аналогичными присутсвию тромботических масс, однако более ровный внутренний контур просвета аорты (граница интимы), а возможно и присутсвие внутриинтимальных кальцинатов дифференциально отличают ИГ от атероматозных и тромботических масс.

Данное состояние нестабильной стенки аорты может быть патофизиологиче-

ски трансформироваться в расслоение у 16% пациентов [268].

Наши наблюдения ИГ составляли 7 (3,4%) мужчин из общего числа обследованных больных с острым аортальным синдромом. Все больные были обследованы только с помощью МСКТ. Диагноз интрамуральная гематома восходящей аорты был интраоперационно подтвержден в 3 (1,4%) случаях, интрамуральная гематома дуги аорты в двух (0,9%) наблюдениях. У двух (0,9%) больных выявлены изолированные пенетрирующие атеросклеротические язвы.

Прогноз течения заболевания в данной группе соответствует таковому у пациентов с расслоением аорты. Интрамуральная гематома может трансформироваться в классическую диссекцию (от 2 до 20%), привести к развитию аневризмы или псевдоаневризмы (от 2 до 20%), а также может полностью или частично регрессировать (примерно в 10%) [192, 236].

Прогноз течения интрамуральной гематомы может ухудшаться при наличии сочетании картины нестабильности стенки аорты, а именно, с пенетрирующей язвой аорты [204].

Вообще, если горовpить о прогнозе и естественном течении необходимо учитывать её распространение, объем и размер, а также локализация, особенно в стенке восходящей аорты. Неблагоприятным в прогнозе считается локализация ИГ в интраперикардиальном отделе аорты восходящей аорты. Возможными поздними осложнениями являются формирование аневризм и развитие расслоения аорты, требующих хирургического лечения [268, 286].

Описание пенетрирующей атеросклеротической язвы (ПАЯ) впервые было опубликовано в 1934 году [220, 320]. Разрушение внутренней эластической пластинки стенки сосуда при изъязвлении атероматозной бляшки является триггерным механизмом патофизиологического формирования ПАЯ. Дальнейшее подтверждение её разрушающего воздействия является глубокое проникновение в слой t. media через слой интимы. Под воздействием пульсирующего кровотока в просвете аорты слой средней оболочки находидся под механическим воздействием, что и обусловливает кровоизлияние в стенку с формированием локальной интрамуральной гематомы [153, 235, 268]. Характерным для уточнения верифика-

ции ПАЯ является возраст пациентов более 70 лет, с анамнезом клинического проявления артериальной гипертензии и системного атеросклероза.

Пенетрирующие атеросклеротические язвы в аорте, как правило, это фокальные поражения, которые обычно расположены в нисходящей части грудной аорты, хотя они могут встречаться в любом сегменте аорты. Наиболее частой локализацией изменений является средняя/нижняя треть грудного отдела нисходящей аорты [63, 268]. Пенетрирующая атеросклеротическая язва аорты может достигать диаметра до 2,5 см и, как правило, носит множественный характер. В 20% случаев развитие пенетрирующей язвы сопровождается формированием локальной интрамуральной гематомы.

Разрыв атеросклеротической бляшки приводит к образованию кратера в ее основании, с проникновением крови в стенку аорты за пределы интимы. Формирование локализованной ложной аневризмы стенки аорты или локального расслоения стенки — возможное следствие данного процесса. На компьютерных томограммах выявляют «отпочкования» стенки аорты с заостренными краями, обычно на фоне присутствия распространенной атеромы аорты, иногда выявляют внутреннее смещение интимы. Отсутствие язвенного кратера позволяет отличить интрамуральную гематому от пенетрирующей атеросклеротической язвыс интрапариетальным кровоизлиянием (Рисунок 20).

Рисунок 20. Пенетрирующая язва аорты. МСКТ: (а) стрелкой указан «отпочкование» стенки аорты с наличием внутреннего смещения интимы; (б) тот же больной в состоянии после эндоваскулярного стентирования.

Прогноз данного заболевания определяется многими факторами. Так, расположение язвы в восходящей аорте встречается в 2-46% и является прогностически неблагоприятным. Наличие интрамуральной гематомы свидетельствует о более выраженном поражении аорты и предрасполагает к неблагоприятному течению заболевания. Осложнениями данного процесса является формирование ложной аневризмы аорты, развитие расслоения аорты, разрыв пенетрирующей язвы с формированием гематомы средостения, аорто-пищеводной фистулы, кровотечения в полость перикарда или плевральную полость [357, 359, 366].

В литературе освещена проблема и широко изучено влияние на течение аневризмы диссекции, а интрамуральную гематому на уровне аневризмы характеризует как состояние угрожающего разрыва. [147].

«Геморрагическая трансформация тромба» еще один признак нестабильности стенки аорты освещался в литературе отечественных и зарубежных авторов [46, 104]. При этой патологии вследствие роста аневризмы, структура подоболочечного тромба может становиться негомогенной и повышать свою денситометрическую плотность. Такой признак как симптом «полулунного повышения плотности» считается одним из признаков угрожающего разрыва аневризмы [46, 104, 353].

Данные методов визуализации необходимы и для определения объема предстоящей операции. Определение тактики хирургического лечения больным с аневризмой восходящей аорты происходит при наличии полноценной картины заболевания, которая раскрывается после решения нескольких задач, поставленных перед исследованием:

1. Неообходимо провести сайзинг аорты на установленных уровнях (фиброзное кольцо, синусы аорты, синотубулярные гребни и т.д.)
2. Требуется выявление наличия или отсутствия расслоения аортальной стенки с последующим определением протяженности расслоения аорты и

степени вовлечения в процесс аортального клапана, устьев коронарных артерий

3. Проводится анализ состояния «истинного» и «ложного» просветов аорты с детализацией их локализации и размера, присутсвия тромбоза и фенестраций
4. Выясняется наличие и объем свободной жидкости в серозных полостях: перекард и плевральная полость.

Применение магнитно-резонансной томографии позволяет определять аневризму аорты неинвазивно, без лучевой нагрузки и возможно без контрастного вещества. При аппаратной возможности, целесообразно проводить исследование аорты на всем протяжении.

Измерение диаметра аорты на установленных уронях лучше проводить с помощью МР Т2 последовательностей «с темной кровью» (Рисунок 21).

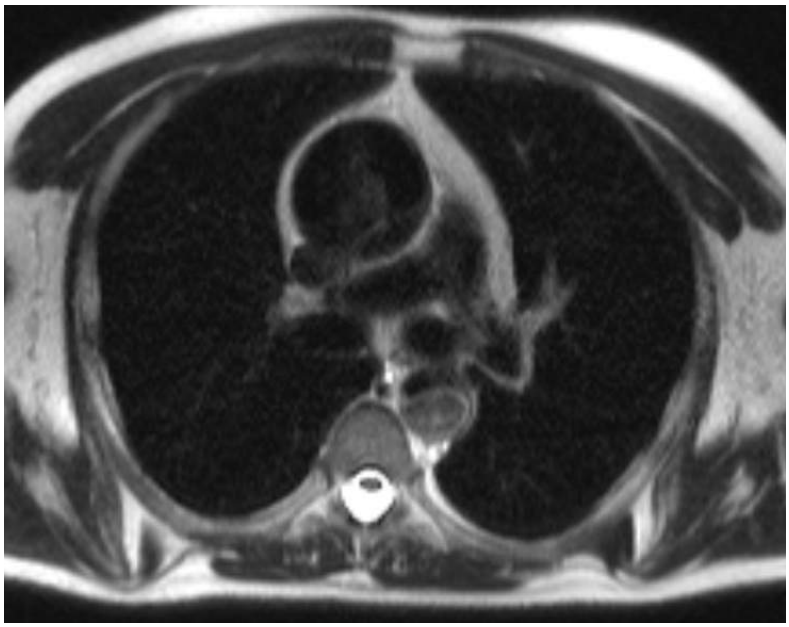

Рисунок 21. МРТ исследование аорты с расслоением восходящей и нисходящей аорты. На Т2 последовательности с «темной кровью» видна диссекция интимы в просветах расширенной восходящей аорты и в грудной аорте.

Однако, существуют недостатки метода с появлением артефактов от медленного кровотока («slow-flow»), которые можно ошибочно расценить как тромбоз или отслойку интиму. В таких ситуациях комплекное применение сверхбыстрых градиентных последовательностей «со светлой кровью», такие как SSFP или

FLASH (Siemens), позволит избежать затруднений в интерпретации получаемых МР данных. (Рисунок 22).

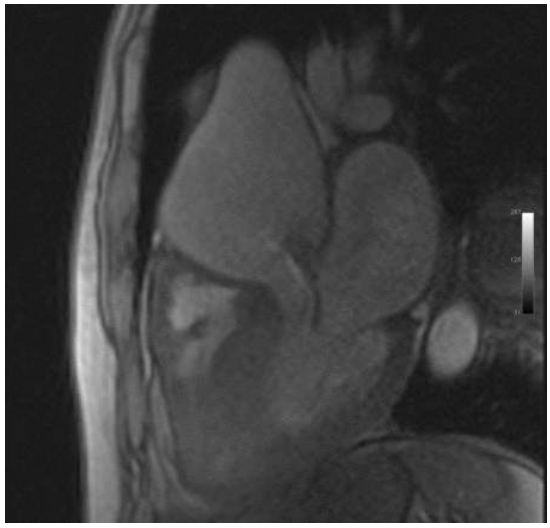

Рисунок 22. МРТ исследование восходящей аорты. На МР последовательности со «светлой кровью» анеризма корня аорты с наличием высокоинтнесивного потока в расширенном аортальном клапане.

Магнитно-резонансная ангиография с введением контрастного вещества после соответствующей программной обработки располагает возможностями трехмерного построения представленных изображений, что делает эту методику полноценно конкурентноспособной с МСКТ (Рисунок 23).

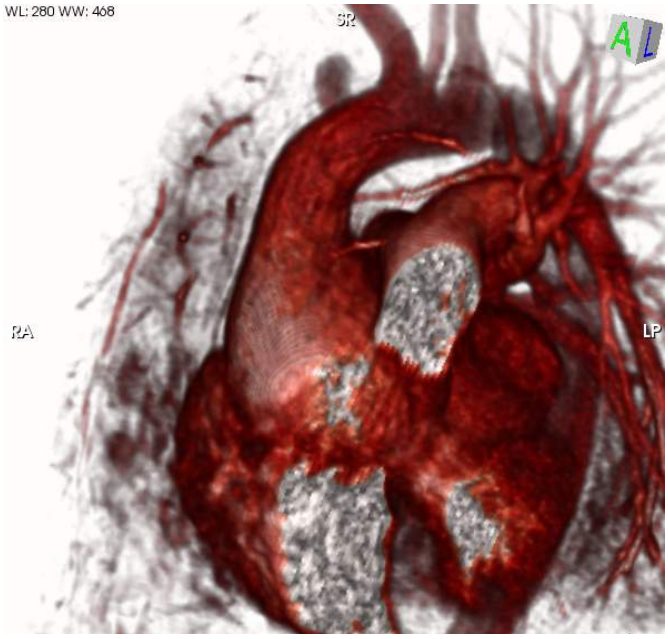

Рисунок 23. Аневризма корня аорты. Трехмерная реконструкция данных МРТ ангиография грудной аорты с применением контрастного вещества

В наблюдениях за больными после протезирования восходящей аорты с сохранением функции аортального клапана или с выполнением его пластики нам удавалось с помощью МРТ с применением МР-кино последовательностей визуально оценить состояние створок аортального клапана и их коаптацию (рисунок 24).

Методом МСКТ детально оценить состояние клапанного аппарата, коронарных артерий и некоторые функциональные параметры работы сердца можно только при проведении МСКТ исследования с кардиосинхронизацией.

Сегодня парк компьютерных томографов оснащён высокоскоростными многодетекторными аппаратами, способными провести исследование на одной задержке дыхания, а в экстренных ситуациях и без задержки дыхания с огромным набором (от 600 и выше) аксиальных срезов толщиной 0,5-1мм.

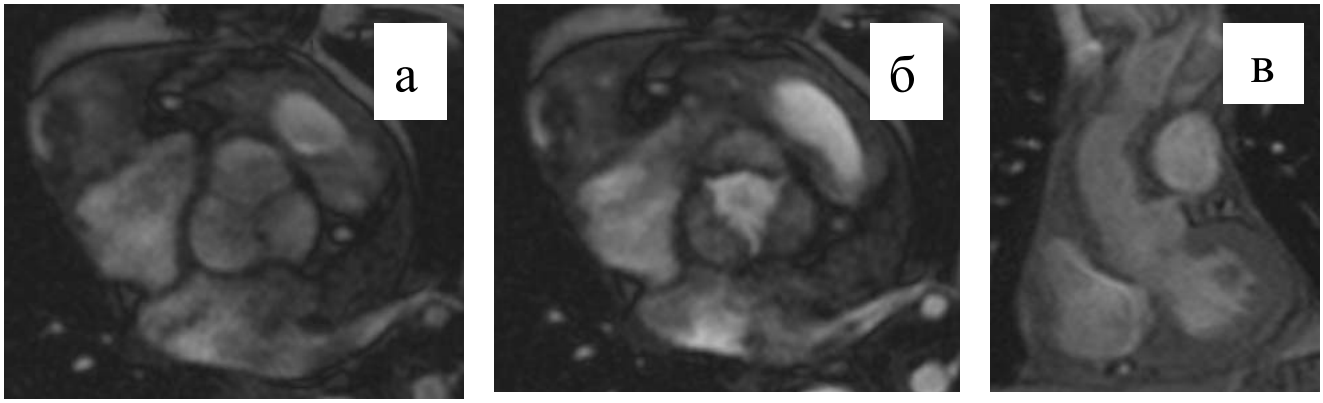

Рисунок 24. МРТ аорты после супракоронарного протезирования восходящей аорты. МР-кино последовательность: (а) коаптация створок аортального клапана диастола, (б) полное симметричное ситолическое открытие аортального клапана, (в) тот же больной коронарная проекция локализации кондуита восходящей аорты.

Проблема двигательных артефактов от дыхания пациента уже не является актуальной, тогда как синхронизация исследования с сердечным ритмом больного рекомендовано должна применятся в случаях исследования грудной аорты. Особенно речь идёт о комбинированном анализе поражений коронарных артерий и стенки корня аорты.

Без ЭКГ синхронизации движение стенки корня аорты во время сердечного цикла вызывает артефакты на изображениях больше чем в 90% исследований.

Синхронизованные изображения "замораживаются" в определенных фазах сердечного цикла (рисунок 25).

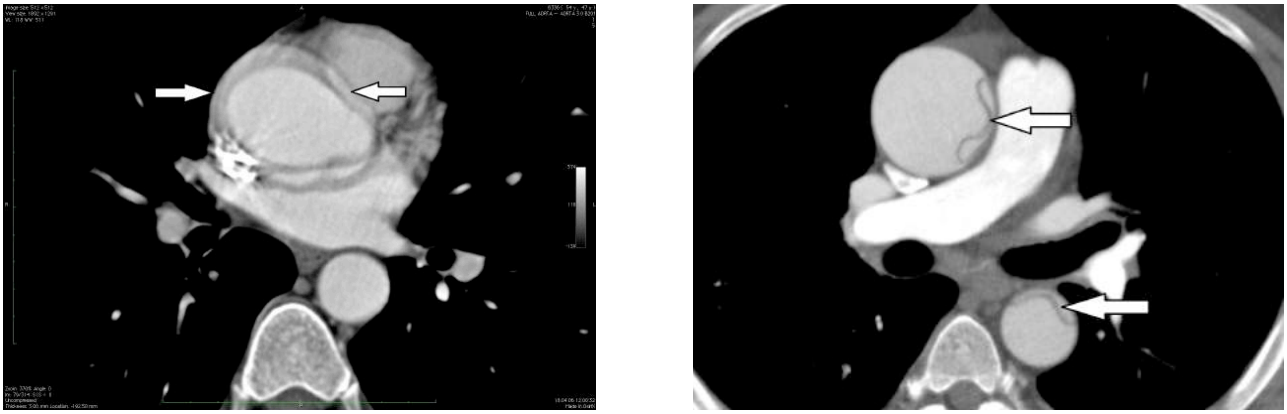

Рисунок 25. Аксиальные изображения МСКТ. Слева без ЭКГ синхронизации: мелкие стрелки демонстрируют эффект псевдорасслоения при дефекте от движения стенки корня аорты. Справа синхронизация с сердечным ритмом позволяет (большие стрелки) выявить циркулярную отслойку в восходящей и нисходящей грудной аорте.

Хотя аксиальные срезы (рисунок 25) являются основными в оценке МСКТ данных, использование двумерных и трехмерных методов переформатирования, может облегчить интерпретацию и определить ход и объем операции (рисунок 26).

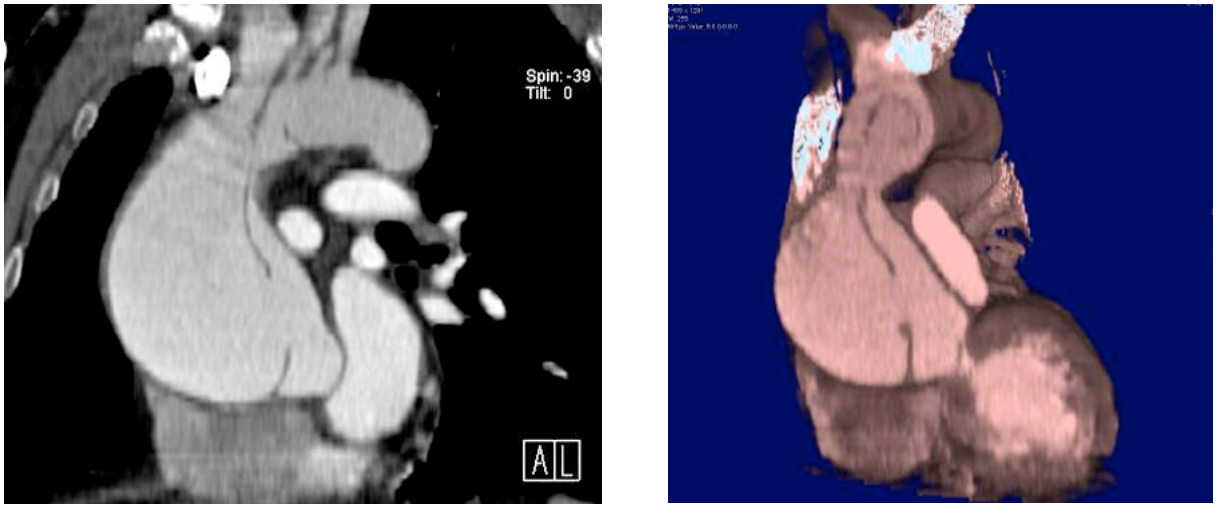

Рисунок 26. Аневризма восходящей аорты с расслоением II типа по De Bakey. Перереформированные МСКТ изображения: слева мульти-планарная реконструкция, справа – 3D реконструкция объемного рендеринга.

Физиологические движения органов вызывают артефакты и усложняют или даже делают невозможной однозначную интерпретацию изображений. ЭКГ-

синхронизация – рекомендованный компонент исследований сердца и восходящего отдела аорты. Программное обеспечение в компьютерных томографах последних поколений осуществляет включение записи ЭКГ сигнала от пациента в набор данных, собираемый во время сканирования.

Использование подобного программного обеспечения дает возможность подавить динамические артефакты, вызываемые сокращениями сердца, посредством синхронизации сбора данных с электрокардиографическим сигналом. Для этих целей частота сердечных сокращений прослеживается с помощью электрокардиографа (ЭКГ-блока) и оценивается для запуска сканирования или восстановления данных. Маркированные электроды электрокардиографа в 3-х отведениях (рисунок 27б) устанавливаются пациенту перед началом МСКТ исследования. После этого на экране кардиомонитора и в диалоговом окне монитора оператора появляется соответствующая ЭКГ кривая, с указанием частоты сердечных сокращений для каждого удара сердца, минимальной, максимальной и средней частота сердечных сокращений за последние 30 секунд (рисунок 27а).

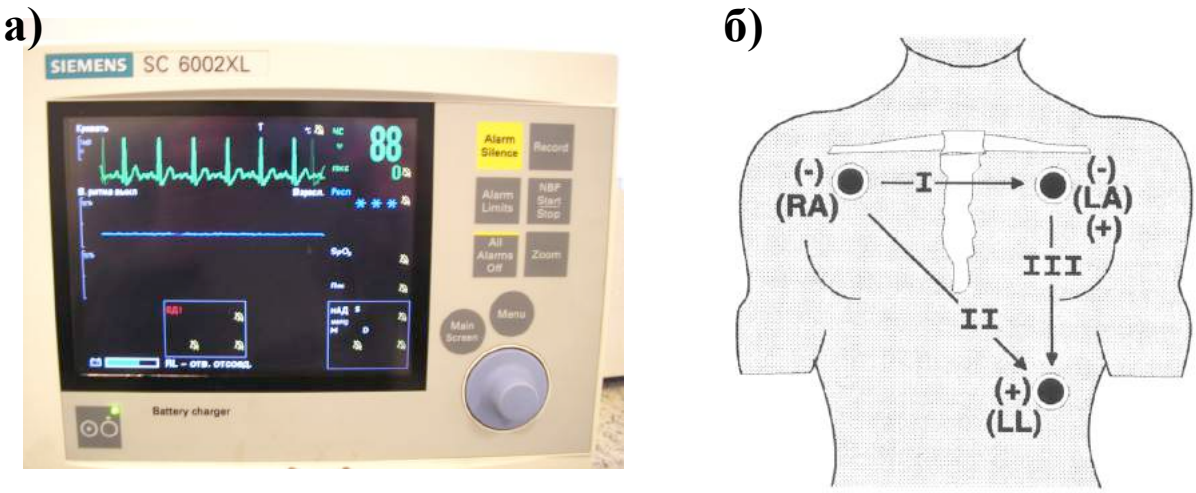

Рисунок 27. Внешний вид ЭКГ-монитора (а) и схема расположения электродов для выполнения записи ЭКГ сигнала при кардиосинхронизации (б).

Зубцы R отмечены как синхронизирующие импульсы. По расположению окон сканирования на ЭКГ кривой мы можем фиксировать фазу сердечного цикла, восстанавливаемую для текущей установленной задержки запуска (Рисунок 28).

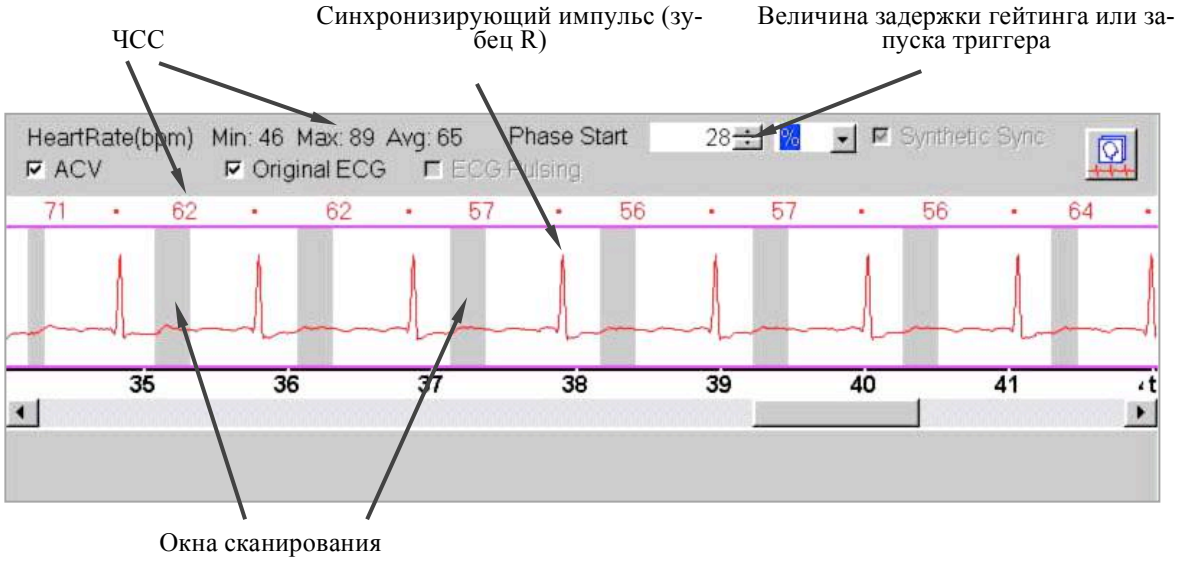

Рисунок 28. ЭКГ кривая представленная в диалоговом окне HeartView CT (Somatom Volume Zoom, Siemens, Germany).

Обеспечение синхронизации при сборе данных с параллельной цифровой записью ЭКГ сигнала и последующее восстановление данных, осуществляется после выполнения оператором ряда действий, установленных программным пакетом. Кроме того, возникновение внеочередных сокращений сердца, вызываемых наличием нарушений ритма у исследуемых пациентов, также могут быть корректированы с помощью компьютерной обработки.

В настоящее время МСКТ и МРТ аппараты предлагают проспективную и ретроспективную методику ЭКГ синхронизации. Разница между ними в том, что реконструкция получаемых изображений осуществляется при проспективной технике только лишь в той фазе сердечного цикла, в которой собирались первоначальные данные. При ретроспективной методике синхронизации реконструировать фазу сердечного цикла можно из всего набора собранной за все исследование информации и фазу сердечного цикла можно индивидуально подбирать.

Диагностика аневризмы восходящей аорты с наличием или без расслоения её стенки сегодня подробно описана и не является предметом дискуссии в научной литературе. Технические результаты и разработки методик диагностики за последние 10-15 лет привели к быстрому выявлению и расраспознаванию

заболевания и позволили снизить дооперациоиную летальность [84, 97]. Единственный метод радикальной помощи больным с аневризмой восходящей аорты и расслаивающей аневризмой типа «А» по Daily (Daily P.O., et al, 1970) – хирургическое вмешательство.

Аневризмы восходящей аорты являются одними из наиболее тяжелых и угрожающих жизни заболеваний. В этих условиях наибольшую роль в выявлении, оценке распространения и объема патологических изменений в стенке аорты принадлежит методам визуализации с наибольшим качеством н быстротой диагностики этих поражений.

Методы получения изображений сердца и сосудов тем или иным способом, так называемые визуальные методы, относятся к прямым методам и являются определяющими в диагностике аневризмы аорты. К таким методам относятся: рентгенография, ультразвуковое исследование (эхокардиография, ЧПЭХО, ультразвуковое исследование), магнитно-резонансная томография, мультиспиральная компьютерная томография, аортография и вентрикулография [84].

Клиническое наблюдение.

Больная М., 53 лет, поступила в отделение хирургии аорты и ее ветвей РНЦХ им. акад. Б.В. Петровского 04.04.2012 с **жалобами** на осиплость голоса, постоянную одышку, которая резко усиливается в положении на правом боку, постоянные ноющие боли в левом плечевом поясе, повышение АД макс. до 170/130 мм рт. ст., сухой кашель.

Из анамнеза: В течение жизни жила в деревне, выполняла тяжелую физическую работу. С 2010 года отметила постепенное появление одышки, которая со временем прогрессировала. Значительное ухудшение состояния отмечает с октября 2011г, больная задыхалась и в покое, появилась осиплость голоса. Последние 3 мес. перестала ходить, появилось западение кожи при вдохе в области яремной вырезки. В анамнезе перенесенный сифилис. Со слов больной проходила курс лечения, однако, полного курса лечения она не получила.

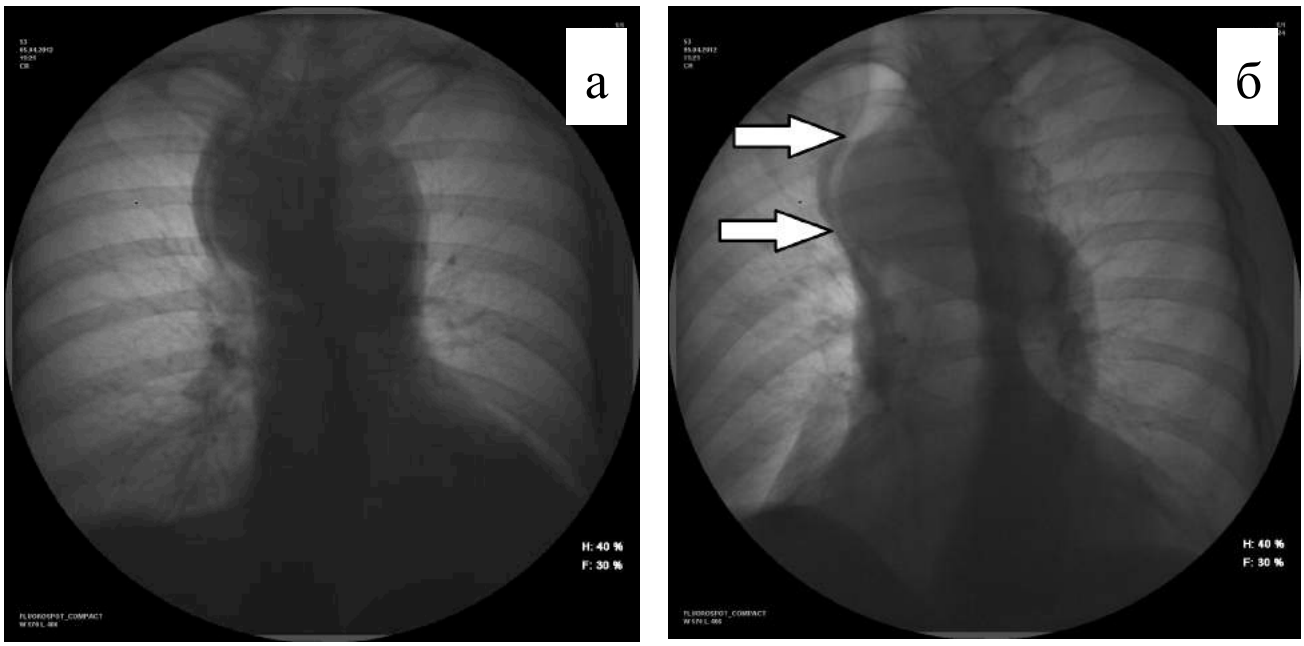

Рисунок 29. Рентгенологическое исследование в прямой передне-задней (а) и косой (б) проекциях определяет расширение и деформацию контура дуги аорты с картиной сужения и смещения трахеи (белые стрелки).

Рентгенологическое исследование: при полипозиционной рентгеноскопии и рентгенографии органов грудной клетки легочные поля прозрачны. Легочный рисунок не изменен. Корни легких структурны, не расширены. Отмечается значительная девиация трахеи вправо и ее сдавление (Рисунок 29). Диафрагма подвижна, расположена обычно. Аорта неравномерно значительно расширена в области дуги и уплотнена.

Эхо-КГ: визуализация сердца из стандартных доступов затруднена. Полости сердца не расширены, восходящая аорта - 4.4 см, фиброзное кольцо АК 24 мм, аортальной недостаточности нет. В сечении сердца из супрастернального доступа лоцируется дуга аорты - до 7 см.

МСКТ аорты: отмечается компрессионный ателлектаз сегмента S1 правого легкого за счет ложной аневризмы аорты. Трахея в грудном отделе смещена вправо и стенозирована, главные бронхи не изменены. От уровня устья брахиоцефального ствола на протяжении 86 мм с включением перешейка определяется аневризматическое расширение дуги аорты с образованием ложной аневризмы 89мм х 74мм. Дефект в дуге аорты 43мм х 39 мм, окружен тромботическими массами, брахиоцефальный ствол и безымянная вены оттеснены кпереди (Рисунок 30).

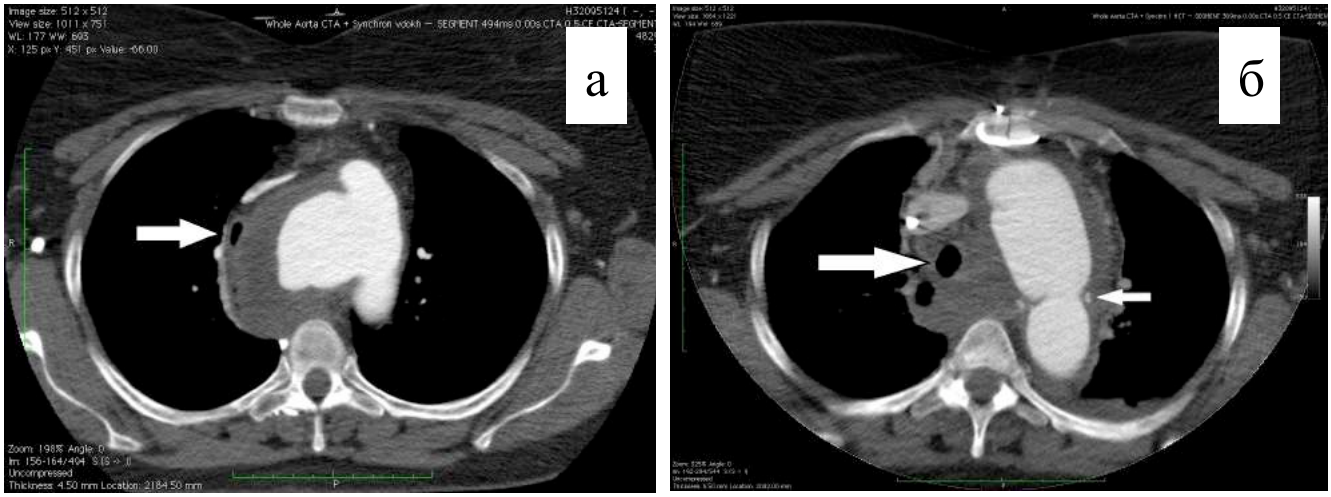

Рисунок 30. МСКТ грудной аорты у пациентки с ложной сифилитической аневризмой до (а) и после (б) операции. На аксиальных срезах малая стрелка (б) указывает на уровень дистального анастомоза кондуита дуги аорты. Уменьшение объёма гематомы и степени сдавления органов средостения определено по расправлению просвета трахеи (большие стрелки) и верхней полой вены.

Лабораторные данные: при исследовании крови выявлено сифилис (анти - ТР АТ) положительный, кардиолипин +++, РПГА ++++, ИФА – положительный. При дополнительном обследовании получены результаты: РИБТ - 70%, РИФ абс. 200 - реакция положительная 4+, КСР - РМП - 4+, Троп. ант. - ++++, Кард. ант.- ++++, титр 1: 320.

Учитывая данные обследования и прогрессивное ухудшение состояния, по витальным показаниям в связи с угрозой разрыва аневризмы была выполнена операция: «Протезирование восходящей и дуги аорты синтетическим протезом от синотубулярного гребня до уровня устья левой подключичной артерии с имплантацией брахиоцефального ствола, левой общей сонной артерии в бок протеза в условиях гипотермии до 26°С и антеградной моногемисферальной перфузии головного мозга». **Интраоперационно**: по задней стенке дуги аорты - дефект стенки диаметром 5 х 4 см (на 2/3 окружности аорты). Из полости ложной аневризмы частично удалены тромботические массы. Ревизия полости ложной аневризмы не возможна. Аорта частично пересечена проксимальнее устья левой подключичной артерии. Сформирован дистальный анастомоз между сосудистым протезом и дистальным отделом дуги аорты. В протезе сформировано окно, имплантированы

брахицефальный ствол, левая общая сонная артерия на единой площадке. Сформирован проксимальный анастомоз между восходящей аортой на 2 см выше синотубулярного гребня и синтетическим протезом «Васкутек»

Результаты морфологического исследования. ***Микроскопическая картина:*** В стенке аорты, преимущественно в среднем слое, выявлена воспалительная инфильтрация, распространяющаяся по ходу vasa vasorum. Воспалительные инфильтраты представлены лимфоплазмацитарными элементами с примесью эпителиоидных клеток, единичными гигантскими многоядерными клетками типа инородных тел (рис. 31а). Определяются мелкие фокусы некроза, деструкция эластических волокон с очажками разрастания грубоволокнистой соединительной ткани. В наружном слое аорты инфильтраты, представленные лимфоцитами и плазматическими клетками, распространяются в виде муфт по ходу мелких сосудов.

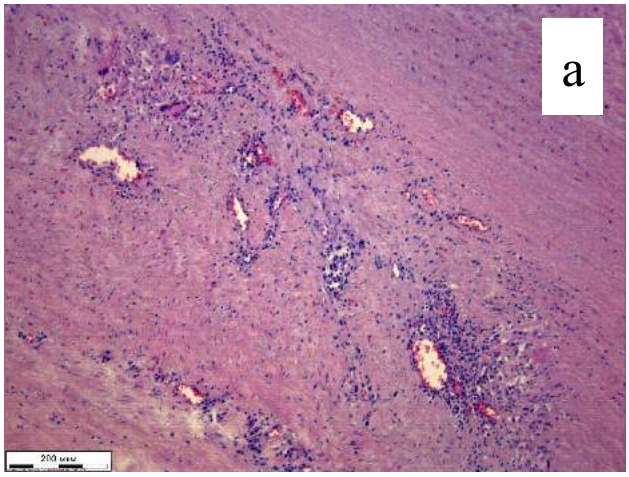

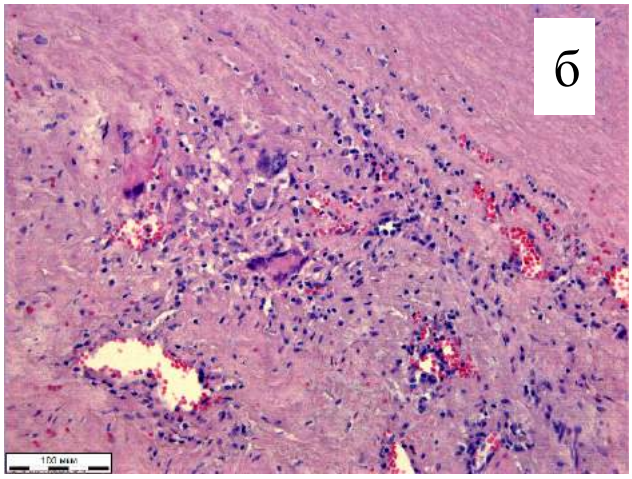

Рисунок 31. Лимфоплазмоцитарная инфильтрация по ходу vasa vasorum с примесью эпителиоидных клеток и гигантоклеточная реакция. Окраска гематоксилином и эозином. (б) – фрагмент с увеличением х200.

В послеоперационном периоде у больной отмечались явления энцефалопатии с постепенной нормализацией состояния. Больная экстубирована через 14 часов после операции. Отмечено значительное улучшение состояния – прошла одышка, значительно уменьшился болевой синдром. Швы сняты в срок, раны зажили первичным натяжением. Больная выписана на 9 сутки послеоперационного периода.

Рисунок 32. МСКТ грудной аорты у пациентки с ложной сифилитической аневризмой до (а) и после (б) операции (реформация объемного рендеринга, вид сзади). Уменьшение объёма гематомы и сдавления трахеи.

На контрольной МСКТ на 8 сутки п/о периода (рисунок 32б): снижение объемного воздействия на просвет трахеи. Парапротезно по контуру кондуита восходящей аорты и у края протеза дуги – скопление отграниченного неоднородного жидкостного выпота (17-56HU).

Одним из самых доступных инструментальных методов исследования является рентгенологический. По данным Robicsek F. (1984) около 50% аневризм грудной части аорты выявлялись при рентгенологическом исследовании, произведенном при профилактических обследованиях или по совершенно другим поводам. Полипозиционное исследование, дополненное рентгеноскопией предоставляют полную картину изменения контуров средостения, но только многофакторную, сотоящую из нескольких теней.

Сегодня, из-за явных преимуществ многослойная спиральная компьютерная томография (МСКТ) является основным методом диагностики патологических изменений грудной аорты (рисунок 33). В отличии от обычной ангиографии, МСКТ предоставляет информацию и о характере изменений стенки аорты, и о просвете аорты.

Рисунок 33. Сифилитический аортит и аневризма дуги аорты. МСКТ с реформацией объёмного рендеринга предоставляют в трёхмерном изображении локализацию, протяжённость аневризмы, а также взаимоотношение с проксимальными сегментами брахиоцефальных артерий.

Способность МСКТ реконструкции в мультиплоскостном и 3D формате используется для оценки и определения размеров, морфологических особенностей аневризмы, её взаимоотношения к органам средостения, идентификации осложнённых форм течения аневризм и диагностике разрывов. Это позволяет с высокой точностью (92-98%) дифференцировать изменения в грудной аорте, а в некоторых случаях правильно предсказывать потребность (94%) в гипотермическом циркуляторном аресте во время хирургической операции.

Хотя аксиальные срезы являются основными в оценке МСКТ данных, использование двумерных и трехмерных методов переформатирования, может облегчить интерпретацию и определить ход и объем операции (Рисунок 5).

В большинстве случаев, прогрессирование аневризматического расширения встречается при синдроме «нарушения соединительной ткани». Лечение данного осложнения значительно сложнее первичных вмешательств, что связано с выраженным спаечным процессом. Среди наших больных оперированных в РНЦХ им. акад. Петровского данное осложнение отмечено на сроках от 1 до 10 лет после первичной реконструкции аорты с имплантацией висцеральных ветвей по методике Крауфорда (Рисунок 34).

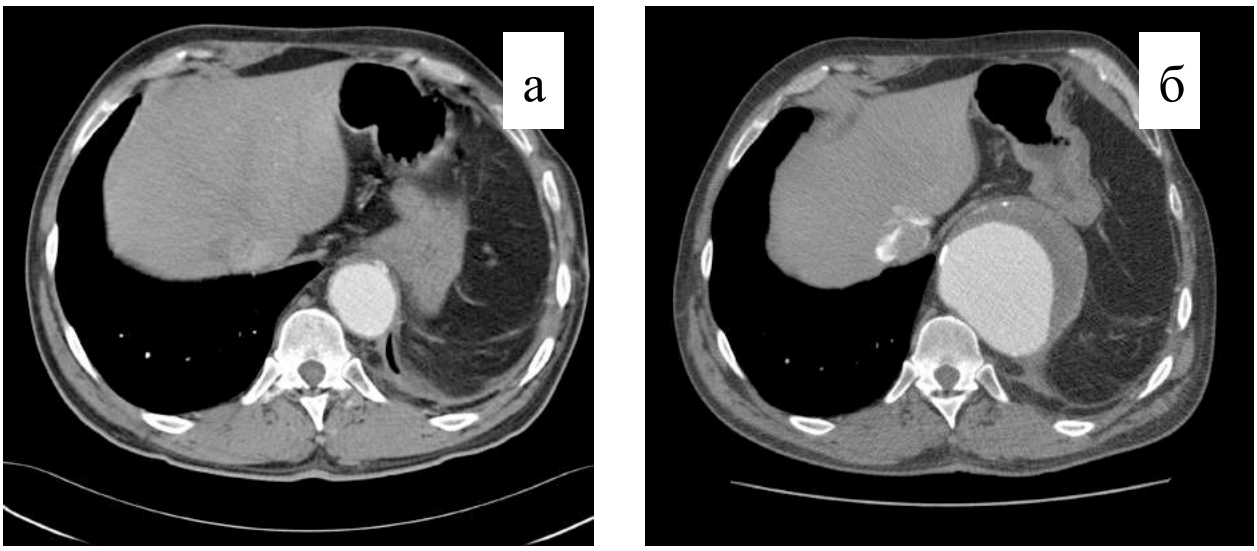

Рисунок 34 МСКТ исследование. После протезирования торакоабдоминальной аорты (а), через 10 лет после операции (б).

Диагностика аневризм в области имплантированных площадок выполнена по данным МСКТ при контрольном исследовании. Исходя из результатов и угрозы разрыва, больным выполнены повторные реконструкции аорты с протезированием висцеральных ветвей аорты протезом Косели.

Анализ данных обследований оперированных с выявлением аневризматическую трансформацию площадок аорты показал тенденцию к таковой при технике косого («коброобразного») анастомоза и имплантации висцеральных ветвей по методике S. Crawford (среди 23 больных - 4 (17,4%) аневризмы). Это доказывает не радикальный характер использования данного вида анастомоза и применения больших площадок аорты с целью имплантации ветвей в протез. Более оправданным вмешательством в этой ситуации будет максимальная замена стенки аорты в зоне анастомозов (операция Коссели - рисунок 14) .

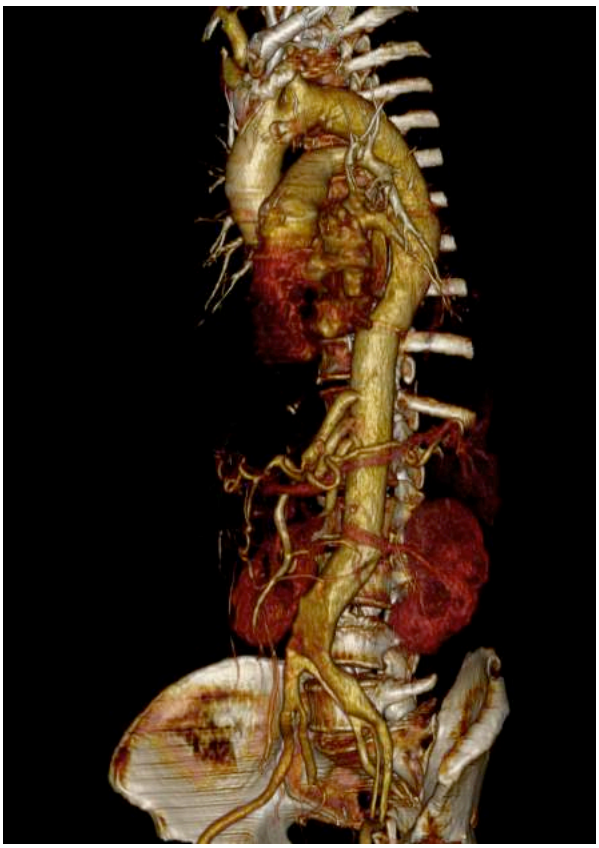

Рисунок 35. МСКТ исследование. После операции по Коссели.

При наличии дисплазии соединительной ткани у пациентов с аневризмами грудной и торакоабдоминальной аорты и расслоением аорты А и В типа (по Stanford) возникает необходимость хирургического лечения различных отделов аорты. Эта проблема может иметь этапное и одномоментное протезирование аорты.

Концепция локального протезирования при расслоении подразумевает собой протезирование участка аорты в области ее наибольшего первичного повреждения (расслоения). Ю.В. Белов (2000 г.) впервые ввел в хирургическую практику термин locus minoris resistenciae (место наименьшей сопротивляемости) при ее дистальном расслоении, то есть протезирование наиболее измененного участка аорты.

По нашему мнению, если методику локального протезирования аорты сочетать с направлением кровотока в истинный канал аорты, то результат операций не будет уступать радикальным операциям. При выполнении методики «локального» протезирования аорты больным показано динамическое

наблюдение в послеоперационном периоде в связи с возможностью аневризматической трансформации расслоенного участка аорты, что связано с дисплазией соединительной ткани.

Наиболее важным моментом при «локальном протезировании аорты является гемодинамическая коррекция в области дистального анастомоза.

Соответственно в более раннем периоде, до 2006 года, в РНЦХ им. акад. Петровского Б.В. выполнялся вариант коррекции кровотока с направлением его в оба канала и с клиновидным иссечением расслоенной мембраны в аорте с целью не нарушить кровоток в висцеральных ветвях (рисунок 36).

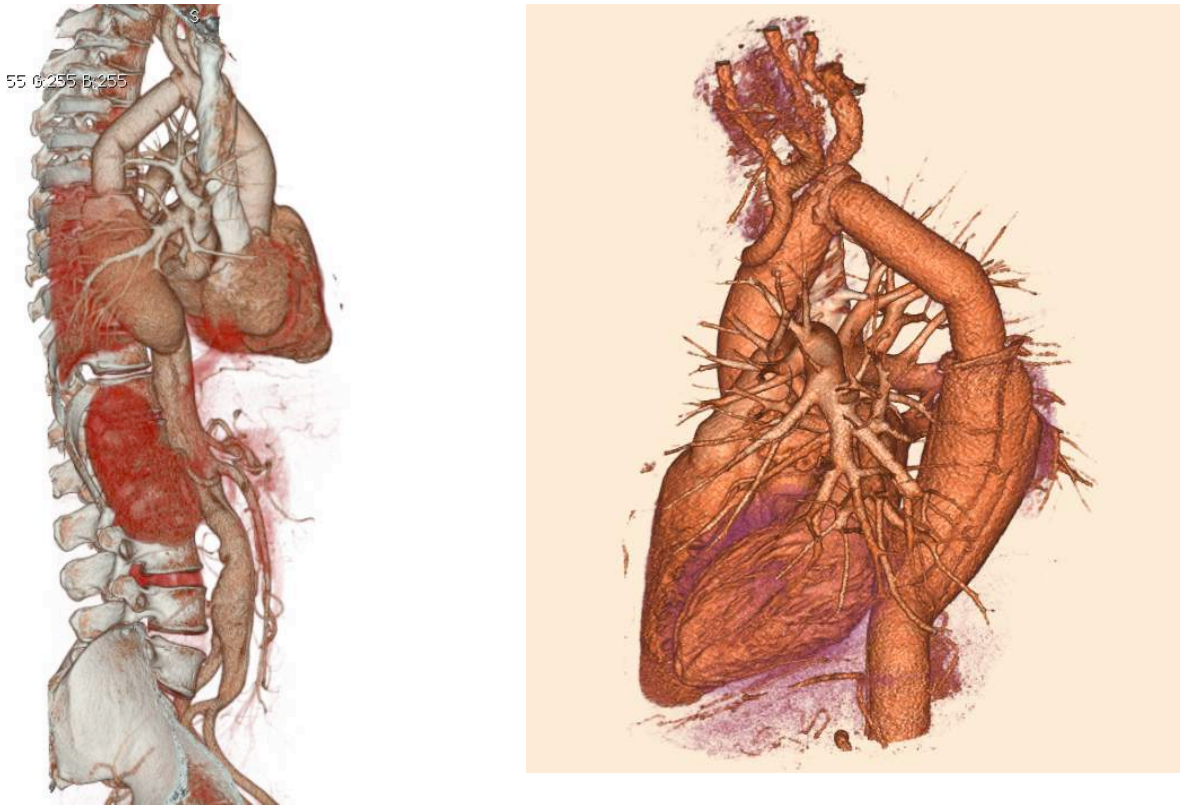

Рисунок 36. МСКТ исследование с трехмерной реконструкцией изображений. После операции «гемодинамической коррекции» II типа. Отчетливо видно контрастирование всех каналов аорты от дистального края кондуита.

Однако, наличие кровотока в ложном канале грозит дальнейшей дилатацией и разрывом аорты в отдаленном периоде, т.е. отсутствует радикальность вмешательства, если направлять кровоток в оба канала. Более радикальным направление кровотока в истинный канал аорты (гемодинамическая коррекция 1 типа) способствует тромбообразованию в ложном канале аорты до уровня

фенестрации дистальнее анастомоза в связи с образованием слепого мешка (рисунок 37).

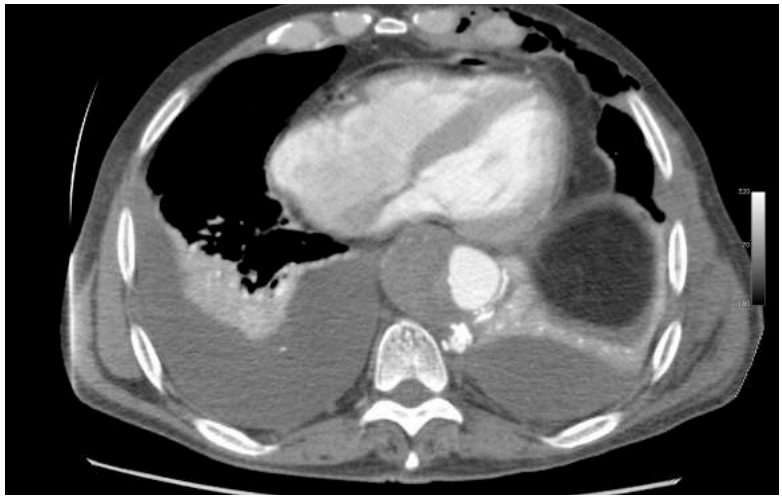

Рисунок 37. МСКТ исследование. После операции «гемодинамической коррекции» I типа. Тромбоз ложного канала

Возможность МСКТ и МРТ получать данные об изменениях не только в просвете аорты, но и окружающих её парааортальных тканях на всем протяжении исследования, дает неоценимое превосходство в объеме представляемой информации особенно в послеоперационном периоде. Именно тогда, от методов диагностики требуется анализ состояния легких, наличия и объема выпота в серозные полости, парааортальных затеков и отграниченных скоплений, выявление парааортальных и парапротезных фистул (рисунок 38).

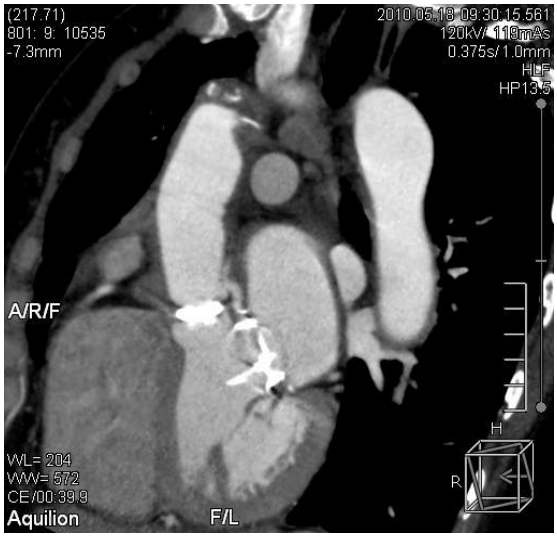

Рисунок 38. МСКТ исследование. Парапротезная фистула у больной с синдромом Марфана.

5.4 Особенности визуализации на этапах эндоваскулярного протезирования аорты

По сравнению с хирургическими вмешательствами и с консервативным лечением больных острым дистальным расслоением аорты, частота осложнений и выживаемость при ее стентировании имеет значительно более оптимистичный результат (частота параплегий 0-0,8% против 5-6% при хирургии, летальность до 3,8-10% против 30-40% при хирургии).

Однако, эндоваскулярное стентирование не всегда возможно выполнить технически при большом диаметре аорты (более 45 мм), при близком расположении фенестрации к ветвям дуги аорты, патологической извитости аорты, отсутствие проксимальной и дистальной «шейки». Как и при любом другом вмешательстве имеются специфические осложнения – затек под край стента внутри просвета аорты (эндоликинг), миграция стента, неврологические осложнения.

Важный момент при стентировании нисходящей аорты - это точное знание расположения проксимальной фенестрации, так как при неполном ее закрытии может возникнуть проксимальный эндоликинг крови под стент в ложный канал аорты, что нарушает радикальность вмешательства (рисунок 39).

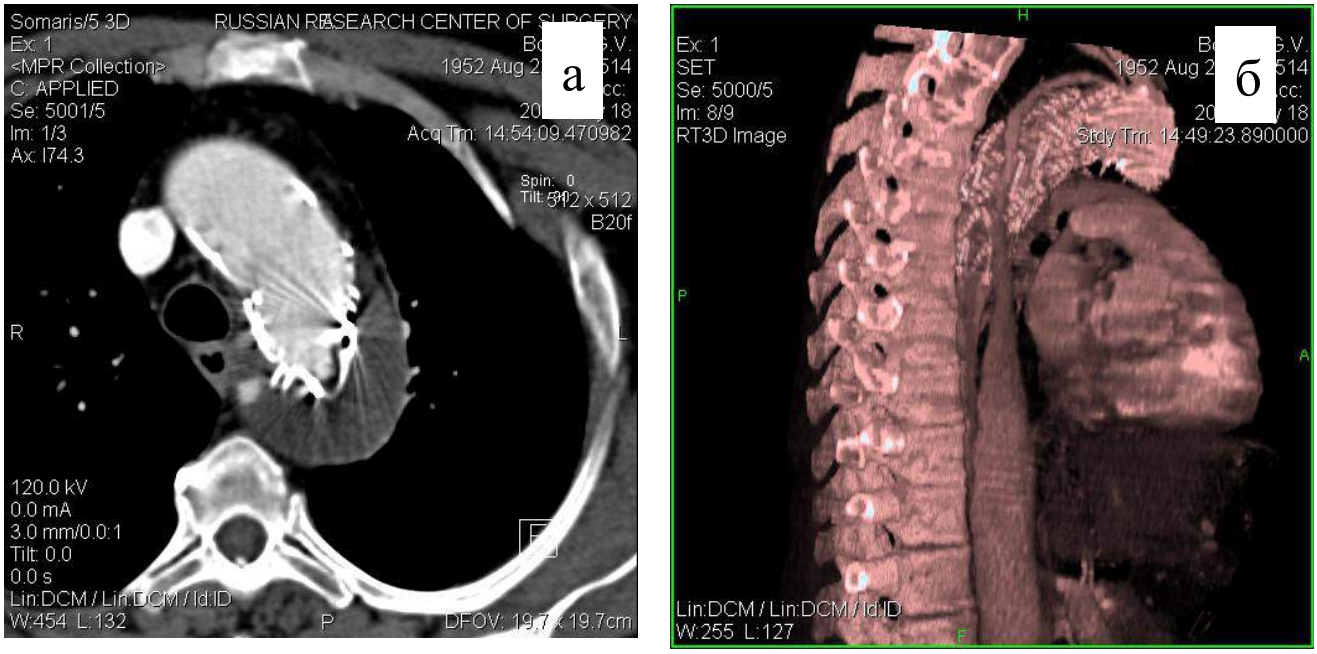

Рисунок 39. МСКТ аорты после стентирования IIIB типа расслоений. Эндоликинг Iа типа под край стента с продолжением в просвет ложного канала: а - аксиальный срез МСКТ на уровне уровня затека, б – 3D реконструкция МСКТ.

При большом патологическом изгибе аорты также могут возникать осложнения с проведением и адекватной установкой стента в нисходящую аорту, что связано с его «изломом» и нарушением в этой зоне герметичности прилегания стента.

Вопрос о переключении подключичной артерии решается до, или после стентирования, в зависимости от компенсации кровотока в левой руке и выраженности стил-синдрома.

После установки стента в истинный канал аорты происходит его декомпрессия, он расправляется, что уменьшает выраженность «мальперфузии» внутренних органов. Это связано с закрытием проксимальной фенестрации интимы, которая исключает кровоток в проксимальных отделах ложного канала и ведет к его тромбозу (рисунок 40).

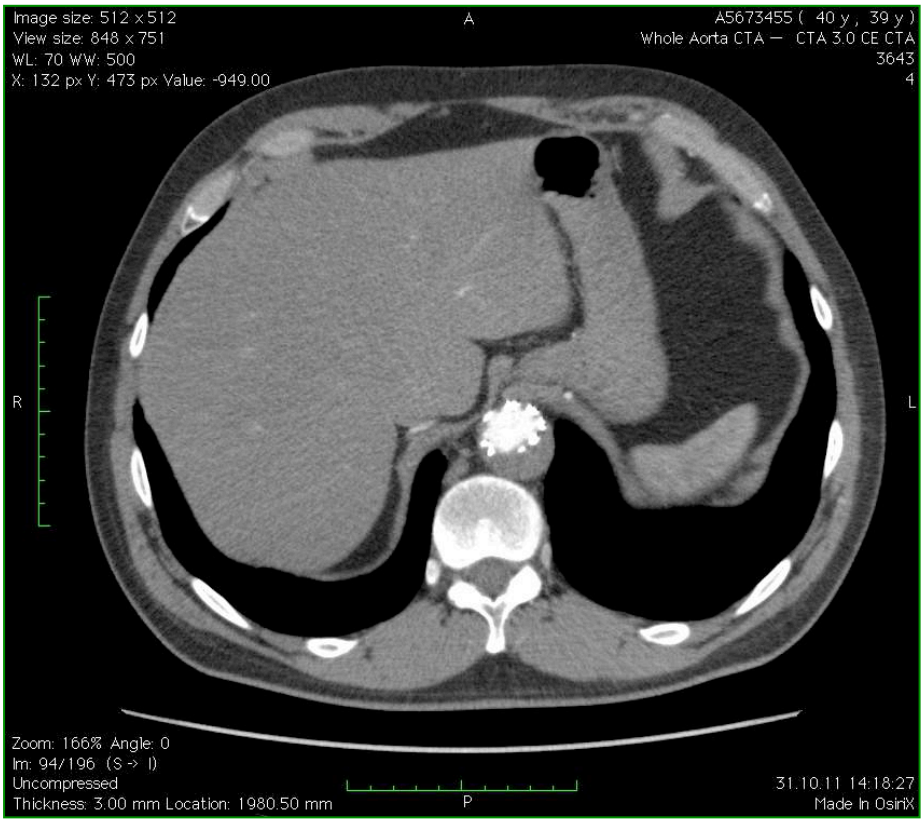

Рисунок 40. МСКТ аорты после стентирования IIIB типа расслоения. Тромбоз ложного канала при отсутсвии кровотока через проксимальную фенестрацию.

Нужно отметить, что прогностическими факторами разрыва считается рост аневризмы более 4 мм за 6 месяцев, а также неприятные ощущения в области аневризмы брюшной аорты. К факторам риска также относится и форма аневриз-

мы – веретенообразные протяженные аневризмы брюшной аорты имеют большую вероятность разрыва, чем мешотчатые.

Идеальный для проведения ЭВПА является мешотчатый тип аневризм инфраренального отдела брюшной аорты с протяженной проксимальной шейкой, без аберрантных сегментарных почечных артерий и выраженной ангуляции (рисунок 41).

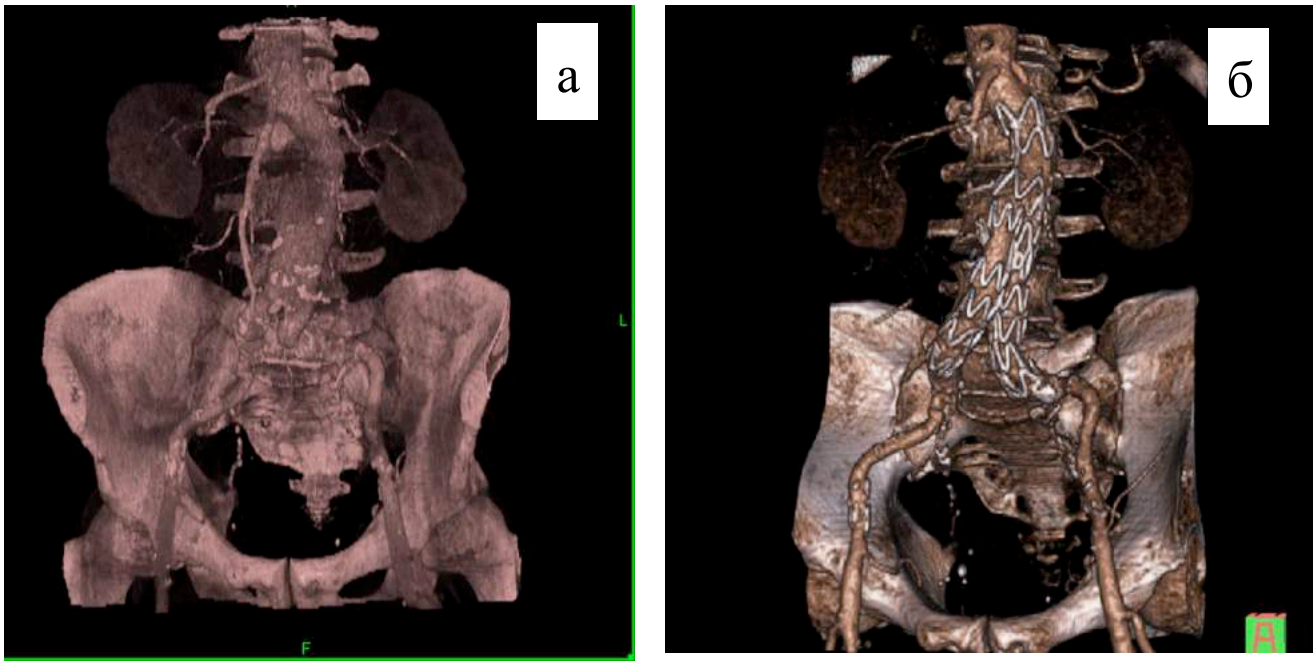

Рисунок 41. МСКТ аорты у пациента с инфраренальной аневризмой аорты до (а) и после (б) стентирования.

Как осложнение ЭВПА эндоликинг может возникнуть под любой край стента, тогда он классифицируется как Ia тип при затеке под проксимальный край, и Ib тип – при затеке под дистальный край.

Если эндоликинг происходит ретроградно через коллатеральные ветви аорты непосредственно в полость выключенной аневризмы, тогда он классифицируется как II тип.

При повреждении стента возникает затек III типа, а при повышенной порозности материала самого стента – эндоликинг IV типа.

Эндоликинг может быть выявлен у любого пациента, однако при комплексной анатомии с одновременным наличием короткой шейки и высокой ангуляции аорты затек I типа возможен чаще, так как при установки и фиксации стента могут возникать трудности достижения полного уплотнения и прилегания стента в зоне

его фиксации.

При возникновении ситуации, при которой стоит вопрос о возможности или необходимости перекрытия любой из брахиоцефальных артерий, требуется более детальная визуализация наличия или отсутствия изменений в просветах сонных и позвоночных артерий у пациентов с планируемым стентированием грудной аорты. Обсуждение вопроса об объеме реваскуляризации брахиоцефальных артерий необходимо выносить индивидуально. При частичным перекрытии подключичной артерии также чаще возможно проявление эндоликинга I типа.

В своем техническом исполнении МСКТ методика исследования аорты практически ничем не отличима от стандартной МСКТ ангиографии аорты: исследование выполняется при стандартной укладке пациента, со сканированем в кранио-каудальном направлении при одновременном в/в введением контрастного вещества со средней скоростью 4-5 мл в сек и использование единственную задержку дыхания 20-25 сек. Контроль времени начала сканирования осуществлялся выполнением программ отслеживания болюса контрастного вещества. Но есть некоторые отличия. Во-первых, при исследовании грудной и брюшной аорты до введения контрастного вещества рекомендовано выполнение бесконтрастных исследований для точной дифференциальной диагностики осложнений. Во-вторых, при исследовании грудной аорты (для брюшного отдела это требуется) идеальным состоянием поддерживающим высокое качество диагностики есть отсутствие артефактов от контрастного вещества в пространстве дуги аорты, для этого проведение контрастирования проводится (при отсутствии аномалии строения) в вены правой руки, а введение контрастного вещества дополняется последующим болюсом физиологического раствора.

При таких режимах сканирования и установлением малой толщины среза (менее 2 мм) оптимальной для оценки толщины стенки аорты, мы смогли создать оптимальный СКТ протокол исследования для оценки патологического состояния аорты и выяснения возможного применения альтернативного метода лечения.

Дополнительно и всегда применяется весь набор плоскостных и объемных реконструкций для выведения в расчетную (строго перпендикулярно оси просвета

аорты) необходимой области исследования.

Предоперационное СКТ исследование должно включать полный набор данных исследуемого отдела аорты и ветвей, выполненных до и во время внутривенного болюсного контрастирования. Данные должны быть реконструированы с наиболее мягкими алгоритмами реконструкции для обеспечения адекватного соответствия отношений сигнал-шум без потери контрастности контуров стенки аорты.

Безконтрастные исследования определяют места наиболее выраженного кальциноза стенок. Высокое разрешение исследования с оптимальным временем болюса контрастного вещества позволяют контрастировать все сегменты аорты и её ветвей.

Имея опыт исследований брюшной аорты и последующего проведения сайзинга стент-графтов более чем у 50 пациентов, мы предлагаем адаптированный под 4-х срезовую спиральную компьютерную томографию протокол исследования, который выглядит следующим образом:

1. Область исследования: от устья верхней брыжеечной артерии каудально до уровня общих бедренных артерий
2. Инспираторная задержка дыхания
3. Коллимация срезов: 4×1мм
4. PITCH - 1,2-1,5
5. Количество неионного контрастного вещества: 100мл. Расчет задержки начала сканирования выполняется автоматически (Care Bolus, Siemens), либо индивидуально по данным скорости рециркуляции (Test Bolus, Siemens)
6. 2-х фазный протокол введения болюса контрастного вещества: 1-я фаза - 60 мл, со скоростью введения 3,5-4 мл в сек; 2-я фаза - 40 мл, скорость введения до 2,5 мл в сек.
7. Реконструкция изображений с толщиной реконструируемого слоя 1мм и установленным ядром разверстки в пределах 20.
8. Постпроцессорное выполнение мультипланарных и VRT реформаций.

При работе с медицинскими изображениями требуется осуществление следу-

ющих поставленных задач:

1) оценка анатомического соответствия аневризмы для проведения ЭВПА и выбора стент-графта, основанная на данных измерений аорты и её ветвей

2) ориентация в данных, характеризующих особенности индивидуальной анатомии и применение их совокупности для

3) планирования самой операции и предсказания возможных затруднений в процессе её проведения, а в заключении

4) наблюдения в послеоперационном периоде.

Анализ трехмерных реконструкций данных спиральной компьютерной томографии при использовании дополнительных рабочих станций пост-процессорной обработки существенно облегчает ряд поставленных задач.

Особый интерес представляют зоны фиксации и укрепления стент-графта. На этих уровнях измерения диаметров аорты и подвздошных артерий проводятся исключительно по внешнему диаметру с четким соответствием угла наклона измеряемой области перпендикулярно оси сосуда. Просвет полости аорты и подвздошных артерий просматривается на всем протяжении для определения уровня и степени пристеночного тромбоза, наличия атеросклеротических бляшек и локальных диссекций интимы. Стент-графт должен фиксироваться внутри здоровой аорты. Таким образом, важно иметь количественные данные о диаметре сегментов аорты расположенных непосредственно у проксимального и дистального краев аневризмы (шейки). Здоровая аорта обычно имеет цилиндрическую форму, свободна от повреждений и не расширена. Диаметр предполагаемого стент-графта по диаметру аорты в области фиксации рассчитывается с оверсайзингом на 10-20%.

Для имплантации стент-графтов необходимо иметь запас длины проксимальной шейки аневризмы. В идеальных случаях шейка аневризмы имеет параллельный ход, не расширена, с достаточной протяженностью как минимум равной 15-20мм, просвет её свободен от пристеночных тромбов, атероматозных бляшек, без выраженной ангуляции аорты. Величина допустимой угловой девиации аорты между проксимальной шейкой аорты и осью аневризмы не должна превышать

60°, в случаях массивного кальциноза стенки аорты в этой области количественное значение допустимого угла уменьшается.

Длина покрытия стент-графтом аорты между наиболее каудально отходящей почечной артерии и бифуркацией аорты, а также длина каждого сегмента подвздошной артерии между бифуркацией аорты и бифуркацией подвздошных артерий рассчитывается исключительно по центральной линии потока крови и с учетом ангуляций и кинкингов. Только в таком случае можно адекватно подобрать длину и номер соответствующих компонентов системы.

Желательно применять модули стент-графтов с условием перекрытия сегментов общих подвздошных артерий, при сохранении артериального кровотока по внутренним подвздошным артериям с обеих сторон. Степень извитости сегментов подвздошных артерий и характер их атеросклеротических поражений оцениваются с учетом клинического опыта специалиста занимающегося ЭВПА. Диаметр бедренных и подвздошных артерий должен быть достаточным для свободного проведения системы доставки стент-графта (не менее 8мм), не иметь значимых стенозов и окклюзий.

Безусловно, существуют варианты допустимых отклонений от идеальной анатомии, которые могут быть рассмотрены с учетом модификации техники самой операции и опытом выполняющих её специалистов.

5.5 Особенности выполнения МСКТ и МРТ исследований при «гибридных» операциях на аорте.

Прошедшие четыре десятилетия свидетельствовали об огромных шагах в развитии эндоваскулярной технологии с увеличением клинического опыта, большей доступностью современных и универсальных устройств, а также успехах широком применении методик медицинской визуализации. В попытке ограничить физиологические повреждения, связанные с пережатием аорты и обширными рассечениями ткани во время традиционной открытой хирургической операции, искусственного кровообращения и циркуляторного ареста с последующим быстрым послеоперационным периодом реабилитации, рассматривается

стратегия менее инвазивных обширных вмешательств при торакоабдоминальных аневризмах и диссекциях аорты в виде гибридной технологии: совмещение протезирования сегмента аорты или реваскуляризующих вмешательств с эндоваскулярными методиками лечения (Riga C.V., Bicknell C.D., et al., 2010; Bavaria J., et al., 2010; Milewski R.K., et al., 2010). Этот метод позволяет оперировать пациентов с высоким риском.

Особенностью хирургического лечения больных с расслоением всей аорты является его многоэтапность, что связано с тотальным поражением аорты и высокой летальностью при одноэтапной реконструкции всей аорты. Одномоментное полное протезирование аорты в настоящее время выполняется редко и только по строгим показаниям, так как риск такого объема операции превышает показания к ней. В случае, когда имеется расширение одного отдела аорты при расслоении I типа (как правило - это восходящий отдел и дуга аорты) - возможно выполнить реконструкцию аневризматически расширенного участка, в дальнейшем проводя динамическое наблюдение за остальными отделами аорты.

Однако, при наличии расширения нисходящей аорты и при выполненном протезировании проксимальных сегментов аорты (восходящая и дуга) угроза разрыва грудной аорты сохраняется. Более того, при отрицательной динамике размеров расширенной нисходящей аорты и более длительном, чем 3-6 мес реабилитационном периоде больной может не дожить до следующего этапа хирургического лечения.

По данным некоторых авторов, свобода от повторных операций на нисходящей аорте при расслоении I типа за 3, 5 и 8 лет составляет всего 74,7%, 58,6% и 43,0%. Все осложнения связаны, в основном, с наличием кровотока в ложном просвете, который в последующем расширяется с высоким риском разрыва.

При этом весьма перспективно применение новых технологий: сочетание открытого хирургического вмешательства на восходящем отделе и дуге аорты со стентированием нисходящего грудного отдела аорты. Стентирование возможно интраоперационно, открытым способом, когда стент-графт проводится антеградно через дугу аорты под визуальным контролем, и эндоваскулярно -

через некоторое время после операции. Такая технология называется «гибридной».

Гибридные операции могут быть выполнены у больных с аневризмами дуги аорты, распространяющееся на грудную аорту. У больных после протезирования восходящей аорты и дуги с типом А расслоения аорты, причём дуга может быть протезирована по методике «хобота слона» при которой исключение из кровотока аневризмы или «ложного» канала может быть осуществлено установленным стент-графтом с использованием «хобота» как непосредственной зоной фиксации (Jim J., et al., 2011; Borst H.G., et al., 1983). При расслоении аорты типа В и торакоабдоминальной аневризме возможно применение гибридных операций с реваскуляризацией висцеральных ветвей аорты, либо двухэтапной операции протезирования сегмента нисходящей или брюшной аорты с последующей имплантацией моделей стент-графтов.

Существует большое число вариантов «гибридных» операций. Открытая установка стент-графта в нисходящую аорту после реконструкции дуги аорты через продольную стернотомию. Технология «замороженного» «хобота слона» позволяет осуществить протезирование дуги аорты и стентирование нисходящей аорты в один этап. Протез представляет собой комбинацию стент-графта и синтетического протеза. При этом проводят стандартное протезирование дуги аорты, а стент «опускают» в нисходящую аорту. В настоящее время на стадии разработки находятся многобраншевые стент-графты дуги аорты, способные создать конкуренцию открытой аортальной хирургии [321].

С накоплением опыта стентирования аневризм грудной аорты, в частности ее дуги и проксимальной части нисходящей аорты, стала очевидной необходимость в расширении проксимальной зоны фиксации стентграфтов (Criado F.J., et al., 2002). Существуют различные вариации методов дебранчинга общей сонной и подключичной артерий для создания адекватной зоны проксимальной фиксации стент-графта (Hausegger K.A., et al., 2001).

Результатом любой успешной эндоваскулярной операции является полное исключение аневризмы из кровотока, а это возможно только при полном сопри-

косновении проксимального края стента и неизмененной стенкой аорты. Эта «шейка» или зона фиксации стента в дуге аорты разделена на несколько анатомических зон (Mitchell R.S., et al., 2002) в зависимости от расположения брахиоцефальных сосудов (рисунок 42).

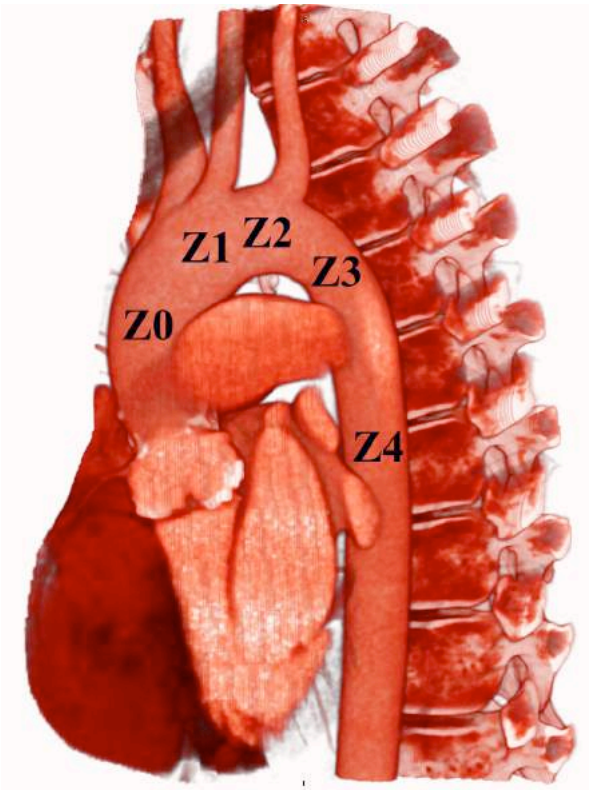

Рисунок 42. Карта зон фиксации стент-графтов на 3D модели МСКТ данных

На ряду с определением и планированием объема предстоящего вмешательства с применением многосрезовой спиральной компьютерной томографии не встает речь об использовании другого метода диагностики. Потому что, только МСКТ позволяет подробно и точно предоставить всю информацию об анатомических особенностях строения аорты и её ветвей, а также глубины и протяженности распространения патологического процесса. Трехмерная реконструкция получаемых МСКТ изображений позволяет намного шире представить форму аневризмы и её анатомические соотношения, варианты отхождения брахиоцефальных артерий и форму дуги аорты. Поэтому данные МСКТ имеют особую роль в определении зоны фиксации стента, а так же оказываются

неоценимыми для определения его размеров и диаметра подвздошных артерий, с целью определения возможности проведения всей системы.

Объем исследования МСКТ на этапах подготовки к протезированию, реваскуляризации брахиоцефальных ветвей аорты и эндоваскулярному стентированию в целом не отличается от протокола стандартной МСКТ ангиографии.

Как и для СКТ ангиографического исследования требуется обязательное присутствие серий контрастных изображений с толщиной реконструированного среза не менее 1,5мм.

Постпроцессорная обработка выполняется на рабочих станциях с использованием методик построения мультипланарных реконструкций и трехмерных реформаций. Известно, что объем изображений при МСКТ достаточно велик, поэтому отдельные требования предъявляются к аппаратному оснащению компьютеров рабочих станций.

Построение всего объема мультипланарных и реконструкций объемного рендеринга необходимо для более точного получения размеров и диаметров в строгом сечении относительно оси аорты. В таком порядке оцениваются размеры восходящей, сегментов дуги аорты и нисходящей аорты, а также максимальных сечений аневризм аорты, диаметров аорты на уровне проксимальных и дистальных шеек аневризм.

Сайзинг размеров стентграфтов проводится в соответствии с установленными протоколами измерений длины и размеров.

Анализ данных МСКТ аорты определяет протяжённость и уровень проксимальной фенестрации интимы, форму и анатомические условия для фиксации стента в дуге аорты. К ряду из них относятся варианты отхождения брахиоцефальных сосудов, углы ангуляции аорты в области шеек.

Для дополнительной информации о состоянии перфузии органов, наличия динамической или статической обструкции почечных артерий при дистальном расслоении на этапах до проведения гемодинамической коррекции кровотока в истинном канале требуется детальный анализ состояния всей нисходящей аорты и висцеральных ветвей с выявлением количества и уровня дистальных фенестраций

интимы аорты.

Для уточнения возможности или выбора варианта проведения стент-графта оценивается и степень кальциноза, а также извитости подвздошных артерий и т.д.

В связи с постоянным динамическим контролем за состоянием протезированной аорты и её ветвей требуется достаточная ёмкая система архивации DICOM изображений, предполагающая возможность в любой момент получить необходимую информацию о каждом обследованном пациенте.

5.6. Статистические методы обработки данных

При расчете применялись следующие статистические расчеты: при оценке достоверности различий количественного признака — критерий Стьюдента или парный критерий Стьюдента (в группах до и после операции), односторонний точный критерий Фишера - при ожидаемых числах менее 5 или численности групп менее 20. При оценке связи признаков - корреляционный и регрессионный анализ. Расчеты проводились в программе Statistica 10.0 StatSoft, а также расчет ожидаемых чисел в программе Excel 5.2.4.

Глава 6. Рентгеновская компьютерная и магнитно-резонансная томографии в диагностике аневризм восходящей аорты

6.1 Оптимизация выбора и проведения компьютерной томографии восходящей аорты

Основное и неоспоримое преимущество томографических методов диагностики сосудистой патологии в целом является положительное соотношение протяженности и времени исследования. При изучении клинического материала настоящего исследования мы выявили, что среди всех больных с аневризмами восходящей аорты в 72 наблюдениях (23%) отмечалось сочетание нескольких протяженных по сегментам аорты, а также разных сопутствующих патологий:

- аневризма ВАо и дуги аорты - 39
- аневризма ВАо и торакоабдоминальной аневризмы – 11
- аневризма ВАо и аневризмы нисходящей аорты – 6
- аневризма корня аорты и аневризма брюшной аорты – 4
- аневризма корня аорты и коарктация – 3
- аневризма ВАо и расслоение III типа по DeBakey – 5
- аневризма Вао и стеноз трахеи – 2
- аневризма ВАо и ОАП - 2

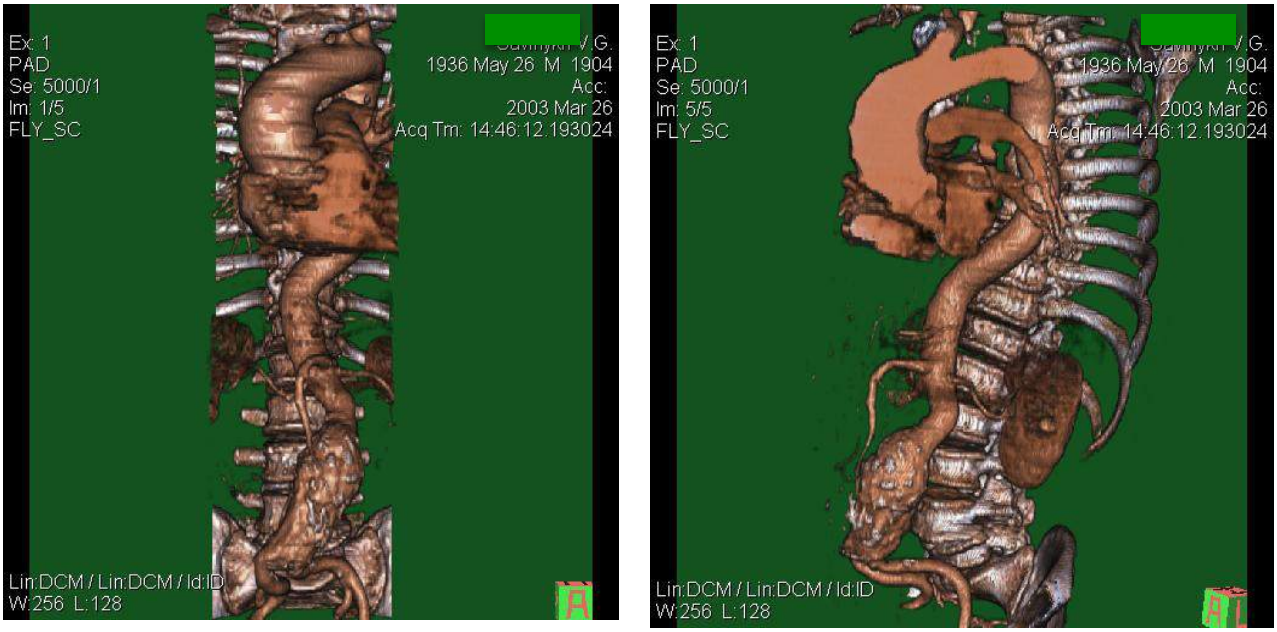

Рисунок 43. МСКТ исследование у больного с сочетанием аневризмы восходящей и брюшной аорты.

Поэтому, использование широкого и протяженного по сегментам томографического исследования почти в ¼ диагностических случаев вполне оправданно (рисунок 36). Оснащение и программное обеспечения современной техники компьютерной томографии позволяет проводить исследования зоны сканирования протяженностью до 2000 мм и более за короткий промежуток времени – 20-30 сек, то есть на одной задержке дыхания пациента.

При МР ангиографии наличие достаточного количества приемо-передаточных катушек и опций выполнения исследования всего тела сбор объема данных с болюсом КВ будет ограничен только временем задержки больным дыхания. Качество изображения на восходящей аорте существенно не изменится, а протяженность исследования будет достаточной для точного и детального анализа изменений и в восходящем отделе и в брюшной аорте (Рисунок 44)

При МСКТ исследованиях остается вопрос о применении ЭКГ синхронизации. Потому что, исследование более протяженных зон сканирования с кардиосинхронизацией повышает лучевую нагрузки на пациентов. При необходимости можно отказаться от синхронного сбора информации параллельно с записью ЭКГ, без значимой потери объема количественной диагностики.

Рисунок 44. МР-ангиография у больного с аневризмой восходящей аорты. Протяженность контрастного исследования до уровня бифуркации аорты.

Из-за пульсовой деформации на аксиальных изображениях МСКТ ангиограмм, выполненных без ЭКГ синхронизации возникает эффект многоконтурности (Рисунок 44)

Рисунок 45. Аксиальные изображения МСКТ без ЭКГ синхронизации: мелкие стрелки демонстрируют наличие пульсовой деформации стенки на уровне корня аорты.

Однако, даже при наличие выраженной пульсационной деформации контура аорты возможно точно определить в расширенной восходящей аорте наличие отслоенной интимы в области синусов, где максимально отмечается движение стенок аорты (рисунок 46а), и даже в случаях больших аневризм проследить по внутреннему контуру уровень разрыва интимы (рисунок 46б).

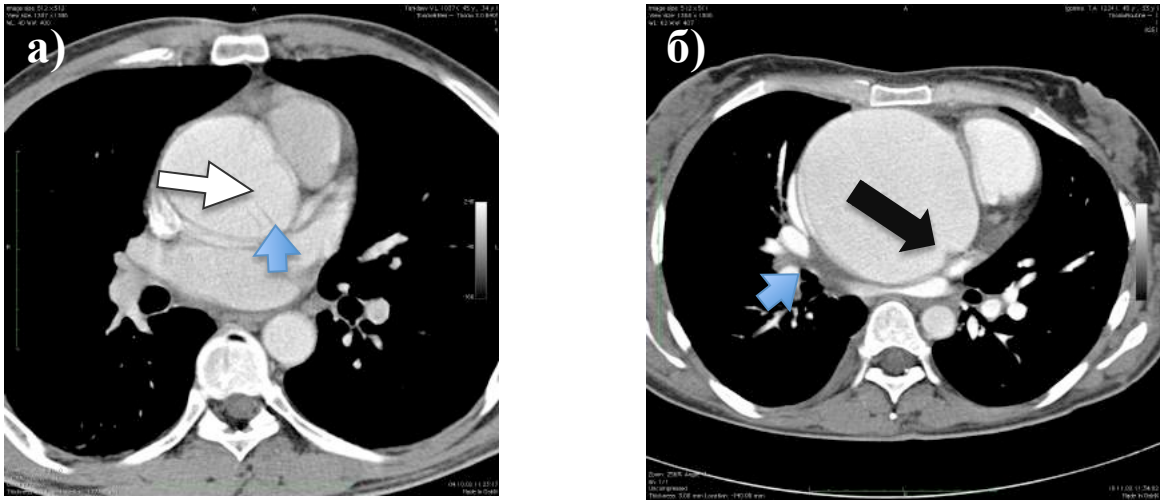

Рисунок 46. МСКТ без ЭКГ синхронизации: мелкие стрелки демонстрируют наличие пульсовой деформации стенки аорты.
а) белая стрелка указывает на диссекцию интимы в корне
б) черная стрелка обозначает прерывание контура аорты в области разрыва интимы в большой аневризме восходящей аорты. Снижение величины «двухконтурности» при большом размере аорты.

Подтверждение гипотезы уменьшения передачи пульсовой волны в расширенной восходящей аорте позволила бы: во-первых, проводить протяженные СКТ исследования без предварительной синхронизации с сердечным ритмом, а во-вторых, при наличии отслойки интимы сохранять точную возможность её дифференциации и выявления.

Таблица 8. Диаметров аневризмы и величины пульсовой деформации стенки восходящей аорты у обследуемых групп

Мужчины/ Женщины	Диаметр аневризмы, мм	Пульсовая деформация стенки аорты на уровне синусов аорты, мм	Пульсовая деформация стенки аорты на восходящей аорте на уровне бифуркации трахеи, мм
Мужчины аневризма	58,3±16,1	5,05±1,6	2,7±1,6
Женщины аневризма	60,7±16,7	4,3±1,7	2,4±1,2
p	p>0,05	p>0,05	p>0,05

Для осуществления поставленной задачи нами были подобраны группы пациентов из числа мужчин (n=40), женщин (n=33), состоящих из обследуемых по поводу аневризмы восходящей аорты (таблица 8) и группы сравнения (n=12) пациентов без признаков наличия аневризмы и расслоения аорты на всем протяжении. Средний возраст мужчин с аневризмой ВА составлял 48,4±13 лет, статистически не отличался по возрасту от женщин и пациентов группы сравнения без аневризмы аорты 48,9±16,1 год и 53,5±16,4 лет соответственно (p>0,05). Всем обследованным были выполнены предварительные измерения, включающие оценку диаметров аневризм восходящей аорты и восходящей аорты в группе сравнения, а также измерения величины пульсовой деформации стенки аорты в области синусов Вальсальвы и в ВА на уровне бифуркации трахеи у всех групп обследуемых. Выявлено отсутствие статистически достоверной разницы диаметров аневризмы аорты (58,3±16,1мм и 60,7±16,7мм, p>0,05) у обследованных мужчин и женщин (см. Таблицу 11), не было значимых различий и в пульсовой деформации на уровне синусов Вальсальвы и на ВА в на уровне бифуркации трахеи в этих груп-

пах пациентов.

Таблица 9. Диаметр аневризмы и величины пульсовой деформации стенки восходящей аорты

а)

Мужчины Группа сравнения	Диаметр аневризмы/ Диаметр аорты норма, мм	Пульсовая деформация стенки аорты на уровне синусов аорты, мм	Пульсовая деформация стенки аорты на восходящей аорте на уровне бифуркации трахеи, мм
Мужчины аневризма	58,3±16,1	4,8±1,7	2,6±1,5
Группа сравнения	34,3±5,7	6,2±1,7	4,3±0,8
p	p<0,05	p<0,02	p<0,05

б)

Женщины Группа сравнения	Диаметр аневризмы/ Диаметр аорты норма, мм	Пульсовая деформация стенки аорты на уровне синусов аорты, мм	Пульсовая деформация стенки аорты на восходящей аорте на уровне бифуркации трахеи, мм
Женщины аневризма	60,7±16,7	4,3±1,7	2,4±1,1
Группа сравнения	34,3±5,7	6,2±1,7	4,3±0,8
p	p<0,05	p<0,001	p<0,05

При анализе диаметр нормальной ВАо аорты в группе сравнения, составляющий 34,3±5,7мм достоверно отличался (p<0,0005) от расширенной восходящей аорты у групп пациентов с аневризмой (таблица 9). Статистически значимой (p<0,001) по значению пульсовой деформацией в синусах и ВАо у мужчин и женщин с аневризмой диаметром более 55мм (4,8±1,7мм и 4,3±1,7мм, 2,6±1,5мм и 2,4±1,1мм соответственно) была меньше, чем в группе обследуемых пациентов без аневризмы (6,2±1,5мм и 4,3±1,1мм) (рисунок 47).

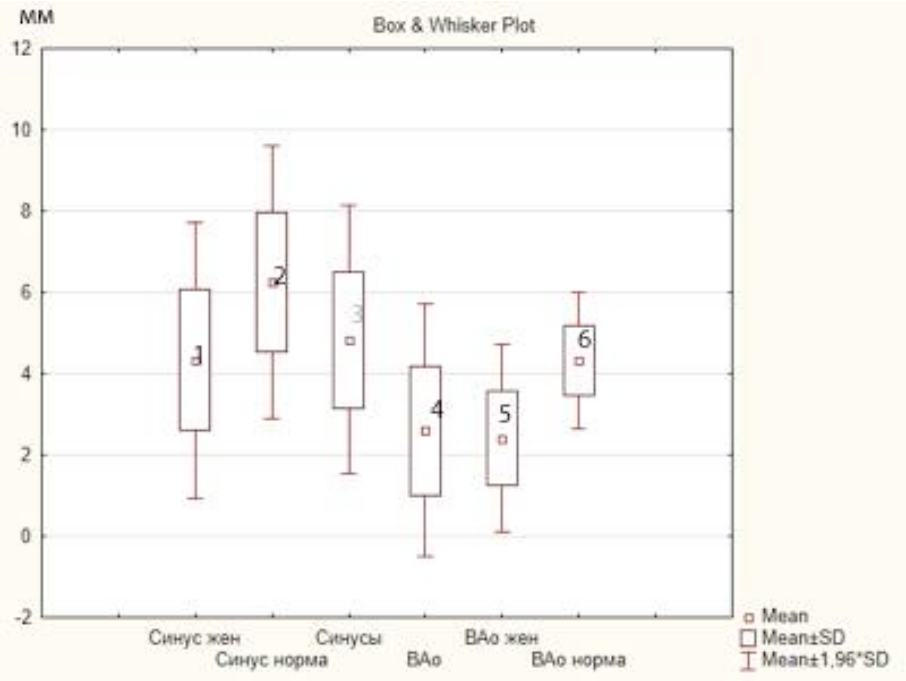

Рисунок 47. Средние величины экскурсии стенки аорты у пациентов с аневризмой аорты и в контрольной группе:
1 – синусов аорты у женщин с аневризмой аорты
2 – синусов аорты в группе сравнения
3 – синусов аорты у мужчин с аневризмой
4 – восходящей аорты у мужчин с аневризмой
5- - восходящей аорты у женщин с аневризмой
6 – восходящей аорты в группе сравнения

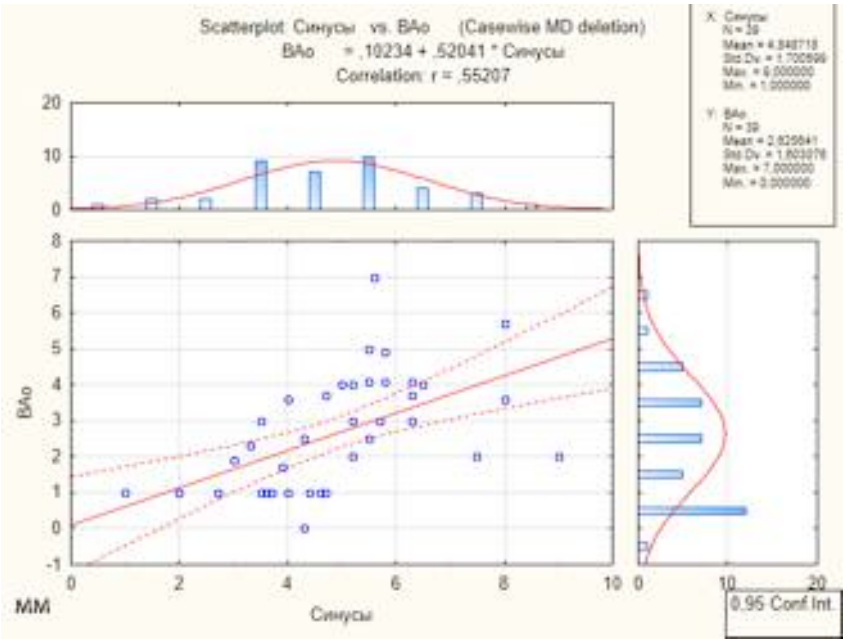

Рисунок 48. Зависимость распределения величин пульсовой деформации стенки аорты в синусах Вальсальвы и среднем сегменте ВА у мужчин с аневризмой восходящей аорты (n=40).

Дополнительно, при выявлении зависимости между значениями пульсовой деформации стенки ВА в синусах и в среднем её сегменте, только у мужчин определена слабая (r=0,55, p<0,05) корреляционная связь, что может объяснять сохранение и более дистальное распространение пульсовой волны, связанное с другими физиологическими параметрами в этой группе мужчин (например, величина систолического давления).

Параллельно, на тех же группах исследуемых пациентов нами сравнивались величины истинных (как самых меньших) каналов отслоенной интимы (таблица 10), дифференцируемых в аневризме восходящей аорты у мужчин (n=11) и женщин (n=11) с расслоением.

Таблица 10. Значения величины истинного канала в ВА и пульсовой деформации стенки восходящей аорты у мужчин (а), у женщин (б)

а)

Мужчины/ Истинный канал	Пульсовая деформация стенки аорты на уровне синусов аорты, мм	Пульсовая деформация стенки аорты на восходящей аорте на уровне бифуркации трахеи, мм
Мужчины аневризма	4,8±1,7	2,6±1,5
Величина истинного канала	26,1±15,4	26,1±15,4
p	p<0,0001	p<0,0001

б)

Женщины Истинный канал	Пульсовая деформация стенки аорты на уровне синусов аорты, мм	Пульсовая деформация стенки аорты на восходящей аорте на уровне бифуркации трахеи, мм
Женщины аневризма	4,3±1,7	2,4±1,1
Величина истинного канала	15,7±7,8	15,7±7,8
p	p<0,0001	p<0,0001

Данные анализа показали существенное достоверное различие (p<0,0001) по значениям истинного канала и величин пульсовой деформации стенки аорты, что позволяет говорить о полной возможности дифференцирования даже на не синхронизированных изображениях диссекции интимы с распространением её от

уровня синусов Вальсальвы.

С другой стороны, выявление проксимальной фенестрации интимы в восходящей аорте при её движении во время проведения исследования значительно затруднено и было выявлено только в 4 (36%) случаях из 11 наблюдений с расслоением в восходящей аорте как у мужчин, так и у женщин.

6.2 Компьютерная томография в оценке функции корня аорты

Точность методов компьютерной томографии, объем получаемой одномоментной диагностической информации и их выраженные достоинства высокоразрешающей мультипланарной реконструкции аорты способствуют современному и более широкому применению МСКТ и МРТ.

Частным вопросом может являться детальное изображение и представление важной анатомической области корня аорты. Известно, что все структуры аорты, включающие слои стенки, фиброзное кольцо аортального клапана, сами створки аортального клапана, синусы аорты, синотубулярные гребни, а также форма и взаимоотношение анатомических структур в корне аорты играют важную роль в осуществлении биомеханики и функции аорты. Проведение компьютерной томографии и осуществление анализа данных в трех взаимно перпендикулярных плоскостях: аксиальной, сагиттальной и коронарной, позволяют наиболее детально характеризовать строение корня аорты, определить размер аневризмы, толщину стенок. Подробная анатомическая информация собирается как в различных плоскостях, так и при построении трехмерной модели, что при остром аортальном синдроме позволяет точно выяснять наличие интрамуральных гематом, расслоения и взаимоотношение со структурами корня аорты и коронарными артериями.

Для выявление нормальной анатомии, точной анатомической ориентации и размеров структур корня аорты нами были ретроспективно отобрана группа пациентов без патологии аорты и аортальных клапанов. В неё вошли 39 пациентов (36 мужчин и 3 женщины) в возрасте 55,7±13 лет. Измерения аорты в области корня и её восходящего отдела производили на уровне фиброзного кольца аортального клапана, синусов аорты, синотубулярных гребней и диаметра аорты на уровне

бифуркации трахеи (рисунок 49).

Полученные значения, представлены в таблице 11

Таблица 11. Значение МСКТ аорты в группе пациентов без патологии аорты и аортальных клапанов (n=39)

Анатомическая область	Размер, мм
Уровень синусов аорты	33±3,3
Уровень синотубулярных гребней	28,5±3,3
Диаметр аорты на уровне карины трахеи	31,8±3

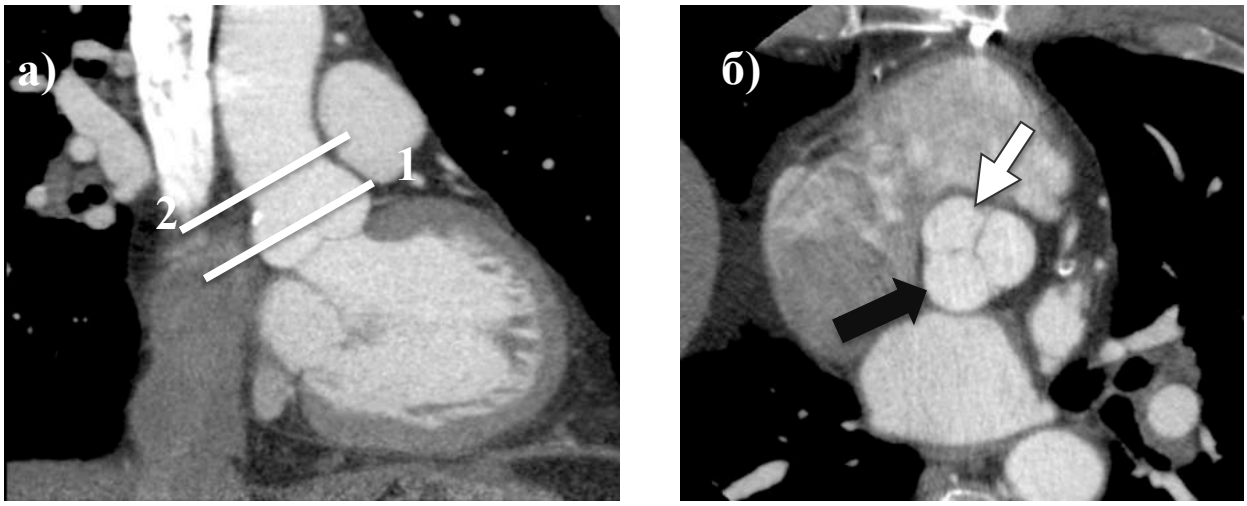

Рисунок 49. МСКТ с ЭКГ синхронизацией.
а) уровни измерений корня аорты: 1 – синусы аорты, 2 – синотубулярный гребень.
б) структуры клапана аорты: белая стрелка – комиссуры полулунных клапанов, черная стрелка – некоронарный синус аорты.

В соответствии с классификацией аневризм восходящей аорты по локализации в корне аорты, предложенной в Ю.В. Беловым (1998), нами были выделены 2 группы больных. В первую группу вошли пациенты (n=39) с анулоаортальными и супраанулярными аневризмами, т.е. с расширением структур в пределах синотубулярных гребней. Во вторую группу (n=15) вошли больные с супракомисуральными аневризмами (таблица 12).

Во 2-ой группе больных значения размеров синотубулярных гребней и размеров синусов аорты отличаются от размеров корня аорты контрольной группы (таблица 12). Однако, в отличие от группы больных с вовлечением в аневризму

синотубулярных гребней статистически достоверной разницы между размерами синотубулярных гребней (в пользу первых) и синусов аорты во 2-ой группе не получено: 46,1±9,2 мм против 41,3±7,3 мм в 1-ой группе, p<0,01; 32,6±4,2 мм против 35,6±4,7 мм, p>0,05 во 2-ой группе (таблица 13).

Возраст больных первой группы составлял 52,9±13,7 года, во второй группе 58,6±13,6 и (p>0,05) не отличался от возраста (56,3±11 лет) пациентов контрольной группы. Нормальные значения в контрольной группе получены у здоровых пациентов были представлены в 3-ей группе (n=39).

Таблица 12. Размеры корня аорты в группе больных с супракомиссуральными аневризмами (Рисунок 50б) и контрольной группы.

Анатомическая область	Группа больных с супракомиссуральными аневризмами. Размер, мм	Контрольная группа. Размер, мм	p
Уровень синусов аорты	35,6±4,7	33±3,3	p<0,05
Уровень синотубулярных гребней	32±4,2	28,5±3,3	p<0,001
Диаметр аорты на уровне карины трахеи	52,6±6,9	31,8±3,7	p<0,0001

Таблица 13. Размеры корня аорты в группах больных с анулоаортальными, супраанулярными и супракомисуральными аневризмами корня аорты.

Анатомическая область	Группа больных с анулоаортальными и супраанулярными аневризмами. Размер, мм	Группа больных с супракомиссуральными аневризмами. Размер, мм	p
Уровень синусов аорты	41,3±7,3	35,6±4,7	p<0,05
Уровень синотубулярных гребней	46,1±9,2	32±4,2	p<0,0001
Диаметр аорты на уровне карины трахеи	58,2±11,6	52,6±6,9	p>0,05

Не отмечено достоверной разницы диаметров аневризм аорты в группах больных со всеми типами классифицируемых аневризм восходящей аорты.

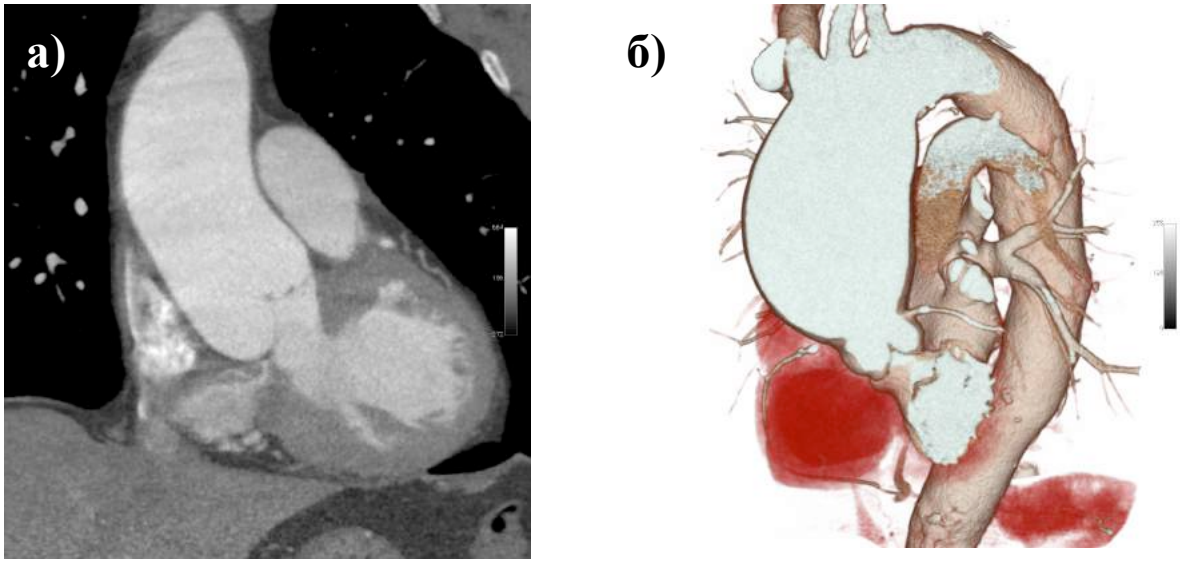

Рисунок 50. МСКТ аневризм восходящей аорты.
а) анулоаортальная аневризма восходящей аорты
б) супракомиссуральная аневризма восходящей аорты. На представленных снимках видно взаимоотношение проксимального края аневризмы к фиброзному кольцу и сино-тубуллярным гребням корня аорты. Патофизиологический процесс расширения синотубулярных гребней имеет отношение к формированию аортальной недостаточности.

6.3 Дислокация корня аорты и ротация фиброзного кольца аортального клапана при аневризмах восходящей аорты

На серии аксиальных срезов как МСКТ так МРТ исследований у пациентов без наличия аномалий строения и врожденных пороков развития, корень аорты и синусы аортального клапана всегда представлены в точном топическом взаимоотношении.

На нескольких параллельных срезах, проведенных точно через комиссуры левой коронарной створки аортального клапана левый коронарный синус четко отграничен фрагментами одноименных комиссур и части симметрично расположенных фрагментов створки. На этих же срезах можно локализовать устье правой коронарной артерии, расположенной на 11-12 часах условного циферблата. Сам же левый коронарный синус, который может занимать не менее 1/3 окружности корня аорты на этом уровне обращен на 16 часов условного циферблата (Рисунок 51).

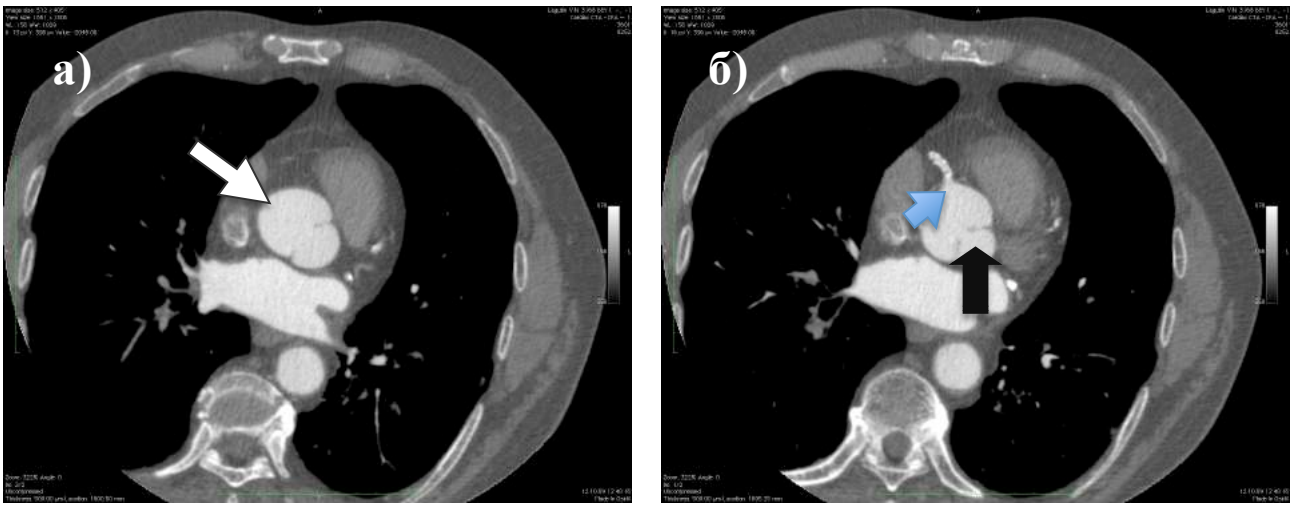

Рисунок 51. Аксиальные срезы, реконструированные через комиссуры левой коронарной створки аортального клапана в норме.
а) белая стрелка указывает на левый коронарный синус
б) черная стрелка – комиссуры и фрагменты левой коронарной створки, голубая стрелка – устье правой коронарной артерии.

На реконструированных коронарных срезах, через уровень неизмененных фиброзного кольца и коронарных синусов точно определены границы закрытых створок аортального клапана (фаза ранней и поздней диастолы), их кооптация, симметричные и ровные контуры некоронарного (слева) и левого коронарного синуса (Рисунок 52).

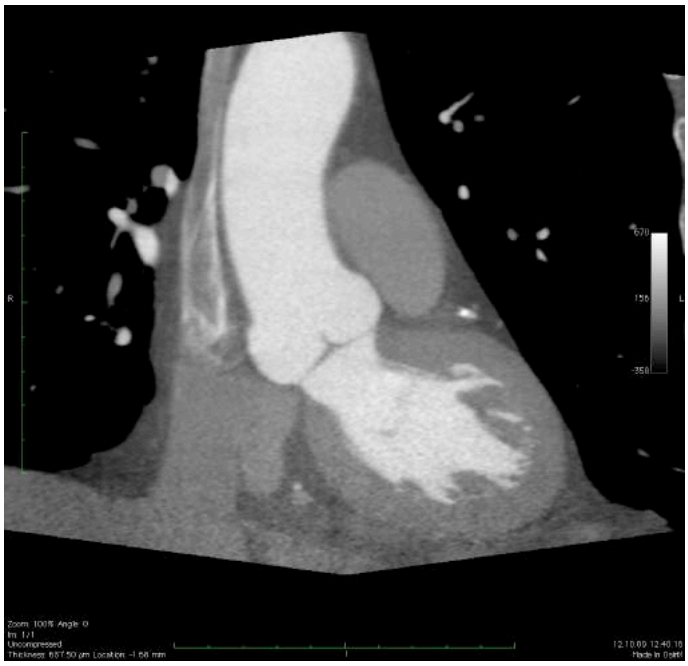

Рисунок 52. Коронарный срез МСКТ. Реконструкция через плоскость фиброзного кольца аортального клапана.

По аналогии с МСКТ на коронарных проекциях МР-кино таких SSFP (balanced steady-state free precession) и True FISP (fast imaging with steady-state free precession) кроме точной топической анатомии структур корня аорты, можно еще определить направление потока крови через фиброзное кольцо и створки аортального клапана (Рисунок 53).

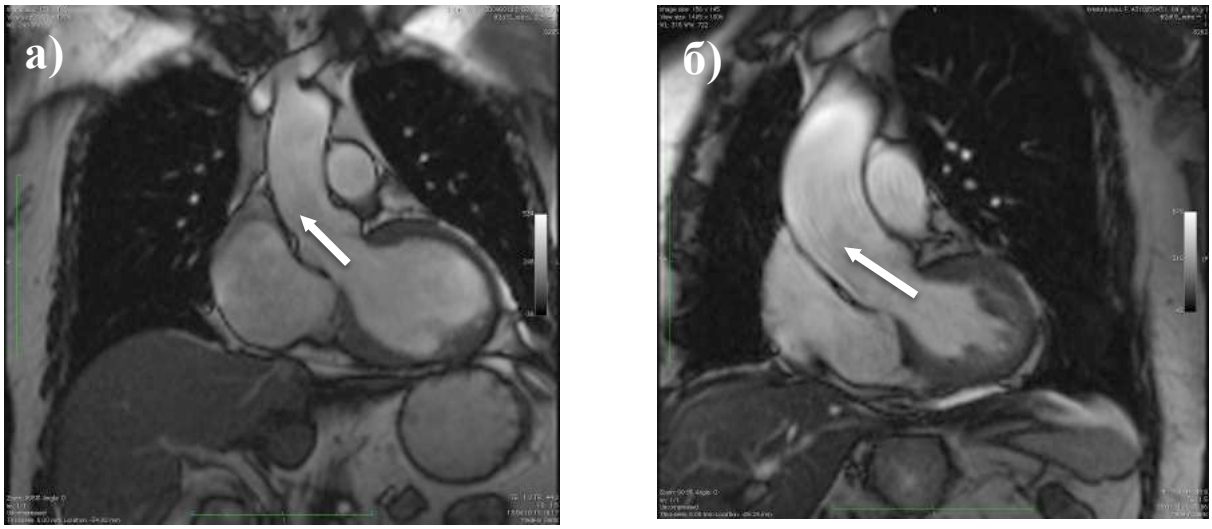

Рисунок 53. Коронарная проекция МРТ через плоскость фиброзного кольца. True FISP последовательность. Стрелками указано направление вектора движение сигнала от крови в корне аорты
а) при нормальном размере и диаметре восходящей аорты
б) при расширении восходящей аорты (40мм)

Согласно основам гидродинамики, движение жидкости в аорте установившимся назвать нельзя. Поэтому, определение направления, а точнее линию тока к движущейся жидкости в момент времени будут демонстрировать касательные, проведенные к осевой кривой, в каждой точке которой векторы скорости совпадают.

Исходя из данных МР о направлении тока, можно предположить, что касательная вектора направленности будет проходить через центр фиброзного кольца аортального клапана и далее, через средину расстояния между крайними точками синотубулярных гребней. Как видно на МР томограммах (рисунок 53) в норме направление вектора движения тока крови строго перпендикулярно плоскости фиброзного кольца аортального клапана и совпадает с центральной осью восхо-

дящей аорты. При расширении восходящей аорты направление вектора будет отклонятся по касательной к оси аорты.

В статических коронарных изображениях видно, что при расширении диаметра ВА происходит не только отклонение вектора, но изменяется угол наклона плоскости фиброзного кольца (рисунок 54).

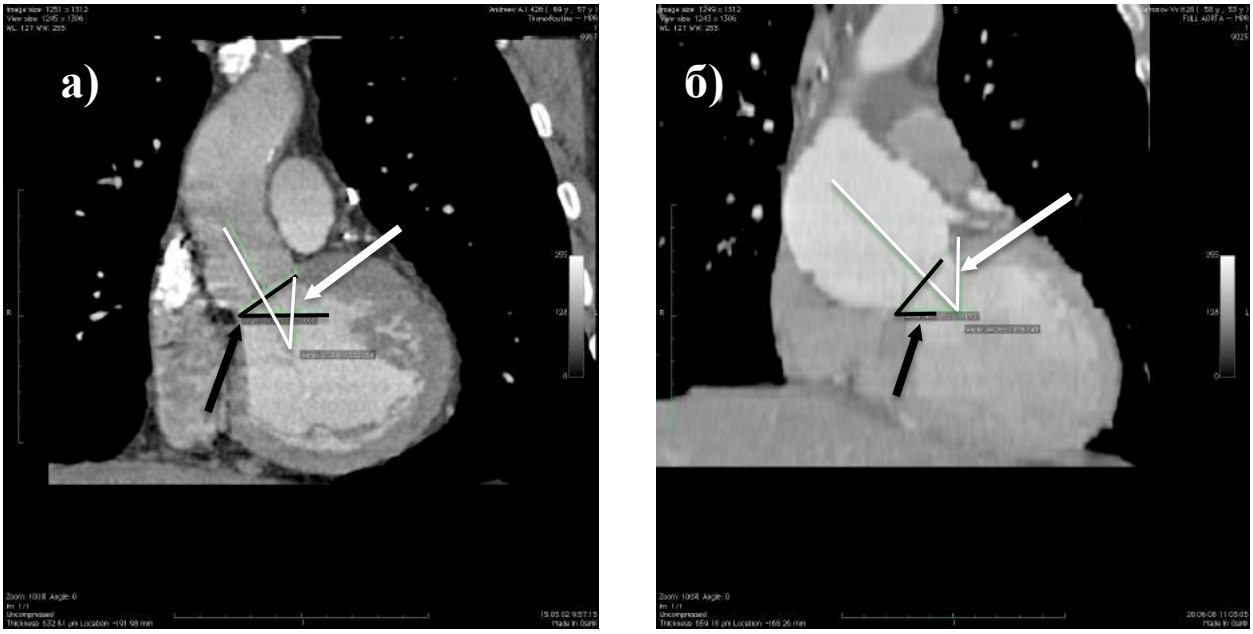

Рисунок 54. Коронарная проекция МСКТ. Определены величины углов: 1 - отклонения вектора направления потока через фиброзное кольцо аортального клапана (белые стрелки), 2 – угол наклона плоскости фиброзного кольца (черные стрелки).
а) при нормальном размере и диаметре восходящей аорты
б) при аневризме восходящей аорты (72мм)

При анализе группы сравнения пациентов (n=39), куда вошли больные ишемической болезнью сердца без наличия аневризмы и расширения восходящей аорты, нами было установлено что пределы нормальных значений угла 1 отклонения вектора направленности потока через фиброзное кольцо аортального клапана (34,5±5,5 град) и угла 2 наклона плоскости фиброзного кольца аортального клапана (38,5±5,9 град) достоверно различимы ($p<0,05$).

Важным, по нашему мнению, является определение на сериях аксиальных срезов МСКТ и МРТ изображений начальных и уже выраженных признаков проявления дислокации корня аорты. Если обратить внимание на аксиальный срез, проведенный точно через комиссуры левой коронарной створки аортального клапана

(Рисунок 55), то видно, что дифференцируются только краевые мелкие фрагменты комиссур, синус расширен, деформирован, занимает менее 1/3 окружности корня, а контур его по форме напоминает «радужку» глазного яблока, а сам синус – «передняя камера».

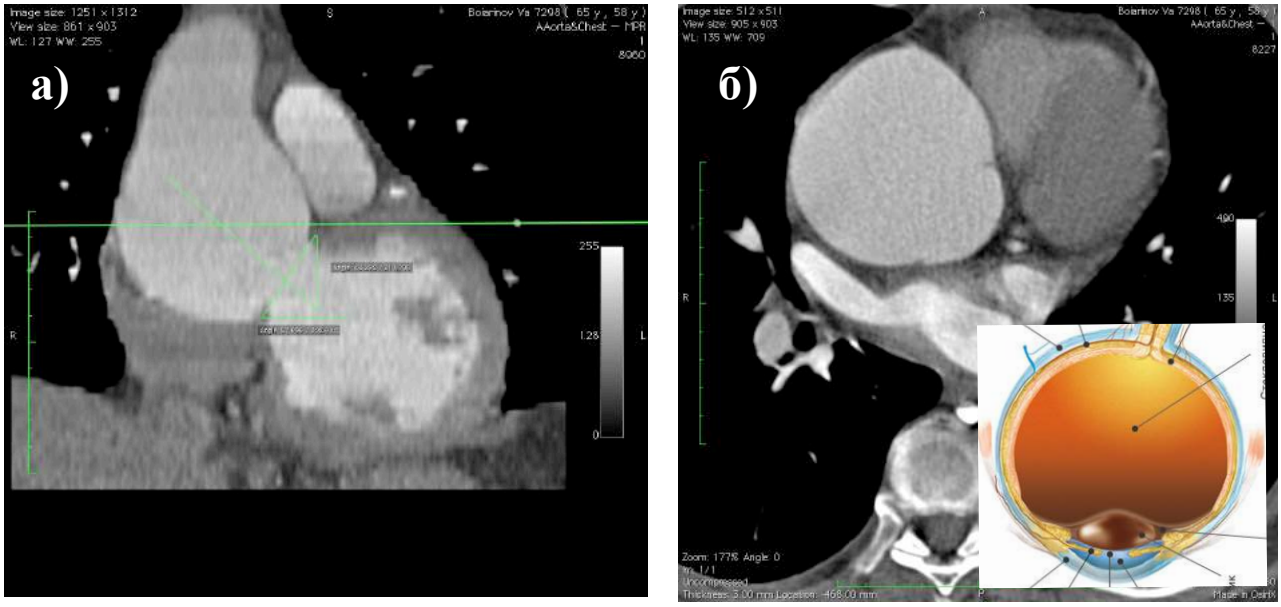

Рисунок 55. Локализация и ориентация по коронарной реконструкции (а) аксиального среза (б) через комиссуры деформированной левой коронарной створки. Вид фрагмента корня аорты по типу «глазного яблока».
а) аневризма восходящей аорты, дислокация корня и ротация фиброзного кольца аортального клапана: угол 1 – 48 град, угол 2 – 57 град
б) вовлечение и деформация синотубулярных гребней и синусов на аксиальном сечении представлено симптомом «глазного яблока»

Следует отметить, что выявление на аксиальных срезах контура «распластанного» левого коронарного синуса необходимо четко представлять и точно дифференцировать от интимального разрыва в синусе.

Для проведения исследования по оценке состояния топографии корня аорты и фиброзного кольца нами были выделены 2 группы пациентов.

В 1 группу вошли больные (n=39) с наличием аневризмы восходящей и корня аорты у которых был выявлен симптом «глазного яблока», во 2-ой группе – обследованные пациенты (n=39) с ишемической болезнью сердца, но без признаков расширения или аневризмы аорты. Возраст пациентов первой группы составлял 52,9±13,7 года и не отличался от возраста пациентов 2-ой группы (56,3±11 лет).

Значимым было различие в диаметре аорты (таблица 14). У больных с аневризмой аорты средний диаметр составлял 58,2±11,6мм, а в контрольной группе – 31,8±3,7мм (p<0,001).

Таблица 14. Значения величины углов 1 (n=39) и 2 (n=39) в группах обследованных больных с аневризмой ВАо и без расширения ВАо.

Пациенты с аневризмой/Контрольная группа	Угол 1 - отклонение вектора направленности потока через фиброзное кольцо аортального клапана, град	Угол 2 - наклон плоскости фиброзного кольца аортального клапана, град
Аневризма	47±4,9	53,2±6,9
Без аневризмы ВАо	32,5±5,1	35,7±5,6
p	p<0,005	p<0,005

Проведенный статистический анализ (t-критерий) с результатами данных величин углов 1 и 2 в обеих группах больных показал, что значения имеют существенные и достоверные различия (p<0,005), что говорит в пользу наличия отклонения вектора потока крови через фиброзное кольцо аортального клапана с одновременной ротацией плоскости фиброзного кольца у больных с расширением и аневризмой аорты.

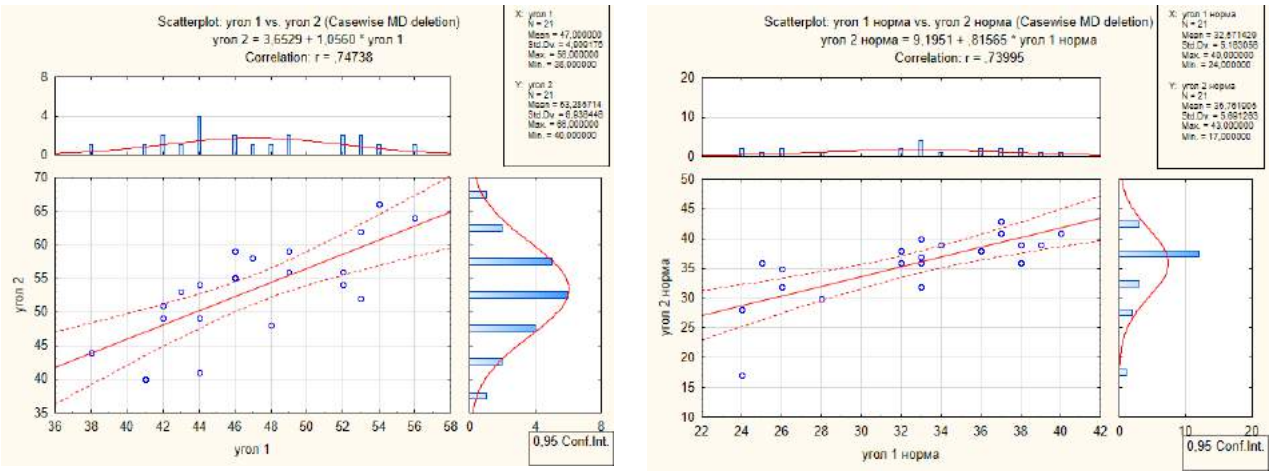

Рисунок 56. Регрессионный анализ кривых величин углов 1 и 2 в группах больных с аневризмой аорты (а) и в контрольной группе пациентов (б).

Построение кривых регрессии показало наличие достаточно сильной корреля-

ционной связи между показателями значений углов 1 и 2 как в группе с аневризмой аорты (r=0,74, p<0,05), так и в контрольной группе пациентов (r=0,73, p<0,05). (Рисунок 56)

Причем анализ зависимости между диаметром аневризмы и величинами углов 1 и 2 в группе больных с аневризмой аорты не выявил достоверной корреляционной связи (r=0,03 и r=0,05, p<0,05), что говорит об отсутствии прямой зависимости диаметра аорты от величины отклонения углов направленности потока и изменения угла плоскости фиброзного кольца аортального клапана .

Сравнение величин углов 1 и 2 в ранее выделенных группах больных с анулоаортальными, супраанулярными и супракомисурральными аневризмами показало значимое отклонение от нормальных значений в обеих группах при патологическом расширении восходящей аорты (таблице 15) без статистически значимой разницы показателей в самих группах больных с аневризмой восходящей аорты.

Таблица 15. Значения величины углов 1 и 2 в группах обследованных больных с анулоаортальными, супраанулярными и супракомиссуральными аневризмами восходящей аорты.

Больные с анулоаортальными и супраанулярными аневризмами ВА (N=39)/Больные с супракомиссуральными аневризмами ВА (n=15)	Угол 1 - отклонение вектора направленности потока через фиброзное кольцо аортального клапана, град	Угол 2 - наклон плоскости фиброзного кольца аортального клапана, град
Анулоаортальная и супраанулярная аневризма (n=39)	47,7±7,3	52,9±8,7
Супракомиссуральная аневризма ВА (n=15)	46,4±9,6	52,7±9,6
p	p>0,05	p>0,05

Аксиальные срезы компьютерной томографии представляют строение и форму выявляемой деформации корня аорты при аневризмах различной локализации, но обращает на себя внимание размер или ширина так называемой «передней каме-

ры» (рисунок 57), выделяемой искривленным контуром аорты в области крепления комиссур аортального клапана.

Регрессионный анализ данных размеров ширины «передней камеры» и значений диметров синусов и синотубулярных гребней в группах больных с анулоаортальными и супраанулярными аневризмами аорты показали достаточно сильную корреляционную связь между показателями размеров синусов, синотубулярных гребней и шириной «передней камеры» деформированной аорты по типу «глазного яблока» в группе больных с анулоаортальными и супраанулярными аневризмами (r=0,68 и r=0,65, p<0,05) (рисунок 58).

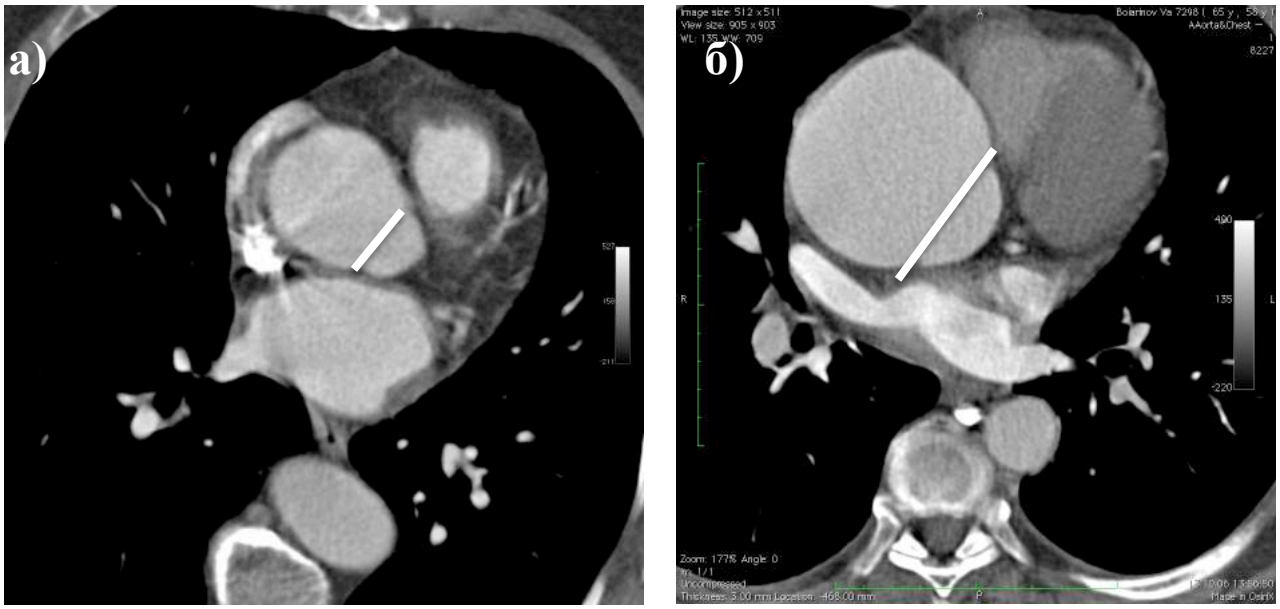

Рисунок 57. Сравнение аксиальных срезов при деформации корня по типу «глазного яблока». Белой линией отмечена ширина «передней камеры»
а) супракомиссуральная аневризма восходящей аорты
б) анулоаортальная аневризма восходящей аорты

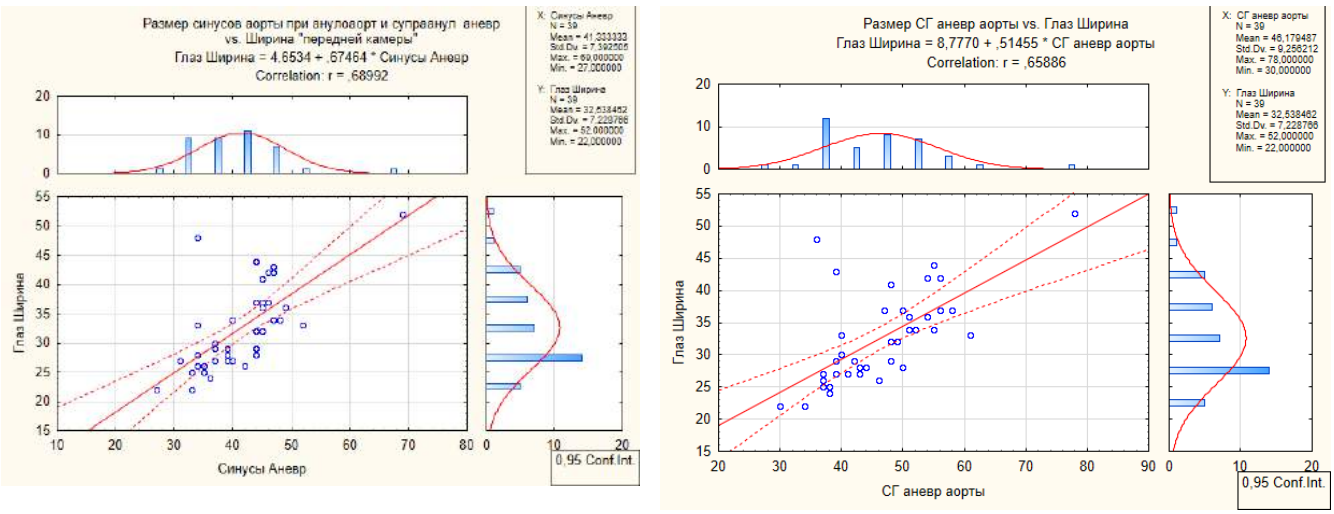

Рисунок 58. Регрессионный анализ кривых размеров синусов (а), синотубулярных гребней (б) со значением ширины «передней камеры»

Сравнение данных размеров ширины «передней камеры», значений диаметров синотубулярных гребней, величины угла 2 и ширины «передней камеры» в группе больных с супракомиссуральными аневризмами результаты умеренной корреляционной связи между показателями размеров синотубулярных гребней и шириной «передней камеры» (r=0,64, p<0,05), а так же достоверную связь между изменением значений угла 2 смещения фиброзного кольца аортального клапана и ширины «передней камеры» деформированной аорты по типу «глазного яблока» (r=0,60, p<0,05) (рисунок 59)

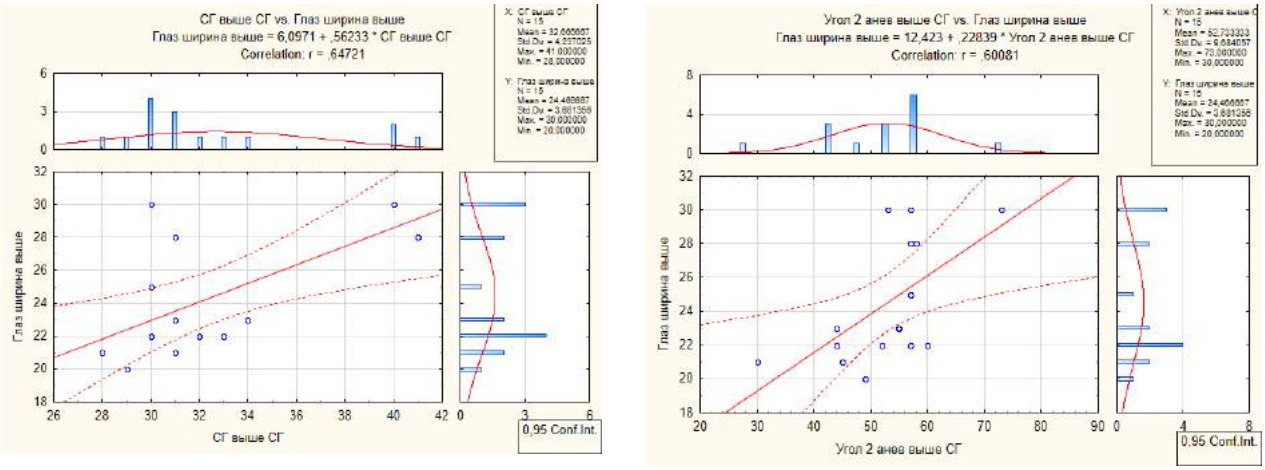

Рисунок 59. Регрессионный анализ кривых размеров синотубулярных гребней (а) и величины угла наклона плоскости фиброзного кольца аортального клапана (б) со значением ширины «передней камеры»

Для выявления зависимости изменений углов отклонения вектора направленности потока через фиброзное кольцо аортального клапана и угла наклона фиброз-

ного кольца аортального клапана у больных дилатационной кардиомиопатией нами было обследовано 19 больных (17 мужчин и 2 женщины) в возрасте 42,8 ± 13,5 лет (рисунок 60)

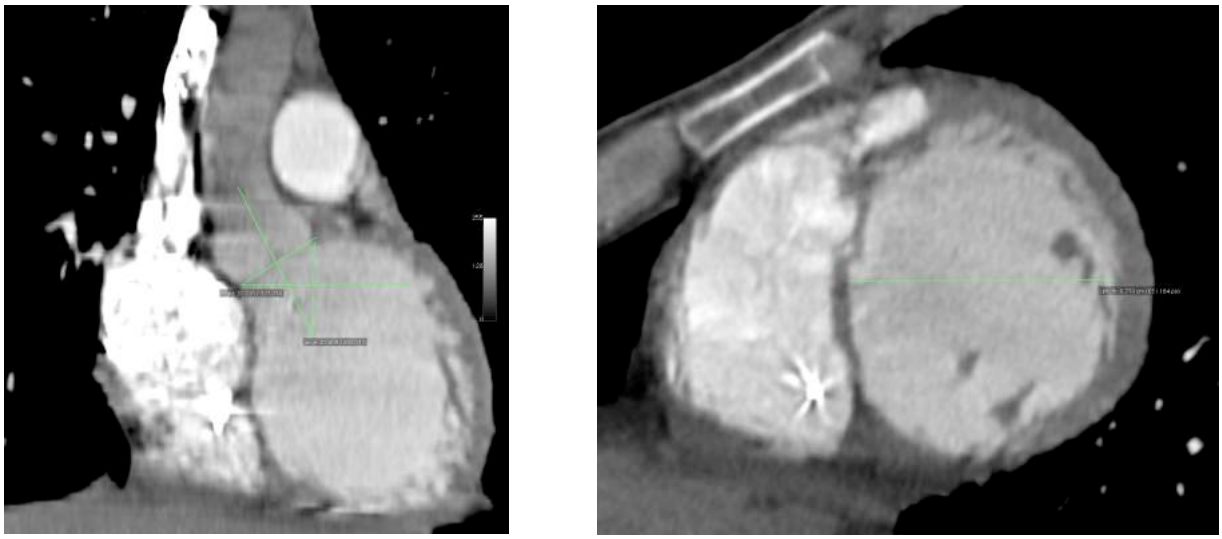

Рисунок 60. МСКТ сердца и аорты у больного ДКМП.
Вид и ориентация по коронарной реконструкции (а) с отсутствием расширения синусов и восходящей аортыи величинами угла 1 и 2 в значениях 27град и 32град соответственно. Вид по «короткой оси» сердца (б): КДР левого желудочка 67мм.

Не получено статистически достоверной разницы значений в обеих группах по величине угла наклона плоскости фиброзного кольца аортального клапана (угла 2). Однако, значения величин угла 1, демонстрирующего вектор направленности потока крови через фиброзное кольцо аортального клапана, были достоверно ($p<0,01$) различимы, причем угол 1 в группе больных с ДКМП был меньше 30,5±6,2град, чем в контрольной группе пациентов - 34,5±5,5град (таблица 16)

Таблица 16. Значения величины углов 1 и 2 в группах обследованных больных с ДКМП и контрольной группой

Больные ДКМП (n=19)/Контрольная группа (n=39)	Угол 1 - отклонение вектора направленности потока через фиброзное кольцо аортального клапана, град	Угол 2 - наклон плоскости фиброзного кольца аортального клапана, град
Больные ДКМП (n=19)	30,5±6,2	38,3±7,6
Контрольная группа (n=39)	34,5±5,5	38,5±5,9
p	p<0,01	p>0,05

Таким образом, выявление симптома «глазного яблока» уже при анализе аксиальных изображений как на МСКТ, так и при МРТ исследованиях может достоверно говорить о наличии дислокации корня аорты и ротации фиброзного кольца аортального клапана, как одних из основных причин нарушения гемодинамики в корне и сегментах восходящей аорты.

Статистический анализ данных не показал зависимости увеличения полости левого желудочка на изменение угла наклона плоскости фиброзного кольца аортального клапана, однако выявил обратную зависимость в отношении угла вектора направленности потока крови через фиброзное кольцо аортального клапана.

Глава 7. Оценка состояния гемодинамической коррекции у пациентов с расслоением аорты по данным методов компьютерной томографии

Наиболее слабое место при расслоении аорты IIIA и B типа является перешеек и проксимальная часть нисходящего грудного отдела аорты, что соответствует уровню проксимальной фенестрации интимы. Именно в этом сегменте обнаруживается наиболее расширенный диаметр аорты и наиболее истонченная его стенка, а стремление хирургов к реконструкции только этого сегмента аорты оправдывается более лучшими результатами (риунок 61).

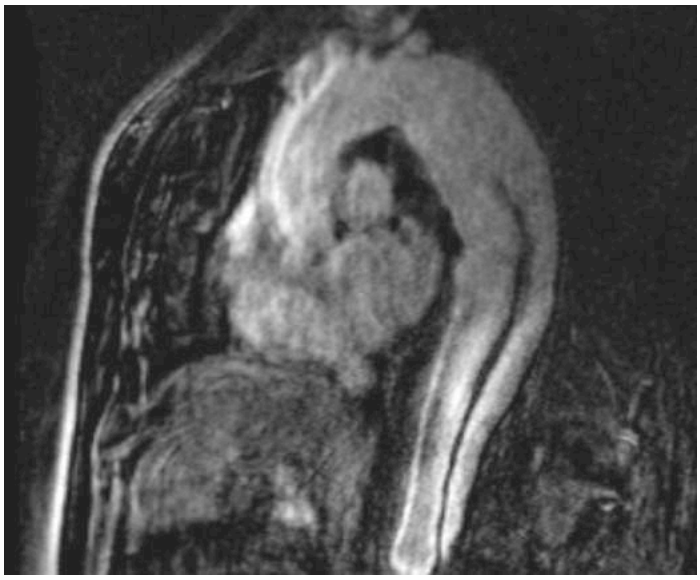

Рисунок 61. МРТ ангиография аорты. Расслаивающая анервизма III типа по Де Бейки. В перешейке нисходящей аорты определяется широкая фенестрация интимы аорты.

Основными критериями положительной динамики и результата хирургического лечения дистального расслоения являются тромбоз и уменьшения диаметра ложного канала.

Возможность неинвазивно оценить состояние просветов аорты, протяженность и локализацию интимальных фенестраций, а также точная дифференциация внутрипросветных тромботических масс, ставит методы компьютерной томографии на лидирующее место в диагностике дистального расслоения. Не только точная предоперационная диагностика, но и не менее важный динамический контроль за состоянием оперированного сегмента грудной и дистальных просветов нисходящей аорты требуют максимального использования методов компьютерной томографии.

Однако, остается вопрос о принципиальном использовании всех возможностей компьютерной томографии в динамическом контроле за результатами хирургического, эндоваскулярного и гибридного вариантов лечения дистального расслоения.

7.1 Критерии оценки гемодинамики при хирургии расслоения аорты по данным спиральной компьютерной и магнитно-резонансной томографии

Высокому значению и возможностям детальной диагностики картины расслоений в мировой и отечественной литературе большое количество сообщений. Нет сомнений и по существенной критериоустойчивости полного тромбоза ложного канала, как убедительного и прогностически важного фактора регресса последствий диссекции аорты (Рисунок 62). Однако, в большинстве случаев полного тромбоза лозного канала в течении нескольких месяцев наблюдений не наступает, и достаточно долго сохряняются признаки остаточного контрастирования ложного канала.

Рисунок 62. Мультипланарная реконструкция МСКТ ангиографии грудной аорты после гемодинамической коррекции I типа. Остаточный тромбоз ложного канала, дистальнее уровня анастомоза обозначен стрелкой.

Поэтому продолжаются поиски дополнительных точных критериев для определения ранних «маркеров» стабилизации и восстановления динамики аортального кровотока после выполненных хирургических или эндоваскулярных коррекций.

С целью выяснения возможностей в определении маркеров гемодинамических изменений в просвете грудной аорты нами были обследованы группы больных с дистальным расслоением (тип IIIа и IIIб).

В первую группу были включены 15 пациентов с динамическим наблюдением за состоянием гемодинамики при хроническом расслоении IIIB типа на строках наблюдений от 2 месяца до 26 месяцев до момента проведения хирургического лечения. В эту группу вошли 10 мужчин и 5 женщин в возрасте 53,3±13,5 лет. В большинстве 12 (80%) этиологическим фактором расслоение было наличие заболевания соединительной ткани. Медиана наибольшего диаметра размера грудной аорты составляла 42±9,9 мм с дистальным с распространением диссекции на всем протяжении нисходящей аорты.

Вторая группа больных включала в себя 35 мужчин и 15 женщин обследуемых на этапах до и после хирургической и эндоваскулярной коррекции дистального расслоения. Средний возраст больных второй группы составлял 47,9±7,7лет, что

не выявило значимых (p>0,05) возрастных различий в исследуемых группах. Не отмечено достоверных отличий (p>0,05) в максимально диаметре аорты (во второй группе он составлял 45,8 ± 10,4 мм) у обследуемых больных в обеих группах. Операции протезирования грудной аорты были выполнены 29 (58%) больным, 21 (42%) пациенту из второй группы выполнено эндоваскулярное вмешательство с установкой в просвете аорты стента.

Согласно установленному макету исследования, ретроспективно было проанализировано и статистически обработаны 144 исследования в обеих группах с целью поиска дополнительных «маркеров» регресса основного заболевания после хирургической коррекции.

Измерениям подверглись несколько сегментов расслоенной аорты, а именно оценивались диаметры дистальной порции дуги аорты на уровне устья левой подключичной артерии, грудная аорта в области бифуркации трахеи, на уровне левого предсердия, на уровне диафрагмального отверстия аорты. В брюшном отделе произведены измерения субренальной аорты, тот час же по отхождению почечных артерий и на уровне бифуркации аорты.

Количественно оценивался не только диаметр нисходящей аорты на установленных уровнях, но и размеры и площадь ложного канала. Отдельно измерялась площадь истинного канала на уровне диафрагмального отверстия аорты.

Сравнение количественных данных и анализ кривых регрессии в обеих группах наблюдений у неоперированных больных (рисунок 63) и у пациентов (рисунок 64) на этапе подготовке к операции показал наличие статистически значимой корреляционной зависимости ($r = 0,64$ и $r = 0,71$, $p < 0,05$) диаметров грудной аорты на уровне бифуркации трахеи и параметра площади ложного канала в сегменте области диафрагмального отверстия аорты.

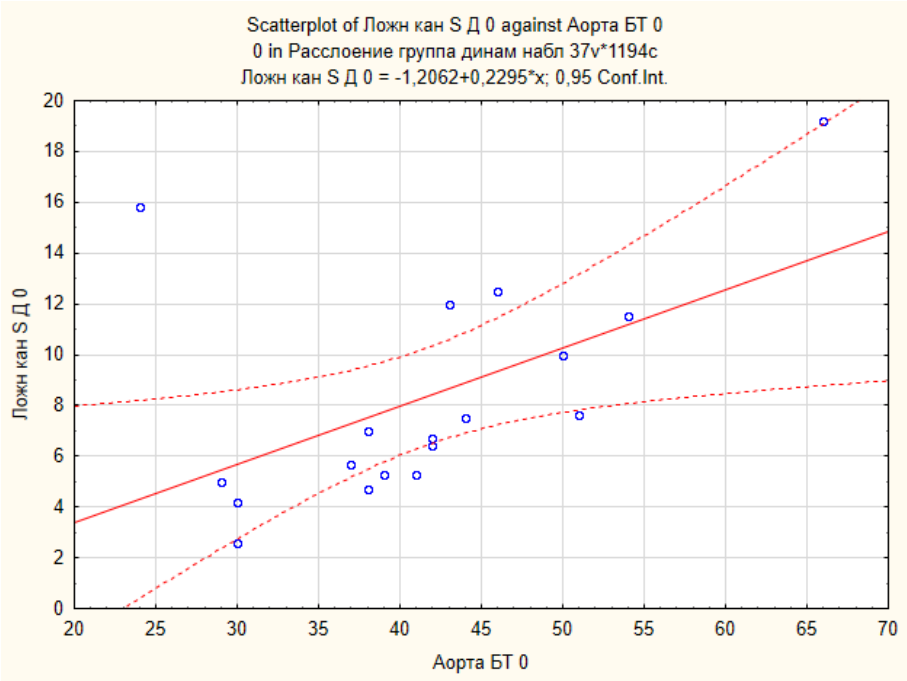

Рисунок 63. Анализ кривой регрессии корреляционной зависимости диаметра аорты на уровне бифуркации трахеи и площади ложного канала на уровне диафрагмального отверстия аорты у больных с III типом расслоения в группе динамического наблюдения.

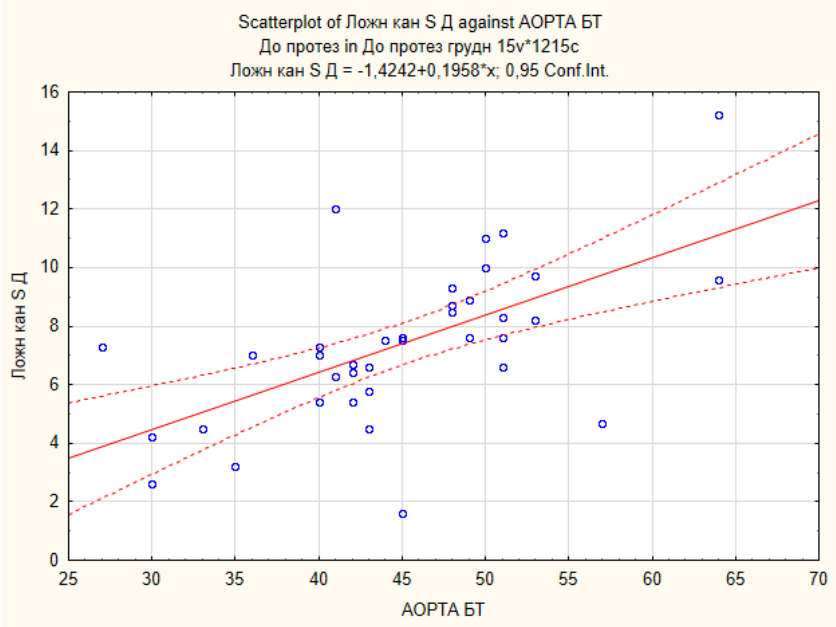

Рисунок 64. Анализ кривой регрессии корреляционной зависимости диаметра аорты на уровне бифуркации трахеи и площади ложного канала на уровне диафрагмального отверстия аорты у больных с III типом расслоения в группе больных на дооперационном этапе.

Полученные на начале исследования данные о зависимости диаметра грудной аорты и площади ложного канала на уровне диафрагмы в обеих группах больных

позволили предположить о возможной количественной реакции в сторону уменьшения. При наличии стойкой корреляционной связи это способствовало бы предположению о отработке дополнительного «маркера» гемодинамических изменений в просвете оперированной аорты.

Рассматривая локальную зависимость параметров, обращает на себя внимание выраженная корреляционная активность (r = 0,90, p < 0,05) диаметра аорты и площади ложного канала на уровне диафрагмы (рисунок 65).

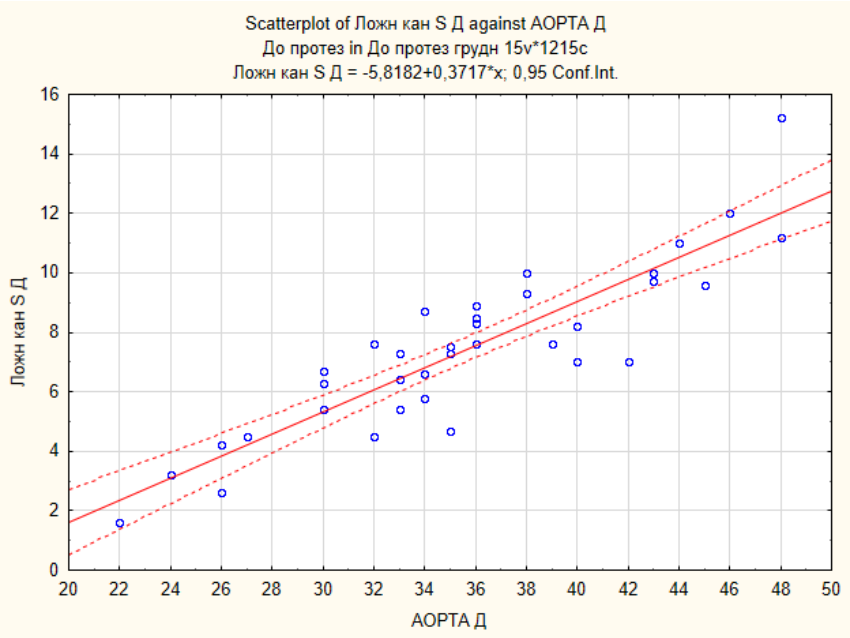

Рисунок 65. Анализ зависимости диаметра аорты и площади ложного канала на уровне отверстия диафрагмы в группе больных на дооперационном этапе.

Однако, суммарная картина послеоперационных изменений и у пациентов с протезированием аорты и в подгруппе стентированных больных определила отсутствие значимой корреляционной связи между размерами аорты на уровне бифуркации трахеи и данных площади ложного канала на уровне диафрагмального отверстия аорты.

Как локальная, рассматривалась зависимость размера ложного канала, его площади на уровне диафрагмального отверстия диафрагмы в группе оперированных больных (r=0,85 при p<0,05) (рисунок 66)

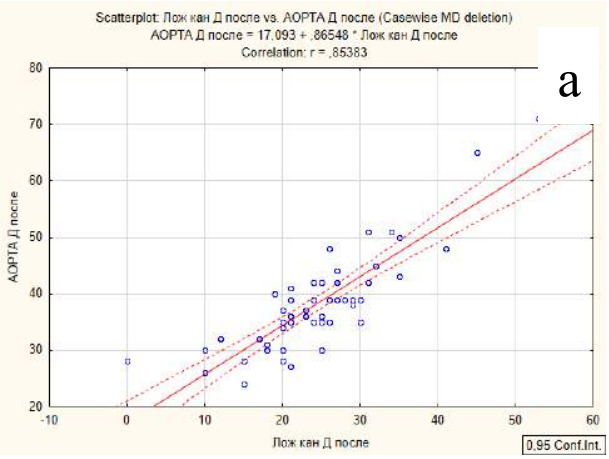

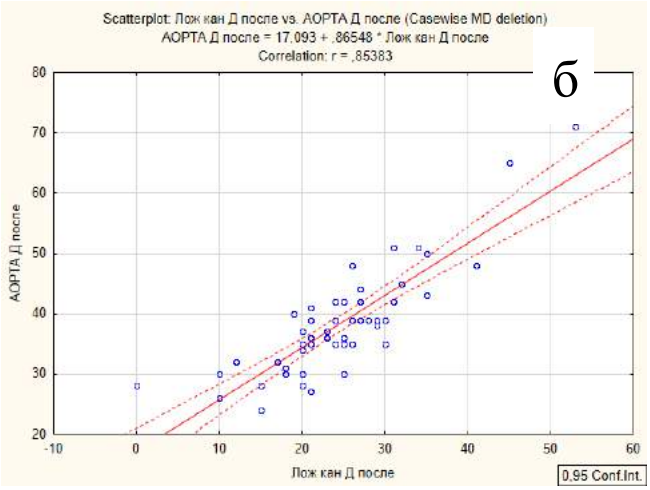

Рисунок 66. Кривые корреляционной регрессии зависимости параметров диаметра аорты, размера и площади ложного канала на уровне диафрагмального отверстия аорты.

В целом, распределение значений размера ложного канала на уровне диафрагмального отверстия у больных после локального протезирования аорты выглядело в виде нормального распределения (рисунок 67).

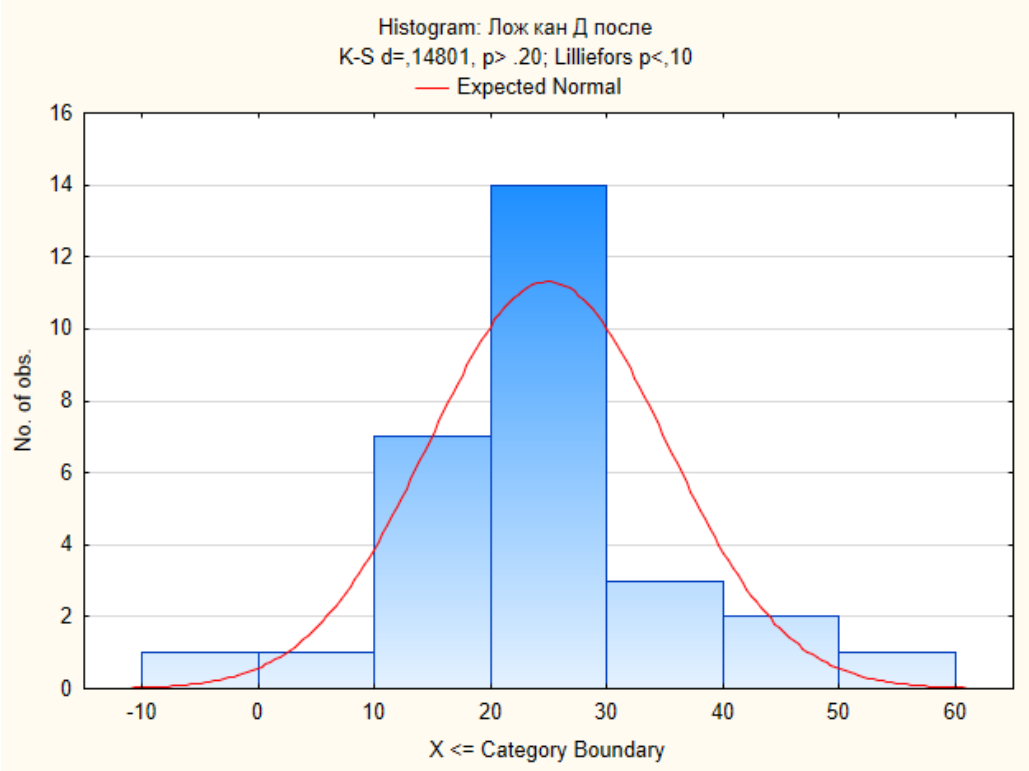

Рисунок 67. Распределение величины размера ложного канала на уровне диафрагмального отверстия аорты.

Во всех группах исследуемых больных мы рассматривали как возможную ре-

акцию на гемодинамические изменения размеров и площади истинного канала на всех уровнях измерений грудной нисходящей аорты.

Площадь истинного канала нисходящей аорты в сравнении с остальными параметрами измерений статистически значимых связей не выявило, за исключением диаметра расслоенной аорты на уровне диафрагмы.

В группе больных при обследовании на дооперационном этапе во всех случаях максимальный диаметр аорты был в проксимальной трети ее нисходящего грудного отдела. При оценке уровня фенестрации нами получено достоверное соответствие уровня фенестрации и максимального диаметра аорты.

В дистальном сегменте нисходящего грудного отдела аорта была в 83% значительно меньшего диаметра. В 2-х наблюдениях проксимальная фенестрация была дистальнее перешейка на 7см, однако признаки ретроградного расслоения указывали на присутствие достигало его уровня, и здесь диаметр аорты также оставался еще расширенным.

Размер проксимальной фенестрации всегда больше размера фенестрации в области нисходящей грудной аорты. В связи с недостаточным обратным сбросом крови из ложного в истинный канал аорты диаметр ложного канала всегда больше, а напряжение в нем существенно выше, чем в истинном. Именно этот механизм ведет к распространению расслоения до висцеральных ветвей и далее до терминального отдела аорты или проксимальных отделов подвздошных артерий, где образуются еще дистальные фенестрации.

Диаметр аорты на уровне дистальной фенестрации в 75% наблюдений был близок к нормальному значению.

При динамическом исследовании методами компьютерной томографии в группе оперированных больных после гемодинамической коррекции I типа и стентировании нисходящей аорты с дистальным расслоением у 86% больных на сроках первого месяца наблюдений определялся частичный или полный тромбоз ложного канала до уровня дистальной фенестрации (отхождения висцеральных ветвей).

Опыт накопленный в ФГБНУ «РНЦХ им. акад. Петровского Б.В.» позволяет с убедительной точностью сказать, что только благодаря высокой чувствительно-

сти и специфичности (96-98%) в диагностике и верификации компонентов диссекции по данным мультиспиральной компьютерной томографии позволили за последние 8 лет сначала резко сократить, а затем полностью перевести на СКТ ангиографию объем исследований у пациентов с различным по классификации видам расслоений.

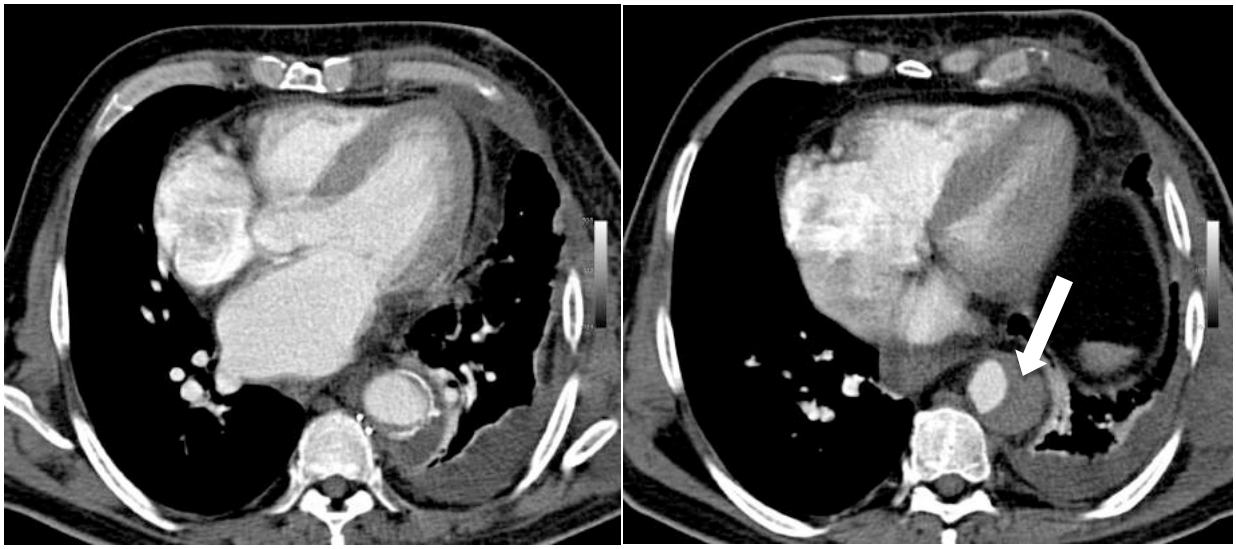

Рисунок 68. Аксиальные срезы МСКТ изображений аорты после протезирования грудной аорты. Стрелкой обозначен тромбоз просвета ложного канала в нисходящей аорте.

Таким образом, во-первых коррекция кровотока при остром расслоении аорты не вызывает сомнений (рисунок 68). С целью снижения риска кровоток оперативно необходимо перераспределять в истинный канал и выключать из кровотока ложный. Предварительный статистический анализ данных у наблюдаемых после операции и больных до и после гемодинамической коррекции не показал достоверно точных дополнительных «маркеров» изменений гемодинамики на изображениях компьютерной томографии, кроме показателей скорости и объема тромбоза ложного канала. Выключение проксимальной фенестрации из кровотока и ликвидация потока крови в ложном калане приводит к тромбообразованию в ложном просвете аорты тотчас ниже дистального анастомоза в связи с образованием слепого мешка, что может быть равнозначно «выздоровлению» пациента.

Глава 8. Методы компьютерной томографии в планировании и оценке результатов эндоваскулярного лечения заболеваний аорты

8.1 Компьютерная томография в дооперационной оценки состояния аорты и её ветвей

Возможность МСКТ после реконструкции данных проводить оценку состояния просвета аорты в любой плоскости обзора является основной для первостепенного выбора данного метода исследования в качестве экспертного. Анализ всех данных МСКТ исследования аорты включающие бесконтрастные изображения, изображения с болюсном контрастированием, а иногда и следующими за этим сканами с выявлением состояния объема контрастирования ложных каналов или полостей сложных аневризм, позволяют точно выявить патологическое состояние аорты. Особенно важным является оценка распространенности процесса расслоения или вовлечение в аневризму ветвей аорты.

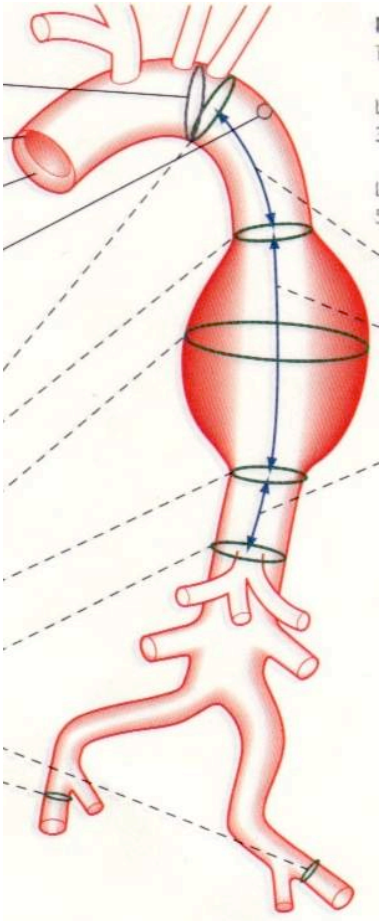

Рисунок 69. Схема уровней определения размеров аорты по данным МСКТ аорты

Предоставление точных измерений диаметра, длины и углов ангуляции аорты (рисунок 69) имеет крайне важное значение для дизайна конкретного случая эндоваскулярного вмешательства с расчетом длины, диаметра стенка, а также зон предполагаемой фиксации. Учитываются и расстояния до брахиоцефальных и висцеральных сосудов, расположенных рядом с патологическим участком аорты, с целью определения сохранения их функциональности после проведения стентирования (рисунок 70).

Наиболее важными компонентами дооперационной оценки аорты являются диаметры как самой аневризмы, так и диаметр неизмененного сегмента аорты в предполагаемой области стента. Обычно считается достаточным 10мм длины «шейки», то есть площадки неизмененной стенки аорты прилегающей к патологическому сегменту.

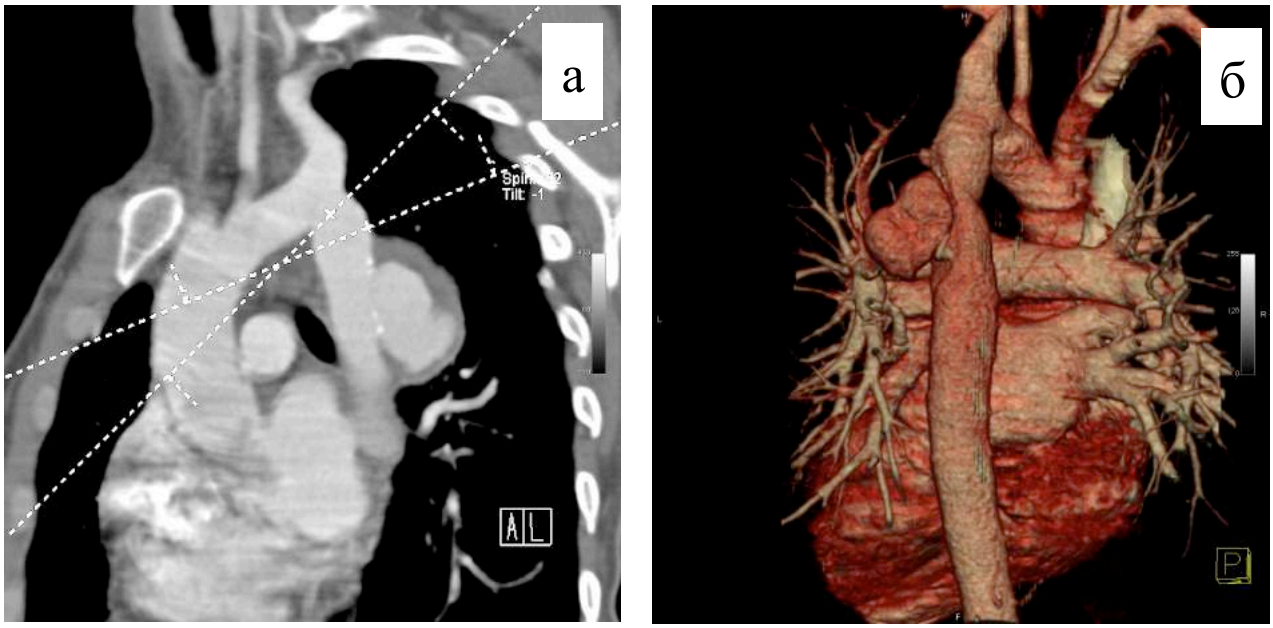

Рисунок 70. МСКТ аорты с ложной аневризмой грудной аорты с трехмерной реконструкцией изображений: мультипланарной (а) и с представлением объемного рендеринга (б). Принцип определения проксимальной «шейки» аневризмы (а)

Другими критериями успешной фиксации и проведения стента являются диаметр 42 мм и менее в области проксимальной и дистальной «шейки» и диаметр 9мм и более общих бедренных и подвздошных артерий, отсутствие выраженного кальциноза с патологической извитостью подвздошных сосудов. (Fattori R, et al.

2003; Dake MD, 1999; Liston S., 1997). Приблизительно 10-15% оверзайнга стент-графта является оптимальным для предотвращения миграции стента и обеспечивающим надежную фиксацию стента к стенке аорты.

В последнее время в хирургии дистальных расслоений аорты все чаще и чаще стали применять эндоваскулярные методы лечения. Стентирование аорты наиболее эффективно при остром дистальном расслоении аорты. Это достаточно новая технология, и существует большое количество вопросов относительно показаний, методики и сроков ее выполнения.

Гемодинамически стентирование нисходящей аорты заменяет методику проксимального «локального» протезирования аорты. Лечебный эффект достигается закрытием стентом проксимальной фенестрации интимы и направление кровотока в истинный канал аорты, при этом он расправляется, а «псевдокоарктационный» синдром нивелируется. С другой стороны, закрытие проксимальной фенестрации ведет к тромбозу ложного канала. Хороший результат наблюдается только в случае тромбоза ложного канала после вмешательства, иначе в динамике отмечается дальнейшая дилатация аорты. При полном тромбозе ее ложного канала в отдаленном периоде, наблюдается уменьшение диаметра аорты, а при частичном тромбозе - увеличение диаметра аорты прекращается, при отсутствии его тромбоза - диаметр аорты увеличивается. Тромбоз ложного канала при хроническом расслоении аорты (75-80% случаев) отмечается несколько реже, чем при остром (95-98% наблюдений).

По сравнению с хирургическими вмешательствами и с консервативным лечением больных острым дистальным расслоением аорты, частота осложнений и выживаемость при ее стентировании имеет значительно более оптимистичный результат (частота параплегий 0,8% против 5-6% при хирургии, летальность до 3,8-10% против 30-40% при хирургии).

Однако, эндоваскулярное стентирование не всегда возможно выполнить технически при большом диаметре аорты (более 45мм), при близком расположении фенестрации к ветвям дуги аорты, кинкинге аорты, отсутствие проксимальной и ди-

стальной «шейки». Как и при любом другом вмешательстве имеются специфические осложнения – эндоликинг, миграция стента, неврологические осложнения.

Важный момент при стентировании нисходящей аорты - это точное знание расположения проксимальной фенестрации, так как при неполном ее закрытии может возникнуть проксимальный эндоликинг крови под стент в ложный канал аорты, что нарушает радикальность вмешательства (рисунок 71).

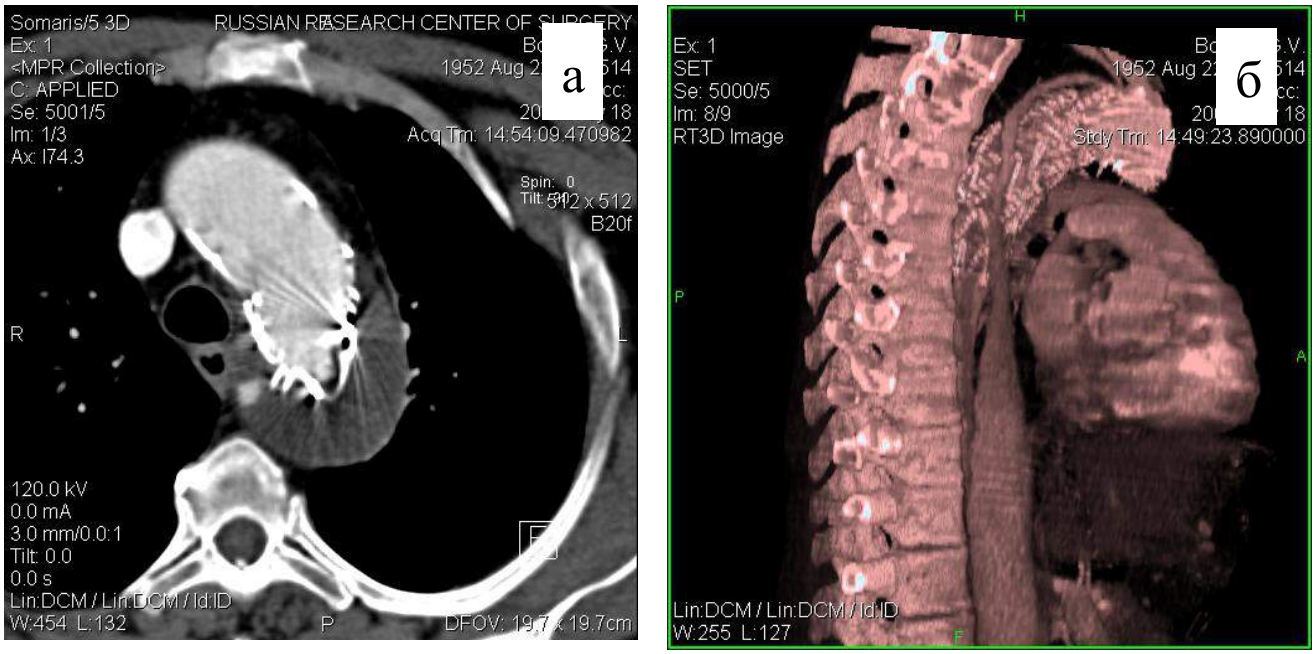

Рисунок 71. МСКТ аорты после стентирования IIIB типа расслоений. Эндоликинг Ia типа под край стента с продолжением в просвет ложного канала.

При большом патологическом изгибе аорты также могут возникать осложнения с проведением и адекватной установкой стента в нисходящую аорту, что связано с его «изломом» и нарушением в этой зоне герметичности прилегания стента.

Вопрос о переключении подключичной артерии решается до, или после стентирования, в зависимости от компенсации кровотока в левой руке и выраженности стил-синдрома.

После установки стента в истинный канал аорты происходит его декомпрессия, он расправляется, что уменьшает выраженность «мальперфузии» внутренних органов. Это связано с закрытием проксимальной фенестрации интимы, которая исключает кровоток в проксимальных отделах ложного канала и ведет к его тромбозу (рисунок 72).

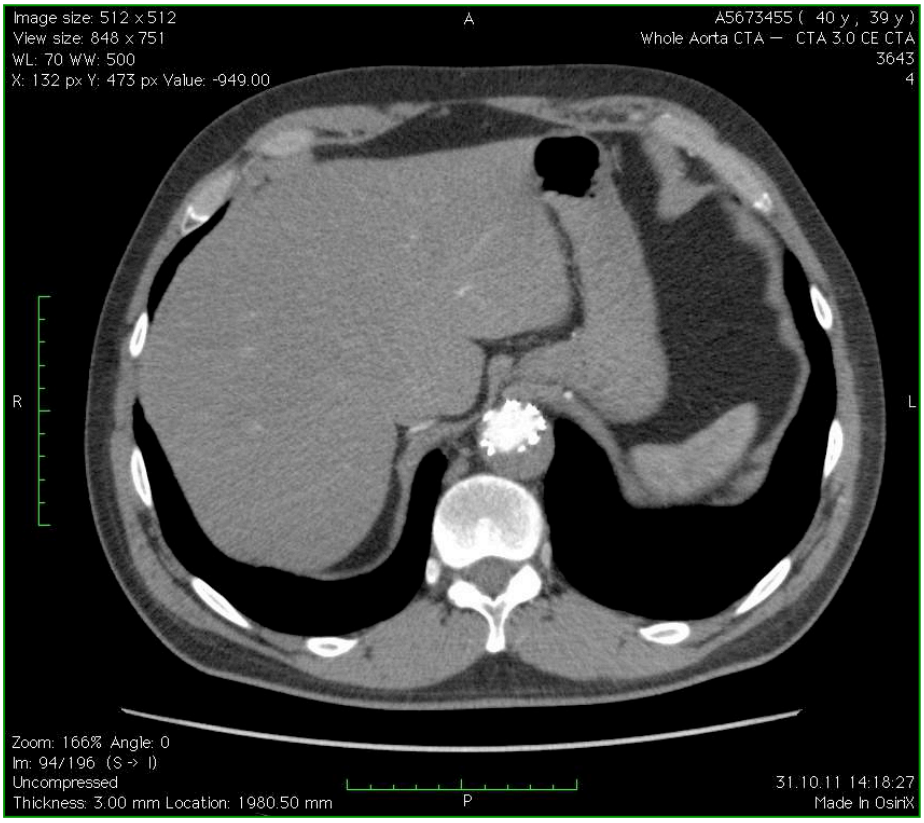

Рисунок 72. МСКТ аорты после стентирования IIIB типа расслоения. Тромбоз ложного канала при отсутсвии кровотока через проксимальную фенестрацию.

Выполнение МСКТ после эндоваскулярного вмешательства на аорте является обязательным с целью оценки эффективного установки стента и наличия осложнений. Важными сведениями являются данные о локализации покрытых и непокрытых зонах фиксированного стента, проходимости стента, размера аорты, тромбоза полости аневризмы или ложного канала вне просвета стента, а также наличия каких-нибудь осложнений. Особенно имеет значение увеличение или уменьшение размера аорты, включая зоны проксимальной или дистальной аортальной шейки аневризмы (Sakai T, Dake MD, et al. 1999; Sawhney R, Kerlan RK, et al. 2001; Hassoun HT, Mitchell RS, 2006; Resch T, Koul B, 2001).

МСКТ позволяет оценить эффективность выполненной процедуры стентирования за счет выявления полной герметизации полости аневризмы или исключения из кровотока «ложного» канала, о чем свидетельствует исчезновение потока контрастной крови в патологически измененном сегменте аорты. В случаях острой диссекции объем ложного канала после исключения его из кровотока может зна-

чительно уменьшаться до полного спадения (Kusagawa H, Shimono T, 2005).

Обращается особое внимание на то, что после стентирования не должна наблюдаться динамика увеличения тромбированной и выключенной из кровотока аневризмы, другими словами положительным результатом считается, если аневризмы сокращаются в размерах или же остаются в неизменном состоянии.

8.2 Результаты эндоваскулярного стентирования грудной аорты по данным компьютерной томографии

В наше исследование вошли результаты изучения клинических данных эндоваскулярного лечения и послеоперационных осложнений у 51 пациента с аневризмами грудного отдела аорты за период с января 2005 года по декабрь 2013 года. Все находились на обследовании и лечении в отделении рентгенохирургических методов диагностики и лечения «Российского научного центра хирургии имени академика. Б.В. Петровского», возглавляемого профессором С.А. Абуговым.

В группе исследуемых больных были 44 (86,3%) мужчины и 7 (13,7%) женщин в возрасте 53,2 ± 14,6 лет с нормальной массой тела 74.6 ± 11,8 кг и индексом массы тела (ИМТ) 22,7 ± 4,3 кг/м^2. Из всего количества 32 наблюдения были у больных с аневризмами нисходящей аорты, причем у 23 (45%) пациентов аневризма была посттравматической этиологии, у 9 (17,6%) больных – причиной был атеросклероз. У 17 (33,3%) больных эндоваскулярное стентирование с проводилось с расслоением аорты IIIb типа по Де Бейки, а у 2 (3,6%) больных – была закрыта атеросклеротическая пенетрирующая язва.

По данным МСКТ в группе аневризм грудной аорты с наличием проксимальной «шейки» не менее 1 см дистальнее уровня левой подключичной артерии встречались у 26 (86,7%) пациентов, с наличием проксимальной «шейки» менее 1 см дистальнее уровня левой подключичной артерии - у 4 (13,3%) пациентов.

На основании данных МСКТ оценивался диаметр проксимальной шейки, диаметр аневризмы в центральной ее части, диаметр дистальной шейки, расстояние от левой подключичной артерии до проксимального отдела аневризмы, расстоя-

ние от дистального отдела аневризмы до чревного ствола.

Средний диаметр аневризмы грудной аорты у пациентов с предполагаемым эндоваскулярным протезированием составил 68,6 ± 15 мм. Аневризмы размером 40-49 мм были выявлены у 3 (5%) пациентов. Аневризмы размером 50-59 мм встречались у 30 (58,8%) пациентов. Аневризмы – более 60 мм обнаружены у 6 (11,7%) пациентов.

Всем больным были установлены эндоваскулярные протезы «Valiant» фирмы «Medtronic» (США).

Сроки послеоперационного наблюдения устанавливаются в пределах 6 месяцев, 12-15 месяцев после выполнения стентирования и затем каждые 12 месяцев.

В группе наблюдений до и после эндоваскулярного протезирования аневризмы грудной аорты через 6 мес было отобрано 15 наблюдений, у 6 больных исследования МСКТ были выполнены через 12-15 месяцев и у 4 больных исследования проводились через 30-36 месяцев после операции.

Нами были проведены измерения диаметров, площадей сечения в зонах фиксации стентов и наибольшего диаметра аневризмы аорты. Все измерения проводились строго перпендикулярно центральной оси аорты.

При анализе наблюдений в первые 6 месяцев наблюдений после эндоваскулярного протезирования грудной аорты выявлено увеличение диаметров аорты в области проксимального края фиксации стента на 6% с 30,2 ± 4,1 мм до 32 ± 4 мм ($p < 0,005$), площади сечения максимального диаметра аорты на 6% с 30,1 ± 14,3 см^2 до 32,4 ± 14 см^2 ($p < 0,05$).

Вероятнее всего, это объясняется дополнительным оверсайзингом аорты при подсчете диаметра стента по данным МСКТ исследования, необходимым для надежной фиксации стента. Это достигается расчетом диаметра по границе адвентиции аортальной стенки.

В сроках наблюдений до 15 месяцев после эндоваскулярного протезирования значения уменьшения диаметров анверизмы с 68,6 ± 15 мм до 66 ± 12,4 мм и площади сечения 32,6 ± 14,9 см^2 до 24,2 ± 9,9 см^2 были статистически не значимы ($p > 0,05$). Увеличение длинны окружности аневризмы с 201,8 ± 43 мм до 202 ±

32,4 мм на этих же сроках наблюдений так же не было подтверждено статистической обработкой результатов зависимых групп ($p > 0,05$).

В отдаленные сроки более 30 мес наблюдений попали только 4 пациента у которых так же не было выявлено статистически значимых ($p > 0,05$) изменений диаметров аневризмы аорты с 57,7 ± 29 мм до 55 ± 22,4 мм и площади сечения 24,8 ± 21,9 см^2 до 20,8 ± 14 см^2.

Единственным наблюдением во время операции (1,9%) в основной группе было подтекание I типа из места проксимальной фиксации, которое потребовало повторной постдилатации в этом месте. При контрольной аортографии подтекание отсутствовало.

Во время динамического наблюдения в отдаленном послеоперационном периоде на контрольных МСКТ подтеканий не отмечено, у 12 (23,5%) пациентов среди пациентов с расслоением аорты IIIb по Де Бейки отмечено полное тромбирование ложного канала, у 5 пациентов (9,8%) частичное тромбирование ложного канала.

Таким образом в отдаленном послеоперационном периоде осложнения полностью отсутствовали ($p<0,001$).

8.3 Результаты эндоваскулярного стентирования брюшной аорты по данным компьютерной томографии

В исследование по сравнительная оценке ближайших и отдаленных результатов эндоваскулярного лечения аневризм брюшной аорты вошли результаты изучения клинических данных, 33 пациентов с аневризмами инфраренального отдела брюшной аорты, которые находились на обследовании и лечении в отделении рентгенохирургических методов диагностики «Российского научного центра хирургии имени академика. Б.В. Петровского» за период с января 2005 года по декабрь 2013 года.

Всем 33 больным за указанный период в отделении рентгенохирургических методов диагностики и лечения было выполнено рентгенэндоваскулярное протезирование аневризм брюшной аорты.

Исследуемый контингент пациентов группы стентирования имел широкий

спектр сопутствующих заболеваний и изначально был соматически тяжелым. Наиболее распространенными были заболевания сердечно-сосудистой системы, почек, органов желудочно-кишечного тракта и хронические неспецифические заболевания легких.

Все обследуемые и пролеченные пациенты были представлены лицами в возрасте 69 ± 4,6 лет. Все пациенты были мужчины. Большинство больных имело избыточную массу тела, которая составила 83.1 ± + 14,4 кг индексом массы тела 27,8 ± 3,7 кг/м^2.

У 28 больных (84,8%) эндоваскулярное протезирование осуществлялось по поводу атеросклеротического поражения брюшной аорты. У 4 больных (12,1%) стентирование выполнялось по поводу расслоения брюшной аорты.

Эндопротезирование инфраренального отдела аневризм брюшной аорты выполнялось бригадой рентгеноэндоваскулярных и сосудистых хирургов в рентгеноперационной с использованием ангиографического аппарата. Всем больным были установлены эндоваскулярные протезы «Talent» фирмы «Medtronic» (США).

В госпитальном периоде, через 6 мес и 1 год всем пациентам выполнялась МСКТ для исключения послеоперационных осложнений.

По данным МСКТ изолированные аневризмы брюшной аорты с наличием дистальной «шейки» не менее 1 см проксимальнее уровня бифуркации аорты встречались у 14 (42,4%) пациентов. Диффузные аневризмы брюшной аорты с вовлечением бифуркации аорты были обнаружены у 6 (18,2%) больных. Диффузные аневризмы с вовлечением обеих общих подвздошных артерий были выявлены у 9 (27,3%) пациентов. Диффузные аневризмы с вовлечением одной общей подвздошной артерии – у 4 (12,1%) пациентов.

На основании данных МСКТ оценивался диаметр проксимальной шейки, диаметр аневризмы в центральной ее части, диаметр дистальной шейки, ангуляция проксимальной шейки (не более 45°), ангуляция общих подвздошных артерий (не более 90 °). Всем пациентам проводился расчет размеров для стент-графта «Talent» фирмы «Medtronic».

Аневризмы размером 4,0-4,9 см были выявлены у 4 (12,1%) пациентов. Ане-

вризмы размером 5.0-5,9 см встречались у 22 (66,7%) пациентов. Аневризмы – более 6,0 см обнаружены у 7 (21,2%) пациентов.

Классификация типов подтеканий (endoleaks) при эндопротезировании аневризм брюшной аорты:

I тип – неадекватная герметизация проксимальной или дистальной зоны фиксации стент-графта к стенке аорты:

Ia – по проксимальному краю

Ib – по дистальному краю

II тип – ретроградное заполнение аневризматического мешка через нетромбировавшуюся нижнюю брыжеечную артерию (IIa) или множественные парные поясничные артерии (IIb).

III тип – наличие дефекта материала протеза или неадекватная герметизация между компанентами стент-графта.

IV тип: порозность (пористость) материала стент-графта.

Меньшая инвазивность и травматичность стентирования аневризмы брюшной аорты относительно открытой операции проявлялась так же в значительно более легком течении раннего послеоперационного периода. Отсутствие болевого синдрома, пареза кишечника, малая инвазивность эндоваскулярного метода лечения позволило значительно снизить время пребывания пациентов в условиях кардиоБИТ и в стационаре.

Из осложнений в группе стентирования в госпитальном послеоперационном периоде у одного (3%) больного был выявлен тромбоз правой бранши эндопротеза, который потребовал выполнения перекрестного бедренно-бедренного шунтирования с хорошим клиническим эффектом.

Во время динамического наблюдения в послеоперационном периоде у 3 (9,1%) пациентов было обнаружено подтекание I типа в области проксимального или дистального края стент-графта, у двух (6%) из них произошел разрыв аорты, потребовавший экстренного хирургического вмешательства. Одному пациенту (3%) по поводу разрыва аневризмы в другой клинике было выполнено экстренное удаление стент-графта и протезирование инфраренального отдела аорты и общих под-

вздошных артерий (рисунок 73). Послеоперационный период проходил без осложнений. Один пациент (3%) умер от разрыва инфраренальной аневризмы, обусловленного дислокацией стент-графта и выраженного подтекания Iа типа в области проксимального конца эндопротеза.

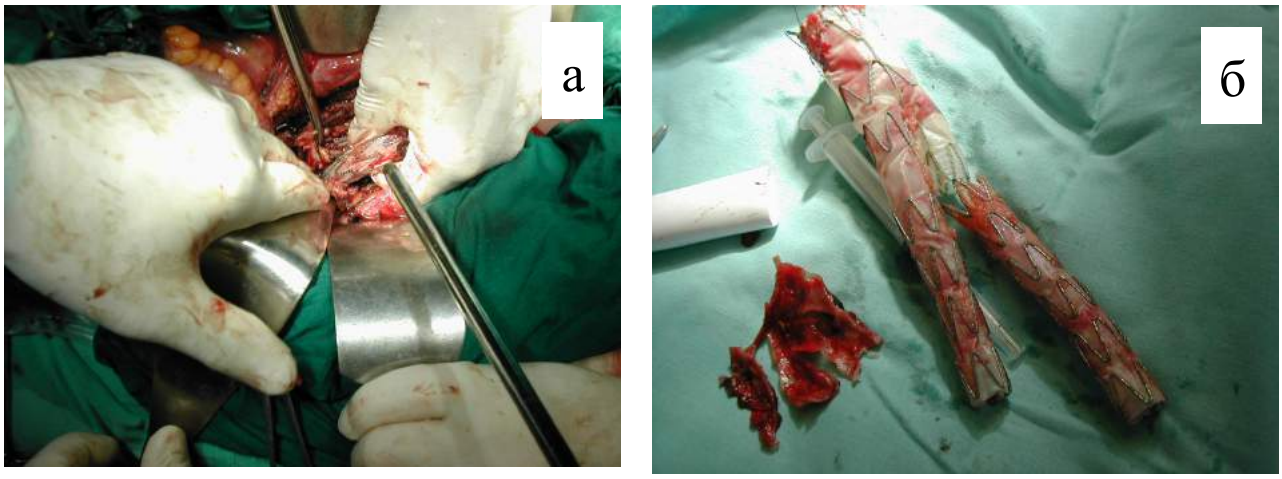

Рисунок 73. а - операция по удалению эндопротеза
б - эндопротез после его удаления

Подтекание II типа определялось у 2 (6%) пациентов – хирургическое лечение не потребовалась. Подтекания явились результатом ретроградного кровотока из бассейна поясничных артерий и нижней брыжеечной артерии в аневризматический мешок вокруг протеза без его роста.

Подтекание III типа (рисунок 74 и 75) при контрольном обследовании в послеоперационном периоде обнаружено у 2 (6%) пациентов, причем в одном случае произошел переход в Iа тип, что впоследствии привело к разрыву аорты - это потребовало экстренного хирургического вмешательства.

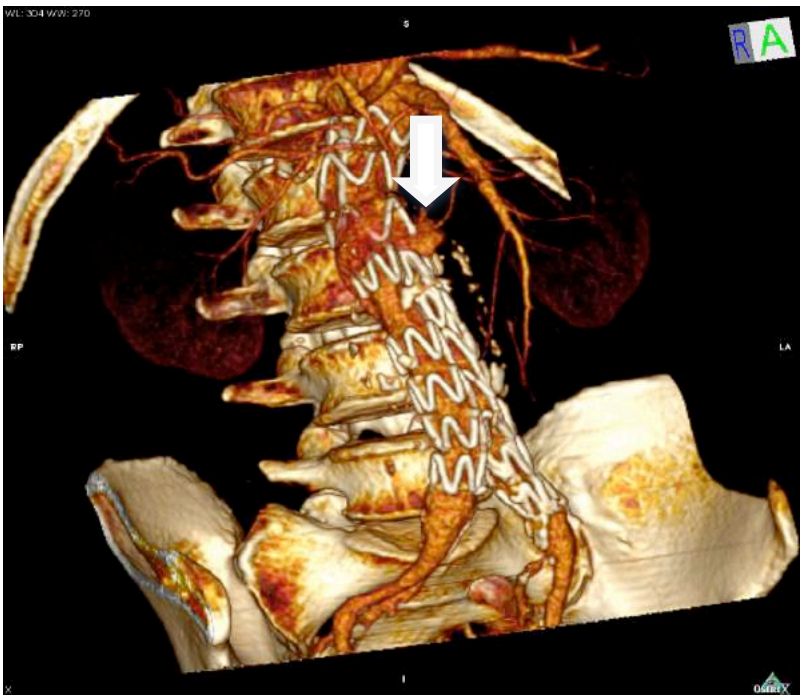

Рисунок 74. 3D реконструкция с выявленным эндоликингом III типа

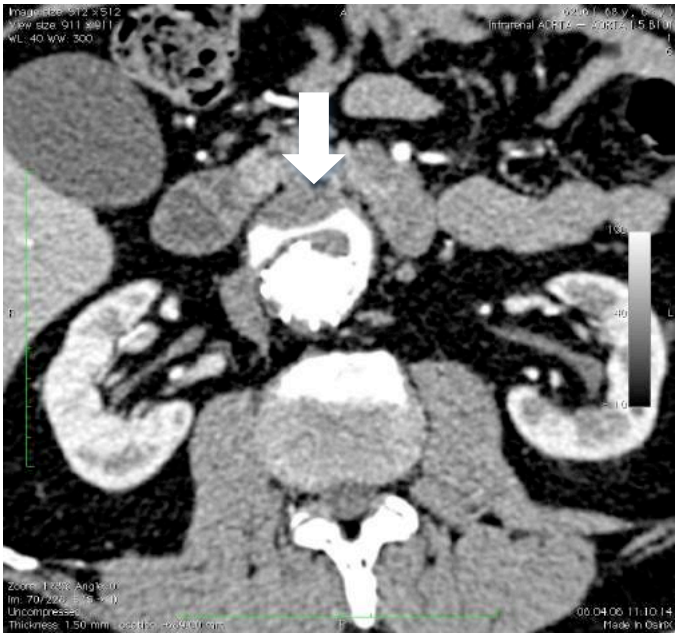

Рисунок 75. Эндоликинг III типа.

Тромбоз бранши в отдаленном послеоперационном периоде произошел у 3 (9,1%) ($p < 0,05$) больных, протекал бессимптомно и хирургической тактики не потребовал (рисунок 76).

а

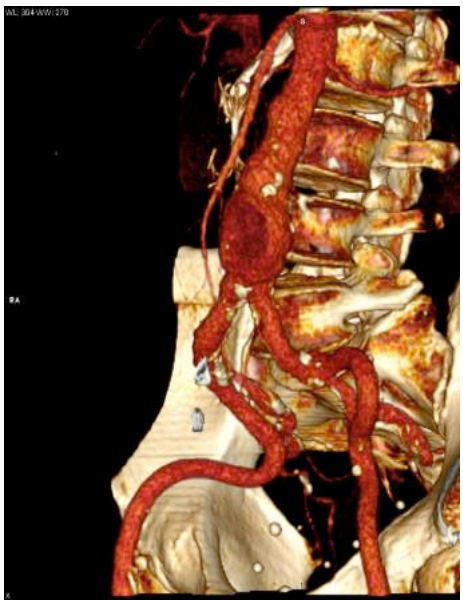

б

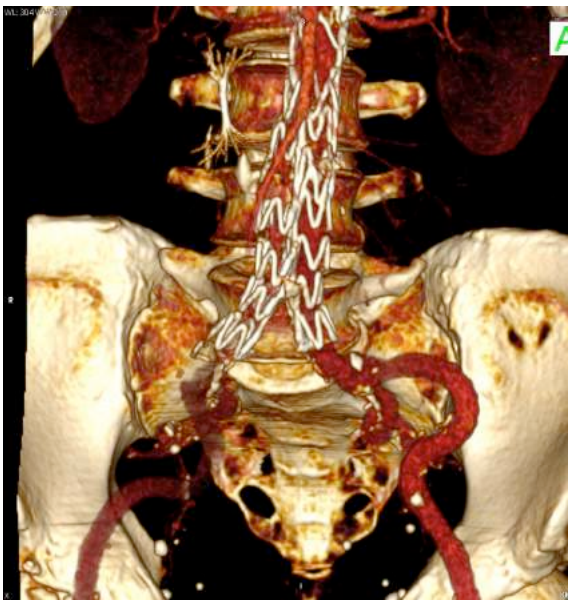

Рисунок 76. МСКТ исследование. А – аневризма инфраренальной аорты до стентирования, Б - После стентирования – тромбоз бранши стента

По данным послеоперационных наблюдений встречаемость эндоликинга наблюдалась в 6% и 9% на сроках 1 и 2 года наблюдений соответственно. За 2 года наблюдений в 3 случаях после эндоваскулярного протезирования потребовалось повторное реинтервенционное вмешательство, когда как в группе после хирургического лечения таких случаев не наблюдалось. Двух-летняя выживаемость пациентов в группах была одинаковой 78% для стентированных больных и 76% для больных после открытой хирургической операции.

С момента представления методики ЭВПА перспективность её развития не представляет сомнений. По результатам многочисленных исследований приняты основные отправные точки, повлиявшие на стандартизацию подходов, используемых для эндоваскулярного лечения инфраренальной аневризмы аорты. Использование методики фенестрированных стент-графтов теперь делает доступным ЭВПА интраренальных и субренальных аневризм, считаемых ранее не подходящими к ЭВПА из-за отсутствия или короткой шейки аневризмы. Эта технология в России пока еще находиться на ранних стадиях разработки, но согласно литературных данных результаты выглядят достаточно убедительно.

Получение стабильно положительных результатов при ЭВПА подчеркивает необходимость индивидуального всестороннего изучения патологии аорты в ком-

бинации с тщательным планированием операции и сайзинга предполагаемых для имплантации стент-графтов.

Возрастает количество эндоваскулярных вмешательств при лечении заболеваний аорты и использование МСКТ с различными вариантами 3-х мерных реконструкций изображений играет в этом существенную роль. Это необходимо и важно не только для выявления и диагностики патологического процесса и его распространения, но и для обеспечения точной количественной дооперационной и качественной информацией в послеоперационном периоде с целью определения объема соответствующей клинической помощи.

Глава 9. Планирование и объем «гибридных» операций на аорте по данным компьютерной томографии

За 7 лет в период с ноября 2005 года по ноябрь 2012 года в Российском научном центре хирургии имени академика Б.В. Петровского РАМН мы наблюдали 20 случаев гибридных операций на дуге и нисходящей аорте. Из них 16 пациентов были мужчины и 4 женщины. Средний возраст у мужчин составлял 54 года (диапазон от 17 до 73 лет), а у женщин 41 год (в диапазоне от 27 до 60 лет). Большинство гибридных операций 10 (50%) выполнено при дистальном расслоении (тип В). В 3 (15%) наблюдениях данный вид лечения применен у больных с синдромом Марфана и расслоением аорты типа А по классификации Stanford. Как методом выбора лечения посттравматических и посткоарктационных ложных аневризм, а также аневризм дуги и нисходящей аорты на фоне атеросклероза «гибридные» операции были применены у 7 (35%) больных. Послеоперационная летальность составила 10% после выполнения эндоваскулярного протезирования у двух пациентов при разрывах аневризм дуги и грудной нисходящей аорты.

Ряд гибридных операций при лечении расслоения аорты выполнены в России впервые в РНЦХ им. акад. Петровского Б.В. РАМН (Белов Ю.В., с соавт., 2008).

Наиболее полное дооперационное обследование и точный расчет требуется в случаях выполнения методики дебранчинга, когда необходимо заранее предположить расположение зоны фиксации стента для осуществления предварительной

шунтирующей операции и реваскуляризации мозгового кровотока и кровоснабжения верхних конечностей.

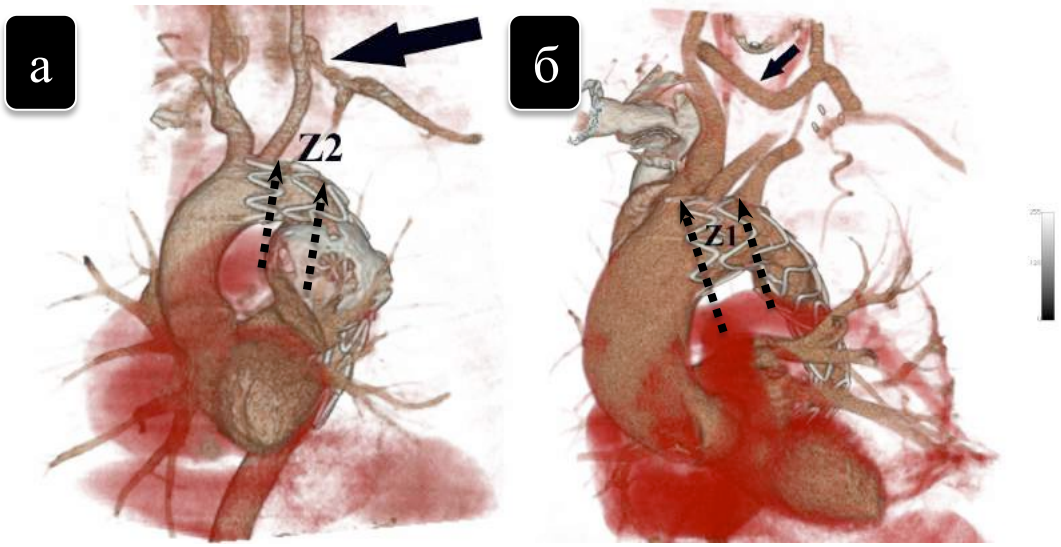

Рисунок 77. МСКТ аорты.
а - после подключично-сонного шунтирования (большая стрелка) и эндоваскулярного стентирования аневризмы нисходящей аорты. Зона фиксации края стента Z2 (между пунктирными стрелками)
б - после подключично-сонно-сонного (малая стрелка) шунтирования и эндоваскулярного стентирования грудной аорты с расслоением типа «В». Зона фиксации края стента Z1 (между пунктирными стрелками)

Размещение стента в зоне Z2 (рис. 77а) потребовало частичной реваскуляризации подключичного шунта с левой сонной артерией, что подтверждается данными ряда авторов (Diethrich E.B., et al.,). Дебранчинг брахиоцефальных сосудов может нести с собой риск инсульта. Однако не все сосуды требуют реваскуляризации. Левая подключичная артерия имеет превосходное коллатеральное кровоснабжение, кровоток по которым может компенсировать и обеспечить жизнеспособное кровоснабжение левой руки после окклюзии подключичной артерии. Развертывание стентграфта в зоне Z1 характера кровотока потребовало наложение сонно-сонного анастомоза для осуществления кровоснабжения левой гемисферы мозга (рис. 70б).

Предоперационный анализ показал необходимость реваскуляризации «Y» образным протезом от восходящей аорты до брахиоцефального ствола и левой общей сонной артерии перед фиксаций стента в зоне Z0 (рисунок 78).

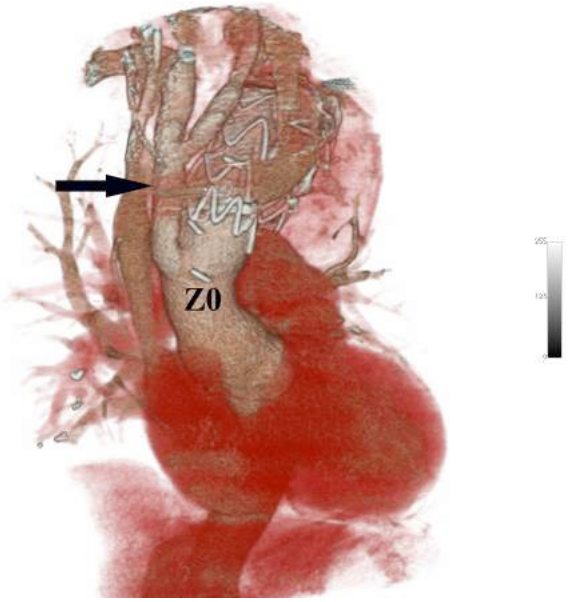

Рисунок 78. МСКТ аорты после полной реваскуляризации и эндоваскулярного стентирования аневризмы дуги и нисходящей аорты. Стрелка показывает имплантированный «Y» образный шунт с анастомозом в зоне Z0.

Ряд авторов считает такую технику оправданной (Bergeron P., et al., 2006), так как возникают, во-первых технические трудности с переключением левой подключичной и левой общей сонной артерий из зоны вероятного воспаления в области аневризмы, а во-вторых, отсутствует вероятность возникновения кинкинга (скручивания) и компримирования устья позвоночной артерии.

Все операции реваскуляризации выполнялись за сутки до эндоваскулярного стентирования с целью утверждения нового кровообращения.

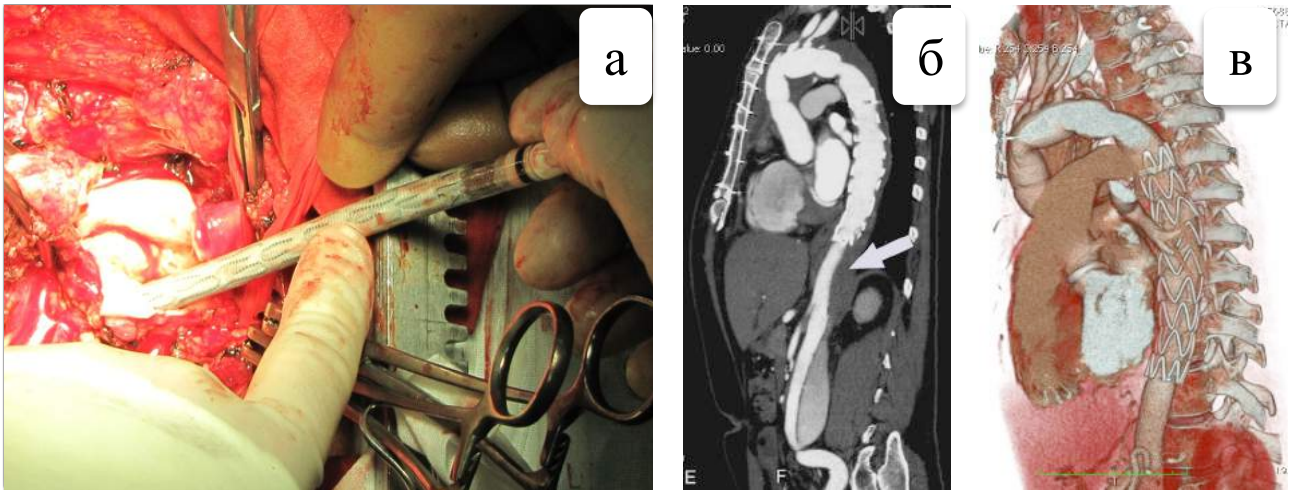

Рисунок 79. Гибридная операция по одномоментной замене всей грудной аорты у пациента с синдромом Марфана и расслоением аорты типа «А». Вид интраоперационно (а). МСКТ контроль после операции (б, в). Стрелкой на мультипланарном изображении (б) указан тромбоз ложного канала.

Открытая хирургическая операция при расслоении аорты у пациентов с синдромом Марфана сопровождается значительно более высокими показателями смертности примерно на 30% (Oliveira N.C., et al., 2003). Цель дополнения к открытой хирургической операции эндоваскулярного стентирования грудной аорты заключается в том, что во-первых, герметично выключается фенестрация интимы, во-вторых, перенаправляя весь поток в истинный просвет аорты, тем самым блокируется приток в ложный канал. Это теоретически изменения динамики потоков, в последующем может привести к расширению просвета истинного канала и способствовать тромбозу ложного канала (рисунок 79)

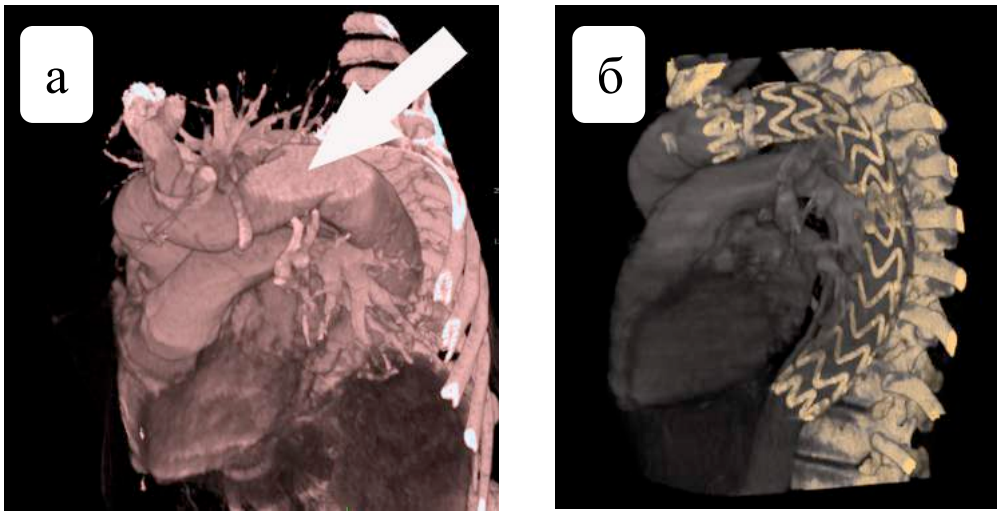

Рисунок 80. МСКТ после операции Борста (методика “хобота слона”) и эндоваскулярным стентированием грудной аорты у пациентки с расслоением аорты. На 3D реконструкции справа (а) виден дистальный конец протеза (стрелка), низведенный в истинный канал аорты. На рисунке слева (б) – состояние после фиксации стент-графта на дистальном конце низведенного протеза.

С момента использования эндоваскулярных методик лечения аневризм грудной аорты в дополнении к первому этапу операции Борста, данный вид гибридной операции стал оправдывает себя как более надежный метод фиксации дистального края протеза и гемодинамической коррекцией с полным перераспределением тока крови в истинный канал при использовании этой методики у пациентов с дистальном расслоении (рисунок 80).

Лечение аневризмы грудной аорты с вовлечением дуги – чрезвычайно слож-

ная и трудная проблема, вызывающее споры кардиохирургов. Известно, что открытая хирургия сопровождается высоким риском, поэтому принятие эндоваскулярного метода стимулировало многие центры во всем мире для исследований и применению данной методики. Гибридная хирургия в сочетании эндоваскулярного лечение с переключением брахиоцефальных сосудов развивается как альтернатива открытой хирургии в лечении аневризм дуги и грудной аорты. Дооперационное исследование с детализированной МСКТ, является основополагающей методикой в планировании оценки зоны имплантации проксимального края стента с последующим обсуждением типа реваскуляризации. Несмотря на существующие риски результаты гибридных операций экстраанатомической реваскуляризации и эндоваскулярного стентирования с ростом клинического опыта и технического развития моделей доставляющих устройств будет непрерывно развиваться.

ЗАКЛЮЧЕНИЕ

Аневризма аорты и острый аортальный синдром, являются относительно распространенным и постоянно прогрессирующим заболеванием сердечно-сосудистой системы. Кроме этого при остром аортальном синдроме возникающее мгновенно расслоение — это тяжелое состояние сопровождающееся высокой летальностью, требующее максимального внимания при выборе тактики лечения. Выраженный полиморфизм клинических проявлений и внезапное развитие осложнений, являются особенностями заболеваний аорты. Поэтому выявление и оценка состояния аорты является высоко актуальной проблемой современной лучевой диагностики.

В работе показаны основные критерии оценки анатомо-топографических характеристик заболеваний аорты. Прогресс в диагностике заболеваний аорты связан с внедрением томографических и ультразвуковых методов обследования, которые позволяют в точности визуализировать анатомию аорты и кровотоки в ней. Наиболее значимыми в диагностике расслоения аорты без сомнения являются мультиспиральная КТ, МРТ. Эти методы позволяют диагностировать протяженность и характер расслоения аорты, диаметр аорты на всем протяжении, наличие и характер фенестрации интимы, функцию аортального клапана, и в сочетании со стандартными методами обследования они позволяют оценить общее состояние пациентов и установить показания к хирургическому вмешательству.

Сложности диагностического этапа при расслоении аорты с одной стороны связаны с необходимостью незамедлительной постановки окончательного диагноза, а также точного распознавания характера расслоения и его протяженности уже на этапе поступления больного в острой стадии заболевания. В настоящее время, во всех специализированных центрах, занимающихся проблемой заболеваний аорты есть полный спектр диагностических методов, позволяющих соблюсти протокол обследования больного и определить показания и характер лечения больного.

Возможности оценки состояния аорты расширялись по мере развития диагностической техники. Так, до внедрения в широкую практику ультразвукового ис-

следования (УЗИ) и современных томографических методов визуализации «золотым стандартом» в диагностике аневризм аорты считалась рентгеновская ангиография, которая могла оценить только просвет аневризмы и выявить такой признак нестабильности стенки, как диссекция. Однако даже Эхо КГ и УЗИ, являясь относительно субъективным и «операторозависимым» методом, не позволяет стандартизовано и с надежной воспроизводимостью получать доскональную информацию о пространственной анатомии аневризмы, состоянии ветвей и протяженности изменений в аорте.

Начиная с 90х годов XX века методы компьютерной томографии стали методами выбора при обследовании пациентов с заболеваниями аорты. К достоинствам этих методов можно отнести неинвазивность, высокую скорость исследования и возможность доскональной оценки состояния стенок, объема тромботических масс аневризмы, состояния ветвей аорты с высокой стабильностью воспроизводимости результатов. Благодаря возможности реконструкций в различных плоскостях и 3D-реконструкций, стало возможным наглядно демонстрировать хирургам реальное состояние зоны оперативного вмешательства.

С развитием технологий хирургического лечения реконструктивные вмешательства стали выполняться с лучшими результатами. По мере улучшения техники визуализации стало возможным выявлять различные признаки нестабильности стенок аорты не только у пациентов с расширенной аортой, но и в сосуде нормального диаметра.

В настоящее время вопрос объема реконструкции аорты требует более высокой детализации и предоставления диагностической информации о характере, протяженности и распространения патологических процессов в аорте. Кроме того, возникает высокий интерес о характере биомеханики изменений в аорте при патологическом расширении и состояниях после оперативных вмешательствах. Все это сопровождается подбором тактики лечения пациентов для более радикального и безопасного вмешательства.

Ранее не проводилось исследований, направленных на объединение возможностей методов компьютерной томографии в диагностике, а главное в объеме сово-

купных данных на этапах анализа, подготовки и оценке результатов различных методов хирургического лечения. Практически не уделялось внимания применению технологических разработок реконструкций изображений для проведения исследований, дающих полную картину изменений и позволяющую еще быстрее проводить исследования и значительно повысить их диагностическую значимость.

В работе освещены результаты 1692 исследований МСКТ и МРТ, выполненные 1163 пациентам, находившихся на обследовании и лечении в ФГБНУ «РНЦХ им. акад. Петровского Б.В.» с 2001 г. по сентябрь 2014 года. Сразу же обращает внимание рост количества исследований МСКТ и МРТ у пациентов с заболеваниями аорты за указанный период в объеме с 25 до 320 в год, что говорит о высокой потребности в точных исследованиях и стремлением ограничить применения более инвазивных методов диагностики у данной группы больных.

Протокол исследований МСКТ и МРТ аорты обязательно состоял из 3-х основных частей: определения протяженности, морфологии изменений и количественного анализа полученных данных. Что позволяло включать в себя данные о форме и расположению патологических изменеий в аорте, наличию и уровней фенестраций. Размеры диаметров аорты на 5 уровнях в восходящей аорте:

фиброзное кольцо АК,

середина синусов Вальсальвы,

синотубулярный гребень,

середина восходящего отдела аорты,

у устья брахиоцефального ствола

Размеры дуги аорты на 3 уровнях - после отхождения брахиоцефального ствола, между левой ОСА и подключичной артерией, на уровне устья подключичной артерии. И 7 уровней нисходящей аорты:

перешейка,

бифуркации трахеи,

уровень диафрагмального окна,

уровень устьев чревного ствола и верхней брыжеечной артерии

почечные артерии,

инфраренальный отдел аорты и бифуркация аорты.

Обязательно выявляется наличие расслоения коронарных артерий, ветвей аорты, распространение отслойки на подвздошные артерии, а также гемодинамически значимые стенозы просветов всех видимых сосудов.

В своем техническом исполнении МСКТ методика исследования аорты для планирования эндоваскулярных вмешательств на аорте практически ничем не отличима от стандартной СКТ ангиографии аорты. Однако нами уточнены некоторые отличия при исследований грудной и брюшной аорты, где требуется оценка бесконтрастных исследований, проведение контрастирования (при отсутствии аномалии строения) в вены правой руки, а введение контрастного вещества дополняется последующим болюсом физиологического раствора, а также обязательно выполнение всего объема исследования до уровня симфиза для определения допустимых диаметров подвздошных артерий. При таких режимах сканирования и установлением малой толщины среза (менее 2мм) оптимальной для оценки толщины стенки аорты, мы смогли создать оптимальный СКТ протокол исследования для оценки патологического состояния аорты и выяснения возможного применения эндоваскулярных методов лечения.

Еще одним объяснением широкого использования протяженного по сегментам томографического исследования восходящей, грудной и брюшной аорты в ¼ диагностических случаев оправдано. При изучении клинического материала настоящего исследования мы выявили, что среди всех больных с аневризмами восходящей аорты в 72 (23%) наблюдениях отмечалось сочетание нескольких протяженных по сегментам аорты, а также разных сопутствующих патологий. Среди них сочетание аневризмы восходящей и дуги аорты, аневризмы восходящей и торакоабдоминальной аневризмы, аневризмы корня аорты и аневризма брюшной аорты, аневризмы восходящей аорты и расслоение III типа по DeBakey, аневризмы восходящей аорты и открытый аортальный проток.

Оптимизация томографических исследований при необходимости позволяет

отказаться от синхронного сбора информации параллельно с записью ЭКГ с сохранением точной количественной диагностики. Уменьшение передачи пульсовой волны в расширенной восходящей аорте позволяет: во-первых, проводить протяженные СКТ исследования без предварительной синхронизации с сердечным ритмом, а во-вторых, при наличии отслойки интимы сохранять точную возможность её дифференциации и выявления.

Нами были проанализированы группы пациентов из числа мужчин (n=40), женщин (n=33), состоящих из обследуемых по поводу аневризмы восходящей аорты и группы сравнения (n=12) пациентов без признаков наличия аневризмы и расслоения аорты на всем протяжении исследования восходящей, грудной и нисходящей аорты. При анализе диаметр нормальной ВА аорты в группе сравнения, составляющий 34,3±5,7мм достоверно отличался ($p<0,0005$) от расширенной восходящей аорты у групп пациентов с аневризмой. Статистически значимой ($p<0,001$) по значению пульсовой деформацией в синусах и ВА у мужчин и женщин с аневризмой диаметром более 55мм (4,8±1,7мм и 4,3±1,7мм, 2,6±1,5мм и 2,4±1,1мм соответственно) была меньше, чем в группе обследуемых пациентов без аневризмы (6,2±1,5мм и 4,3±1,1мм). При выявлении зависимости между значениями пульсовой деформации стенки ВА в синусах и в среднем её сегменте, только у мужчин ($r=0,55$, $p<0,05$) может объяснять сохранение и более дистальное распространение пульсовой волны, связанное с другими физиологическими параметрами (например, величина систолического давления). Данные анализа показали существенное достоверное различие ($p<0,0001$) по значениям истинного канала и величин пульсовой деформации стенки аорты, что позволяет говорить о полной возможности дифференцирования даже на не синхронизированных изображениях диссекции интимы с распространением её от уровня синусов Вальсальвы. С другой стороны, выявление проксимальной фенестрации интимы в восходящей аорте при её движении во время проведения исследования значительно затруднено и было выявлено только в 4 (36%) случаях из 11 наблюдений с расслоением в восходящей аорте как у мужчин, так и у женщин. Таким образом, выполнение ЭКГ синхронизированных исследований у пациентов с расслоением аорты явля-

ются предпочтительными, у больных с острым аортальным синдромом.

Частным вопросом является детальное изображение и представление важной анатомической области корня аорты методами компьютерной томографии. Подробная анатомическая информация при построении трехмерной модели позволяет точно выяснять наличие взаимоотношение со структурами корня аорты и коронарными артериями. Нами были ретроспективно отобрана группа 39 пациентов (36 мужчин и 3 женщины) в возрасте 52,9±13 лет без патологии аорты и аортальных клапанов для получения нормальных значений корня аорты и её восходящего отдела производили на уровне фиброзного кольца аортального клапана, синусов аорты (33±3,3мм), синотубулярных гребней 28,5±3,3мм и диаметра аорты на уровне бифуркации трахеи (31,8±3мм). В соответствии с классификацией аневризм восходящей аорты по локализации в корне аорты, предложенной в 1998г. Ю.В. Беловым, нами были выделены 2 группы больных. В первую группу вошли пациенты (n=39) с анулоаортальными и супраанулярными аневризмами, т.е. с расширением структур в пределах синотубулярных гребней. Во вторую группу вошли больные с супракомисуральными аневризмами. Во 2-ой группе больных (n=15) значения размеров синотубулярных гребней и размеров синусов аорты отличаются от размеров корня аорты контрольной группы. Однако, в отличие от группы больных с вовлечением в аневризму синотубулярных гребней статистически достоверной разницы между размерами синотубулярных гребней (в пользу первых) и синусов аорты во 2-ой группе не получено: 46,1±9,2 мм против 41,3±7,3 мм в 1-ой группе, $p<0,01$; 32,6±4,2 мм против 35,6±4,7 мм, $p>0,05$ во 2-ой группе.

Важным, по нашему мнению, является определение на сериях аксиальных срезов МСКТ и МРТ изображений начальных и уже выраженных признаков проявления дислокации корня аорты. При анализе группы сравнения пациентов (n=39), куда вошли больные ишемической болезнью сердца без наличия аневризмы и расширения восходящей аорты, нами было установлено что пределы нормальных значений угла 1 отклонения вектора направленности потока через фиброзное кольцо аортального клапана (34,5±5,5 град) и угла 2 наклона плоскости фиброзно-

го кольца аортального клапана (38,5±5,9 град) достоверно различимы ($p<0,05$). Для проведения исследования по оценке состояния топографии корня аорты и фиброзного кольца нами были выделены 2 группы пациентов с наличием аневризмы восходящей и корня аорты у которых был выявлен симптом «глазного яблока», и обследованные пациенты (n=39) с ишемической болезнью сердца, но без признаков расширения или аневризмы аорты. У больных с аневризмой аорты средний диаметр составлял 58,2±11,6мм, а в контрольной группе – 31,8±3,7мм ($p<0,001$).

Т-тест проведенный с результатами данных величин углов 1 и 2 в обеих группах больных показал, что значения имеют существенные и достоверные различия ($p<0,001$), что говорит в пользу наличия отклонения вектора потока крови через фиброзное кольцо аортального клапана с одновременной ротацией плоскости фиброзного кольца у больных с расширением и аневризмой аорты. Построение кривых регрессии показало наличие достаточно сильной корреляционной связи между показателями значений углов 1 и 2 как в группе с аневризмой аорты ($r=0,74$, $p<0,05$), так и в контрольной группе пациентов ($r=0,73$, $p<0,05$). Анализ данных размеров ширины «передней камеры» и значений диметров синусов и синотубулярных гребней в группах больных с анулоаортальными и супраанулярными аневризмами аорты также показали достаточно сильную корреляционную связь между показателями размеров синусов, синотубулярных гребней и шириной «передней камеры» деформированной аорты по типу «глазного яблока» в группе больных с анулоаортальными и супраанулярными аневризмами ($r=0,68$ и $r=0,65$, $p<0,05$).

Для выявления зависимости изменений углов отклонения вектора направленности потока через фиброзное кольцо аортального клапана и угла наклона фиброзного кольца аортального клапана у больных дилатационной кардиомиопатией нами было обследовано 19 больных (17 мужчин и 2 женщины) в возрасте 42,8±13,5 лет. Не получено статистически достоверной разницы значений в обеих группах по величине угла наклона плоскости фиброзного кольца аортального клапана. Однако, значения величин угла 1, демонстрирующего вектор направлен-

ности потока крови через фиброзное кольцо аортального клапана, были достоверно ($p<0,01$) различимы, причем угол 1 в группе больных с ДКМП был меньше 30,5±6,2град, чем в контрольной группе пациентов - 34,5±5,5град.

Таким образом, выявление симптома «глазного яблока» уже при анализе аксиальных изображений как на МСКТ, так и при МРТ исследованиях может достоверно говорить о наличии дислокации корня аорты и ротации фиброзного кольца аортального клапана, как одних из основных причин нарушения гемодинамики в корне и сегментах восходящей аорты. Причем анализ данных не показал зависимости увеличения полости левого желудочка на изменение угла наклона плоскости фиброзного кольца аортального клапана и выявил обратную зависимость в отношении угла вектора направленности потока крови через фиброзное кольцо аортального клапана.

Высокому значению и возможностям детальной диагностики картины расслоений в мировой и отечественной литературе большое количество сообщений. Нет сомнений и по существенной критериоустойчивости полного тромбоза ложного канала, как убедительного и прогностически важного фактора регресса последствий диссекции аорты. Однако, в большинстве случаев полного тромбоза лозного канала в течении нескольких месяцев наблюдений не наступает, и достаточно долго сохраняются признаки остаточного контрастирования ложного канала.

Согласно установленному макету исследования, ретроспективно было проанализировано и статистически обработаны 144 исследования в обеих группах с целью поиска дополнительных «маркеров» регресса основного заболевания после хирургической коррекции.

В первую группу были включены 15 пациентов с динамическим наблюдением за состоянием гемодинамики при хроническом расслоении IIIB типа на строках наблюдений от 2 месяца до 26 месяцев до момента проведения хирургического лечения. Медиана наибольшего диаметра размера грудной аорты составляла 42±9,9 мм с дистальным с распространением диссекции на всем протяжении нисходящей аорты. Вторая группа больных включала в себя 35 мужчин и 15 женщин обследуемых на этапах до и после хирургической и эндоваскулярной коррекции

дистального расслоения. Не отмечено достоверных отличий (p>0,05) в максимально диаметре аорты (во второй группе он составлял 45,8±10,4 мм) у обследуемых больных в обеих группах. Операции протезирования грудной аорты были выполнены 29 (58%) больным, 21 (42%) пациенту из второй группы выполнено эндоваскулярное вмешательство с установкой в просвете аорты стента. Сравнение количественных данных и анализ кривых регрессии в обеих группах наблюдений у неоперированных больных и у пациентов на этапе подготовке к операции показал наличие статистически значимой корреляционной зависимости (r=0,64 и r=0,71, p<0,05) диаметров грудной аорты на уровне бифуркации трахеи и параметра площади ложного канала в сегменте области диафрагмального отверстия аорты. Однако, суммарная картина послеоперационных изменений и у пациентов с протезированием аорты и в подгруппе стентированных больных определила отсутствие значимой корреляционной связи между размерами аорты на уровне бифуркации трахеи и данных площади ложного канала на уровне диафрагмального отверстия аорты. В дистальном сегменте нисходящего грудного отдела аорта была в 83% значительно меньшего диаметра. В 2-х наблюдениях проксимальная фенестрация была дистальнее перешейка на 7см, однако признаки ретроградного расслоения указывали на присутствие достигало его уровня, и здесь диаметр аорты также оставался еще расширенным. Размер проксимальной фенестрации всегда больше размера фенестрации в области нисходящей грудной аорты. В связи с недостаточным обратным сбросом крови из ложного в истинный канал аорты диаметр ложного канала всегда больше, а напряжение в нем существенно выше, чем в истинном. Именно этот механизм ведет к распространению расслоения до висцеральных ветвей и далее до терминального отдела аорты или проксимальных отделов подвздошных артерий, где образуются еще дистальные фенестрации. При динамическом исследовании методами компьютерной томографии в группе оперированных больных после гемодинамической коррекции I типа и стентировании нисходящей аорты с дистальным расслоением у 86% больных на сроках первого месяца наблюдений определялся частичный или полный тромбоз ложного канала до уровня дистальной фенестрации (отхождения

висцеральных ветвей). Благодаря высокой чувствительности и специфичности (96-98%) в диагностике и верификации компонентов диссекции по данным мультиспиральной компьютерной томографии позволили за последние 8 лет сначала резко сократить, а затем полностью перевести на СКТ ангиографию объем исследований у пациентов с различным по классификации видам расслоений.

Таким образом, коррекция кровотока при остром расслоении аорты не вызывает сомнений. С целью снижения риска кровоток оперативно необходимо перераспределять в истинный канал и выключать из кровотока ложный. Однако, анализ данных у наблюдаемых после операции и больных до и после гемодинамической коррекции не выявил достоверно точных дополнительных «маркеров» изменений гемодинамики на изображениях компьютерной томографии, кроме показателей скорости и объема тромбоза ложного канала. Выключение проксимальной фенестрации из кровотока и ликвидация потока крови в ложном калане приводит к тромбообразованию в ложном просвете аорты тотчас ниже дистального анастомоза в связи с образованием слепого мешка, что может быть равнозначно «выздоровлению» пациента.

При работе с медицинскими изображениями требуется осуществление следующих поставленных задач:

5) оценка анатомического соответствия аневризмы для проведения ЭВПА и выбора стент-графта, основанная на данных измерений аорты и её ветвей
6) ориентация в данных, характеризующих особенности индивидуальной анатомии и применение их совокупности для
7) планирования самой операции и предсказания возможных затруднений в процессе её проведения, а в заключении
8) наблюдения в послеоперационном периоде.

Для этих целей выполнение компьютерной томографии после эндоваскулярного вмешательства на аорте является обязательным с целью оценки эффективного установки стента и наличия осложнений. Важными сведениями являются данные о локализации покрытых и непокрытых зонах фиксированного стента, проходимости стента, размера аорты, тромбоза полости аневризмы или ложного канала

вне просвета стента, а также наличия каких-нибудь осложнений. Особенное значение увеличение или уменьшение размера аорты, включая зоны проксимальной или дистальной аортальной шейки аневризмы. По результатам 44 наблюдений случаев эндоваскулярного стентирования у больных с аневризмами нисходящей аорты 23 (45%) посттравматической этиологии, 9 (17,6%) больных атеросклеротического происхождения, 17 (33,3%) больных с расслоением аорты IIIb типа по Де Бейки и двух (3,6%) больных с атеросклеротической пенетрирующей язвой. По данным МСКТ в группе аневризм грудной аорты с наличием проксимальной «шейки» не менее 1 см дистальнее уровня левой подключичной артерии встречались 86,7% пациентов. При анализе наблюдений в первые 6 месяцев наблюдений после эндоваскулярного протезирования грудной аорты выявлено увеличение диаметров аорты в области проксимального края фиксации стента на 6% с 30,2 ± 4,1 мм до 32 ± 4 мм ($p < 0,005$), площади сечения максимального диаметра аорты на 6% с 30,1 ± 14,3 см^2 до 32,4 ± 14 см^2 ($p < 0,05$). Это объясняется дополнительным оверсайзингом аорты при подсчете диаметра стента по данным МСКТ исследования, необходимым для надежной фиксации стента. В сроках наблюдений до 15 месяцев после эндоваскулярного протезирования значения уменьшения диаметров аневризмы с 68,6 ± 15 мм до 66 ± 12,4 мм и площади сечения 32,6 ± 14,9 см^2 до 24,2 ± 9,9 см^2 были статистически не значимы ($p > 0,05$). Увеличение длины окружности аневризмы с 201,8 ± 43 мм до 202 ± 32,4 мм на этих же сроках наблюдений так же не было подтверждено статистической обработкой результатов зависимых групп ($p > 0,05$). В отдаленные сроки более 30 мес наблюдений попали только 4 пациента у которых так же не было выявлено статистически значимых ($p > 0,05$) изменений диаметров аневризмы аорты с 57,7 ± 29 мм до 55 ± 22,4 мм и площади сечения 24,8 ± 21,9 см^2 до 20,8 ± 14 см^2.

В группе наблюдений с эндоваскулярным стентированием брюшной аорты у 28 больных (84,8%) оно осуществлялось по поводу атеросклеротического поражения брюшной аорты и в 4 (12,1%) наблюдениях стентирование выполнялось по поводу расслоения брюшной аорты. По данным МСКТ изолированные аневризмы брюшной аорты с наличием дистальной «шейки» не менее 1 см проксимальнее

уровня бифуркации аорты встречались у 14 (42,4%) пациентов, аневризмы брюшной аорты с вовлечением бифуркации аорты были обнаружены у 6 (18,2%) больных, аневризмы с вовлечением обеих общих подвздошных артерий были выявлены у 9 (27,3%) пациентов. Аневризмы размером 4,0-4,9 см были выявлены у 4 (12,1%) пациентов, 5.0-5,9 см встречались у 22 (66,7%) пациентов, более 6,0 см обнаружены у 7 (21,2%) пациентов.

Точная подготовка и сайзинг грудной аорты подтверждается результатами динамического наблюдения в отдаленном послеоперационном периоде при которых на контрольных томограммах подтеканий не отмечено. У 12 (23,5%) пациентов среди пациентов с расслоением аорты IIIb по Де Бейки отмечено полное тромбирование ложного канала, у 5 пациентов (9,8%) частичное тромбирование ложного канала. Единственным наблюдением во время операции (1,9%) в основной группе было подтекание I типа из места проксимальной фиксации, которое потребовало повторной постдилатации в этом месте.

Таким образом в отдаленном послеоперационном периоде осложнения при эндоваскулярном протезировании грудной аорты полностью отсутствовали ($p<0,001$).

Из осложнений в группе стентирования брюшной аорты в госпитальном послеоперационном периоде у одного (3%) больного был выявлен тромбоз правой бранши эндопротеза, который потребовал выполнения перекрестного бедренно-бедренного шунтирования с хорошим клиническим эффектом. По данным послеоперационных наблюдений встречаемость эндоликинга наблюдалась в 6% и 9% на сроках 1 и 2 года наблюдений соответственно. За 2 года наблюдений в 3 случаях после эндоваскулярного протезирования потребовалось повторное реинтервенционное вмешательство, когда как в группе после хирургического лечения таких случаев не наблюдалось. Двух-летняя выживаемость пациентов в группах была одинаковой 78% для стентированных больных и 76% для больных после открытой хирургической операции.

С момента представления методики эндоваскулярного протезирования аорты перспективность её не представляет сомнений. Получение стабильно положи-

тельных результатов при ЭВПА подчеркивает необходимость индивидуального всестороннего изучения патологии аорты в комбинации с тщательным планированием операции и сайзинга предполагаемых для имплантации стент-графтов.

Возрастает количество эндоваскулярных вмешательств при лечении заболеваний аорты и использование МСКТ с различными вариантами 3-х мерных реконструкций изображений играет в этом существенную роль. Это прежде всего необходимо для обеспечения точной количественной дооперационной и качественной информацией с целью определения объема соответствующей хирургической помощи.

С ноября 2005 года по ноябрь 2012 года в Российском научном центре хирургии имени академика Петровского Б.В. большинство гибридных операций 10 (50%) выполнено при дистальном расслоении (тип В). В 3 (15%) наблюдениях данный вид лечения применен у больных с синдромом Марфана и расслоением аорты типа А по классификации Stanford. Как методом выбора лечения посттравматических и посткоарктационных ложных аневризм, а также аневризм дуги и нисходящей аорты на фоне атеросклероза «гибридные» операции были применены у 7 (35%) больных. Ряд гибридных операций при лечении расслоения аорты выполнены в России впервые в РНЦХ им. акад. Петровского Б.В. РАМН (Белов Ю.В., с соавт., 2008). «Гибридная» технология лечения больных расслоением аорты I типа интересна тем, что, с одной стороны, есть возможность выполнить радикальное вмешательство в кратчайшие сроки, с учетом наличия аневризмы и расслоения нисходящей грудной аорты, а с другой - максимально снизить риск второго этапа вмешательства.

Наиболее полное дооперационное обследование и точный расчет требуется в случаях выполнения методики дебранчинга, когда необходимо заранее предположить расположение зоны фиксации стента для осуществления предварительной шунтирующей операции и реваскуляризации мозгового кровотока и кровоснабжения верхних конечностей. Послеоперационная летальность составила 10% после выполнения эндоваскулярного протезирования у двух пациентов при разрывах аневризм дуги и грудной нисходящей аорты.

Комплексным анализом полученных результатов позволяет предположить, что что в большинстве случаев, наряду с технологиями реконструкции аорты, ключевым тактическим моментом является вариант гемодинамической коррекции потоков крови не только при остром, но и при хроническом расслоении аорты. При наличии вероятности прогрессирования основной патологии аорты (синдром Марфана, исходная дилатация аорты на протяжении, наличие расслоения ее на всем протяжении с выполнением гемодинамической коррекции 2 типа) необходимо создавать условия для более удобного выполнения последующих этапных реконструкций аорты и гибридных методов лечения, такие как методика проксимального и дистального «хобота слона». Гибридная хирургия в сочетании эндоваскулярного лечение с переключением брахиоцефальных сосудов развивается как альтернатива открытой хирургии в лечении аневризм дуги и грудной аорты. Дооперационное исследование с детализированной МСКТ, является основополагающей методикой в планировании оценки зоны имплантации проксимального края стента с последующим обсуждением типа реваскуляризации.

ВЫВОДЫ

1. Проведение кардиосинхронизации при компьютерной томографии позволяет улучшить качество изображений без артефактов от сокращений сердца, что необходимо при обследовании больных с аневризмами восходящей аорты. Кардиосинхронизацией можно пренебречь у больных с аневризмой аорты без расслоения из-за снижения пульсовой волны на стенке аорты до 33-40% ($p<0,0001$), тем самым уменьшая лучевую нагрузку на исследование и увеличивая его протяженность.

2. В алгоритме проведения и анализа данных компьютерной томографии допускается проведение бесконтрастных исследований аорты только на первом этапе диагностики острого аортального синдрома с последующей компьютерно-томографической ангиографией или магнитно-резонансной томографией. Каждое компьютерно-томографическое исследование компьютерной томографии аорты должно содержать необходимое количественное подтверждение посегментного изменения диаметров аорты. Техника моделирования трехмерных реконструкций изображений предназначена для ускорения анализа объема данных и пространственного представления изменений аорты.

3. Анализ данных компьютерной томографии у пациентов с аневризмой восходящей аорты показал статистически достоверную ($p<0,00001$, $r=0,74$) связь ротации фиброзного кольца и дислокации корня аорты. Выявление симптома «глазного яблока» с точной локализацией аневризмы по отношению к фиброзному кольцу аортального клапана позволяет планировать объем хирургического вмешательства на восходящей аорте.

4. Анализ данных динамической спиральной компьютерной томографии и магнитно-резонансной томографии у больных с различными типами гемодинамической коррекции при дистальном расслоении показал, что в 86% наблюдений в течение первого месяца после операции у больных с I типом гемодинамической коррекции происходит частичный или полный тромбоз ложного канала. По данным методов компьютерной томографии единственным точным «маркером» положительной гемодинамической ситуации в оперированной аорте при её расслое-

нии является тромбоз «ложного» канала и стабилизация размера нисходящей аорты.

5. Диагностический протокол обследования больных для планирования эндоваскулярного стентирования грудной и брюшной аорты в обязательном порядке должен включать в себя любой из методов компьютерной томографии с количественным и качественным анализом данных.

6. Согласно полученным результатам выполненных «гибридных» операций на аорте и динамическим наблюдениям методами многосрезовой и магнитно-резонансной компьютерной томографии в сроки до 24-36 мес после операций в 100% выявлено полное восстановление кровотока по «истинному» каналу при расслоении с тромбозом «ложного» и тенденцией к его исчезновению.

ПРАКТИЧЕСКИЕ РЕКОМЕНДАЦИИ

1. Мультиспиральная компьютерная и магнитно-резонансная томография у пациентов с заболеваниями аорты должна быть включена в комплекс диагностических мероприятий на этапе обследования, динамического наблюдения и подготовки больных к операции.
2. Для оценки динамики изменений диаметров патологически расширенной аорты без показаний к экстренной хирургической активности интервал динамического наблюдения должен составлять не более 6 -12 месяцев.
3. Бесконтрастные исследования спиральной компьютерной томографии, исследования в венозную фазу контрастирования и ЭКГ синхронизация должны быть регламентированы задачами, поставленными перед каждым исследованием
4. Все исследования аорты должны быть максимальны по протяженности и сопровождаться полным и подробным протоколом с посегментным указанием диаметров аорты.
5. Компьютерная томография аорты с последующей постпроцессорной обработкой (мультипланарные и трехмерные реформации) должна играть ведущую роль в планировании объема хирургического вмешательства у больных с заболеваниями аорты.
6. При выполнении исследований магнитно-резонансной томографии аорты необходимо использовать весь арсенал сверхбыстрых последовательностей для получения детальной информации от просвета аорты.
7. При динамическом наблюдении за больными, оперированными на корне аорты, магнитно-резонансная томография должна содержать необходимое количество кино-последовательностей на области корня аорты и аортального клапана, с целью оценки состояния после реконструктивных операций.
8. Соблюдение протокола сайзинга аорты и анализ просветов и состояния подвздошных артерий позволяют точно прогнозировать объем эндоваскулярного вмешательства у больных с аневризмой и расслоением аорты.

9. Планирование объема «гибридной» операции с определением зоны фиксации стента и количеством предполагаемых межсосудистых анастомозов выполняются строго по данным компьютерно-томографических данных с построением трехмерных моделей области патологических изменений.

Список литературы.

1. Абрамова Н.Н., Беличенко О.И. Магнитно-резонансная томография и магнитно-резонансная ангиография в визуализации сосудистых структур // Вестник рентгенологии и радиол. 1997.- №2. - С. 50-54.

2. Абугов С. А., Белов Ю. В., Пурецкий М. В., Сравнительные результаты лечения аневризм брюшного отдела аорты эндоваскулярным и хирургическим методом // Кардиология и сердечно-сосудистая хирургия. - 2011. - т. 4, № 2. - С. 27-31.

3. Абугов С.А., Белов Ю.В., Ховрин В.В., Чарчян Э.Р. и др. Стентирование аневризм грудного отдела аорты при расслоении III типа по Де Бейки. // Хирургия. Журнал имени Н.И. Пирогова, N2, 2013, с. 67-72.

4. Акчурин Р.С., Имаев Т.Э., Комлев А.Е., Османов М.Р., Никонова М.Э., Покидкин И.А., Гибридное хирургическое лечение мешотчатой аневризмы дуги аорты. // Ангиология и сосудистая хирургия. Том 17 №4/2011

5. Алуханян О.А., Казанчян П.О., Казанцева И.А., Попов В.А. и др. Клинико-морфологические аспекты каротидных бляшек и информативность цветного дуплексного сканирования. // Ангиология и сосудистая хирургия. -2000. Т.6, № 1 - С.22-33.

6. Андрейчук К.А. Сорока В.В. Постнов А.А., Кагачев П.Н., Кечаева Е.И., Андрейчук Н.Н. Первичные аорто-кишечные фистулы (обзор литературы и описание клинических наблюдений) // Ангиология и сосудистая хирургия. - 2012. - № 3. С.153-158.

7. Аничков М.Н., Лев Н.Д.. Аневризмы аорты. Атлас патологии аорты. -Л. Медицина, 1967.-С. 118-181.

8. Араблинский А.В. Лучевая диагностика аневризм грудной аорты // М. - 1989. - Автореф. дис... канд. мед. наук. - 23 с.

9. Арутюнов А.И., Корниенко В.Н Тотальная церебральная ангиография //М: Медицина. 1971. — 161 с.

10. Атьков О.Ю., Атауллаханова Д.М., Синицын В.Е., Терновой С.К., Балахонова Т.В., Применение визуализирующих методов в диагностике расслаивающей аневризмы аорты. //Визуализация в клинике. - 1998. - № 13. - С. 2-6.

11. Беленков Ю.Н., Терновой С.К., Синицын В.Е., Магнитно-резонансная томография сердца и сосудов. – М.: Видар, 1997. – 144с.

12. Белов Ю. В., Чарчян Э. Р., Степаненко А. Б., Бобылев О. О., Применение техники проксимального «хобота слона» при хирургическом лечении пациента с аневризмой всей аорты. Ангиология и сосудистая хирургия. – 2008. – Том 14. №4. – С . 111-119

13. Белов Ю.В. Руководство по сосудистой хирургии с атласом оперативной техники. — М.: Де Ново, 2000 - 448 с.

14. Белов Ю.В. Хирургические технологии в лечении больных с аневризмами грудного и торакоабдоминального отделов аорты. В кн. "Реконструктивная хирургия аневризм грудного и торакоабдоминального отделов аорты". М., 2000. с.20 - 23.

15. Белов Ю.В., Абугов С.А., Чарчян Э.Р. Применение «гибридных» технологий при лечении больных с расслоением всей аорты. // Кардиология и сердечно-сосудистая хирургия. - 2008. - №1. Том 1., С. 80-83.

16. Белов Ю.В., Комаров Р.Н., Теоретические и практические аспекты классификации торакоабдоминальных аневризм аорты. Хирургия, Журнал им. Н.И. Пирогова. – 2007. - №5, С.64-67.

17. Белов Ю.В., Комаров Р.Н.., Руководство по хирургии торакоабдоминальных аневризм аорты., М.:МИА, 2010г., 464с.

18. Белов Ю.В., Степаненко А.Б., Генс А.П., Зверхановская Т.Н. Расслоение и расслаивающая аневризма брюшной аорты // Хирургия. - 2004. - № 5. - С. 52-56.

19. Белов Ю.В., Степаненко А.Б., Генс А.П., и др. Хирургические технологии в лечении аневризм грудного и торакоабдоминального отделов аорты //Хирургия. - 2003. - №2. - С. 22-27.

20. Белов Ю.В., Степанов А.Б., Кузнечевский Ф.В. Непосредственные и отдаленные результаты хирургического лечения аневризм и расслоений восходящего отдела и дуги аорты // Рос. кардиол. журнал. - 2004. - No5. - С. 15-21.

21. Белов Ю.В., Чарчян Э.Р. Клапансохраняющие операции у больных аневризмой восходящего отдела аорты с аортальной недостаточностью. //Груд. Серд.-Сосуд. Хир. - 2004. - № 1. - С. 59-65.

22. Белов Ю.В., Чарчян Э.Р., Ховрин В.В. Радикально ли локальное протезирование нисходящей грудной аорты при ее дистальном расслоении? // Хирургия. - 2009. - №9. – С. 18-23

23. Белов Ю.В., Чарчян Э.Р., Ховрин В.В., Магомадов Я.У. Опыт одноэтапного хирургического лечения аневризмы восходящей аорты с расслоением и коарктацией // Хирургия. Журнал имени Н.И. Пирогова/№6. 2011 - С. 75-78.

24. Белов Ю.В., Чарчян Э.Р., Ховрин В.В., Федулова С.В. Принципы гемодинамической коррекции при расслоении аорты I типа // Кардиология и сердечно-сосудистая хирургия. – 2009. - №3. Том 2. – с. 40-44

25. Белозеров Г.Е., Прозоров С.А., Дубров Э.Я., Шарифуллин Ф.А., Петров С.А., Тимофеева А.Ю., Сложности лучевой диагностики разрывов аневризм брюшного отдела аорты с образованием соустий. Медицинская визуализация. – 2001. - №3. – с.71-73

26. Бокерия Л. А., Малашенков А. И., Русанов Н. И., Рычин С. В., Паджев М.А., Терещенко В.И., Мовсесян Р.А., Хачатрян Г.И. Хирургическое лечение расслаивающих аневризм восходящей аорты с распространением на устья коронарных артерий. // Груд, и сердечнососудистая хирургия. 2007. - №4.- С.28-37.

27. Бокерия Л.А., Аневризмы аорты. Медицина. – 2001. – 204с.

28. Бураковский В.И., Бокерия Л.А. Сердечно-сосудистая хирургия. Медицина. – 1989. – 742с.

29. Вишнякова М.В. Мультиспиральная компьютерная томография в диагностике осложненного течения аневризм аорты/ Дисс... .к.м.н.-М. 2013. - 164 с.

30. Гальперин М.Д. Ангиография головного мозга Л., 1950. - 147 с.

31. Григорян Р.А. Разрыв аневризмы брюшной аорты / Р.А. Григорян.- Ереван: Айасстан, 1988.-141 с.

32. Гришин И.Н. Разрывы аневризм брюшной аорты и их лечение / И.Н. Гришин, И.А. Давидовский, Н. П. Батян.- Минск: Высшая школа, 1987

33. Дадвани С.А., Синицын В.Е., Артюхина Е.Г., Тимонина Е.А. Новые методы лучевой диагностики в реконструктивной хирургии брюшной аорты и периферических артерий // Ангиолог. Сосуд. Хир. — 2000, № 3. -С. 46-47.

34. Дадвани С.А., Терновой С.К., Синицын В.Е, Артюхина Е.Г. Неинвазивные методы диагностики в хирургии брюшной аорты и артерий нижних конечностей // М.: Видар. - 2000. - С. 25-42.

35. Денисова Л.Б., Платонова А.Г., Демидов И.Н., Емельянова Л.Н., Компьютерная томография в уточненной диагностике аневризм брюшной аорты. Вестн рентгенол 1998; 3: 22—29.

36. Дземешкевич С.Л. Экспериментальные и клинические основы биопротезирования митрального клапана сердца. Автореферат дис. Д.м.н. — Москва. - 1984.

37. Дземешкевич С.Л., Иванов А.С., Сагалевич В.М., и др. Свойство клапано-аортального комплекса корня аорты человека открывать створки аортального клапана при равенстве давлений в аорте и левом желудочке сердца. Открытие №292 от 8 июля 1986г.

38. Дземешкевич С.Л., Стивенсон Л.У., Алекси-Месхишвили В.В. Болезни аортального клапана. ГЭОТАР-МЕД.: Москва. - 2004. - С.325.

39. Завалишин Н.Н. Исследование механики работы элементов сердечно-сосудистой системы, их заменителей, сварных и других неразъемных соединений: Автореф. дис. канд. техн. наук. -М., 1980.

40. Зарецкий В. В., Бобков В. В., Ольбинская Л. И. Клиническая эхокардиография. - М., 1979.

41. Затевахин И. И., Матюшкин А. В.., Осложненные аневризмы абдоминальной аорты. Литтерра. – 2010. – 208с.

42. Затевахин И.И., Золкин В.Н., Матюшкин А.В. и др. К вопросу о патогенезе и риске разрыва аневризм абдоминального отдела аорты. Ангиол и сосуд хир 2006; 12: 1: с.17—24.

43. Иваницкий, А.В., Бабичев А.В., Литвинов А.П. Лучевая диагностика расслаивающей аневризмы аорты. // Клиническая медицина.-1989.- №3.- С.62-66.

44. Казанчян П.О., Бойков А.В., Попов В.А. Скрининговая дигностики аневризм брюшной аорты. Тактика лечения малых аневризм брюшной аорты. Ангиология и сосудистая хирургия. 2000. Т.6. № 4. С. 96-110.

45. Казанчян П.О., Попов В.А., Осложнения в хирургии аневризм брюшной аорты. М.: МЭИ, 2002. С. 304

46. Казанчян П.О., Попов В.А., Сотников П.Г. Хирургическое лечение больных с разрывом аневризмы брюшной аорты. Хирургия 2005; 11: 8—14с.

47. Казанчян П.О., Портной Л.М., Попов В.А., и др. Современные аспекты диагностики аневризм брюшной аорты. Грудная и сердечно-сосудистая хирургия. 1993. №2. С. 11-15.

48. Китаев С.В., Никитаев Н.С., Кармазановский Г.Г. Возможности спиральной компьютерной томографии в диагностике местных осложнений реконструктивных вмешательств на аорте // Мед. визуализация. - 2001. - № 2. - С.64-70.

49. Ковалевская О. А. Диагностика аневризм и расслоения восходящего отдела аорты и оценка результатов реконструктивных операций методом чреспищеводной эхокардиографии. // Груд, и сердечно-сосудистая хирургия. - 2001. - №5. - С. 39-42.

50. Константинов Б.А., Белов Ю.В., Кузнечевский Ф.В. Аневризмы восходящего отдела и дуги аорты. – М., 2006. – 355с.

51. Константинов Б.А., Таричко Ю.В., Нечаенко М.А. Результаты хирургической коррекции аневризм восходящей аорты. // Актуальные проблемы сердечно-сосудистой хирургии.- М. - 1986. - С. 92-93.

52. Корнеев, Н.В. Заболевания грудной аорты / Клиническое руководство по ультразвуковой диагностике.-М.:Видар,1998.-Т.5.-Гл.Х111.- С.189-198.

53. Линденбратен Л.Д. Методика изучения рентгеновских снимков. -М.: Медицина. – 1971. – 352 с.

54. Лучевая диагностика болезней сердца и сосудов: национальное руководство под редакцией Л.С. Коков. – Москва.: ГЕОТАР-Медиа, 2011. – 688с.

55. Макаренко В.Н. Диагностика хирургических заболеваний аорты и её ветвей с помощью спиральной компьютерной томографии. / Дисс... .д.м.н.-М. 2001. - 280 с.

56. Митьков В. В., Сандриков В. А. Клиническое руководство по ультразвуковой диагностике. - V том. М.: Видар, 1998., 360с.

57. Национальные рекомендации по ведению взрослых пациентов с аневризмами брюшной аорты и артерий нижних конечностей (Российский согласительный документ), НЦССХ им. А. Н. Бакулева РАМН, 2011, 140с

58. Национальные рекомендации по ведению пациентов с сосудистой артериальной патологией (Российский Согласительный документ)., М., 2010.

59. Никитаев Н.С. Спиральная компьютерная томография в диагностике заболеваний аорты. // Новые информационные технологии в радиологии. Тезисы докладов конф. — Москва. - 1997. - С. 51.

60. Никитаев Н.С., Кармазановский Г.Г., Черняк Б.Б. Коарктация аорты - возможности спиральной КТ // Мед. визуализация. - 2001. - № 1. - С. 54-61.

61. Петровский Б.В., Величенко И.А., Крылов В.С. Хирургия ветвей дуги аорты - М.: Медицина, 1970.-351 с.

62. Покровский А.В. Заболевания аорты и ее ветвей. М 1979; 328с.

63. Покровский А.В., Вафина Г. Р. Пенетрирующие атеросклеротические язвы аорты. Ангиология и сосудистая хирургия. 2012 г. Том 18 №4 – С. 8-14.

64. Покровский В.М., Коротько Г.Ф.. Физиология человека. Медицина - М., 2007. – 656с.

65. Прозоров С. А. Лучевая диагностика разрывов, расслоений и ранений аорты., Автореферат на соискание ученой степени доктора медицинских наук. М., - 2010г.

66. Прокоп М., Галански М. Спиральная и многослойная компьютерная томография, М.: Медэкспресс-информ, 2007. Т.2, С. 710

67. Рабкин, И.Х. Руководство по ангиографии / под ред. И.Х.Рабкина.- М.- .Медицина, 1977. - 280 С.

68. Русанов Н. И. Непосредственные и отдаленные результаты применения ксеноперикардиального кондуита в хирургии аневризм восходящей аорты: Автореф. дис. канд. мед. наук. - М., 2006

69. Савелло В. Е. и др. Мультиспиральная компьютерная томография в неотложной диагностике расслаивающей аневризмы аорты. Скорая медицинская помощь. – 2012. т. 13,N № 3. - С.31-38

70. Савелло В.Е., Басек И.В. Мультиспиральная компютерная томография в диагностике расслаивающей аневризмы аорты. // Кардиология СНГ. - 2006. - Том 4. - С.84-86.

71. Савельев В.С., Петросян Ю.С., Зингерман Л.С. Ангиографическая диагностика заболеваний аорты и её ветвей. / - М.: Медицина, 1975.

72. Сандриков В.А., Белов Ю.В., Ковалевская О.А., Буравихина Т.А. Диагностика аневризм и расслоения восходящего отдела аорты и оценка результатов реконструктивных операций методом чреспищеводной эхокардиографии. // Грудная и сердечно-сосудистая хирургия. - 2001. - №5. - С. 39-42.

73. Сандриков В.А., Фисенко Е.П., Белов Ю.В. и соавт. Ультразвуковое комплексное исследование больных с аневризмой аорты // Ангиол. Сосуд. Хир. - 1996. № 4. С. 46-58.

74. Сапин М.Р. Анатомия человека. М. 1987. - Т. 2. - С. 79 - 81.

75. Семеновский М.А., Гиоргадзе О.А., Мякишев В.Б., Синицын В.Е. Реконструкция восходящей аорты при наличии аневризмы и аортальной недостаточности. // Новое актуальное в хирургии сердца и сосудов. - М. 1990. - С. 35-36.

76. Серикова С. Э., Ахметов Е. А., Альжанов Б. К. Возможности мультиспиральной компьютерной ангиографии в диагностике аневризм грудной аорты при планировании оперативного вмешательства. Медицинская визуализация. – 2011.- N 1.-С.40-45.

77. Синельников Р.Д. Атлас анатомии человека М.: Медицина, 1979. - С. 286-348.

78. Сорокин В.А. Эволюция тактики хирургического лечения расслоения аорты первого типа. Дисс. д-ра. мед наук. - М. - 2008.

79. Спиридонов А.А., Аракелян В.С., Тутов Е. Г. и др. О классификации аневризм аорты и периферических артерий. Грудная и сердечно-сосуд хир 2000; 1: 28—35.

80. Спиридонов А.А., Тутов В. Е., Аракелян В. С. Хирургическое лечение аневризм брюшной аорты. -М.:Изд. НЦССХ им. А.Н. Бакулева, 2000.-206 С.

81. Степаненко А. Б. Хирургические доступы в лечении грудных и торакоабдоминальных аневризм аорты. В кн. " Реконструктивная хирургия аневризм грудного и торакоабдоминального отделов аорты". М., 2000, с. 80 -85.

82. Степанов В.С., Овсянников А.В., Татьянченко В.К. Конститутационные и возрастные особенности перешейка аорты. // Архив анат., гист.и эмбр.,1985; № 4, с. 33-40

83. Струценко М. В. Сравнительная оценка результатов эндоваскулярного и хирургического методов лечения при аневризмах грудного отдела аорты. Автореферат на соискание учёной степени кандидата медицинских наук. Москва. – 2012г.

84. Тараканова О.Н. Оценка результатов хирургического лечения аневризм восходящей аорты. // М. - 2006. - Диссерт. канд. мед. наук. - 184 с.

85. Терновой С. К., Васильев А.Ю., Синицын В. Е. Лучевая диагностика и терапия. Учебник для студентов медицинских вузов. – Том 2. Частная лучевая диагностика. – М.: ОАО «Издательство «Медицина», издательство «Шико», 2008. – 356с.

86. Терновой С.К., Беличенко О.И., Абрамова Н.Н. Применение магнитно-резонансной томографии в ангиологии // Тер. архив. - 2002. - Т. 74, № 1. - С. 72-76.

87. Терновой С.К., Синицын В.Е. Спиральная компьютерная томография. // М. - ВИДАР. - 1998. - С. 42-48.

88. Терновой С.К., Синицын В.Е., Стукалова О.В., Беличенко О.И. Клиническое применение магнитно-резонансной томографии // Русс, мед. журнал. - 1996. - Т.7, №3. - С.7-12.

89. Тимонина Е.А. Магнитно-резонансная ангиография в диагностике заболеваний брюшной аорты и ее ветвей, планировании хирургических вмешательств и оценке результатов // М. — 1998. - Автореф. дис... канд. мед. наук. -28 с.

90. Тюрин И.Е. Компьютерная томография органов грудной полости. СПб.:, ЭЛБИ-СПб. – 2003. – 371с.

91. Тютин Л. А., Яковлева Е. К. Роль контрастной магнитно-резонансной ангиографии в диагностике расслаивающих аневризм аорты. Вестник рентгенологии и радиологии. — 2001 . — N 4. — С. 10-13 .

92. Ховрин В.В., Галян Т.Н., Ким С.Ю., Кулагина Т.Ю., Чарчян Э.Р., Белов Ю.В., Сандриков В.А. Лучевая диагностика острого аортального синдрома / Ультразвуковые и лучевые технологии в клинической практике. Под ред. Акад. РАМН Сандрикова ВА и др. М.:ООО «Фирма Стром», 2012.- с.83-90

93. Цукерман Г.И., Малашенков А.И., Хасан Али и др. Хирургия аневризм восходящей аорты: ретроспективная оценка. // Грудная и сердечно-сосудистая хирургия. - 1996. - №3. - С. 61-64.

94. Чарчян Э.Р. Хирургическая тактика у больных с аневризмой восходящего отдела аорты с аортальной недостаточностью. Диссерт. канд. мед. Наук. – М, 2005

95. Чарчян Э.Р. Хирургия расслоения аорты. Дисс. докт. мед. наук. – М, 2010

96. Черемисин В.М., Савелло В.Е., Тюрин И.Е. и соавт. Компьютерно-томографическая ангиография сосудов груди: методика, первый опыт и перспективы использования // Вестник рентгенологии и радиологии - 1998. - № 4. - С.4-9.

97. 2014 ESC Guidelines on the diagnosis and treatment of aortic diseases European Heart Journal (2014) 35, 2873–2926 doi:10.1093/eurheartj/ehu281

98. Agarwal P.P., Chughtai A., Matzinger F.R.K., Kazerooni E.A. Multidetector CT of thoracic aortic aneurysms. // RadioGraphics. - 2009,-Vol. 29. - P.537-552.

99. Alsac J.-M. Emergency endovascular repair for ruptured abdominal aortic aneurysms: Feasibility and comparison of early results with conventional open repair., European Journal of vascular and endovascular surgery, 30, (2005) 632-639

100. Amabile P, Grisoli D, Giorgi R, Bartoli JM, Piquet P. Incidence and determinants of spinal cord ischaemia in stent-graft repair of the thoracic aorta. Eur J Vasc Endovasc Surg 2008;35:455–461.

101. Amesur N, Zajko A, Orons P, Makaroun M. Embolotherapy of persistent endoleaks after endovascular repair of abdominal aortic aneurysm with the Ancure-

Endovascular Technologies endograft system. J Vasc Interv Radiol 1999;10:1175 -1182
102. Anderson R.H. Clinical anatomy of the aortic root. // Heart. — 2000. - Vol. 84.- P.670-673.
103. Apaydin AZ, Oguz E, Zoghi M. Hydatid cyst involving the aortic arch. European Journal of Cardio-thoracic Surgery. 2007. - №31. – C.558-560.
104. Arita T. et al. Abdominal aortic aneurysm: rupture associated with the high-attenuatingcrescent sign. // Radiology September 1997 204:3 765-768
105. Armerding MD, Rubin GD, Beaulieu CF, et al. Assessment of Stent-Graft Treatment - CT versus Conventional Angiography // Radiology 2000; 215:138–146
106. Armon M, Yusuf S, Latief K, et al. Anatomical suitability of abdominal aortic aneurysms for endovascular repair. // Br J Surg 1997;84:178 -180
107. Ashton HA, Buxton MJ, Day NE, et al. The Multicentre Aneurysm Screening Study (MASS) into the effect of abdominal aortic aneurysm screening on mortality in men: a randomised controlled trial. Lancet. 2002; 360(9345):1531-1539.
108. Ashton HA, Gao L, Kim LG, Druce PS, Thompson SG, Scott RA. Fifteen-year follow-up of a randomized clinical trial of ultrasonographic screening for abdominal aortic aneurysms. Br J Surg. 2007 Jun;94(6):696-701
109. Assar A.N. and Zarins C.K. Ruptured abdominal aortic aneurysm: a surgical emergency with many clinical presentations Postgrad. Med. J. 2009;85;268-273
110. Barry T. Katzen, Michael D. Dake, Alexandra A. MacLean and David S. Wang., Endovascular Repair of Abdominal and Thoracic Aortic Aneurysms Circulation. – 2005. 112: 1663-1675.
111. Baum RA, Stavropoulos SW, Fairman RM, Carpenter JP. Endoleaks after endovascular repair of abdominal aortic aneurysms. J Vasc Interv Radiol 2003;14:1111–1117.
112. Baumgartner W.A., Cameron D.E., Redmond J.M. et al. Operative management of Marfan syndrom: the Johns Hopkins experience. //Ann.Thorac.Surg. - 1999. - V. 67.- P. 1859-1860
113. Bavaria J., et al Classic hybrid evolving approach to distal arch aneurysms: Toward the zone zero solution // The Journal of Thoracic and Cardiovascular Surgery

2010; V140, 6S: S77-80

114. Bavaria JE, Appoo JJ, Makaroun MS et al. Endovascular stent grafting versus open surgical repair of descending thoracic aortic aneurysms in low-risk patients: A multicenter comparative trial. J Thorac Cardiovasc Surg 2007;133:369-377

115. Bavaria JE, Appoo JJ, Makaroun MS, et al. Endovascular stent grafting versus open surgical repair of descending thoracic aortic aneurysms in low-risk patients: a multicenter comparative trial. J Thorac Cardiovasc Surg 2007;133:369–377.

116. Bean JT, Johnson PT, Roseborough GS, et al. Thoracic Aortic Stent-Grafts: Utility of Multidetector CT for Pre- and Postprocedure Evaluation Radiographics Nov 2008, Vol28, P1835-1852

117. Becker GJ, Kovacs M, Mathison MN, Katzen BT, Benenati JF, Zemel G, Powell A, Almeida JI, Alvarez J Jr, Coello AA, Ingegno MD, Kanter SR, Katzman HE, Puente OA, Reiss IM, Rua I, Gordon R, Baquero J. Risk stratification and outcomes of transluminal endografting for abdominal aortic aneurysm: 7-year experience and long-term follow-up. J Vasc Interv Radiol. 2001; 12: 1033–1046

118. Bengtsson H, Bergqvist D, Sternby NH. Increasing prevalence of abdominal aortic aneurysms: a necropsy study. Eur J Surg 1992; 158:19–23

119. Bent CL, Matson MB, Sobeh M, et al. Endovascular management of acute blunt traumatic thoracic aortic injury: a single center experience. J Vasc Surg 2007;46:920–927.

120. Berdajs D., Lajos P., Turina M. The anatomy of the aortic root. // Cardiovasc. Surg. - 2002. - Vol. 10(4). - P.320-327.

121. Bergeron P., Mangialardi N., Costa P., et al. Great vessel management for endovascular exclusion of aortic arch aneurysms and dissections // Eur J Vasc Endovasc Surg 2006: 32: 38-45

122. Bickerstaff LK, Pairolero PC, Hollier LH, et al. Thoracic aortic aneurysms: a population-based study. Surgery 1982; 92:1103–1108

123. Blankensteijn JD, de Jong SE, Prinssen M, van der Ham AC, Buth J, van Sterkenburg SM, et al. Two-year outcomes after conventional or endovascular repair of abdominal aortic aneurysms. N Engl J Med 2005;352:2398-405

124. Blatter D.D., Bahr A.L., Parker D.L. et al Cervical carotid MR angiography with multiple overlapping thin-slab acquisition: comparison with conventional angiography // A.J.R. 1993. - Vol. 161. - P. 1269-1277.

125. Boiselle PM, White CS, et al. New techniques in cardiothoracic imaging. New York, NY: Informa HealthCare, 2007:105–126

126. Bongartz G., Behrendt J., Schuierer G. et al. Magnetic resonance angiography of supra-aortic arteries // Radiology. 1994. - Vol. 34. - P.430-436.

127. Bongartz G.M., Boos M., Winter K., Scheffer K. MR angiography of thoracic blood vessels // Radiology. 1997. - Vol. 37. - P. 529-538.

128. Borst H.G., Hainemann M.K., Stone C.D. Surgical treatment of aortic dissection. // Churchill Livingstone Inc. -1996. - P. 357.

129. Borst H.G., Laas J., Buhner B. Efficient tissue gluing in aortic dissection. //Eur.J.Cardiothorac.Surg. - 1994.-V. 8.-p. 160-163.

130. Borst H.G., Walterbusch G., Schaps D. Extensive aortic replacement using elephant trunk prosthesis. // Thorac Cardiovasc Surg 1983; 31:37-40.

131. Bosniak MA. An analysis of some anatomic–roentgenologic aspects of the brachiocephalic vessels. Am J Roentgenol Radium Ther Nucl Med 1964; 91:1222–1231

132. Botta L, Buttazzi K, Russo V, et al. Endovascular repair for penetrating atherosclerotic ulcers of the descending thoracic aorta: early and mid-term results. Ann Thorac Surg 2008;85:987–992.

133. Boyle J, Thompson M, Nasim A, Sayers R, Holmes M, Bell P. Endovascular repair of an inflammatory aortic aneurysm. Eur J Vasc Endovasc Surg 1997;13:328 -329)

134. Bradley W. Basic flow fenomena // MRI clinic of North America. 1995. -Vol.3. - P. 375-390.

135. Braunwald E., ed. Heart disease: a textbook of cardiovascular medicine, 4th ed. - Philadelphia, PA: W.B.Saunders Co. -1992. - 1874p.

136. Braverman AC. Aortic dissection: Prompt diagnosis and emergency treatment are critical., CLEVELAND CLINIC JOURNAL OF MEDICINE V 78., N 10 oct 2011

137. Bresnihan, F.R. Ultrasound and dissection of the abdominal aorta / F.R.Bresnihan, P.G. Keates // Clin. Radiol.-1980.-V.31.-P. 105-108.

138. Brewster DC, Cronenwett JL, Hallett JW Jr, Johnston KW, Krupski WC, Matsumura JS. Guidelines for the treatment of abdominal aortic aneurysms. Report of a subcommittee of the Joint Council of the American Association for Vascular Surgery and Society for Vascular Surgery. J Vasc Surg 2003; 37:1106-17

139. Budillon A.M., Nicolini F., Beghi C., et al. Surgical repair of thoracic aortic aneurysms: results and complications. //Acta Biomed Ateneo Parmense. - 2001. - V. 72.-P. 33-36.

140. Budovec JW, Dennis Foley D, et al. Prospective and Retrospective ECG Gating for Thoracic CT Angiography: A Comparative Study. // AJR 2009; 193:955–963

141. Cabrol C., Pavie A., Gandjbarch I. et al. Complete replacement of ascending aorta with reimplantation of the coronary arteries. J. Thorac. Cardiovasc. Surg. - 1981. - Vol.81. - P. 309 -15.

142. Cabrol C., Pavie A., Mesnildey P. et al. Long-term results with total replacement of the ascending aorta and reimplantation of the coronary arteries. //J. Thorac. Cardiovasc. Surg. - 1986; 91:17.

143. Cesare D, Giordano AV, Cerone G, De Remigis F, Deusanio G, Masciocchi C. Comparative evaluation of TEE, conventional MRI and contrast-enhanced 3D breath-hold MRA in the post-operative follow-up of dissecting aneurysms // Int. J. Card. Imaging.-2000.-V.16.-N.3.-P.135-147.

144. Cesare D., Giordano A.V. et al. Comparative evaluation of TEE, conventional MRI and contrast-enhanced 3D breath-hold MRA in the post-operative follow-up of dissecting aneurysms // Int. J. Card. Imaging. -2000. -V.16. -N.3. -P.135-147.

145. Cesare ED, Giordano AV. et al. 3-dimensional magnetic resonance angiography in apnea with the rapid infusion of a paramagnetic contrast medium in studying the thoracic aorta // Radiol. Med. (Torino).-1999. -V.98. -N.5. -P. 361-367.

146. Chaikof EL, MD, PhD, et al The care of patients with an abdominal aortic aneurysm: The Society for Vascular Surgery practice guidelines. Journal of Vascular Surgery. October Supplement 2009

147. Chao CP, Walker TW et al. Natural History and CT Appearances of Aortic Intramural Hematoma, RadioGraphics 2009; 29:791–804

148. Cheitlin M.D., Alpert J.S. et al. ACC/AHA Guidelines for the clinical application of echocardiography. // Circulation. - 1997. - Vol. 95. - P. 1686-1744.

149. Cho K.R., Stanson A.W., Potter D.D. et al. Penetrating atherosclerotic ulcer descending thoracic aorta and arch // J. Thorac. Cardiovasc. Surg. - 2004. - Vol. 127. - P. 1393-1401.

150. Choe Y.N., Han B.K., Koh E.M. et al Takayasus arteritis: assessment of disease activity with contrast-enhanced MR imaging // A. J. R. - 2000. —Vol. 175. - P.505-511.

151. Christoph L., Zollikofer, Frode Laerum. Методы визуализации сосудов // NICER. 1995. - Общее руководство по радиологии. - С. 809-841.

152. Coady MA, Davies RR, Roberts M, et al. Familial patterns of thoracic aortic aneurysms. Arch Surg 1999; 134:361–367

153. Coady MA, Rizzo JA, Pierce JG, Kopf, Elefteriades JA. Penetrating ulcer of the thoracic aorta: What is it? How do we recognize it? How do we manage it? Journal of Vascular Surgery Volume 27, Issue 6, June 1998, Pages 1006–1016

154. Cohn L.H., ed. Cardiac Surgery in the Adult. - New York: McGraw- Hill.- 2008, 1704 p.

155. Cormack SM, Owens AW. Aneurysmal dilation of the ascending thoracic aorta and the aortic arch following surgical repair of type A dissection BMJ Case Reports 2012; doi:10.1136/bcr-2012-006963

156. Coselli J S, Moreno P L. Descending and Thoracoabdominal Aneurysm. In: Cohn LH, Edmunds LH Jr, eds. Cardiac Surgery in the Adult. New York: McGraw-Hill, 2003:1169-1190.

157. Crawford E.S., Cohen E.S. Aortic aneurysm: a multifocal disease // Arch. Surg. 1982. - Vol. 117. - P. 1393-1400.

158. Crawford E.S., Crawford J.L., Safi H.J. et al. Thoracoabdominal aortic aneurysms: preoperative and intraoperative factors determining immediate and long- term results of operation in 605 patients // J. Vase. Surg. - 1986. - Vol. 3. - P. 389-404.

159. Crawford ES, DeNatale RW. Thoracoabdominal aortic aneurysm: observations regarding the natural course of the disease. J Vasc Surg 1986; 3: 578–582

160. Criado F.J., Barnatan M.F., Rizk Y., Clark N.S. et al. Technical strategies to

expand stent-graft applicability in the aortic arch and proximal descending thoracic aorta. // J Endovasc Ther. 2002; 9: II32–II38

161. Criado FJ, Fairman RM, Becker GJ. Talent LPS AAA stent graft: results of a pivotal clinical trial. J Vasc Surg. 2003; 37: 709–715.

162. Cronenwett JL. Variables that affect the expansion rate and rupture of abdominal aortic aneurysms. Ann N Y Acad Sci. 1996; 800: 56–67.

163. Cullenward M.J., Scanlan K.A., Pozniak M.A., Archer CA. Inflammatory aortic aneurysm (periaortic fibrosis): radiologic imagin // Radiology. - 1986. -Vol. 159.-P. 75-82.

164. Cuypers P, Buth J, Harris PL, Gevers E, Lahey R. Realistic expectations for patients with stent-graft treatment of abdominal aortic aneurysms. Results of a European multicentre registry. Eur J Vasc Endovasc Surg 1999;17:507-16.

165. Daily P.O., Trueblood H.W. et al. Management of acute aortic dissections. // Ann Thorac Surg 1970;10(3): 237-47

166. Daily P.O., Trueblood W., Stinson E.B. et al. Management of acute aortic dissections // Ann. Thorac. Surg. -1970. - Vol. 10. - P. 237-247.

167. Dake MD, Kato N, Mitchell RS. Endovascular stent-graft placement for the treatment of acute aortic dissection. N Engl J Med 1999;340:1546–1552.

168. Dake MD, Miller DC, Semba CP, et al. Transluminal placement of endovascular stent-grafts for the treatment of descending thoracic aortic aneurysms. N Engl J Med. Dec 29 1994;331(26):1729-34.

169. Dapunt O.E., Galla J.D., Sadeghi A.M., et al. The natural history of thoracic aortic aneurysms. //J. Thorac. Cardiovasc. Surg. - 1994. - V. 107. - P. 1323-1326.

170. Dardik A, Lin JW, Gordon TA, Williams GM, Perler BA. Results of elective abdominal aortic aneurysm repair in the 1990s: A population - based analysis of 2335 cases. J Vasc Surg 1999;30: 985-95.

171. David T.E., Armstrong S., Ivanov J. et al. Results of aortic valve-sparing operations. //J. Thorac. Cardiovasc. Surg. - 2001. - V. 122. - P. 39-46.

172. David T.E., Feindel C.M. An aortic valve-sparing operation for patients with aortic incompetence and aneurysm of the ascending aorta //J. Thorac. Cardiovasc. Surg. -

1992.-V. 103.-P. 617-622.

173. David T.E., Ivanov J., Armstrong S. Aortic valve-sparing operations in patients with aneurysms of the aortic root or ascending aorta. //Ann. Thorac. Surg. - 2002. -V. 74.-P. 1758-1761.

174. Davies RR, Goldstein LJ, Coady MA, Tittle SL, Rizzo JA, Kopf GS, Elefteriades JA. Yearly rupture or dissection rates for thoracic aortic aneurysms: simple prediction based on size. Ann Thorac Surg. 2002 Jan;73(1):17-27; discussion 27-8.

175. De Rango P., Verzini F. Rupture in small abdominal aortic aneurysm beyond the rates. European Joumal of vascular and endovascular surgery (2011) 41, 11-12

176. DeBakey M.E., Beall A.C. Jr., Cooley D.A., et al: Dissecting aneurysms of the aorta. //Surg. Clin. North. Am. - 1966. -V. 46. - P. 1045-1047.

177. DeBakey M.E., McCollum C.H., Crawford E.S. et al. Dissection and dissecting aneurysm of the aorta. Twenty-year follow-up of five hundred twenty-seven patients treated surgically. //Surgery. - 1982. - V. 92. - P. 1118-1134.

178. DeBakey M.E., Noon G.P. Thoracic aorta and great vessels. In Effler D.B. (Ed) Blades surgical diseases of the chest, 4-th edition. St Louts, The C.V. Mosby Company. - 1978.

179. Detter C, Mair H, Klein HG, et al: Long-term prognosis of surgically-treated aortic aneurysms and dissections in patients with and without Marfan syndrome. //Eur. J. Cardiothoracic Surg. - 1998. - V. 13. - P. 416-419.

180. Diagnosis and Management of Patients With Thoracic Aortic Disease: A Report 2010 ACCF/AHA/AATS/ACR/ASA/SCA/SCAI/SIR/STS/SVM Guidelines for the Diagnosis and Management of Patients With Thoracic Aortic Disease 2010; Circulation; 2010, 121;e266-e369

181. Dick F, Hinder D, Franz F. Immer, Hannu Savolainen, Dai Do Do, Thierry P. Carrel, Ju.rg Schmidli., Thoracic endovascular aortic repair: impact of urgency on outcome and quality of life., European Journal of Cardio-thoracic Surgery 35 (2009) 96—103

182. Diethrich E.B., Garrett H.E., Ameriso J., et al: Occlusive disease of the common carotid and subclavian arteries treated by carotid subclavian bypass: analysis of 125 cases // Ann J Surg 1967:114 (5): 800-808

183. Dinsmore RE, Liberthson RR, Wismer GL, et al. Magnetic resonance imaging of thoracic aortic aneurysms: comparison with other imaging methods. AJR 1986; 146:309–314

184. Donas K.P., Torsello G., Bisdas T., New EVAR devices: pros and cons., The Journal of Cardiovascular Surgery, Oct 2012, 559-569

185. Dorweiler B., Dueber C., Neufang A., Schmiedt W., Pitton M.B., Oelert H. Endovascular treatment of acute bleeding complications in traumatic aortic rupture and aortobronchial fistula., European Journal of Cardio-thoracic Surgery 19 (2001) 739-745

186. Dumoulin C.L. Phase contrast MR angiography techniques // MRI clinic of North America. 1995. - Vol.3. - P. 399-412.

187. Edelman R.R. MR angiography: present and future // Am. J. Roentgenol. -1993. Vol. 161.-P. 1-11.

188. Eggebrecht H, Kuhl H, Kaiser GM, et al. Feasibility of real-time magnetic resonance-guided stent-graft placement in a swine model of descending aortic dissection. Eur Heart J. 2006;27(5):613–620.

189. Eggebrecht H, Zenge M, Ladd ME, et al. In vitro evaluation of current thoracic aortic stent-grafts for real-time MR-guided placement. J Endovasc Ther. 2006;13(1):62–71.

190. Erbel R., Engberding R., Daniel W. et al. Echocardiography in diagnosis of aortic dissection // Lancet. - 1989. - Vol. 1. - P. 457 - 461.

191. Ergin M.A., Spielvogel D., Apaydin A. et al. Surgical treatment of the dilated ascending aorta: when and how? //Ann. Thorac. Surg. - 1999. - V. 67. - P. 183-45.

192. Eric M. Isselbacher., Thoracic and Abdominal Aortic Aneurysms., Circulation., 2005, 111:816-828

193. Ernst CB. Abdominal aortic aneurysm. N Engl J Med. 1993; 328: 1167–1172.

194. Ernst O., Asnar V., Sergent G. et al. Comparing contrast-enhanced breath-hold MR angiography and conventional angiography in the evaluation of mesenteric circulation // Am. J. Roentgenol. - 2000. - Vol. 174. - P.433-439.

195. EVAR trial participants. Endovascular aneurysm repair and outcome in patients unfit for open repair of abdominal aortic aneurysm (EVAR trial 2): Randomised con-

trolled trial. Lancet 2005;365(9478):2187-92.

196. EVAR trial participants. Endovascular aneurysm repair versus open repair in patients with abdominal aortic aneurysm (EVAR trial 1): Randomised controlled trial. Lancet 2005; 365 (9478):2179-86.

197. Falconi M, Oberti P, Krauss J, Domenech A, et al. Different clinical features of aortic intramural hematoma versus dissection involving the descending thoracic aorta //Echocardiography. -2005.-V.22.- N.8.-P.629-635.

198. Fattori R, Napoli G, Lavota L, et al. Descending thoracic aortic diseases: stent-graft repair. Radiology 2003;229:176–183.

199. Finlayson S. Should endovascular surgery lower the threshold for repair of abdominal aortic aneurysms? J Vasc Surg 1999;29:973 -985

200. Fleming C, Whitlock EP, Beil TL, Lederle FA. Screening for abdominal aortic aneurysm: a best-evidence systematic review for the U.S. Preventive Services Task Force. Rockville MD: Agency for Healthcare Research and Quality (AHRQ); 2005

201. Fransson S.G., Rubboli A. Antonio Maria Valsalva. // Clin. Cardiol. - 2003.- Vol. 26. - P.102-103.

202. Frater R.W. Aortic valve insufficiency due to aortic dilatation: correction by sinus rim adjustment. // Circulation. - 1986. - V. 74 N.3, Pt. 2 - P. 113642.

203. Galland RB. Mortality following elective infrarenal aortic reconstruction: A Joint Vascular Research Groupstudy .Br J Surg 1998;85:633-6.

204. Ganaha F, Miller D, Sugimoto K, Prognosis of Aortic Intramural Hematoma With and Without Penetrating Atherosclerotic Ulcer: A Clinical and Radiological Analysis, Circulation 2002;106;342-348

205. Geisbüsch P, Kotelis D, Weber TF, Hyhlik-Dürr A, Böckler D. Endovascular repair of ruptured thoracic aortic aneurysms is associated with high perioperative mortality and morbidity. J Vasc Surg. 2010 Feb;51(2):299-304.

206. Gharib M., Kremers D., Koochesfahani M.M., Kemp M. Leonardo's vision of flow visualization. // Experiments in Fluids. - 2002. - Vol. 33. -P.219-223.

207. Giampiero Esposito, Antonino G.M. Marullo, Antonio R. Pennetta, Samuele Bichi, Massimiliano Conte, Antonio M. Cricco and Matteo Salcuni., Hybrid Treatment

of Thoracoabdominal Aortic Aneurysms With the Use of a New Prosthesis Ann Thorac Surg 2008;85:1443-1445

208. Gott V.L., Gillinov A.M., Pyeritz R.E. et al. Aortic root replacement: risk factor analysis of a seventeen-year experience with 270 patients. //J. Thorac. Cardiovasc. Surg. - 1995. - V. 109. - P. 536-539.

209. Gott V.L., Laschinger J.C., Cameron D.E., et al. The Marfan syndrom and the cardiovascular surgeon. //Eur. J. Cardio-thorac. Surg. - 1996. - V. 10, N. 3. - P. 149-58.

210. Gott V.L., Pyeritz R.E., Magovern G.J. et al. Composite graft repair of Marfan aneurysm of the ascending aorta: results in 100 patients. //Ann. Thorac. Surg. - 1991.-V. 52.-P. 38-45.

211. Green G.R., Krön I.L. Aortic dissection. //In: Cohn L.H., Edmunds L.H. Jr., et al. Cardiac Surgery in the Adult. New York: McGraw-Hill. - 2003. P. 1095-1122.

212. Guirguis E.M., Barber G.G. The natural history of abdominal aortic aneurysms. //Am. J. Surg. - 1991. - V. 162. - P. 481-484.

213. Gula, G., Cancrni, A., Provenzale L, Resection of a leiomyoma of the descending thoracic aorta., Thorax, 31, 118-120.

214. Hager A, Kaemmerer H, Hess J. Comparison of helical CT scanning and MRI in the follow-up of adults with coarctation of the aorta. (letter) Chest 2005; 127:2296

215. Hager A, Kaemmerer H, Leppert A, et al. Follow up of adults with coarctation of the aorta: comparison of helical CT and MRI, and impact on assessing diameter changes. Chest 2004; 126: 1169–1176

216. Hansmann HJ, Dhlibert N. et al. Various spiral CT protocols and their significance in the diagnosis of aortic dissection: results of a prospective study // Rofo. -2000. -V.172. - N. l1. -P.879-887.

217. Hartnell GG. Imaging of aortic aneurysms and dissection: CT and MRI. J Thorac Imaging 2001; 16:35–46

218. Hassoun HT, Mitchell RS, Makaroun MS,Whiting AJ, Cardeira KR, Matsumura JS. Aortic neck morphology after endovascular repair of descending thoracic aortic aneurysms. J Vasc Surg 2006;43:26–31.

219. Hausegger K.A., Oberwalder P., Tiesenhausen K. et al. Intentional left subclavian

artery occlusion by thoracic aortic stent-grafts without surgical transposition. // J Endovasc Ther. 2001; 8: 472–476

220. Hayashi H, Matsuoka Y, Sakamoto I, et al. Penetrating atherosclerotic ulcer of the aorta: imaging features and disease concept. RadioGraphics 2000; 20:995–1005.

221. He R, Guo DC, Estrera AL, et al. Characterization of the inflammatory and apoptotic cells in the aortas of patients with ascending thoracic aortic aneurysms and dissections. J Thorac Cardiovasc Surg. 2006;131: 671–8.

222. Hideyuki Hayashi, MD, Yohjiro Matsuoka, MD, Ichiro Sakamoto, MD, Eijun Sueyoshi, MD, Tomoaki Okimoto, MD, Kuniaki Hayashi MD, Naofumi Matsunaga MD, Penetrating Atherosclerotic Ulcer of the Aorta: Imaging Features and Disease RadioGraphics 2000; 20:995–1005

223. Himanshu J. Patel, Gilbert R. Upchurch, Jr, Jonathan L. Eliason, Enrique Criado, John Rectenwald, David M. Williams and G. Michael Deeb., Hybrid Debranching With Endovascular Repair for Thoracoabdominal Aneurysms: A Comparison With Open Repair. The Annals of Thoracic Surgery. – 2010; 89: 1475-1481

224. Hinchliffe RJ ,Bruijstens L, MacSweeney ST, Braithwaite BD. A randomised trial of endovascular and open surgery for ruptured abdominal aortic aneurysm – results of a pilot study and lessons learned for future studies. Eur J Vasc Endovasc Surg 2006;32:506-13.

225. Hirose Y., Hamada S., Takamiya M. Predicting the growth of aortic aneurysms: a comparison of linear vs exponential models. //Angiology. - 1995. - V. 46. - P. 413

226. Hoang JK, Martinez S, Hurwitz LM. MDCT angiography after open thoracic aortic surgery: pearls and pitfalls. // AJR Am J Roentgenol 2009;192:W20–7.

227. Hoey ED Cardiovascular MRI in patients with ischaemic heart disease: from science to practice? // Postgrad Med J 2010;86:513-514 doi:10.1136/pgmj.2010.099283

228. Hoornweg L L, Wisselink W, Vahl A, Balm R. The Amsterdam acute aneurysm trial: suitability and application rate for endovascular repair of ruptured abdominal aortic aneurysms. Eur J Vasc Endovasc Surg 2007;33:679-83.

229. Hope MD, Meadows AK, Hope TA, et al: Clinical evaluation of aortic coarctation with 4D MR imaging. // J Magn Reson Imaging 31:711-8, 2010

230. Hua HT, Cambria RP, Chuang SK, Stoner MC, Kwolek CJ, Rowell KS, et al. Early outcomes of endovascular versus open abdominal aortic aneurysm repair in the National Surgical Quality Improvement Program – Private Sector (NSQIP-PS). J Vasc Surg 2005;41:382-9.

231. Huber TS, Wang JG, Derrow AE, Dame DA, Ozaki CK, Zelenock GB, et al. Experience in the United States with intact abdominal aortic aneurysm repair. J Vasc Surg 2001;33:304-10;discussion310-1

232. Huber TS, Wang JG, Derrow AE, Dame DA, Ozaki CK, Zelenock GB, Flynn TC, Seeger JM. Experience in the United States with intact abdominal aortic aneurysm repair. J Vasc Surg. 2001; 33: 304–310

233. Hutchison S.J. Aortic diseases: clinical diagnostic imaging atlas with DVD. - Saunders, an imprint of Elsevier Inc. - 2009. - 356p

234. Ihnken K, Sze D, Dake MD, Fleischmann D, Van der Starre P, Robbins R. Successful treatment of a Stanford type A dissection by percutaneous placement of a covered stent graft in the ascending aorta. // J Thorac Cardiovasc Surg 2004;127:1808–1810.

235. J-K Song doi: Diagnosis of aortic intramural haematoma, Heart, 2004 April; 90(4): 368–371.

236. Jae-Kwan Song, Ji Hye Yim, Jung-Min Ahn, Outcomes of Patients With Acute Type A Aortic Intramural Hematoma, Circulation, 2009;120;2046-2052

237. Jason R. Levy1, Jay P. Heiken, Fernando R. Gutierrez, Imaging of Penetrating Atheroscierotic Ulcers of the Aorta, AJR 1999;173:151-154

238. Jim J., Moon M.R., Rubin B.G. et al. Hybrid Repair of Distal Arch Aortic Aneurysms: Endovascular Elephant Trunk Completion // Annals of Vascular Surgery. 2011; Vol. 25, 5: 598-604

239. Johansson G et al., Ruptured thoracic aortic aneurysms: A study of incidence and mortality rates, Journal of Vascular Surgery Volume 21, Issue 6 , Pages 985-988, June 1995

240. Johnston KW, Rutherford RB, Tilson MD, Shah DM, Hollier L, Stanley JC. Suggested standards for reporting on arterial aneurysms. Ad Hoc Committee on Reporting

Standards, Society for Vascular Surgery and North American Chapter, International Society for Cardiovascular Surgery. J Vasc Surg. 1991; 13: 452–458

241. Johnston KW, Scobie TK. Multicenter prospective study of non ruptured abdominal aortic aneurysms. I. Population and operative management. J Vasc Surg 1988; 7:69-81.

242. Jones GT. The Pathohistology of Abdominal Aortic Aneurysm., Diagnosis, Screening and Treatment of Abdominal, Thoracoabdominal and Thoracic Aortic Aneurysms, Edited by R.T. Grundmann., 2011., 53-74

243. Julsrud P.R., Breen J.F., Felmlee J.P. et al. Coarctation of the aorta: collateral flow assessment with phase-contrast MR angiography // A. J. R. - 1997. - Vol.169.-P.1735-1742.

244. Kalman P.G., Taylor B.V. Natural history of abdominal aortic aneurysms: do size, sex, age, and family matter? //in Calligaro K.D., Dougherty M.J., Hollier L.H. (eds): Diagnosis and Treatment of Aortic and Peripheral Arterial Aneurysms. Philadelphia, WB Saunders. - 1999.

245. Katz D, Stanley J, Zelenock G. Abdominal aortic aneurysms. Semin Vasc Surg 1995;8:289 -29

246. Kawamoto S, Bluemke DA, Traill TA, Zerhouni EA. Thoracoabdominal aorta in Marfan syndrome: MR imaging findings of progression of vasculopathy after surgical repair. Radiology 1997; 203:727–732

247. Kent KC, Zwolak RM, Jaff MR, Hollenbeck ST, Thompson RW, Schermerhorn ML, Sicard GA, Riles TS, Cronenwett JL. Screening for abdominal aortic aneurysm: a consensus statement. // J Vasc Surg. 2004; 39: 267–269).

248. Knobelsdorff-Brenkenhoff F, Gruettner H, Ralf F. Trauzeddel, Andreas Greiser, and Jeanette Schulz-Menger. Comparison of native high-resolution 3D and contrast-enhanced MR angiography for assessing the thoracic aorta. // Eur Heart J Cardiovasc Imaging, Jun 2014; 15: 651 - 658.

249. Kokotsakis J, Kaskarelis I, Misthos P, et al. Endovascular vs. open repair for blunt thoracic aortic injury: short term results. Ann Thorac Surg 2007; 84:1965–1970.

250. Kouchoukos N.T. Composite graft repalcement of the ascending aorta and aortic

valve whith the inclusion wrap and open techniques. //Semin. Thorac. Cardiovasc. Surg. - 1991.-V. 3.-P. 171-6.

251. Kouchoukos N.T., Wareing T.H., Murphy S.F., Perrillo J.B. Sixteen-year experience with aortic root replacement: results of 172 operations. //Ann. Surg. - 1991.-V.214.-P. 308-13.

252. Kreithner K.F., Kalder P., Neufang A. et al. Diabets and periferal arterial occlusive disease: prospective comparison of contrast-enhanced three-dimensional MR-angiography with conventional digital subtraction angiography // Am. J. Roentgenology. - 2000. - Vol. 174. - P. 171 -179.

253. Krinsky G, Rofsky N, Flyer M, et al. Gadolinium-enhanced three-dimensional MR angiography of acquired arch vessel disease. AJR 1996; 167:981– 987

254. Krinsky GA, Rofsky NM, DeCorato DR, et al. Thoracic aorta: comparison of gadolinium-enhanced three-dimensional MR angiography with conventional MR imaging. Radiology 1997; 202: 183–193

255. Kunzelman K.S., Grande K.J., David T.E. et al. Aortic root and valve relationship: impact on surgical repair. //J. Thorac. Cardiovasc. Surg. - 1994. - V. 107.-P. 162-70.

256. Kuratani T, Kato M, Shirakawa Y, Shimamura K, Sawa T. Long-term results of hybrid endovascular repair for thoraco-abdominal aortic aneurysms., European Journal of Cardio-thoracic Surgery 38 (2010) 299—304

257. Kusagawa H, Shimono T, Ishida M, et al. Changes in false lumen after transluminal stent-graft placement in aortic dissections. Circulation 2005;111: 2951–2957.

258. Lemon DK, White CW. Anuloaortic ectasia: angiographic, hemodynamic, and clinical comparson with aortic valve insufficiency. Am J Cardiol 1978; 41:482–486

259. LePage M, Quint L., Sonnad S., Deeb G, Williams D. Aortic dissection: CT features that distinguish true lumen from false lumen // A.J.R.-2001.- V.177.-P.207-211.

260. Lesperance K, Andersen C, Singh N, Starnes B, Martin MJ. Expanding use of emergency endovascular repair for ruptured abdominal aortic aneurysms: disparities in outcomes from a nationwide perspective. J VascSurg 2008;47:1165-70.

261. Leung D.A., McKinnon G.C., Davis C.P. et al. Breath-hold, contrast- enhanced,

three-dimensional MR angiography // Radiology. - 1996. - Vol. 7. - P.596-571.

262. Leung D.A., McKinnon G.C., Davis C.P. et al. Breath-hold, contrast- enhanced, three-demensional MR angiography // Radiology. -1996. - Vol. 200. -P. 596-571.

263. Limet R, Sakalihassan N, Albert A. Determination of the expansion rate and incidence of rupture of abdominal aortic aneurysms. J Vasc Surg. 1991; 14 (4): 540–548.

264. Liston S. Stent-graft placement procedures for descending thoracic aortic aneurysms. AORN J 1997; 66:433–438.

265. Litmanovich D, Zamboni GA, Hauser TH, Lin PJ, Clouse ME, Raptopoulos V. ECG-gated chest CT angiography with 64-MDCT and triphasic IV contrast administration regimen in patients with acute non-specific chest pain. Eur Radiol 2008; 18:308–317

266. Litmanovich D., Bankier A.A., Raptopoulos V., Cantin L., Boiselle P.M. CT and MRI in Diseases of the Aorta, AJR 2009; 193:928 – 940.

267. Lohan DG, Krishnam M, Saleh R, Tomasian A, Finn JP. MR imaging of the thoracic aorta. Magn Reson Imaging Clin N Am 2008; 16:213–234

268. Macura KJ , Corl FM, Fishman EK, et al. Pathogenesis in Acute Aortic Syndromes: Aortic Dissection, Intramural Hematoma, and Penetrating Atherosclerotic Aortic Ulcer, AJR 2003;181:309–316

269. Management of Abdominal Aortic Aneurysms Clinical Practice Guidelines of the European Society For Vascular Surgery. F.L. Moll et al. Eur J Vasc Endovasc Surg (2011) - 41, 1-58

270. Mao SS, Ahmadi N, Shah B, et al. Normal thoracic aorta diameter on cardiac computed tomography in healthy asymptomatic adults: impact of age and gender. Acad Radiol 2008; 15:827–834

271. Maria C. Shiau, MD, Myrna C. B. Godoy, MD, Patricia M. de Groot, MD, and Jane P. Ko, MD, Thoracic aorta: Acute syndromes, APPLIED RADIOLOGY, January–February 2010

272. Mastrogiovanni G, Masiello P, Leone R, S.Iesi, G. Di Benedetto. Emergency surgical management of acute aortic dissection: role of Transesophageal echocardiography // G. Ital. Cardiol.-1999.-V.29.-N10.-P,l 137-1141.

273. Mathison M, Becker GJ, Katzen BT, Benenati JF, Zemel G, Powell A, Kovacs ME, Lima MM. The influence of female gender on the outcome of endovascular abdominal aortic aneurysm repair. J Vasc Interv Radiol. 2001; 12: 1047–1051

274. Mathison MN, Becker GJ, Katzen BT, Benenati JF, Zemel G, Powell A, Lima MM. Implications of problematic access in transluminal endografting of abdominal aortic aneurysm. J Vasc Interv Radiol. 2003; 14: 33–39

275. Matsumura JS, Brewster DC, Makaroun MS, Naftel DC. A multicenter controlled clinical trial of open versus endovascular treatment of abdominal aortic aneurysm. J Vasc Surg. 2003; 37: 262–271.

276. May J, White GH, Yu W, Ly CN, Waugh R, Stephen MS, et al. Concurrent comparison of endoluminal versus open repair in the treatment of abdominal aortic aneurysms: analysis of 303 patients by life table method. // J Vasc Surg 1998; 27:213-21.

277. McFarlane MJ. The epidemiologic necropsy for abdominal aortic aneurysm. JAMA. 1991; 265: 2085–2088

278. Milewski R.K., Szeto W.Y., Pochettino A. et al. Have hybrid procedures replaced open aortic arch reconstruction inhigh-risk patients? A comparative study of elective open arch debranching with endovascular stent graft placement and conventional elective open total and distal aortic arch reconstruction. // The Journal of Thoracic and Cardiovascular Surgery 2010; V140, 3: S590-597

279. Mita T, Arita T, Matsunaga N, et al. Complications of endovascular repair for thoracic and abdominal aortic aneurysm: an imaging spectrum. RadioGraphics 2000;20:1263–1278.

280. Mitchell R.S., Ishimaru S., Ehrlich M.P. et al. First International Summit on Thoracic Aortic Endografting: roundtable on thoracic aortic dissection as an indication for endografting // J Endovasc Ther 2002 (suppl II): 11-98-II105

281. Mofidi R, Goldie VJ, Kelman J, Dawson AR, Murie JA, Chalmers RT. Influence of sex on expansion rate of abdominal aortic aneurysms. Br J Surg. 2007; 94: 310–314.

282. Muhs BE. Verhoeven EL, Zeebregts CJ, et al. Mid-term results of endovascular aneurysm repair with branched and fenestrated endografts. J Vase Surg. 2006;44(l):9-15.

283. Mureebe L, Egorova N, Giacovelli JK, Gelijns A, Kent KC, McKinsey JF. National trends in the repair of ruptured abdominal aortic aneurysms. JVascSurg2008;48:1101-7

284. Mustafa R. Bashir Endoleaks After Endovascular Abdominal Aortic Aneurysm Repair: Management Strategies According to CT Findings. AJR:192, April 2009

285. Naidich DP, Webb WR, Müller NL, Vlahos I, Krinsky GA, eds. Computed tomography and magnetic resonance of the thorax, 4th ed. Philadelphia, PA: Lippincott Williams & Wilkins, 2007:87–216

286. Nakamura K., Onitsuka T., Yano M. et al. Clinical analysis of acute type A inlramural hematoma: comparision between two different pathophysiological types // Ann.Thorac. Surg. - 2006. - Vol. 81. - P. 1587-1592.

287. National Center for Health Statistics (NHCS), National Vital Statistics System, WISQARS Query: 20 Leading Causes of Death, United States, 1999–2004, All Races, Both Sexes. Available at: http://webappa.cdc.gov/sasweb/ncipc/leadcaus10.html. Accessed July 25, 2007.).

288. Neimatallah MA, Ho VB, Dong Q, et al. Gadolinium-enhanced 3D magnetic resonance angiography of the thoracic vessels. J Magn Reson Imaging 1999; 10:758–770

289. Neuhauser B, Greiner A, Jaschke W, Chemelli A, Fraedrich G. Serious complications following endovascular thoracic aortic stent-graft repair for type B dissection., European Journal of Cardio-thoracic Surgery 33 (2008) 58—63

290. Nevsky G, Jacobs J.E., Lim RP et al. Sex-Specic Normalized Reference Values of Heart and Great Vessel Dimensions in Cardiac CT Angiography. AJR 2011; 196, p.788-794

291. Nienaber CA, Fattori R, Lund G, et al. Nonsurgical reconstruction of thoracic aortic dissection by stent-graft placement. N Engl J Med 1999;340: 1539–1545.

292. Noel AA, Gloviczki P, Cherry KJ Jr, Bower TC, Panneton JM, Mozes GI, Harmsen WS, Jenkins GD, Hallett JW Jr. Ruptured abdominal aortic aneurysms: the excessive mortality rate of conventional repair. J Vasc Surg. 2001; 34: 41–46

293. Ohki T, Veith F, Sanchez L, et al. Endovascular graft repair of ruptured aortoiliac aneurysms. J Am Coll Surg 1999;189:102 -112

294. Oliveira N.C., David T.E., Ivanov J., et al. Results of surgery for aortic root aneurysm in patients with Marfan syndrome. // J Thorac Cardiovasc Surg 2003;125:789-96.

295. Ouriel K, Clair DG, Greenberg RK, Lyden SP, O'Hara PJ, Sarac TP, Srivastava SD, Butler B, Sampram ES. Endovascular repair of abdominal aortic aneurysms: device-specific outcome. J Vasc Surg. 2003; 37: 991–998.

296. Parodi J. Endovascular stent graft repair of aortic aneurysms. Curr Opin Cardiol 1997;12:396

297. Parodi JC, Palmaz JC, Barone HD. Transfemoral intraluminal graft implantation for abdominal aortic aneurysms. Ann Vasc Surg. 1991; 5: 491–499

298. Pelz D.M., Fox A.J. Digital subtraction angiography: current clinical applications // Stroke. 1985. - Vol.16. - P. 435-440.

299. Pennell D.J., Sechtem U.P., Higgins C.B., Manning W.J., Pohost G.M., Rademakers F.E., Van Rossum A.C., Shaw L.J., Yucel E.K. Clinical indications for cardiovascular magnetic resonance (CMR): Consensus Panel report. // Eur. Heart J. - 2004. - Vol. 25. - P. 1940-1965.

300. Peppelenbosch N, Geelkerken RH, Soong C, Cao P, Steinmetz OK, Teijink JAW, et al. Endograft treatment of ruptured abdominal aortic aneurysms using the Talent aortouniiliac system: An international multicenterstudy. J Vasc Surg 2006;43:1111-23; discussion,1123.

301. Pereles FS, McCarthy RM, Baskaran V, et al. Thoracic aortic dissection and aneurysm: evaluation with nonenhanced true FISP MR angiography in less than 4 minutes. Radiology 2002; 223:270 –274

302. Perko MJ, Norgaard M, Herzog TM, et al: Unoperated aortic aneurysm: a survey of 170 patients. Ann Thorac Surg 1995; 59: 1204.

303. Piffaretti G, Tozzi M, Lomazzi C, et al. Complications after endovascular stent-grafting of thoracic aortic diseases. J Cardiothorac Surg 2006;1:26.

304. Poonam Batra et al. Pitfalls in the Diagnosis of Thoracic Aortic Dissection at CT Angiography. RadioGraphics 2000; 20: 309–320

305. Posniak HV, Olson MC, Demos TC, Benjoya RA, Marsan RE. CT of thoracic

aortic aneurysms. RadioGraphics 1990;10:839–855.
306. Powell JT, Greenhalgh RM. Clinical practice: small abdominal aortic aneurysms. N Engl J Med. 2003; 348: 1895–1901
307. Prachi P. Agarwal et al., Multidetector CT of Thoracic Aortic Aneurysms., RadioGraphics 2009; 29:537–552
308. Prince M.R., Grist T.M., Debatin J.F. 3D Contrast MR Angiography // Springer. 1997. - P.31-63
309. Prince MR, Narasimham DL, Jacoby WT, et al. Three-dimensional gadolinium-enhanced MR angiography of the thoracic aorta. AJR 1996; 166:1387–1397
310. Quint LE, Francis IR, Williams DM, et al. Evaluation of thoracic aortic disease with the use of helical CT and multiplanar reconstructions: comparison with surgical findings. Radiology 1996; 201:37– 41
311. Rasmussen TE, Hallett JW Jr. Inflammatory aortic aneurysms: a clinical review with new perspectives in pathogenesis. Ann Surg 1997;225:155-64.
312. Resch T, Koul B, Dias NV, Lindblad B, Ivancev K. Changes in aneurysm morphology and stent-graft configuration after endovascular repair of aneurysms of the descending thoracic aorta. J Thorac Cardiovasc Surg 2001;122:47–52.
313. Richard Gibbs., Predicting type B aortic dissection outcomes with computational flow analysis. 16th international experts symposium CritiCal issues in aortic endografting 2012
314. Richards C Moores, A Nimmo, RTA Chalmers. Thoracoabdominal Aneurysm Disease JMJ, SCOTTISH MEDICAL JOURNAL Volume 53 Issue 4 November 2008
315. Riesenman PJ, Farber MA, Mendes RR, Marston WA, Fulton JJ, Keagy BA. Coverage of the left subclavian artery during thoracic endovascular aortic repair. J Vasc Surg 2007;45:90–95.
316. Riga C.V., Bicknell C.D., et al. Hybrid and endovascular therapy for extensive thoracoabdominal aortic disease // The Journal of Thoracic and Cardiovascular Surgery 2010; S168-170
317. Roberts W.C., Honig H.S. The spectrum cardiovascular diseases in the Marfan syndrome: A clinico morphologic study of 48 necropsy patients and comparison to 151

previously reported necropsy patients. //Ann. Heart J. - 1982. - V. 104. - P. 115-119.
318. Roberts W.S. Aortic dissection: anatomy, consequences, and causes Am. Heart J, 1981; 101:195-214.
319. Robischek F. Conservatism in the management of aortic aneurysm. // J. Cardiovasc. Surg. - 1984. - V. 25. - P. 81-5.
320. Roy K. Greenberg, Fady Haddad, Lars Svensson, Sean O'Neill, Esteban Walker, Sean P. Lyden, Daniel Clair and Bruce Lytle Hybrid Approaches to Thoracic Aortic Aneurysms : The Role of Endovascular Elephant Trunk Completion Circulation. 2005;112:2619-2626
321. Rozenblit AM, Patlas M, Rosenbaum AT, et al. Detection of endoleaks after endovascular repair of abdominal aortic aneurysm: value of unenhanced and delayed helical CT acquisitions. Radiology 2003;227:426–433.
322. Rubin G. Helical CT angiography of the thoracic aorta. J. Thorac - Imaging. 1997. Vol. 12(2). P. 128-49.
323. Rubin GD, Dake MD, Semba CP. Current status of three-dimensional spiral CT scanning for imaging the vasculature. Radiol Clin North Am 1995; 33:51–70
324. Rubin GD. Helical CT angiography of the thoracic aorta. J Thorac Imaging 1997; 12:128–149
325. Ruehm S.G., Debatin J.F. Contrast-enhanced 3D MR-angiographynof the thorax, abdomen and low extremities // Radiology. 1999. — Vol. 39. — P. 100-109.
326. Russo V, Renzulli M, Buttazzi K, Fattori R. Acquired diseases of the thoracic aorta: role of MRI and MRA. Eur Radiol 2006; 16:852–865
327. Saini SR, Rubin GD, Kalra MK., et al. MDCT: a practical approach. Milan, Italy: Springer-Verlag Italia, 2006:111–121
328. Sakai T, Dake MD, Semba CP, et al. Descending thoracic aortic aneurysm: thoracic CT findings after endovascular stent-graft placement. Radiology 1999; 212:169–174.
329. Sakamoto I, Sueyoshi E, Uetani M. MR imaging of the aorta. Radiol Clin North Am 2007; 45:485– 497
330. Samett EJ. Aorta, trauma. Medicine Specialties Radiology Vascular Interventional

January 10, 2003.

331. Sampson UKA, Norman PE, Fowkes GR, Aboyans V, Song Y, Harrell FE, Forouzanfar MH, Naghavi M, Denenberg JO, McDermott MM, Criqui MH, Mensah GA, Ezzati M, Murray C. Global and regional burden of aortic dissection and aneurysms. Global Heart 2014; 8 :171–180.

332. Sampson UKA, Norman PE, Fowkes GR, Aboyans V, Song Y, Harrell FE, Forouzanfar MH, Naghavi M, Denenberg JO, McDermott MM, Criqui MH, Mensah GA, Ezzati M, Murray C. Estimation of global and regional incidence and prevalence of abdominal aortic aneurysms 1990 to 2010. Global Heart 2014; 8: 159–170.

333. Savunen T. Cardiovascular abnormalities in the relatives of patients operated upon for annulo-aortic ectasia. // Eur. J. Cardiothorac. Surg. - 1987. -V.1.-P. 3-13.

334. Sawhney NS, DeMaria AN, Blanchard DG. Aortic intramural hematoma: an increasingly recognized and potentially fatal entity. Chest 2001;120: 1340– 1346.

335. Sawhney R, Kerlan RK, Wall SD, et al. Analysis of initial CT findings after endovascular repair of abdominal aortic aneurysm. Radiology 2001;220: 157–160.

336. Schachner T., Laufer G., Vertacnik K. et al. Is the axillary artery a suitable cannulation site in aortic surgery? //J. Cardiovasc. Surg. (Torino). - 2004. - V. 45, N. 1.-P. 15-9.

337. Schewe CK, Schweikart HP, Hammel G, Spengel FA, Zollner N, Zoller WG. Influence of selective management on the prognosis and the risk of rupture of abdominal aortic aneurysms. Clin Investig. 1994; 72 (8): 585–591.

338. Scott RA, Ashton HA, Kay DN. Abdominal aortic aneurysm in 4,237 screened patients: prevalence, development, and management over 6 years. Br J Surg 1991; 78:1122–1125

339. Scott RA, Bridgewater SG, Ashton HA. Randomized clinical trial of screening for abdominal aortic aneurysm in women. Br J Surg. 2002;89(3):283-285.

340. Scott RA, Tisi PV, Ashton HA, Allen DR. Abdominal aortic aneurysm rupture rates: a 7-year follow-up of the entire abdominal aortic aneurysm population detected by screening. J Vasc Surg. 1998; 28: 124–128).

341. Sebastia C, Pallisa E, Quiroga S, Alvarez-Castells A, Dominguez R, Evangelista

A. Aortic dissection: diagnosis and follow-up with helical CT. RadioGraphics 1999;19:45–60.

342. Sechtem U., Pflugfelder P.W., Cassidy M.M, White R.D., Cheitlin M.D., Schiller N.B., Higgins C.B. Mitral or aortic regurgitation: quantification of regurgitation volumes with cine MR imaging. // Radiology. - 1988.-Vol. 167. - P.425-430.

343. Semmens JB, Lawrence-Brown MM, Hartley DE, et al. Outcomes of fenestrated endografts in the treatment of abdominal aortic aneurysm in Western Australia (1997-2004). J Endovasc Ther. 2006;13(3):320-9.

344. Shuichiro Kaji, Takashi Akasaka, Minako Katayama, Long-Term Prognosis of Patients With Type B Aortic Intramural Hematoma, Circulation, 2003;108;II-307-II-311

345. Singh PI., Fitzgerald E., Ruttley M.S. Computed tomography: the investigation of choice for aortic dissection? // Heart. - 1986. - Vol. 56. -P.171-175.

346. Smith AD, Schoenhagen P. CT imaging for acute aortic syndrome. Cleveland Clinic Journal of Medicine. 2008. V. 75. – P. 7 - 9.

347. Snidow J., Matthew S Johnson et al. Three-demensional Gadolinium-enhanced MR angiography for aortoiliac inflow assessment plus renal artery screening in a single breath hold // Radiology. 1996. - Vol. 198. - P. 725-732.

348. Solberg S, Singh K, Wilsgaard T, Jacobsen BK. Increased growth rate of abdominal aortic aneurysms in women: the Tromso tudy. Eur J Vasc Endovasc Surg. 2005; 29: 145–149

349. Sommer T, Fehske W, Holzknecht N et al. Aortic dissection: a comparative study of diagnosis with spiral CT, multiplanar transesophageal echocardiography, and MR imaging //Radiology.-1996.-V.199.-P.347-352.

350. Song JM Long-term predictors of descending aorta aneurysmal change in patients with aortic dissection. J Am Coll Cardiol. 2007 Aug 21;50(8):799-804.

351. Stalder AF, Santini F, et al. In vivo visualization and analysis of 3-D hemodynamics in cerebral aneurysms with ow-sensitized 4-D MR imaging at 3T. Neuroradiology 2008; 50:473-484.

352. Steckmeier, B. Epidiiniology of aortic disease: aneurysm, dissection, occlusion / B.Steckmeier // Radiologe.-2001.-V .41.-N.8.-P .624-632.

353. Stephanie A. Schwartz, Mihra S. Taljanovic, Stephen Smyth, Michael J. O'Brien, Lee F. Rogers. CT Findings of Rupture, Impending Rupture, and Contained Rupture of Abdominal Aortic Aneurysms, AJR:188, January 2007

354. Stowe C.L., Baertlein M.A., Wierman M.D. et al. Surgical management of ascending and aortic arch disease: refined techniques with improved results. //Ann. Thorac. Surg. - 1998. - V. 66. - P. 388-93.

355. Subramaniam K., Wells CM and Subramaniam K., Acute Aortic Syndrome, Anesthesia and Perioperative Care for Aortic Surgery, 2011, 448c

356. Sueyoshi E., Sakamoto I., Hayashi K., et al T. Growth rate of aortic diameter in patients with type B aortic dissection during the chronic phase // Circulation. -2004. -V. 110. (suppl. 1).-P. 1256-1261.

357. Sundt T.M. Intramural haematoma and penetrating atherosclerotic ulcer of the aorta // Ann. Thorac. Surg. - 2007. - Vol. 83. - P. 835-841.

358. Sutton D, Davies ER. Arch aortography and cerebro vascular insufficiency. Clin Radiol 1966; 17:330 –345

359. Suzuki K., Kazui T. et al. Aorto-right atrial fistula following acute type A aortic dissection repair // Jpn J. Thorac. Cfrdiovasc. Sug. - 2006. -V.54. -N.ll. -P.483-485.

360. Suzuki T, Mehta RH, Ince H, et al. Clinical profiles and outcomes of acute type B aortic dissection in the current era: lessons from the International Registry of Aortic Dissection (IRAD). Circulation 2003; 108[suppl 1]:II312–II317

361. Svensson L.G., Crauford E.S. Aortis dissection and aortic aneurysm surgery: clinical observation, experimental investigations, and statistical analysis. Part I. // Gurr Probl Surg. - 1992. - 29. - P 819 - 912. Part II. // Gurr Probl Surg. - 1992. - 29. - P 915 - 1057.

362. Svensson L.G., Crauford E.S. Cardiovascular and vascular disease of the aorta. // W.B. Saunders. -1994. - 460p.

363. Svensson L.G., Crawford E.S., Hess K.R. et al. Dissection of the aorta and dissecting aortic aneurysms // Circulation. — 1990. — Vol. 82 (Suppl. IV). — P. 24-38.

364. Svensson L.G., Crawford E.S., Hess K.R. et al. Experience with 1509 patients undergoing thoracoabdominal aortic operations // J. Vase. Surg. — 1993. — Vol. 17., P.

357-370.

365. Svensson LG, Kouchoukos NT, Miller DC, et al. Expert consensus document on the treatment of descending thoracic aortic disease using endovascular stent-grafts. Ann Thorac Surg 2008;85 (1 suppl):S1–S41.

366. Tang PC, Coady MA, Lovoulos C, et al. Hyperplastic cellular remodeling of the media in ascending thoracic aortic aneurysms. Circulation. 2005;112: 1098–105.

367. Tatli S, Yucel EK, Lipton MJ. CT and MR imaging of the thoracic aorta: current techniques and clinical applications. Radiol Clin North Am 2004; 42:565–585

368. The UK Small Aneurysm Trial Participants. Mortality results for randomised controlled trial of early elective surgery or ultrasonographic surveillance for small abdominal aortic aneurysms. Lancet. 1998; 352: 1649–1655

369. Therasse E, Soulez G, Giroux MF, et al. Stent-graft placement for the treatment of thoracic aortic disease. RadioGraphics 2005;25:157–173.

370. Thomas PR, Stewart RD. Abdominal aortic aneurysm. Br J Surg. 1988; 75: 733–736.

371. Thomas T. Tsai, Christoph A. Nienaber and Kim A. Eagle Acute Aortic Syndromes Circulation 2005;112;3802-3813

372. Tonar Z. et al. Stereological tools for quantitative microscopy of the aortic wall with focus on the abdominal aortic aneurysm., MICROSCOPY BOOK SERIES - Number 4 Microscopy: Science, Technology, Applications and Education VOL. 2, A. Mendez-Vilas and J. Diaz (Eds.), 926-935.

373. Treiman G, Lawrence P, Edwards WJ, Galt S, Kraiss L, Bhirangi K. An assessment of the current applicability of the EVT endovascular graft for treatment of patients with an infrarenal abdominal aortic aneurysm. J Vasc Surg 1999;30:68 -75)

374. Treska V, Bohuslav Certik B, Milos Cechura M, Novak M. Ruptured abdominal aortic aneurysms – university center experience., Interact CardioVasc Thorac Surg (2006) 5(6): 721-723

375. Tsai T.T., Nienaber C.A., Eagle K.A. Acute aortic syndromes // Circulation. - 2005. - Vol. 112. - P. 3802-3813.

376. Turina M., Cheng D, et al. Endovascular aortic repair versus open surgical repair

for descending thoracic aortic disease a systematic review and meta-analysis of comparative studies. // J Am Coll Cardiol 2010;55:986 – 1001.

377. Ucerler H, Asli Aktan Ikiz Z. Multiplicity of the variations in ventral branches of abdominal aorta. Ital J Anat Embryol 2006; 111:15–22

378. Underwood M.J., El Klioury G., Derouk D. The aortic root: structure, function and surgical reconstruction. // Heart. - 2000. - Vol. 83. - P. 376.

379. Veith FJ, Abbott WM, Yao JST, Goldstone J, White RA, Abel D, et al. Guidelines for development and use of transluminally placed endovascular prosthetic grafts in the arterial system. J Vasc Surg 1995;21:670-85.

380. Vignon P, Spencer K, Rambaud G, Preux P, Krauss D, Balasia B, Xang R. Differential transesophageal echocardiographic diagnosis between linear artifacts and intraluminal flap of aortic dissection or disruption //Chest 2001. V .119. N.6. P .1778 1790., G.Rambaud, P.M.Preux, D.Krauss, B.Balasia, R.M.Xang // Chest 2001. V .119. N.6. P .1778-1790.

381. Vijay S. Ramanath, MD, Jae K. Oh, MD, Thoralf M. Sundt, III, MD, and Kim A. Eagle, MD, Acute Aortic Syndromes and Thoracic Aortic Aneurysm., Mayo Clin Proc. 2009 May; 84(5): 465–481

382. Vilacosta I, Román JA. Acute aortic syndrome. Heart. 2001 Apr;85(4):365-8.

383. Vilacosta I, San Roman JA, Ferreiros J, et al. Natural history and serial morphology of aortic intramural hematoma: a novel variant of aortic dissection. // Am Heart J. – 1997. V. 134. – P. 495–507.

384. Vilacosta I, San Roman JA. Acute aortic syndrome. // Heart. - 2001. V. 85. - P. 365–8.

385. Vogt, F.M. Modern diagnostic concepts in dissection and aortic occlusion / F.M. Vogt, M. Goyen, J.F. Debatin // Radiologe. - 2001.-V.41.-N.8.- P.640-652.

386. Von Kodolitsch Y., Nienaber C.A., Dieckmann C., et al. Chest radiographi for the diagnosis acute aortic syndrome. // Am. J. Med. - 2004. - Vol. 116(2). - p. 73-77.

387. Von Kodolitsch Y., Simic O., Nienaber C.A. Aneurysms of the ascending aorta: diagnostic features and prognosis in patients with Marfan's syndrome versus hypertension. // Clin. Cardiol. - 1998. - Vol. 21. - P. 817-21.

388. Vrtiska TJ, Fletcher JG, McCollough CH. State- of-the-art imaging with 64-channel multidetector CT angiography // Perspect Vasc Surg Endovasc Ther 2005; 17:3–8

389. Wassef M, Baxter BT, Chisholm RL, et al. Pathogenesis of abdominal aortic aneurysms: a multidisciplinary research program supported by the National Heart, Lung, and Blood Institute. J Vasc Surg. 2001; 34: 730–738

390. Wheat M. W., Palmer R.F., Bartley T.D., Seelman R.C. Treatment of dissecting aneurysms of the aorta without surgery // J. Thorac. Cardiovasc. Surg. — 1965. — Vol. 50. —P. 364-369.

391. Wilms G, Baert AL. The history of angiography. // J Belge Radiol. 1995 Oct;78(5):299-302

392. Wood F.C., Pendergrass E.P., Ostrum H.W. Dissecting aneurysm of the aorta with special reference to its roentgenographic features. // Am. J. Roentgenol. — 1932. - Vol. 28. - p. 43741.

393. Yacoub M., Fagan A., Stassano P. et al. Result of valve conserving operations for aortic regurgitation. Abstract. //Circulation.- 1983. -V. 68. Suppl. 111. - P. 321-327.

394. Yacoub M.H., Gehle P., Chandrasekaran V. et al. Late results of a valve- preserving operation in patients with aneurysms of the ascending aorta and root. //J. Thorac. Cardiovasc. Surg. - 1998. - V. 115, N. 5. - P. 1080-1090.

395. Yamada T, Tada S, Harada J. Aortic dissection without intimal rupture: diagnosis with MR imaging and CT. Radiology. 1988; 168:347–352

396. Yonemitsu Y et al., In situ detection of frequent and active infection of human cytomegalovirus in inflammatory abdominal aortic aneurysms: possible pathogenic role in sustained chronic inflammatory reaction. Lab Invest. 1996 Apr;74(4):723-36.

397. Yoshida S, Akiba H, et al. Thoracic invovement of Type A aortic dissection and intramural hematoma: diagnostic accuracy-comparison of emergency helical CT and surgical findings // Radiology. - 2003. - V.228.- N.2.- P.430- 435.

398. Yoshioka K et al. MR Angiography and CT Angiography of the Artery of Adamkiewicz: Noninvasive Preoperative Assessment of Thoracoabdominal Aortic Aneurysm RadioGraphics 2003; 23:1215–1225

399. Yu T, Zhu X, Tang L, Wang D, Saad N. Review of CT angiography of aorta. Radiol Clin North Am 2007; 45:461–483

400. Miyamoto Y, Ohata T, et al. Long-term outcomes after entry closure and aneurysmal wall plication for type B aortic dissection. // Eur J Cardiothorac Surg (2008) 33(2): 152-156

401. Zarins CK, White RA, Moll FL, Crabtree T, Bloch DA, Hodgson KJ, Fillinger MF, Fogarty TJ. The AneuRx stent graft: four-year results and worldwide experience 2000. J Vasc Surg. 2001; 33: S135–S145.

402. Zhou SS, Brennan J, How TV et al. Greater "oversizing" of aortic endografts is required for shorter aneurysm necks in endovascular aortic aneurysm repair. Presented at International Congress on Endovascular Interventions, 12-16 Feb 2006, Scottsdale, AZ.